

31. ULUSAL NÜKLEER TIP KONGRESİ
POSTER BİLDİRİLERİ

[UPP-01]

Diferansiye Tiroid Karsinomu Tanılı ve Anti-Tiroglobulin Antikor Yüksekliği Olan Hastalarda Florodeoksiglukoz Pozitron Emisyon Tomografi'nin Yeri

Semra Demirtaş Şenlik, Bedriye Büşra Demirel, Gülin Uçmak Vural

Dr. Abdurrahman Yurtaslan Ankara Onkoloji Eğitim ve Araştırma Hastanesi, Nükleer Tıp Kliniği, Ankara

Amaç: Çalışmamızda, diferansiye tiroid karsinomu (DTK) tanılı, tanıda veya takiplerinde anti-tiroglobulin antikor (ATG) yüksekliği tespit edilen hastalarda florodeoksiglukoz (FDG), pozitron emisyon tomografi/bilgisayarlı tomografi (PET/BT)'nin nüks/metastatik odak tespitindeki yerini araştırmak amaçlanmıştır.

Yöntem: 2012-2018 tarihleri arasında, DTK tanısı ile kliniğimize başvuran hastalar retrospektif olarak incelenerek ATG yüksekliği tespit edilen, konvansiyonel yöntemlerle [(Ultrasonografi (USG), (BT)] açıklanamayan, nüks/metastatik odak tespiti amacıyla PET/BT incelemesi yapılan 16 hasta çalışmaya dahil edildi.

Bulgular: Çalışmaya dahil edilen 16 hastanın 10'u kadın, 6'sı ise erkek ve tanı yaşları ortalama 42,4 (25-69) idi. Takip süreleri ise ortalama 8,8 yıl (2-28 yıl) idi. PET/BT incelemeleri sırasında, ATG düzeyleri ortalama 1773 IU/mL (106-10420 IU/mL), suprese Tg düzeyi 3 hastada ≤ 10 ng/mL iken, 13 hastada Tg düzeyleri $< 0,2$ ng/mL idi. PET/BT'de, 16 hastanın 15'inde (%94) nüks/metastaz ile uyumlu bulgu gözlemlendi. Hastaların 4'ünde (%26,6) lokal nüks-lenf nodu metastazı, 4 hastada (%26,6) akciğer metastazı ve 7 hastada (%46,7) lokal nüks-servikal lenf nodu ve akciğer metastazı ile uyumlu bulgular izlendi. PET/BT bulguları sonucunda; %81 hastada (n=13), 6 hastada operasyon, 7 hastada yeni belirlenen akciğer nodülleri nedeniyle radyoaktif iyot tedavisi (RAI) planlanmasıyla tedavi planını değiştirerek hasta yönetimine katkı sağlandı. Tedaviler ve ortalama 8,8 yıllık takip sonrasında; Atg düzeyleri 2 (%12) hastada negatifleşirken, 5 hastada (%31) kısmen düştüğü, 4 hastada (%25) stabil yüksek seyrettiği, 4 hastada (%25) yükseldiği izlendi. 1 hastada (%6) ise Atg düzeyi düşerken Tg düzeyinde yükselme saptandı.

Sonuç: DTK tanılı, tiroidektomi sonrasında ve RAI tedavisi alan hastalarda en önemli takip kriterlerinden biri Tg düzeyleridir. Ancak ATg pozitifliği durumunda Tg değerinin güvenilirliğinin azaldığı bilinmektedir. ATg yüksekliğinin de Tg yüksekliği gibi nüks veya metastatik hastalık ile ilişkili olabileceği ve Tg yüksekliği gibi yaklaşımları gerektiği kanaatindeyiz. Atg yüksekliği için belirlenmiş cut-off değer bulunmadığından bu konuda daha geniş hasta grupları ile çalışmalar yapılması ve hastaların biresel değerlendirilmesi gerekmektedir. Bu çalışmamız sonucunda, persistan Atg yüksekliğinde ve artış gösteren Atg düzeylerinde FDG, PET/BT'nin nüks/metastaz araştırılmasında kullanılabilecek etkin bir yöntem olduğu düşünülmüştür.

Anahtar Kelimeler: DTK, Atg, PET/BT

[UPP-02]

Akciğer Kanserli Hastalarında Pozitron Emisyon Tomografi Parametreleri ile Klinik Uygulamalarda Etkili Olan Biyobelirteçler Arasındaki İlişki

Ayça Arçay¹, Ali Ozan Öner⁵, Hasan Şenol Coşkun³, Evrim Sürer Budak⁴, Mualla Özcan², Funda Aydın¹

¹Akdeniz Üniversitesi Tıp Fakültesi, Nükleer Tıp Anabilim Dalı, Antalya

²Akdeniz Üniversitesi Tıp Fakültesi, Patoloji Anabilim Dalı, Antalya

³Akdeniz Üniversitesi Tıp Fakültesi, İç Hastalıkları Anabilim Dalı, Tıbbi Onkoloji Bilim Dalı, Antalya

⁴Antalya Eğitim Araştırma Hastanesi, Nükleer Tıp Kliniği, Antalya

⁵Afyon Kocatepe Üniversitesi Tıp Fakültesi, Nükleer Tıp Anabilim Dalı, Afyon

Amaç: Evreleme amaçlı florodeoksiglukoz pozitron emisyon tomografi (PET)/BT yapılan akciğer kanseri hastalarında patolojik gen mutasyonları [Glomerüler Filtrasyon Hızı (EGFR), ALK, KRAS, ROS-1, BRAF] saptanan hastaların primer tümörlerinin PET parametreleri (SUV_{max}, SUV_{mean}), metabolik tümör volumü ve total lezyon glikolizisi ile mutasyonlar arasında ilişkinin saptanması amaçlanmıştır.

Yöntem: 2015-2018 yılları arasında Akdeniz Üniversitesi Tıp Fakültesi Hastanesi Patoloji Kliniğinde mutasyon analizi (EGFR, ALK, KRAS, ROS-1, BRAF) yapılan 488 hastadan mutasyon saptanan ve Akdeniz Üniversitesi Tıp Fakültesi Hastanesi'nde evreleme amaçlı PET/BT yapılan hastaların görüntüleri retrospektif olarak incelendi.

Bulgular: Otuz üç hastanın (19 erkek, 14 kadın) medyan yaş değeri 56 (38-86) olarak saptanmıştır. EGFR, ALK, KRAS, ROS-1, BRAF mutasyonları pozitif olan hasta sayıları sırasıyla 21, 6, 5, 1 ve 1'dir. EGFR pozitif hastaların SUV_{max}, SUV_{mean}, MTV ve TLG medyan değerleri sırası ile 13,44, 8,04, 6,47 ve 67,33 olarak saptanmıştır. ALK pozitif hastaların SUV_{max}, SUV_{mean}, MTV ve TLG medyan değerleri sırası ile 10,86, 6,24, 8,19 ve 41,22 olarak saptanmıştır. KRAS pozitif hastaların SUV_{max}, SUV_{mean}, MTV ve TLG medyan değerleri sırası ile 8,96, 5,51, 71,33, 311,71 olarak saptanmış olup bu 3 grubun PET parametreleri arasında istatistiksel olarak anlamlı fark izlenmemiştir (ANOVA, p>0,05). Ancak EGFR pozitif 21 hasta ile hiçbir mutasyon açısından pozitif saptanmayan 36 hastanın incelenmesinde tüm PET parametreleri EGFR pozitif hastalarda daha yüksek izlenmiştir (Mann Whitney, p=0,011). Diğer mutasyon gruplarında istatistiksel anlamlı fark izlenmemiştir.

Sonuç: Çalışmamızda akciğer kanserinde tedavi planmasında etkili olan biyobelirteçleri (EGFR, ALK, KRAS, ROS-1, BRAF) göstermede, primer evreleme için yapılan PET tetkikinden elde edilen SUV_{max}, SUV_{mean}, MTV, TLG değerlerinin etkinliğinin olmadığını bulduk. Ancak metabolik aktivitesi yüksek olan olgularda EGFR mutasyonunun olma olasılığının daha fazla olması nedeni ile PET parametrelerinin hasta seçimi açısından yol gösterici olabileceğini düşünmekteyiz.

Anahtar Kelimeler: Akciğer Kanseri, EGFR, BRAF, ALK, KRAS, ROS-1, SUV_{mean}, TLG, MTV

[UPP-03]

Meme Kanseri Tanılı Olgularda Prone Pozisyonda F-18 Florodeoksiglukoz Pozitron Emisyon Tomografi Görüntülemenin Tanı ve Evreleme Katkısı

Esra Arslan¹, Tamer Aksoy¹, Fadime Didem Can Trabulus², Coşkun Çakır², Canan Kelten Talu³, Tefvik Fikret Çermik¹

¹Sağlık Bilimleri Üniversitesi, İstanbul Eğitim ve Araştırma Hastanesi, Nükleer Tıp Kliniği, İstanbul

²Sağlık Bilimleri Üniversitesi, İstanbul Eğitim ve Araştırma Hastanesi, Genel Cerrahi Kliniği, İstanbul

³Sağlık Bilimleri Üniversitesi, İstanbul Eğitim ve Araştırma Hastanesi, Patoloji Kliniği, İstanbul

Amaç: Meme manyetik rezonans görüntüleme (MRG) prone pozisyonda yapılırken, rutin tüm vücut F-18 florodeoksiglukoz (FDG) pozitron emisyon tomografi (PET/BT) çalışması supine pozisyonda yapılmaktadır. Lezyon anatomik lokalizasyonunun tayininde MRG ile benzer pozisyonda görüntü alınması ve metastatik lenfadenopati ve/veya aksiller kuyruktaki bazı lezyonların ayırt edilebilmesinde yardımcı olunması amacıyla rutin F-18 FDG PET/BT görüntülemesine ek prone pozisyonda görüntü alınması

amacıyla meme yatakları kullanılabilir. Bu çalışmanın amacı meme kanserli olgularında meme prone görüntülemenin primer tümörün tanısına katkısını araştırmak olup ilk bulgularımız bu çalışmada sunulmuştur.

Yöntem: Meme kanseri ön tanısı veya tanısı almış, cerrahi, kemoterapi ve radyoterapi gibi herhangi bir tedavi almamış toplamda 42K (Yaş Ort \pm SD: 51,7 \pm 13,1) olgudan onamları alınarak prospektif ve randomize olarak özel tasarlanmış aparat ile prone pozisyonunda torakal bölgeden, rutinde yapılan supine pozisyonunu takiben F-18 FDG PET/CT görüntülemeleri alınmıştır. Tümörall lezyondan elde edilen histopatolojik veriler ile prone ve supine pozisyonunda görüntüleme bulgularından elde edilen primer tümöre ait SUV_{max} primer tümörün pektoral fasyaya uzaklığı gibi parametreler karşılaştırılmıştır.

Bulgular: 42 K (38 invaziv duktal, 4 invaziv lobuler) olguya ait primer tümör SUV_{max} ve pektoral fasyaya uzaklıkları prone ve supine pozisyonlarda hesaplanarak karşılaştırılmış ve sonuçlar Tablo 1'de verilmiştir.

Sonuç: Çalışmamızdan elde edilen ilk verilere göre primer tümöre ait SUV_{max} değerinde supine ve prone pozisyonunda istatistiksel anlamlı bir değişiklik saptanmamış olmakla birlikte özellikle cerrahi tedavi planlanan olgularda anatomik lokalizasyonun belirlenebilmesinde MRG'ye yardımcı olabilir. Ek olarak tümörün pektoral fasya ile olan ilişkisi ve uzaklığının tayini açısından prone pozisyonunda görüntülemenin faydalı olabileceğini düşünmekteyiz.

Anahtar Kelimeler: F-18, FDG PET BT, prone, supine, meme kanseri

Tablo 1

	Prone	Supine	P değeri
Primer tümör SUVmax Ort \pm SD	11,3 \pm 6,8	11,4 \pm 7,2	p=0,87
Primer tümörün pektoral fasyaya uzaklığı (cm) Ort \pm SD	3,2 \pm 2,7	1,4 \pm 1,4	p=0,0001

[UPP-04]

İmmünoterapi Alan Malign Melanomlu Hastalarda Tedaviye Yanıtın F-18 Florodeoksiglukoz Pozitron Emisyon Tomografi ile Değerlendirilmesinde Erken Sonuçlarımız

Aziz Gültekin¹, Olga Yaylalı¹, Burcu Taşköylü², Tarrk Şengöz¹, Doğangün Yüksel¹

¹Pamukkale Üniversitesi Tıp Fakültesi, Nükleer Tıp Anabilim Dalı, Denizli

²Pamukkale Üniversitesi Tıp Fakültesi, İç Hastalıkları Anabilim Dalı, Tıbbi Onkoloji Bilim Dalı, Denizli

Amaç: Malign melanom (MM) insidansı giderek artmaktadır. Birkaç yıl öncesine kadar palyatif kemoterapi standart bir tedavi iken tedaviye yanıt oranları oldukça düşüktü. İmmünoterapi ile hedefe yönelik tedavi yeni bir tedavi seçeneğidir. MM'de PD-1 reseptörünü bloke eden antikör olan Nivolumab prognozu önemli ölçüde iyileştirmiştir. MM'nin takibinde konvansiyonel görüntüleme yöntemleri kullanılmakla birlikte şimdilik en yararlı test F-18 florodeoksiglukoz pozitron emisyon tomografi/bilgisayarlı tomografi (F-18 FDG-PET/BT) gibi görünmektedir. Hastanemizde Nivolumab tedavisi alan 8 hastanın 6'sına ait takip PET/BT bulguları ve tedaviye yanıt değerlendirilmesindeki yeri incelenmiştir.

Yöntem: Histopatolojik olarak MM tanısı konulan 8 hastaya Nivolumab tedavisi başlandı. Nivolumab 3mg/kg dozda, 2 hafta aralıklarla parenteral olarak uygulandı. Tedavi uygulanan hastaların 6'sına PET/BT yapıldı. PET/BT görüntüleme için hastalara 6 saatlik açlık sonrası, intravenöz olarak 250-400 MBq F-18 FDG verildi. Bir saat sonra verteks, ayak ucu bölgesini kapsayacak şekilde PET/BT tarayıcı (Gemini TF-TOF PET-CT; Philips, Cleveland, OH) ile tüm vücut taraması yapılarak görüntüleri incelendi.

Bulgular: Nivolumab tedavisi başlanan 6 hastanın bulguları retrospektif olarak değerlendirildi. Bazal, erken tedavi yanıt değerlendirme PET/BT'si olan 6 hasta (4K; 2E) ve geç tedavi yanıt değerlendirme PET/BT'si olan 4 hasta değerlendirildi. Hastaların ortalama yaşı: 63 (45-87) idi. Erken tedaviye yanıt görüntüleme zamanı ortalama 10 hafta idi ve, 3 hastada (%50) progresyon, 1 hastada (%17) şüpheli progresyon ve 2 hastada (%33) tedaviye parsiyel yanıt saptandı. Bir hastanın tiroid bezinde ve pankreasta yeni hipermetabolik lezyonlar (uyarılmış immün yanıtla bağlı) izlendi. Geç tedaviye yanıt görüntüleme zamanı ortalama 6 ay idi. Geç tedaviye yanıt görüntülemesi yapılan 4 hastadan 2 hastada progresyon, 1 hastada şüpheli progresyon, 1 hastada tedaviye parsiyel yanıt izlendi.

Sonuç: MM insidansı artmakla birlikte immünoterapi hastalığın tedavisinde devrim yaratmıştır. Bağışıklık aracılı tedavilerin tedavi yanıtı değerlendirilmesi ve yan etkilerinin takibinde en etkili yöntem F-18 FDG PET/BT'dir. Bu sadece bir ön çalışma olduğundan hasta sayımız kısıtlıdır. Prospektif ve daha çok sayıda hasta ile yapılacak çalışmalar F-18 FDG PET/BT'nin takipteki yeri ve nivolumabın tedavi başarısı ile ilgili daha güvenilir sonuçlara ulaşmamızı sağlayacaktır.

Anahtar Kelimeler: Malign melanom, immünoterapi, nivolumab, F-18 FDG PET/BT

[UPP-05]

PET/BT' de Kemik İliği F-18 Florodeoksiglukoz Tutulumu ile Hematolojik Parametreler Arasındaki Korelasyon

Sibel Göksele

Recep Tayyip Erdoğan Üniversitesi Tıp Fakültesi, Eğitim Araştırma Hastanesi, Nükleer Tıp Kliniği, Rize

Amaç: Başlangıç evrelemede, pozitron emisyon tomografi (PET/BT)' de kemik iliğinde izlenen artmış florodeoksiglukoz (FDG) tutulumu, fizyolojik olabileceği gibi, birçok kanserde kötü prognozun habercisi olabilir. Günümüzde hematolojik enflamatuvar markırların kanser tanısında ve prognozu öngörmede önemli belirteçler olduğunu bildiren birçok çalışma vardır. Çalışmamızın amacı, PET/BT' de kemik iliği F-18 FDG tutulumu ile hematolojik parametreler arasındaki ilişkiyi değerlendirmektir.

Yöntem: Çalışmaya 26' sı kadın (%52), 24'ü erkek (%48) erkek, toplam 50 hasta (ortalama yaş 62,4 \pm 12,5), (yaş aralığı 33-87) dahil edilmiştir. Hastaların tanı dağılımı; 19'u (%38) akciğer ca, 18'i (%36) meme ca, 5'i (%10) primeri bilinmeyen ca, 4'ü (%8) rektum ca, 1'er (%2) hasta kolon-mide-pankreas-parotis ca şeklindedir. Evreleme endikasyonu ile çekilen PET/BT öncesi veya sonrası 5 gün içinde alınan tam kan sayımındaki hematolojik parametreler ile, kemik iliği (Kİ) SUV_{mean} ve uptake oranı (UR) arasındaki korelasyon incelenmiştir. L1-L2 vertebralardan ölçülen Kİ SUV_{mean} değerlerinin ortalaması alınarak ort Kİ SUV_{mean} değeri bulunmuştur. UR formülü şu şekildedir: UR= ort Kİ SUV_{mean/ort kas} / SUV_{mean}. Ort kas SUV_{mean} değeri ise, sağ ve sol psoas kası ortalaması alınarak hesaplanmıştır. İstatistiksel analiz için Pearson ve Spearman korelasyon analizleri kullanılmıştır.

Bulgular: Ort Kİ SUV_{mean} değeri 3,02 \pm 0,80, UR oranı 3,11 \pm 1,01 bulunmuştur. Ort Kİ SUV_{mean} değeri ile; lökosit (p<0,05, r=0,28), nötrofil (p<0,001 r=0,54), NLO (nötrofil-lenfosit oranı) (p<0,001, r=0,59), TLO (trombosit-lenfosit oranı) (p<0,05, r=0,35) arasında pozitif yönde, MPV (p<0,001, r=-0,69) ve lenfosit (p<0,05, r=-0,42) ile arasında negatif yönde orta düzeyde anlamlı korelasyon saptandı. UR ile trombosit (p<0,05, r=0,30), nötrofil (p<0,05, r=0,43), NLO (p<0,001, r=0,53), TLO (p<0,001, r=0,49) arasında pozitif yönde, UR ile MPV (p<0,001, r=-0,57) ve lenfosit (p<0,05, r=-0,38) arasında negatif yönde orta düzeyde anlamlı korelasyon saptandı. PET/BT çekimi öncesi bakılan açlık kan şekeri düzeyi ile ort Kİ SUV_{mean} (p=0,002, r=0,42), ort kas SUV_{mean} (p<0,001, r=0,69) arasında pozitif yönde orta düzeyde anlamlı korelasyon saptandı.

Sonuç: Günümüzde birçok kanserin prognozunu öngörmeye katkı sağladığı bilinen NLO, TLO, MPV ile Kİ FDG tutulumu arasında saptanan pozitif ve negatif yönde anlamlı korelasyonlar, birçok kanserde başlangıç evrelemede saptanan yüksek Kİ FDG uptake'nin prognozu öngörmeye katkı sağlayabileceği klinikte göz önünde bulundurulmalıdır.

Anahtar Kelimeler: FDG PET/BT, kemik iliği, uptake oranı, NLO, TLO, MPV

[UPP-06]

Flordeoksiglukoz - Pozitron Emisyon Tomografi SUV_{max} Değerinin Mesane Kanserlerinin Sağ Kalımında Öngörü Değeri

Cihan Gündoğan, Tevfik Fikret Çermik

Sağlık Bilimleri Üniversitesi, İstanbul Eğitim ve Araştırma Hastanesi, Nükleer Tıp Kliniği, İstanbul

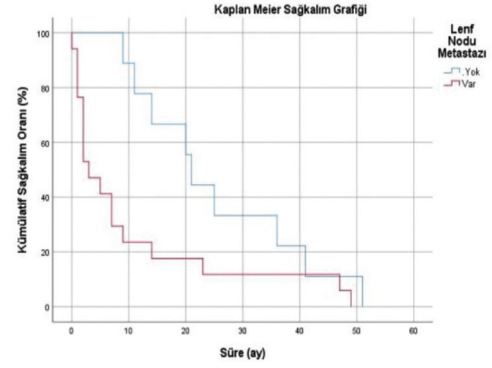
Amaç: Bu retrospektif çalışmada, üriner sistemin en sık görülen kanseri olan mesane kanserlerinde, F-18 2-fluoro-2-deoxy-D-glucose pozitron emisyon tomografisi/bilgisayarlı tomografi (FDG-PET/BT) maksimum SUV_{max} sağkalımla ilişkisinin olup olmadığı araştırıldı.

Methods: Transüretral rezeksiyon sonrası patolojik olarak mesane kanseri tanısı alan ve evreleme için FDG- PET/BT çekimi yapılan, Mart 2012 ve Şubat 2019 yılları arasında en az 3 yıllık takibi olan Ort \pm SD: $67,5 \pm 9,2$ yaş (33E, 2K) olan toplam 35 hasta çalışmaya dahil edildi. Kategorik değişkenlerin sağkalım üzerindeki etkisi Log Rank testi ile incelendi. SUV_{max} gibi değişkenlerin sağkalım üzerindeki etkisi Cox Regresyon Analizi ile incelendi.

Bulgular: Total medyan sağkalım 9 ay olup izlem sonunda 26 hastanın (%74) tümör nedeniyle kaybedildiği görüldü. Primer tümör SUV_{max} Ort \pm SD: $15,8 \pm 5,3$ ve lenf nodu SUV_{max} Ort \pm SD: $8,8 \pm 5,4$ olarak hesaplandı. Hastalar klinik ve patolojik olarak değerlendirildiklerinde 20 hastanın evre 4 (%57), 4 hastanın evre 3 (%11,5), 4 hastanın evre 2 (%11,5) ve 7 hastanın evre 1 (%20) olduğu saptandı. Bir hasta sarkomatoid ürotelyal karsinom olarak raporlanırken diğer 34 hasta invaziv ürotelyal karsinom olarak raporlandı. Çalışmaya alınan hastaların 19'unda (%54) lenf nodu metastazı saptanırken 16'sında (%46) saptanmadı. Nodal evre 3 hastada N1, 6 hastada N2 ve 10 hastada N3 olarak değerlendirildi. Lenf nodu evresi, sağkalım üzerinde istatistiksel anlamlı olarak etkilidir. (LogRank $p=0,028$). Lenf nodu metastazı olmayan hastaların medyan sağkalım süresi lenf nodu metastazı olan hastalara göre istatistiksel anlamlı olarak daha yüksek bulundu (LogRank $p=0,038$). SUV_{max} ve klinik+patolojik evre değişkenlerinin sağkalım üzerinde istatistiksel anlamlı etkisi saptanmadı ($p>0,05$).

Sonuç: FDG-PET/BT'de primer tümör SUV_{max} değerinin sağkalım üzerine direk etkisi olmamakla birlikte lenf nodu metastazlarını ve uzak metastazları saptamadaki değeri, FDG-PET/BT'nin survey hakkında prognostik değere sahip olduğunu göstermektedir.

Anahtar Kelimeler: Mesane kanseri, sağkalım, FDG, PET-BT



Şekil 1.

[UPP-07]

Ga-68 Dotatate Pozitron Emisyon Tomografi 'de Fizyolojik Hipofiz Tutulumlarının Değerlendirilmesi

Tarik Şengöz, Aziz Gültekin, Olga Yaylalı, Doğangün Yüksel

Pamukkale Üniversitesi Tıp Fakültesi, Nükleer Tıp Anabilim Dalı, Denizli

Giriş: Ga-68-DOTATATE pozitron emisyon tomografi (PET/BT), somatostatın reseptörünün (SSTR) 2'den yüksek affinite gösteren somatostatın analogu temelli bir görüntüleme yöntemidir. SSTR, yalnızca nöroendokrin tümörlerde değil, aynı zamanda hipofiz, adrenal, böbrekler vb. gibi normal doku ve organlarda da bulunabileceğinden bu alanlarda fizyolojik Ga-68-DOTATATE tutulumu saptanabilmektedir. Biz çalışmamızda, hipofiz glandındaki fizyolojik Ga-68-DOTATATE tutulumlarını değerlendirmeyi amaçladık.

Yöntem: Nisan 2018-Şubat 2019 tarihleri arasında Ga-68-DOTATATE PET/BT tetkiki yapılan 52 hastanın görüntüleri retrospektif olarak tekrar değerlendirildi. Olguların hipofiz glandı lokalizasyonundaki aktivite tutulumlarının SUV_{max} değerleri hesaplandı. Elde edilen değerlerin ortalama \pm standart sapma ve minimum-maksimum değerleri elde edildi.

Bulgular: Elli iki hastanın 22'si erkek (%43) ve 29'u (%57) kadındı. Hastaların yaş ortalaması $54,10 \pm 12,96$ (19-74) idi. Ga-68-DOTATATE PET/BT'de ölçülen hipofiz glandına ait SUV_{max} değeri ortalaması $4,52 \pm 1,93$ olarak hesaplandı. En düşük ölçülen SUV_{max} değeri 1,44 iken, en yüksek SUV_{max} değeri 11,1 idi. $SUV_{max}=11,1$ değeri, sadece bir hastada ölçülmüş olup, diğer hastalardan belirgin yüksekti. Bu hasta karaciğer NET tanılı olup, hipofiz glandına yönelik herhangi bir görüntüleme ve laboratuvar tetkiki yapılmamıştı. SUV_{max} değeri=10,93 olarak saptanan bir hastada ise hipofiz manyetik rezonans görüntülemeye (MR) mikroadenom tanımlanmış olup, hastanın tiroid stimüle edici hormon değerleri tedaviye rağmen belirgin yüksek seyretmekteydi. Tiroidi stimüle edici hormon adenomu ile uyumlu olabileceği düşünüldü. Ancak henüz histopatolojik örneklem yapılmadı.

Sonuç: Hipofiz glandındaki SSTR varlığı nedeniyle, fizyolojik orta düzeyde Ga-68-DOTATATE tutulumu görülebilmektedir. Hipofiz glandında belirgin yüksek düzeyde Ga-68-DOTATATE tutulumu izlenen olguların, hipofiz kaynaklı olası tümöral lezyonlar yönünden araştırılması uygun olacaktır.

Anahtar Kelimeler: Hipofiz, SUV_{max} , Ga-68-DOTATATE, TSHoma

[UPP-08]

Florodeoksiglukoz – Pozitron Emisyon Tomografi 'de Prostat Bezinde İnsidental Olarak Tespit Edilen Florodeoksiglukoz Tutulumunun İnsidansı ve Klinik Önemi

Özlem Şahin, Buğra Kaya, Ahmet Eren Şen, Zeynep Aydın

Necmettin Erbakan Üniversitesi Meram Tıp Fakültesi, Nükleer Tıp Anabilim Dalı, Konya

Amaç: Florodeoksiglukoz-positron emisyon tomografi/ bilgisayarlı tomografi (FDG-PET/BT) görüntülerinde prostat bezinde insidental olarak tespit edilen FDG tutulumlarının klinik önemi, prostat Ca tanısında yönlendirici olup olmayacağı halen tartışmalı bir konudur. Çalışmamızın amacı prostat kanseri dışı nedenlerle FDG PET/BT çekilmiş erkek hastalarda insidental FDG uptake sıklığını ve SUV_{max} değerlerini belirlemek; bu hastalarda yapılan klinik takip neticesinde FDG tutulumlarının natürünü değerlendirmektir.

Yöntem: Çalışmamız retrospektif olarak planlanmış olup çalışmaya Ocak 2013-Aralık 2017 tarihleri arasında Necmettin Erbakan Üniversitesi Meram Tıp Fakültesi Nükleer Tıp bölümünde prostat kanseri dışı nedenlerle FDG PET/BT çekilen erkek hastaların toplam 3887 görüntülemesi dahil edildi. Hastane sistemi üzerinden prostatta FDG tutulumu olan hastalar tespit edilerek görüntüler tekrar incelenip SUV_{max} değerleri hesaplandı. Ayrıca prostat bezine yönelik yapılan prostat spesifik antijen (PSA) ölçümü, radyolojik görüntülemeler, Bx işlemleri, patoloji sonuçları sistem üzerinden incelendi.

Bulgular: İncelenen tüm hastaların yaş ortalaması 62,7±14,77 idi. Yetmiş hastaya ait 86 FDG PET/BT'de (%2,21) prostat bezinde insidental FDG uptake'i (SUV_{max}: 9,07±4,48) tespit edildi. Bu hastaların yaş ortalaması 67,79±10,08 olarak hesaplandı. Yetmiş hastanın 35'ine PSA testi yapılmıştı. Ortalama PSA değeri 5,99±8,37 olarak hesaplandı. Yetmiş hastanın 8'ine prostat biyopsisi yapıldığı tespit edildi. Patoloji sonuçları incelendiğinde; 5 hastada prostat adenokanseri, 1 hastada prostat nöroendokrin tümörü ve 2 hastada ise benign prostat hiperplazisi tespit edildiği görüldü. Malignite saptanan 6 hastanın ortalama PSA değeri 11,59±6,16 ve ortalama SUV_{max} değeri 13,54±5,43 olarak hesaplandı.

Sonuç: FDG PET/BT görüntüleme insidental prostat bezi FDG tutulumu ile nadir olarak karşılaşılmaktadır. Çalışmamızın ön sonuçlarına göre taradığımız 3887 görüntünün %2,21'inde insidental FDG tutulumu tespit edildi. Ancak bu hastaların yalnızca 8 tanesinden histopatolojik inceleme yapıldığı ve bunların 6'sında malignite bulunduğu görüldü. Örnek gruplarında yeterli sayıya ulaşılamadığından istatistiksel olarak değerlendirme yapılamamıştır. Fakat histopatolojik inceleme yapılan hastaların %75'inde malignite bulunması nedeniyle prostat bezinde insidental FDG tutulumu tespit edildiğinde, prognozu etkileyeceği düşünülen hastaların PET/BT raporlarında histopatolojik inceleme önerilebileceğini düşünüyoruz.

Anahtar Kelimeler: FDG PET/BT, prostat kanseri, SUV_{max} insidental

[UPP-09]

Prostat Kanseriinde GA-68 PSMA Pozitron Emisyon Tomografi Parametreleri, Multiparametrik Manyetik rezonans Görüntüleme Parametreleri ve Histopatolojik Derecelendirmenin KorelasyonuFunda Aydın¹, Melek Gamze Aksu², Ayşe Keven³, Evrim Sürer Budak⁴, Can Çevikol³, Adil Boz¹¹Akdeniz Üniversitesi Tıp Fakültesi, Nükleer Tıp Anabilim Dalı, Antalya²Akdeniz Üniversitesi Tıp Fakültesi, Radyasyon Onkolojisi Anabilim Dalı, Antalya³Akdeniz Üniversitesi Tıp Fakültesi, Radyoloji Anabilim Dalı, Antalya⁴Sağlık Bilimleri Üniversitesi, Antalya Eğitim Araştırma Hastanesi, Nükleer Tıp Kliniği, Antalya

Amaç: Prostat kanserinde primer tümörün tanısında multiparametrik (MP) manyetik rezonans görüntüleme (MRG) ve biyopsi yapılmaktadır. Ancak mpMRG bazı durumlarda yalnızca negatif sonuç verebilmekte olup, biyopsi de invaziv girişim gerektiren bir yöntemdir. Ga-68 prostate spesifik membran antijen (PSMA): pozitron emisyon tomografi/bilgisayarlı tomografi (PET/BT) görüntüleme son yıllarda rekürren hastalıkta ve radyonüklid tedaviyi planlamada yapılan görüntüleme yöntemidir. Biz çalışmamızda prostat kanserinde primer tümörün saptanmasında Ga-68 PSMA PET/BT parametreleri (SUV_{max}, SUV_{mean}, tümör volümü: TV) ile mpMRG parametreleri [analog dijital dönüştürücü (ADC) ve prostat görüntüleme raporlama ve veri sistemi (PIRADS)] arasındaki ilişkinin saptanmasını amaçladık.

Yöntem: Akdeniz Üniversitesi Tıp Fakültesi Hastanesi, Radyasyon Onkolojisi Anabilim Dalı'na başvuran 16 prostat ca tanılı hastanın Ga-68 PSMA PET/BT ve mpMRG parametreleri retrospektif olarak incelenmiştir. PET/BT görüntülerinden prostat bezindeki primer tümörün SUV_{max}, SUV_{mean}, TV (cc) hesaplanmış olup, PET/BT çekim tarihi ile arasında en çok 3 ay süre bulunan MRG görüntülerinden de ADC değerleri ile PIRADS derecelendirmeleri yapılmıştır.

Bulgular: Çalışmaya dahil edilen 16 hastanın medyan yaş değeri 70 (50-77) olarak saptanmıştır. Serum PSA değerleri 4-33ng/mL arasında bulunmuştur. Gleason skoru 4 olguda (3+3=6), 6'sında (3+4 ve 4+3=7), 3 olguda (4+4=8), 2 hastada (4+5 ve 5+4=9) ve 1 olguda (5+5=10)'dur. PIRADS derecelendirmesine göre 7 olgu 5, 1 olgu 4, 1 olgu 3 ve 7 olgu da 2 olarak derecelendirilmiştir. Hastaların SUV_{max}, SUV_{mean}, TV, ADC ve PIRADS için medyan değerleri sırası ile 13,03, 6,81, 2,62, 904,70 ve 3,5 olarak saptanmıştır. ADC değeri ile SUV_{max} arasında %54 oranında istatistiksel olarak anlamlı (p<0,05) negatif korelasyon saptanmıştır. PIRADS 2 olarak derecelendirilen hastaların SUV_{max}, SUV_{mean}, TV ve ADC için medyan değerleri sırası ile 13,93, 7,67, 1,96 ve 982 iken, PIRADS 5 olan grup için 12,04, 6,14, 3,55 ve 713 olarak saptanmıştır.

Sonuç: Prostat kanserinde primer tümörün tanısında mpMRG nin negatif olduğu, malignite açısından yüksek riskli ve biyopsinin yapılamadığı olgularda, ilk sonuçlarımıza göre, Ga-68 PSMA PET/BT görüntülemenin uygulanmasını yararlı olabileceğini düşünebiliriz.

Anahtar Kelimeler: Prostat kanseri, Ga-68 PSMA PET/BT, mpMRG

[UPP-10]

Prostat Kanseri Hastalarda Primer Küratif Tedavi Sonrası Biyokimyasal Nükste GA-68 Prostate Spesifik Membran Antijen Pozitron Emisyon Tomografinin Rolü

Sevda Sağlamlınar Karyaağar

Sağlık Bilimleri Üniversitesi, Okmeydanı Suam Nükleer Tıp Kliniği, İstanbul

Amaç: Prostat kanserli (PCa) hastalarda küratif primer tedavi sonrası biyokimyasal nüksün (BKN) tanısı ve tedavi planlamasında Ga-68 prostate spesifik membran antijen (PSMA) pozitron emisyon tomografi (PET-BT)'nin etkinliğini araştırmaktır.

Yöntem: Bu çalışmaya Sağlık Bilimleri Üniversitesi, Okmeydanı SUAM Nükleer Tıp Kliniği'nde Temmuz 2017-Aralık 2018 tarihleri arasında, radikal prostatektomi (RP) veya primer küratif radyoterapi (RT) sonrası taktipte biyokimyasal nüks (BKN) nedeni ile Ga-68 PSMA PET-BT çekimi yapılan 34 PCa hastası dahil edildi.

Bulgular: Hastaların yaş ortalaması 71(56-84) idi. Olguların 13'üne (%38,2) primer tedavi olarak RP, 21'ine (%61,8) RT uygulanmış idi. Hastalarda ortalama serum Prostat spesifik antijen (PSA) değeri $6,33 \pm 11,06$ ng/mL (0,01-40,19), PSA doubling time (PSA_{dt}) $9,97 \pm 6,77$ ay (3-31), BKN'ye kadar geçen süre $71,03 \pm 52,05$ ay (9-152) idi. PSMA pozitif lezyon çalışmaya alınan 34 hastanın 21'inde (%61,7); RP grubunda 13 hastanın 6'nda (%46,1), RT grubunda ise 21 hastanın 15'inde (%71,4) tespit edildi. Serum PSA değeri 0,01-1 ng/mL olan 13 hastanın 5'inde (%38,4), 1-2 ng/mL olan 8 hastanın 5'sinde (%62,5), 2-5 ng/mL 5 hastanın 4'ünde (%80), >5 ng/mL olan 8 hastanın ise 7'inde (%87,5) PSMA pozitif lezyon saptandı. Ga-68 PSMA PET-BT ile 12 hastada lokal nüks, 1 hastada lokal nüks ve pelvik metastatik lenf nodu, 2 hastada lokal nüks ve kemik metastazı, 2 hastada sadece pelvik metastatik lenf nodu; 4 hastada ise sadece kemik metastazı tespit edildi. PSMA pozitif hastaların PSA düzeyleri, PSMA negatiflere göre istatistiksel olarak anlamlı düzeyde yüksek bulunmuş ($p=0,008$) iken PSMA pozitif ve negatif olan hastalar arasında PSA_{dt} ($p=0,986$), BKN'ye kadar geçen süre ($p=0,07$), Uluslararası Ürolojik Patoloji Derneği sınıflandırması ($p=0,138$) açısından anlamlı fark tespit edilmedi. Ga-68 PSMA PET-BT, 9 hastada (%26,4) lokal nüks dışında metastatik lezyon tespiti ile tedavi planlamasında değişikliğe yol açmıştır.

Sonuç: Ga-68 PSMA PET-BT, PCa hastalarında primer küratif tedavi sonrası biyokimyasal nüksün tanısı ve tedavi planlamasında etkin bir yöntemdir.

Anahtar Kelimeler: Prostat Kanseri, Ga-68 PSMA PET-BT, biyokimyasal nüks

[UPP-11]

Malign Melanom Hastalarında F-18 Florodeoksiglukoz Pozitron Emisyon Tomografi 'de İzlenen Metastaz Paternleri

Arzu Cengiz, Yakup Yürekli

Adnan Menderes Üniversitesi Tıp Fakültesi, Nükleer Tıp Anabilim Dalı, Aydın

Amaç: Malign melanom (MM), deri kanserlerinin %4'ünü oluşturmakla birlikte deri kanserine bağlı ölümlerin %76'sından sorumlu tutulmaktadır. Lokalize hastalık operasyon ile kür olabilmekte iken lenf nodu veya uzak metastaz varlığı kötü prognoz ile ilişkilidir. Primer lezyon ve metastazlarında yüksek florodeoksiglukoz (FDG) tutulumu nedeniyle F-18 FDG pozitron emisyon tomografi (PET/BT) melanom tanılı hastaların hem evrelemesinde hem de takiplerinde kullanılan bir görüntüleme metodudur. Uzak metastazların saptanmasında duyarlılığı %87-96 aralığındadır.

Bu çalışmada amaç, malign melanom tanısıyla F-18 FDG PET/BT yapılan hastalarda izlenen metastaz paternlerini araştırmaktır.

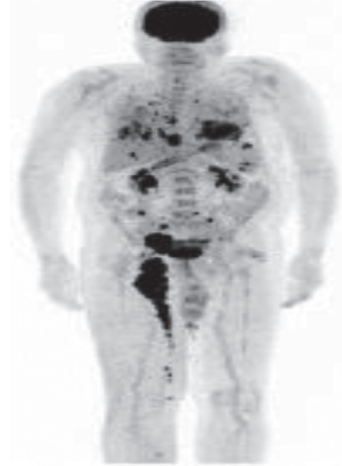
Yöntem: Ocak 2017-Aralık 2018 tarihleri arasında MM tanısıyla F-18 FDG PET/BT yapılan hastalar geriye dönük değerlendirildi. İkinci malignitesi olan hastalar çalışmaya dahil edilmedi. Takipte birden fazla görüntüleme yapılmış hastaların sadece ilk PET/BT görüntüleri değerlendirmeye alındı. Sonuçta 32-89 yaş (ort: $62,8 \pm 13,5$) aralığında 49 hasta (28 kadın, 21 erkek) çalışmaya dahil edildi. Hastaların 15'inde evreleme, 22'sinde yeniden evreleme, 12'sinde tedaviye yanıt değerlendirme amaçlı PET/BT yapılmıştı. PET/BT görüntülerinde patolojik FDG tutulumu gösteren alanlar ve en yüksek SUV_{max} değerleri not edildi.

Bulgular: Literatürle uyumlu olarak en sık lenf nodu metastazına ait bulgu izlendi (24/49 hasta, %49). Lenf nodu metastazı olan hastaların 10 tanesinde ilave solid organ metastazları görüldü. Bir hastada sadece kas, iki hastada ise sadece akciğer metastazına ait bulgu izlendi. Solid organ metastazı olarak en sık akciğer (n=9), sırasıyla kemik (n=6), dalak (n=3), beyin (n=2), sürrenal (n=2), karaciğer (n=2), deri altı (n=2), kas (n=1), orbita (n=1) metastazı izlendi. Lezyon saptanan hastalarda SUV_{max} değerleri 2,8-30,9 aralığında idi. Yaygın lenf nodu ve uzak organ metastazı olan iki

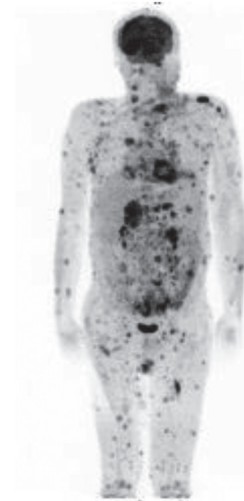
hastaya ait tüm vücut FDG PET/BT görüntüleri Şekil 1 ve 2'de gösterilmiştir.

Sonuç: Tüm vücut görüntüleme yöntemi olması nedeniyle F-18 FDG PET/BT, melanom hastalarında lenf nodu metastazı yanında nadir görülen deri altı, kas, oküler metastazların da saptanmasına olanak veren efektif bir görüntüleme yöntemidir.

Anahtar Kelimeler: Malign melanom, FDG PET/BT, metastaz



Şekil 1.



Şekil 2.

[UPP-12]

Mide Adenokarsinomlarında Primer Tümör ve Karaciğer Metastazlarının Florodeoksiglukoz Pozitron Emisyon Tomografi Parametrelerinin Karşılaştırılması

Sevin Ayaz

Sağlık Bilimleri Üniversitesi, Mersin Şehir Eğitim ve Araştırma Hastanesi, Nükleer Tıp Kliniği, Mersin

Amaç: Mide kanserinde evreleme, yeniden evreleme ve tedaviye yanıt değerlendirme amacı ile florodeoksiglukoz (FDG) pozitron emisyon tomografi (PET/BT) görüntüleme yapılmaktadır. FDG PET/BT görüntülemeye, primer tümörün ve metastazlarının SUV_{max} ve tümör lezyon glikolizi (TLG) metabolik parametreleri ile değerlendirmeler yapılmaktadır. Bu kesitsel çalışmada evreleme amacı ile FDG PET/BT görüntülemeleri yapılan opere olmamış ve solid organ metastazı evresinde mide adenokarsinomu olan hastalarda primer mide malignitesinin ve karaciğer metastazlarının metabolik parametrelerini elde etmeyi ve karşılaştırmayı amaçladık.

Yöntem: Primer mide malignitesi (adenokarsinom) tanılı, karaciğer metastazı saptanan, yaş ortalaması 56±5,1 yıl olan 11 erişkin olgu (altı kadın, beş erkek) çalışmaya dahil edildi. Primer mide tümörlerinin ve toplam 24 adet karaciğer metastazının SUV_{max} ve TLG değerleri elde edildi ve independent sample t-test yapılarak karşılaştırıldı.

Bulgular: Primer mide tümörlerinin ve karaciğer metastazlarının ortalama SUV_{max} değerleri sırasıyla 8,3±3,3 ve 7,6±1,8 olarak bulundu (p<0,05). Primer mide tümörlerinin ve karaciğer metastazlarının ortalama TLG değerleri sırasıyla 84,7±60,2 ve 127,9±39,7 olarak bulundu (p<0,05).

Sonuç: Primer mide tümörü ve karaciğer metastazlarının FDG PET/ BT ile elde edilen metabolik parametreleri arasında anlamlı farklılık saptanmıştır. Karaciğer metastazına ait TLG değeri primer tümörden daha yüksek bulunduğu için, olguların FDG PET/BT incelemesi yapılırken SUV_{max} değerleri yanında TLG değerlerinin de dikkate alınmasının yararlı olacağı düşünülmüştür. Primer mide malignitesinin ve karaciğer metastazlarının metabolik parametrelerini elde etmede FDG PET/BT etkin bir yöntemdir.

Anahtar Kelimeler: Mide kanseri, F-18 FDG, tomografi, pozitron-emisyon, neoplaziler, karaciğer, neoplazm metastazları

[UPP-13]

Nadir Görülen IgG4 İlişkili Kaviter Formda Giden Akciğer Hastalığının Florodeoksiglukoz Pozitron Emisyon Tomografi Bulguları

Selin Kesim, Tunç Öneş, Salih Özgüven, Kevser Öksüzöğlü, Sabahat İnanır, Halil Turgut Turoğlu, Tanju Yusuf Erdil

Marmara Üniversitesi, Pendik Eğitim ve Araştırma Hastanesi, Nöroloji Kliniği, İstanbul

Amaç: İmmünooglobulinG4 (IgG4) pozitif plazma hücrelerinden zengin lenfoplazmatik infiltrasyonun, tek bir organ tutulumu ile ya da multisistemik tutulum ile gidebildiğini bildiren ve nadir görülen progresif fibro enflamatuvar bir hastalık grubu literatürde yakın zamanda tanımlanmıştır. Bu tanı ile takip edilen hastalarda akciğer tutulumunun çeşitli radyolojik bulguları bildirilse de kaviter formda giden tipi için literatür bilgisi çok sınırlıdır. Bu olgu sunumunda IgG4 ile ilişkili olup kaviter formda giden akciğer hastalığı için florodeoksiglukoz (FDG) pozitron emisyon tomografi (PET/BT) bulguları tartışılmıştır.

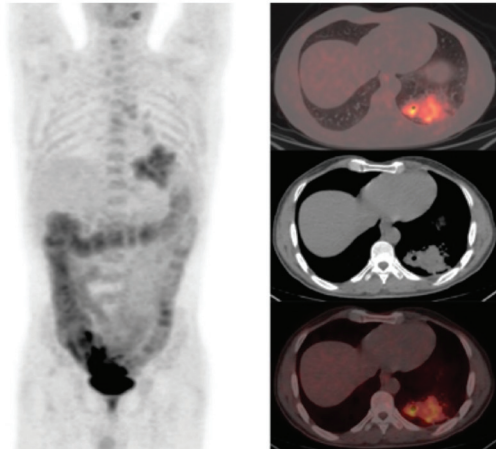
Yöntem: Öksürük, balgam ve hemoptizi şikayeti ile hastanemize başvuran 50 yaşındaki erkek hasta için pnömone tedavisine yanıt alınamaması üzerine biyopsi planlanmış ve patolojik tanı IgG4 ile ilişkili akciğer hastalığı lehine değerlendirilmiştir. Malignite lehine bir bulgu ise saptanmamıştır. Bu patolojik tanı ile olgu FDG PET/BT tetkiki için bölümümüze yönlendirilmiştir.

Bulgular: FDG PET/BT tetkikinde sol akciğer alt lob posterobazal segmentte yer yer kaviter oluşumların eşlik ettiği parankimal konsolidasyon sahaları ve çevresinde peribronşiyal siliik sınırlı buzlu cam infiltrasyon alanlarında yer yer heterojen karakterde ve yoğun düzeyde FDG tutulumu izlendi. Tanımlanan bu bulgulara mediastinal 4L, 5 ve 7 numaralı lenfatik istasyonlar ile sol hiler/peribronşiyal alanda izlenip yer yer cm sınırna ulaşan ve ön planda enflamatuvar karakterde hafif düzeyde FDG tutulumu

gösteren lenf nodlarının eşlik ettiği gözlemlendi. Patoloji raporu ile birlikte değerlendirildiğinde olguda mevcut bulgular ön planda IgG4 ile ilişkili kronik enflamatuvar yanıtın hakim olduğu benign karakterde FDG tutulumu gösteren lezyon alanları lehine değerlendirildi. Vücutun geri kalan kesiminde sistemik tutulum ile uyumlu olabilecek bir bulgu ise saptanmadı.

Sonuç: IgG4 ilişkili hastalıklar; maligniteyi taklit edebilmektedir. Bu olgularda tanı; klinik değerlendirme, spesifik serum belirteçleri ve en nihayetinde histopatolojik verifikasyon ile konur. Tedavide ilk seçenek steroidler ve immünoşüpresif ilaçlardır. Literatürde FDG PET/BT'nin hastalığın yayılımının değerlendirmesinde, biyopsi için lezyon yerininin saptanmasında ve tedavi yanıtının takibinde yararlı bir tetkik olduğu bildirilmiştir. Bu hastalık grubu için akciğer bulgularını değerlendiren çok fazla metabolik görüntüleme çalışması yoktur. Olgumuz IgG4 ile ilişkili olup, kaviter formda giden akciğer hastalığının FDG PET/BT bulgularının sunulduğu ilk olgudur.

Anahtar Kelimeler: IgG4 ilişkili kaviter akciğer hastalığı, F-18 FDG PET/BT



Şekil 1.

[UPP-14]

Masif Lenfadenopatilerle Seyreden ve Nadir Görülen Rosai Dorfman Hastalığında Florodeoksiglukoz Pozitron Emisyon Tomografi'nin Katkısı

Emine Ebru Bayar¹, Gökhan Kabadayı², Bülent Turgut¹

¹İzmir Katip Çelebi Üniversitesi, Atatürk Eğitim ve Araştırma Hastanesi, Nükleer Tıp Bölümü Kliniği, İzmir

²İzmir Katip Çelebi Üniversitesi, Atatürk Eğitim ve Araştırma Hastanesi, Romatoloji Kliniği, İzmir

Amaç: Etiyolojisi tam olarak bilinmeyen ve masif lenfadenopatilerle seyrederek malign lezyonlarla karışabilen ender görülen bir hastalık olan sinüs histiositosisinin (Rosai Dorfman Hastalığı) florodeoksiglukoz (FDG) pozitron emisyon tomografi/bilgisayarlı tomografi (PET/BT) görüntülerini paylaşmayı amaçladık.

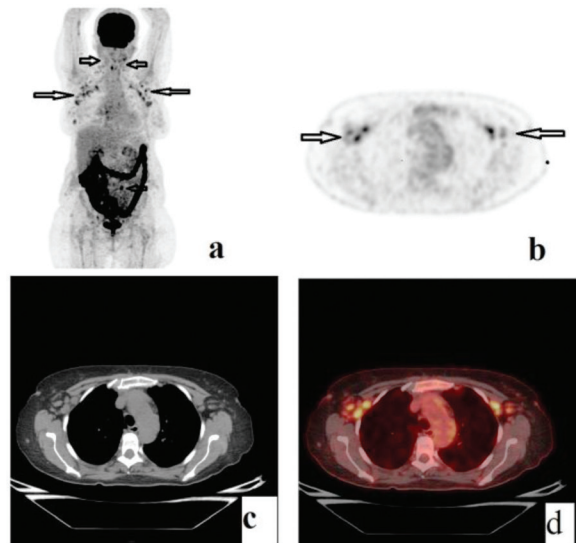
Yöntem: 7,2 mCi FDG'nin intravenöz enjeksiyonunu takiben 60 dakika sonra verteksten uyluğa kadar alınan PET ve BT görüntüleri birleştirilerek füzyon görüntüleri elde edildi. Elde edilen koronal, sagittal, aksiyel kesitler ve maksimum intensite projeksiyonu (MİP) görüntüleri değerlendirildi.

Bulgular: Hızlı kilo kaybı şikayeti ile polikliniğe başvuran 53 yaşındaki kadın hastada bilateral aksiller, servikal ve inguinal lenfadenopatiler saptanarak

sol aksiller lenf nodu eksizyonu yapıldı. Hastanın patoloji sonucu Rosai Dorfman Hastalığı olarak yorumlandı. Meme ultrasonografi (USG) sonucuna göre her iki memede fibrokistik hastalık yanı sıra düzgün konturlu solid lezyonlar mevcuttu. Bu süreçte primeri bilinmeyen malignite ön tanısı ile üç hekim imzalı olarak bölümümüze gönderilen hastaya FDG PET/BT görüntüleme yapıldı. Görüntülerde servikal bölge, bilateral aksiller bölge ve internal mammarian alanda, abdomen ve pelvisde multiple hafif/orta derecede hipermetabolik lenf nodları izlendi. Her iki meme parankiminde çok hafif metabolik aktivite artışı gösteren milimetrik benek tarzında heterojen görünüm mevcuttu. Ek olarak alt lomber bölge posteriorunda deri altı yağlı dokuda bilateral çok az metabolik aktivite artışı gösteren kuşku lu lezyonlar izlendi. Rosai Dorfman hastalığı ektranodal yumuşak doku tutulumu kuşku su olarak yorumlandı. Hastanın kontrol ve takipleri devam etmektedir.

Sonuç: Masif lenfadenopatili Rosai Dorfman hastalığı ilk kez 1969'da Rosai ve Dorfman tarafından tanımlanmış nadir bir hastalık olup enfeksiyon ve malignite dışı lenfadenopati nedenleri arasındadır. Tedavisiz izlenen asemptomatik olguların yanında yaşamı tehdit eden ekstanodal organ tutulumları olabilmektedir. Hastalığın infiltratif ve enflamatuvar kökeni nedeniyle lezyonlar hafiften yoğunu kadar FDG afinitesi göstermektedir. FDG PET/BT tüm vücut görüntülemeye olanak sağlayarak nodal lezyonlara ek olarak ekstanodal organ tutulumlarını gösterebilmesi açısından değerlidir. Diğer yandan FDG PET/BT görüntüleri değerlendirilirken tüm vücutta yaygın hipermetabolik lenf nodları izlendiğinde masif lenfadenopatilerle seyreden Rosai Dorfman hastalığı akılda tutulmalıdır.

Anahtar Kelimeler: PET/BT, masif lenfadenopati, sinüs histiositozu



Şekil 1. Pozitron emisyon tomografi MIP görüntülerinde bilateral servikal, aksiller ve internal mammarian alanda, abdomen ve pelvisde hipermetabolik lenf nodu tutulumları izlenmektedir b. Pozitron emisyon tomografi görüntüleri, bilgisayarlı tomografi görüntüleri c. füzyon görüntülerde d. her iki aksiller bölgede

[UPP-15]

Meme Kanseri Olguda İki Yıl Sonra Ortaya Çıkan Serebellar Metastaz

Fatih Batı, Müge Otlı Karadağ, Ersoy Kekilli

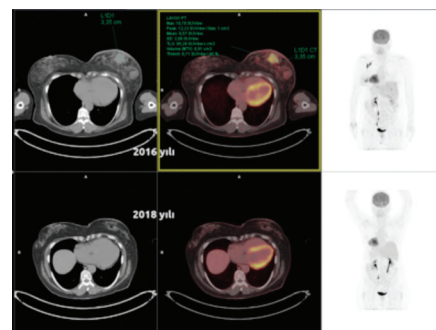
İnönü Üniversitesi Tıp Fakültesi, Nükleer Tıp Anabilim Dalı, Malatya

Amaç: Meme kanseri, yüzde 31,4 prevalansı ile dünyadaki kadınların en çok tanı aldığı kanser türüdür. Ölüme sebebiyet veren tüm kanser türlerinin %15,5'ini meme kanseri oluşturur. Doğru bir evreleme yapılması tedavi sürecini belirlemede en önemli kısmı oluşturur. Meme kanseri hastalarının yaklaşık %20 ila %24'ünde beyin metastazı saptanmıştır. Literatürde çok fazla çalışma olmamasına rağmen yapılan çalışmalarda meme kanseri hastalarının yaklaşık %10'unda serebelluma metastaz geliştiği tespit edilmiştir. Bu olgu sunumumuzun amacı; meme kanseri hastalarının takiplerinde ilerleyen yıllarda da nadir bir metastaz alanı olan serebellumda metastatik lezyon tutulumuna dikkat çekmektir.

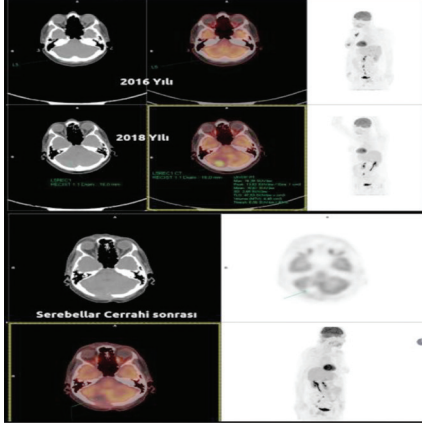
Olgu Sunumu: Olgumuz 54 yaşında kadın hasta, 2016 yılı Kasım ayında çekilen F-18 florodeoksiglukoz (FDG) pozitron emisyon tomografi (PET/ BT) görüntülemesinde; Sol memede areola komşuluğu posterosüperiorunda yaklaşık 3,6 cm boyutta hipermetabolik lezyon (SUV_{max} :16,8), sol aksillerde, sol interpektoral alanda birkaç adet hipermetabolik lenf nodu tespit edilmiştir. Yapılan biyopsi ile de hasta sol memede invaziv meme karsinomu tanısı almış; östrojen reseptörü negatif, progesteron reseptörü negatif, Cerb B2 pozitif, Ki-67 proliferasyon indeksi %50 rapor edilmiştir. Ardından kemoterapi tedavisi başlanan ve takip edilen hastanın 2018 yılı Nisan ayı kontrol F-18 FDG PET/BT görüntülemesi nüks ya da metastaz lehine bulgu izlenmeyip metabolik kür devamlılığı ile uyumlu yorumlanırken, Eylül ayında yapılan F-18 FDG PET/BT görüntülemesinde; Her iki meme ve aksiller alanda patolojik hipermetabolik bulgu izlenmez iken, serebellum sağında lokalize yaklaşık 1,8 cm boyutta hipermetabolik yeni lezyon odağı tespit edilmiştir (SUV_{max} : 16,4). Serebellar alandan yapılan biyopside hastaya serebellar karsinom metastazı; mammo globulin pozitif, GCDFP-15 pozitif olarak patoloji tarafından rapor edilmiştir. Metastatik kitle nedeniyle beyin cerrahisi tarafından 2018 yılı Ekim ayında opere edilen hastanın takip F-18 FDG PET/BT görüntülemesinde nüks ya da metastaz lehine patolojik hipermetabolik bulgu izlenmediği rapor edildi.

Sonuç: Meme kanserinde rekürrens hastalığın erken tespit edilmesi optimal tedaviye karar vermek ve prognostik açıdan büyük öneme sahiptir. Nüksleri saptamada PET/BT'nin doğruluğunun yüksek olduğu da gösterilmiştir. Yapılan meta-analiz çalışmalarında meme kanseri hastalarında PET/BT'nin uzak metastazları teşhiste konvansiyonel görüntülemelere kıyasla duyarlılığı daha yüksek bulunmuştur.

Anahtar Kelimeler: Meme kanseri, serebellar metastaz, F-18 FDG PET/BT



Şekil 1. Üstteki kesitlerde 2016 yılı pozitron emisyon tomografi ilk evreleme, aşağıdaki kesitlerde 2018 yılı pozitron emisyon tomografi yeniden evreleme



Şekil 2. Serebellar metastazın pozitron emisyon tomografi ile tespit edilmesi ve cerrahi sonrası kontrol pozitron emisyon tomografi

[UPP-16]

Primer Peritoneal Seröz Karsinomda F-18- Florodeoksiglukoz Pozitron Emisyon Tomografi Görüntüleme: Olgu Sunumu

Seval Erhamamcı, Saime Ramadan, Nadire Küçüköztepe

Başkent Üniversitesi, İstanbul Sağlık Uygulama ve Araştırma Merkezi, Nükleer Tıp Anabilim Dalı, İstanbul

Amaç: Primer peritoneal seröz karsinom nadir görülen abdomen veya pelvik peritoneal yüzeyden kaynaklanan bir adenokarsinomdur. Tipik olarak peritoneal karsinomatozis ya da malign mezoteliyomayı düşündürecek kadar yaygın peritoneal tümör ve normal görünümü overlerin varlığı ile karakterizedir. Tümör histolojik, sitolojik ve immünohistokimyasal özellikler bakımından seröz ağırlıklı olup, overin seröz papiller karsinomu ile benzerdir. Burada, primer peritoneal seröz karsinomlu bir olgu sunuldu.

Olgu: Altmış yaşında kadın, karın şişliği ve karın ağrısı şikayetleri ile başvurdu. Batın bilgisayarlı tomografisinde (BT) asit dışında patoloji saptanmadı, adneksiyel yapılar normal olarak değerlendirildi. Parasentez sıvısının sitopatolojik inceleme sonucunun karsinom infiltrasyonu olarak tanımlandığı olguda, endoskopik ve kolonoskopik incelemeler normaldi. Toraks BT'de pleval efüzyon saptandı. Hastadan primerini belirlemek ve evreleme amacıyla F-18 FDG PET/BT tetkiki istendi. PET/BT'de batında efüzyon ve bu zeminde en belirginleri renal-enfrarenal düzeyde, sol anterolateral kesimlerde olmak üzere peritoneal-serozal yüzeyler boyunca uzanan, artmış FDG tutulumlarının eşlik ettiği, yer yer yoğun ve yaygın karakter alarak omental kek görünümüleri oluşturan malign tümöral lezyonlar ($SUV_{max}=12,3$) izlenmiş olup peritonitis karsinomatoza ile uyumlu olarak değerlendirildi. İntraabdominal diğer yapılarda patolojik sayılabilecek artmış FDG tutulum odağı ayırt edilmedi. Sağ hemitoraksta en geniş yerinde 5 cm kalınlığa ulaşan pleval efüzyon izlenmiştir. Bu zeminde pleval yüzeyler boyunca uzanan, yer yer yoğun düzeylere ulaşan malign tümöral lezyonlar ($SUV_{max}=14,2$) görüldü. Tanımlanan bu lezyonlar primer peritoneal karsinomu düşündürebileceği gibi malign mezoteliyomayı da temsil edebileceği düşünüldü. Peritoneal biyopsi sonucu seröz karsinom olarak rapor edildi.

Sonuç: Orta-ileri yaşta kadın hastalarda peritoneal karsinomatozis varlığında, tespit edilebilir bir malignensi yokluğunda ve normal over durumunda, primer peritoneal seröz karsinom akla getirilmelidir.

Anahtar Kelimeler: F-18 FDG, PET/BT, primer peritoneal seröz karsinom

[UPP-17]

Baş-Boyunda Multiple Paraganglioma: F-18 Florodeoksiglukoz ve Ga-68 DOTATATE Pozitron Emisyon Tomografi

Selin Kesim¹, Nuh Filizoğlu¹, Ceren Özge Engür¹, Nuri Çağatay Çimşit², Sabahat İnanır¹

¹Marmara Üniversitesi, Pendik Eğitim ve Araştırma Hastanesi, Nükleer Tıp Kliniği, İstanbul

²Marmara Üniversitesi, Pendik Eğitim ve Araştırma Hastanesi, Radyoloji Kliniği, İstanbul

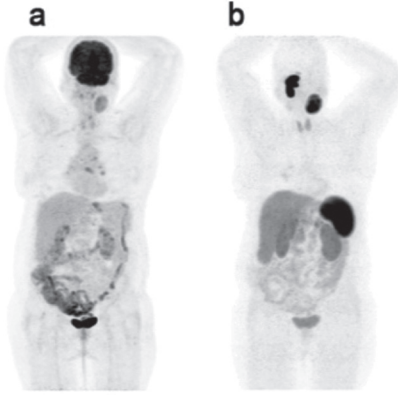
Amaç: Baş-boyun paragangliomaları (PG); tüm PG'lerin %3'ünü oluşturan, pluripotent nöral krest kökenli nadir görülen nöroendokrin tümörlerdir. Senkron ya da metakron olarak multiple PG'ler izlenebilmektedir. Bu olgu sunumunda baş-boyun PG ön tanısı ile tetkik edilen hastanın F-18 florodeoksiglukoz (FDG) ve Ga-68 DOTATATE pozitron emisyon tomografi (PET/BT) bulguları tartışılmıştır.

Yöntem: Sol çene altında şişlik, sağ kulakta işitme azlığı ile başvuran, sol servikal lezyonun biyopsisi nöroendokrin neoplazi olarak raporlanan 65 yaşındaki kadın hastaya evreleme amacıyla F-18 FDG ve Ga-68 DOTATATE PET/BT tetkikleri yapıldı.

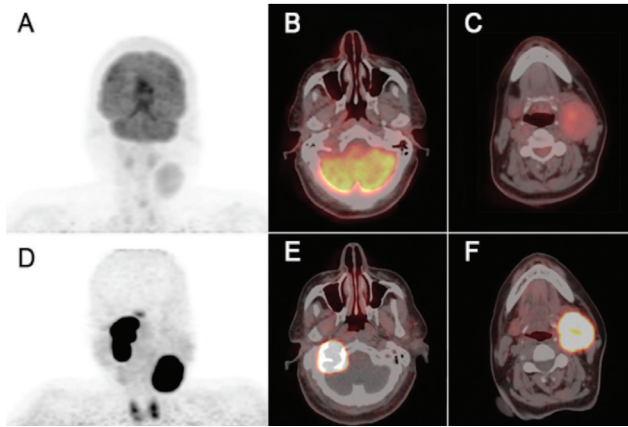
Bulgular: F-18 FDG PET/BT görüntülemesinde, sağ pontoserebellar köşede çevre kemik yapılarında litik/destrüktif değişikliklere neden olan, yaklaşık 5,5 cm çaplı, glomus jugulare ile uyumlu kitlede ve sol servikal seviye 2-3 düzeyinde yaklaşık 4,5 cm çaplı glomus karotikum ile uyumlu kitlede hipermetabolizma izlendi. Ga-68 DOTATATE PET/BT'de ise; her iki lezyonda FDG PET/BT'den daha üstün tümör kontrastı ile oldukça yoğun düzeyde Ga-68 DOTATATE tutulumu izlendi. Ga-68 DOTATATE yerleşimi dolayısıyla özellikle glomus jugularenin daha kolaylıkla değerlendirilmesine olanak sağladı.

Sonuç: En sık görülen baş ve boyun PG'leri karotis cisim, juguler, timpanik ve vagal PG'lerdir. Multisentrik tümörler tüm baş ve boyun paragangliomalarının %10 ila %20'sinde görülmekte olup karotis cisim tümörleri en sık rastlanan multiple PG'lerdir. Tüm vücut metabolik görüntülemenin, asemptomatik de olabilen senkron ve metakron tümörlerin tespitinde, tümör yayılımının saptanmasında ve tedaviye rehberlik etmedeki başarısı nedeniyle öncelikli görüntüleme yöntemi olarak kullanılması önerilmektedir. SHDB mutasyonu gibi malignite olasılığı yüksek olan tipler için ilk seçenek olarak F-18 FDG PET/BT önerilebilmektedir. Ancak, olgumuzda olduğu gibi, somatostatin reseptörü eksprese eden bu tümörler için, Ga-68 DOTATATE'in yüksek lezyon/geri plan aktivite oranı sağlanması, özellikle kafa tabanına yakın yerleşimdeki lezyonları saptamada ciddi bir avantajdır. Ayrıca olası teranostik uygulamalara klavuzluk edebilir. Multiple PG'ler eş zamanlı ya da ilk tanıdan yıllar sonra gelişebildiğinden hem klinik hem de görüntüleme olarak düzenli ve uzun izlem gerektirmektedir. Bu nedenle tanıda PET/BT ile lezyon özelliklerini doğrulukla belirlemek ve adreslemek amaçlanmalıdır.

Anahtar Kelimeler: Baş-boyun paraganglioma, F-18 FDG, Ga-68 DOTATATE PET/BT



Şekil 1. a. F-18 florodeoksiglukoz, b. Ga-68 DOTATATE tüm vücut maksimum intensite projeksiyonu görüntüleri



Şekil 2. a. F-18 florodeoksiglukoz görüntüleme, b. transaksiyel kesitlerde glomus jugulare, c. glomus karotikum ile uyumlu lezyonlar, d. Ga-68 DOTATE görüntüleme, e. Transaksiyel kesitlerde glomus jugulare, f. Glomus karotikum ile uyumlu lezyonlar

[UPP-18]

Tiroid Papiller Karsinomu Tanılı Hastada Radyoaktif İyot Tutulumu Gösteren ve Kosta Metastazını Taklit Eden Kondrosarkom

Ogün Bülbül¹, Sermin Özkal², Mehmet Hacıyanlı³, Özhan Özdoğan¹

¹Dokuz Eylül Üniversitesi Tıp Fakültesi Hastanesi, Nükleer Tıp Kliniği, İzmir

²Dokuz Eylül Üniversitesi Tıp Fakültesi Hastanesi, Tıbbi Patoloji Kliniği, İzmir

³İzmir Katip Çelebi Üniversitesi, Atatürk Eğitim ve Araştırma Hastanesi, Genel Cerrahi Kliniği, İzmir

Giriş: Metastatik tiroid karsinomlu hastada I-131 tutan kosta lezyonu eksizye edildi. Histopatolojik olarak kondrosarkom tanısı konuldu. Literatürde I-131 tutulumu gösteren kondrosarkom olgusuna rastlanmadı. İkinci en sık görülen primer kemik tümörü olan kondrosarkom I-131 aviditesi göstermektedir.

Olgu: Elli dokuz yaşında, papiller tiroid karsinomu tanılı hastada evreleme amacıyla çekilen toraks bilgisayarlı tomografide akciğerlerde

mikrometastazlar ve sağ 3. kostada irregüler kalsifik alanlar içeren kitle görüldü. Nonstimüle serum Tg değeri 883 ng/mL'di. Hastaya 200 mCi radyoaktif iyot tedavisi (RAİ) tedavisi verildi. Tedavi sonrası görüntülerde boyunda multiple odakta rezidü doku/rezidüel tümör, akciğerlerde diffüz tutulum görüldü. Stimüle Tg değeri 1272 ng/mL'di. Kosta kitlesinden trucut biyopsi patolojisi "degeneratif değişiklikler ve fokal nekroz gösteren kıkırdak doku" olarak geldi. İkinci yüksek doz I-131 tedavisi verildi. Tedavi sonrası taramada rezidü dokuya ait yoğun tutulumlar görülmüdü. Akciğer nodüllerinin bir kısmı hafif I-131 tutulumu göstermeye başlamıştı. Sol servikal II. bölgeden sol supraklaviküler alana uzanan lenf nodu pakesi de bu çalışmada I-131 tutmaktaydı. Kosta kitlesinde heterojen I-131 tutulumu gözlemlendi. Stimüle Tg değeri 4299 ng/mL'ye yükselmişti. Tümör yükünü azaltmak amacıyla kosta rezeksiyonu ve sol boyun diseksiyonu uygulandı. Kosta patolojisi "ostekondrom zemininden gelişen düşük dereceli kondrosarkom" olarak bildirildi. Boyun diseksiyonunda papiller troid kanseri metastazları saptandı. RAİ tedavisine devam edildi.

Tartışma: I-131, diferansiye tiroid kanserinde (DTC) kullanılan spesifik ve etkin bir tedavi ajanıdır. Ancak seyrek olarak yalnızca pozitiflikler olabilir. Radyoaktif salgısı içeren vücut sıvılarının bulaştığı alanlar, enfeksiyon ve enflamasyon alanları (akciğer enfeksiyonu, bronşiektazi gibi), hemanjiyom ve benign kemik kistleri bu durumlardan bazılarıdır. Ancak literatürde primer malign kemik tümörlerinde tutulumu rastlanmamıştır. Kemikler DTC hastalarında akciğerlerle birlikte en sık görülen metastaz alanlarıdır. Kemik metastazları sıklıkla soliter ve litik karakterlidir. Bu olguda metastaz düşünülerek opere edilen hastada primer kemik tümörü saptanmıştır. Saptanan kosta kondrosarkom radyolojik olarak metastaz yönünden atipik (yumuşak doku tutulumu ve irregüler kalsifikasyon gösteren komponentler) olmasına rağmen I-131 tutmaktaydı.

Sonuç: Primer kemik tümörleri I-131 avid olabilir ve I-131 ile tedavi/tarama sonrası görüntülemelerde yalnızca pozitiflik sebebi olabilir.

Anahtar Kelimeler: Diferansiye tiroid kanseri, SPECT/CT, I-131

[UPP-19]

Nadir Görülen Myeloid Sarkomun Florodeoksiglukoz Pozitron Emisyon Tomografi Bulguları

Ülkü Nur Göker, Aybüke Uçgun, Semra İnce, Alper Özgür Karaçaloğlu, Nuri Arslan

Sağlık Bilimleri Üniversitesi Gülhane Tıp Fakültesi, Nükleer Tıp Anabilim Dalı, İstanbul

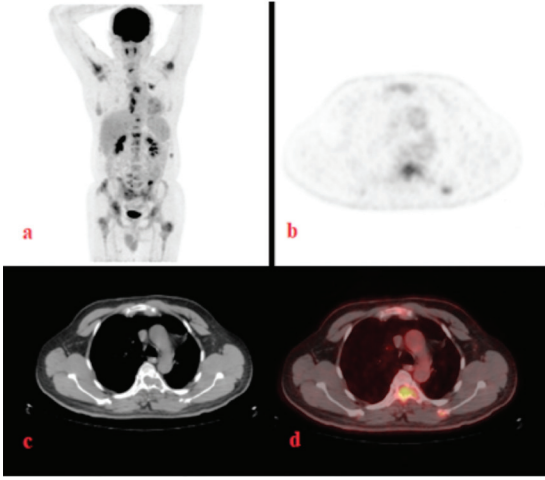
Amaç: Multiple kemik metastazları nedeniyle primer odak araştırılması için florodeoksiglukoz (FDG) pozitron emisyon tomografi (PET/CT) tetkiki yapılan ve takipte myeloid sarkom (MS) tanısı alan bir olguda primer odak araştırılmasında ayırıcı tanıda multiplesklerozda (MS) düşünülmesi gerektiğini vurgulanmak ve bu nadir görülen olgunun FDG PET/CT bulgularını sunmaktır.

Bulgular: Bel ve sırt ağrısı şikayetleri nedeniyle yapılan manyetik rezonans görüntüleme tetkikinde multiple kemik metastaz şüphesi olan 37 yaşındaki erkek hastaya, 10,2 mCi F-18 FDG enjeksiyonu sonrası PET/CT görüntülemesi yapılmıştır. Her iki humerus başında (SUV_{max}: 4,1), her iki skapulada, diffüz şekilde sternumda, bilateral multiple kotlarda ve pelvik kemiklerde, en belirginleri T3-T4 (SUV_{max}: 4,7) ve T11-T12 vertebralar düzeyinde spinal kanala uzanım gösteren yumuşak doku komponentli litik lezyon alanlarında olmak üzere vertebral kolonda multiple alanda ve bilateral femur proksimalinde izlenen multiple fokal artmış FDG tutulumları; yumuşak doku komponentlerinin eşlik ettiği, multiple yaygın litik kemik metastazları ile uyumlu olarak raporlanmıştır. Torakal spinal kitleden yapılan eksizyonel biyopsi sonucu MS olarak bildirilmiştir.

Sonuç: MS diğer adıyla granülositik sarkom matür veya immatür myeloid blastlardan oluşan ve nadir görülen bir tümördür. Genellikle akut myeloid

lösemi ve myelodisplastik sendrom ile ilişkili olabileceği gibi insidental olarak da görülebilir. MS, vücutta herhangi bir dokuda gelişebilmekle birlikte en sık olarak deri, yumuşak doku, kemik, lenf nodları ve gastrointestinal sistemde izlenebilmektedir. Multiple kemik tutulumları varlığında ayırıcı tanıda MS da akla gelmelidir. FDG PET/BT, konvansiyonel görüntülemeler ile tespit edilemeyen MS lezyonlarının erken dönemde saptanmasında, evreleme ve tedavi cevabının değerlendirilmesinde, histopatolojik tanı için örnek alınacak lezyon yerinin belirlenmesinde yararlı bir yöntemdir.

Anahtar Kelimeler: Myeloid sarkom, granülositik sarkom, F-18 FDG PET/BT



Şekil 1. Torakal vertebrada litik lezyon alanında fokal artmış metabolik aktivite (SUV_{max}: 4,7) izlenmektedir. a. maksimum intensite projeksiyonu görüntü b., c., d. Transaksiyel pozitron emisyon tomografi ve füzyon görüntüleri

[UPP-20]

Primer Kutanöz ve Endometriyum Marjinal Zon B Hücreli Lenfomada F-18 Florodeoksiglukoz Pozitron Emisyon Tomografi: İki Olgu Sunumu

Pelin Arıcan, Özgür Ekmekçioğlu, Mesut Kafi, Ayşen Sever

Sağlık Bilimleri Üniversitesi, Şişli Hamidiye Etfal Eğitim ve Araştırma Hastanesi, Nükleer Tıp Kliniği, İstanbul

Amaç: Marjinal zon B hücreli lenfoma (MZL) nonhodgkin lenfomaların %7'sini oluşturmaktadır. Ekstranodal MZL genellikle primer olarak mide, tükrük bezi, tiroid ve akciğerde izlenmekte olup, kutanöz doku ve endometriyum nadir yerleşim alanlarıdır. MZL'lerin çoğunun florodeoksiglukoz (FDG) afiniteleri az olmasına rağmen, bir kısmında yüksek FDG tutulumu görülebilmektedir. Bu nedenle FDG pozitron emisyon tomografi (PET/BT) evreleme, yeniden evreleme ve hastaların takibinde kullanılmaktadır. Biz burada ekstranodal MZL'nin nadir primer yerleşim yeri olan ve yüksek FDG afinitesi gösteren kutanöz ve endometriyum kaynaklı MZL tanılı iki olgunun PET/BT bulgularını sunuyoruz.

Olgu 1: Sağ frontal saçlı deride eritamatöz papül ve nodüller saptanan 41 yaşında kadın hastanın yapılan eksizyonel biyopsi sonucu MZL ile uyumlu gelmiş. Yapılan toraks, abdominopelvik tomografi ve manyetik rezonans görüntülemesinde ekstrakutanöz tutulum saptanmamış. Tedavi öncesi evreleme amacıyla PET/BT için hasta kliniğimize gönderildi. 8,2 mCi F-18 FDG'nin enjeksiyonunu takiben 45 dakika sonra alınan PET/BT görüntülerinin değerlendirilmesinde sağ frontal bölgede operasyon lojunda postoperatif

değişiklikler saptanırken, bilateral servikal, aksiller, internal-eksternal iliak alanlarda multiple patolojik hipermetabolik lenf nodları ile baş-boyun, toraks, abdominopelvik, bilateral üst-alt ekstremitede deri altında ve kas yapıları arasında lenfoma tutulumu ile uyumlu solid lezyonlar izlendi.

Olgu 2: Postmenopozal vaginal kanaması olan 75 yaşında kadın hastada yapılan ultrasonografide birden fazla miyom saptanması üzerine yapılan histerektomi sonrası patoloji sonucu MZL ile uyumlu gelmiş. Evreleme amacıyla PET/BT yapılmak üzere hasta kliniğimize gönderildi. 8 mCi F-18 FDG'nin enjeksiyonundan 40 dakika sonra alınan PET/BT görüntülerinin değerlendirilmesinde; FDG tutulumu genel olarak artmış lenfoma tutulumu ile uyumlu belirgin hiperplazik lobule konturlu dalak, batin-pelviste peritonda ve mezenterik yağlı planlarda implant ile uyumlu solid hipermetabolik lezyonlar, parakaval-paraaortik metastatik hipermetabolik lenf nodları, toraksda metastatik hipermetabolik plevral kalınlaşma alanları izlendi.

Sonuç: MZL'lerin çoğunun FDG afinitesi düşüktür. Ekstranodal MZL'lerin nadir yerleşim yerleri olan primer kutanöz ve endometriyum MZL tanılı bu iki olguda lenfoma tutulumu ile uyumlu lezyonlar yüksek FDG afinitesi göstermektedir. Bu nedenle FDG PET/BT bu iki hastanın evrelenmesinde önemli katkı sağlamış ve tedavilerine yön vermiştir.

Anahtar Kelimeler: Marjinal zon lenfoma, FDG PET/BT, endometriyum, kutanöz doku

[UPP-21]

Karaciğer Adenokarsinomunda Patolojik GA-68 PSMA Tutulumu Olan Olgu Sunumu

Semra Demirtaş Şenlik¹, Özge Öz¹, Bedriye Büşra Demirel¹, İpek Öztürk², Olcay Kandemir¹, Gülin Uçmak Vural¹

¹Ankara Sağlık Bilimleri Üniversitesi Dr. Abdurrahman Yurtaslan Onkoloji Eğitim ve Araştırma Hastanesi, Onkoloji Kliniği, Ankara

²Şanlıurfa Sağlık Bilimleri Üniversitesi Mehmet Akif İnan Eğitim ve Araştırma Hastanesi,

Amaç: Prostat spesifik membrane antijen (PSMA) prostat dokusunda bulunan transmembran bir proteindir. Başta prostat kansinomu olmak üzere birçok malignitede PSMA ekspresyonu olabilmektedir. İmmün histokimyasal çalışmalar PSMA ekspresyonunun de-diferansiye, metastatik ve hormona dirençli prostat kanserlerinde arttığını gösterilmiştir. Ga-68 PSMA pozitron emisyon tomografi (PET/BT), prostat kanseri evrelemesi, rekürrens ve metastatik hastalık araştırılmasında kullanılmaktadır. Ayrıca neovasküler yapılarda PSMA ekspresyonu artması nedeni ile kolon, özefagus, tiroid, akciğer, renal hücreli kanserlerde ve beyin tümörlerinde Ga-68 PSMA PET/BT'de radyoaktivitenin tutulumu olabilmektedir.

Olgu: Altmış yedi yaşında, gleason skoru 4+5, yüksek riskli prostat Ca tanılı hastada, evreleme amacı ile yapılan Ga-68 PSMA PET/BT'de prostat bezi ve sağ internal iliak lenf nodlarında Ga-68 PSMA tutulumu izlenmiştir (SUV_{max} değerleri sırası ile 6,90 ve 5,06). Ayrıca karaciğer segment 5'te yaklaşık 6,5x5x5 cm boyutlu düzensiz sınırlı hipodens lezyonda patolojik Ga-68 PSMA tutulumu saptanmıştır (Şekil 1).

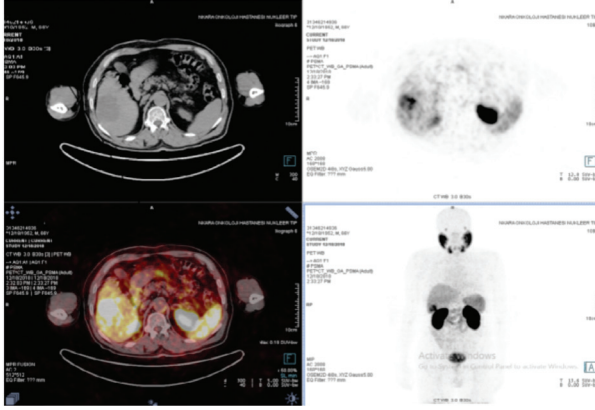
Hastanın primer karaciğer maligniteleri açısından da araştırılması önerilmiştir.

Karaciğerden yapılan biyopsi sonucunda yapılan immün histokimya çalışması ile prostat kansinomu metastazı ve hepatosellüler kansinom dışlanmış, primer odağın pankreatikobilyer sistem olabileceği şeklinde yorumlanmıştır.

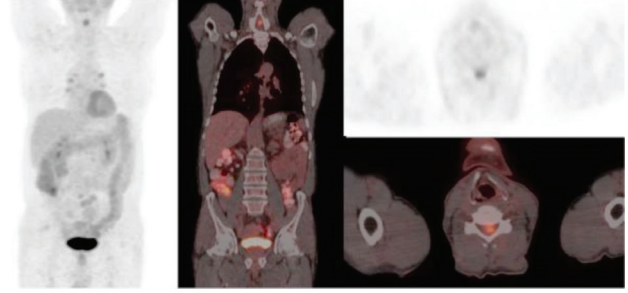
Sonuç: Ga-68 PET/BT'de prostat Ca dışında bazı kansinomların da patolojik düzeyde Ga-68 PSMA tutulumu gösterebileceği bilinmekte olup, literatürde bildirilmiş hepatosellüler Ca olguları bulunmaktadır. Ancak karaciğerde

adenokarsinom/pankreatikobiliyer sistem karsinomlarında Ga-68 PSMA tutulumu bildirilmiş olguya rastlanmamış olup, olası ilk olguyu paylaşmak istedik.

Anahtar Kelimeler: Karaciğer, adenokarsinom, Ga-68 PSMA PET/BT



Şekil 1. Altmış yedi yaşında, erkek hasta Ga-68 prostat spesifik membrane antijen pozitron emisyon tomografi incelemesi aksiyel ve MIP görüntülerinde karaciğer segment 5'te yaklaşık 6,5x5x5 cm boyutlu düzensiz sınırlı hipodens lezyonda patolojik Ga-68 prostat spesifik membrane antijen tutulumu (SUV_{max}:17,8)



Şekil 1.

[UPP-23]

Mikozis Fungoidesin Evrelemesinde F-18 FDG PET/BT: Olgu Sunumu

Pelin Arıcan, Özgül Ekmekçioğlu, Ayşen Sever, Mesut Kafi

Sağlık Bilimleri Üniversitesi, Şişli Hamidiye Etfal Eğitim ve Araştırma Hastanesi, Nükleer Tıp Kliniği, İstanbul

Amaç: Mikozis fungoides (MF), plak ve tümörlerle karakterize yavaş seyirli primer T hücreli deri lenfomasıdır. Oldukça nadir olup, yıllık insidansı 0,5-1/100000'dir. Lenf nodu, visseral organ, kemik iliği ve periferik kan gibi ekstrakutanöz bölgeleri de tutabilir. Deri lezyonlarının yaygınlığı ve ekstrakutanöz tutulum varlığı hastanın tedavi planında ve prognozunda önemli rol oynar. F-18 florodeoksiglukoz (FDG) pozitron emisyon tomografi (PET/BT) primer kutanöz lenfomalarda genellikle tedavi yanıtı değerlendirmede kullanılmakta olup, tanı ve evrelemedeki rolünü değerlendiren yalnızca birkaç olgu bildirimidir. Biz burada myelofibroz (MF) tanısı olan olgunun evreleme amacıyla yaptığımız PET/BT çalışmasının bulgularını sunuyoruz.

Olgu: Yaklaşık 15 yıl önce sağ kalçasındaki infiltrate eritemli plak tarzında lezyonlar için psoralen ve ultraviyole (PUVA) tedavisi alan 75 yaşındaki erkek hastaya lezyonların tekrarlaması üzerine Mart 2018 de biyopsi yapılmış. Patoloji sonucu MF plakları ve tümöral evre ile uyumlu neoplastik lenfoid infiltrasyon olarak gelmiş. Hastaya radyoterapi ve interferon tedavisi uygulanmış. Yapılan ultrasonografide bilateral inguinalde en büyüğü 22x10 mm boyutunda multiple lenf nodları saptanmış. Yapılan toraks-andominopelvik BT'de visseral organ tutulumu izlenmemiş. Evreleme amacıyla PET/BT için hasta kliniğimize gönderildi. 10 mCi FDG'nin intravenöz verilmesinden 45 dakika sonra tüm vücut tarama görüntüleri alındı. Yapılan değerlendirmede; sağ gluteal bölgenin posterior ve laterali çepçevre saran ve kısmen sola uzanan hipermetabolik primer kutanöz lezyonlar (SUV_{max}: 21,5), sağ üst paratrakeal (SUV_{max}: 4,8) ve bilateral inguinal (SUV_{max}: 2,5) bir kısmı FDG tutan metastatik tutulum açısından şüpheli multiple lenf nodları izlendi. PET/BT sonrası sol inguinal bölgeden yapılan punch biyopsi sonucu MF ile uyumlu geldi. Ekstrakutanöz tutulum varlığı doğrulanan hastanın tedavisi planlandı.

Sonuç: FDG PET/BT, MF tanılı hastalarda evreleme ve tedavi yanıtının değerlendirilmesinde kullanılmaktadır. Bu olguda PET/BT kutanöz lezyonların yaygınlığını saptamış, bilateral inguinal hafif hipermetabolik lenf nodlarını göstererek biyopsi için kılavuz olmuş ve ekstrakutanöz tutulumun varlığı saptanarak hastanın tedavi planı değişmiştir.

Anahtar Kelimeler: Mikozis fungoides, FDG PET/BT, kutanöz lenfoma

[UPP-22]

Malignite Araştırılan Olguda İntraspinal Ependimoma

Ceren Özge Engür, Selin Kesim, Nuh Filizoğlu, Salih Özgüven, Kevser Öksüzözü, Sabahat İnanır

Marmara Üniversitesi, Pendik Eğitim ve Araştırma Hastanesi, Nükleer Tıp Anabilim Dalı, İstanbul

Amaç: Ependimomalar merkezi sinir sisteminin nadir görülen primer tümörleri olup, tüm erişkin intrakraniyal neoplazilerin %2 ile %6'sını oluşturmaktadır. Erişkinlerde sıklıkla spinal kordda yerleşim göstermektedir. Biz bu bildiride, florodeoksiglukoz (FDG) pozitron emisyon tomografi (PET/BT) ile malignite araştırılan olguda saptanan intraspinal yerleşimli ependimoma hastasını sunduk.

Olgu: Üç ayda 20 kilo kaybı olan, toraks, üst ve alt abdomen BT'lerinde ve kolonoskopide patoloji saptanmayan, 67 yaşında erkek hastaya malignite araştırmak amacıyla FDG PET/BT görüntülemesi yapıldı. FDG PET/BT tetkikinde; C5-C6 vertebra düzeyinde spinal kanalda yoğun hipermetabolizma (SUV_{max}:4,7) izlenen olgunun takiben yapılan manyetik rezonans görüntüleme (MR) incelemesinde bu düzeyde spinal kordda yaklaşık 1,5x1 cm boyutlu kontrast tutulumu gösteren kitle tespit edildi. MR sonrası yapılan biyopsi ile histopatolojik olarak "Intramedüller yerleşimli grade 2 ependimoma" tanısı kondu. **Sonuç:** C4 ve T11-T12 vertebral seviyesinde daha belirgin olmak üzere spinal kanalda fizyolojik FDG tutulumu saptanabilmekte olup, bu durum metastazlarla ve primer tümörlerle zaman zaman karışabilmektedir. Bu nedenle spinal kanalda saptanan FDG tutulumlarının MR ile de değerlendirilmesi gerekebilmektedir. Ependimomalar yerleşim yerine göre farklı klinik bulgularla prezente olabilmekte beraber, tedavi sonrası küratif sonuçlar alınabildiği için erken tanı çok önemlidir. Primer tümör araştırılan olgularda spinal kanal yöresi de dikkate gözden geçirilmelidir.

Anahtar Kelimeler: İntraspinal ependimoma, primeri bilinmeyen olgu, FDG PET/BT

[UPP-24]

F-18 Florodeoksiglukoz Pozitron Emisyon Tomografide Metastazı Taklit Eden Fibröz Displazi Olgusu

Seyhan Karaçavuş, Zeynep Erdoğan, Ayşegül Özdal, Güler Silov, Hümeyra Gencer

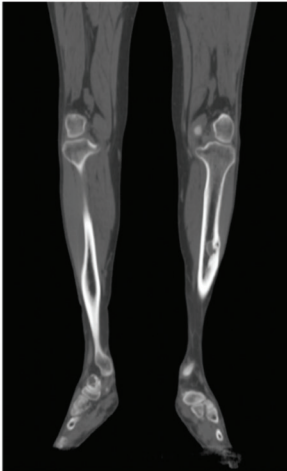
Sağlık Bilimleri Üniversitesi, Kayseri Şehir Hastanesi, Nükleer Tıp Kliniği, Kayseri

Amaç: Fibröz displazi, etiyojisi ve patogenezi tam olarak aydınlanmamış normal kemik dokusunun yerini bağ dokusunun almasıyla karakterize bir hastalıktır. Lezyonlar tek veya poliostatik olabilir. Sıklıkla femur, tibia, yüz kemikleri ve kostalar tutulur. Metafiz veya diyafiz yerleşimli, litik, buzlu cam dansitesinde, kemikte ekspansiyon yapan, keskin sklerotik sınırlı lezyonlar gözlenebilir.

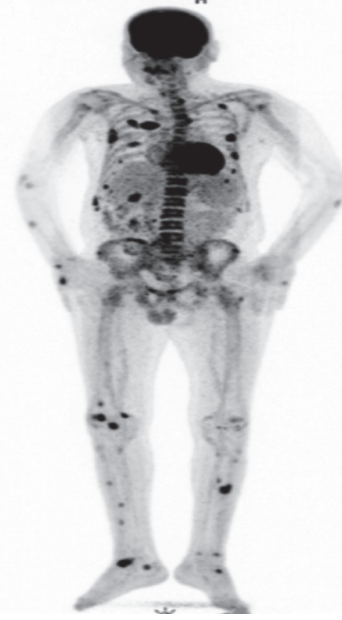
Olgu: Otuz sekiz yaşında, erkek, uzun süredir yaygın vücut ağrıları olan ve diğer görüntüleme yöntemlerinde iskelet sisteminde litik görünümü ve sklerotik lezyonlar (Şekil 1) tespit edilen hasta kliniğimize kitlenin metabolik karakterizasyonu ve primer odak arama amaçlı olarak pozitron emisyon tomografisi/bilgisayarlı tomografi (PET/BT) tetkiki yapılması için yönlendirildi. PET/BT çalışmasında kas-iskelet sisteminde multiple odakta kemikte ekspansiyona neden olan yoğun hipermetabolizma gösteren, yer yer yumuşak doku komponentinin eşlik ettiği litik/sklerotik lezyonlar gözlemlendi (Şekil 2). Hastaya tibiadan yapılan biyopsi sonucu "Fibröz Displazi" olarak geldi.

Sonuç: Görüntüleme yöntemleri ile tespit edilen litik/sklerotik lezyonların ve PET/BT'de multiple odakta metastatik görünümlü hipermetabolizma gösteren odakların varlığında bu görünüme sebep olabilecek diğer hastalıklar (Multiple myelom, Plasmositom, Fibröz Displazi, Brown tümörü vb.) göz önünde bulundurulmalıdır.

Anahtar Kelimeler: Pozitron emisyon tomografisi/Bilgisayarlı tomografi, litik lezyon, fibröz displazi



Şekil 1. Bilgisayarlı tomografide her iki tibiada litik/sklerotik görünümler



Şekil 2. Pozitron emisyon tomografide multiple odakta hipermetabolik litik/sklerotik lezyonlar

[UPP-25]

GA-68 Prostat Spesifik Membrane Antijen Pozitron Emisyon Tomografide İnsidental Olarak Saptanan Multiple Anjiyolipomda Artmış Tutulum

Türkay Hekimsoy, Serkan İşgören, Gözde Dağlıöz Görür, Hakan Demir

Kocaeli Üniversitesi Tıp Fakültesi, Nükleer Tıp Anabilim Dalı, Kocaeli

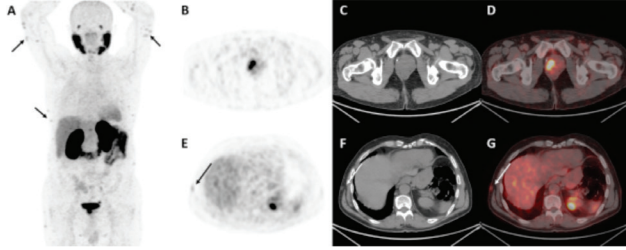
Amaç: Ga-68 prostat spesifik membrane antijen (PSMA) pozitron emisyon tomografi (PET-BT)'de insidental olarak saptanan multiple anjiyolipomda artmış Ga-68 PSMA tutulumunun gösterilmesi amaçlanmıştır.

Olgu: Prostat kanseri tanısı alan (Gleason skoru: 3+4=7) 63 yaşındaki erkek hasta tüm vücut kemik sintigrafisinde metastaz şüpheli bulgular izlenmesi sebebiyle Ga-68 PSMA PET/BT tetkiki yapılmak üzere kliniğimize yönlendirilmiştir. 4,10 mCi Ga-68 PSMA intravenöz yolla enjekte edilmiştir. Enjeksiyondan 1 saat sonra verteks-uyuk arasında GE Healthcare Discovery PET/BT 690 cihazı ile PET/BT görüntüleme yapılmıştır.

Bulgular: Hastanın PET/BT görüntülerinde prostat bezinde sağ kesimde belirgin artmış Ga-68 PSMA tutulumu (SUV_{max}: 18,69) gösteren primer lezyon görülmüştür (Şekil 1 B, C, D). Ayrıca deri altı mesafede multiple hafif artmış Ga-68 PSMA tutulumu gösteren lezyonlar (oklar) (SUV_{max}: 2,12) izlenmiştir (Şekil 1 A, E, F, G). Lezyonlardan birinin total ekzizyonu sonucu histopatolojik bulgular anjiyolipom ile uyumlu değerlendirilmiştir.

Sonuç: Anjiyolipomlar tüm lipomların %6-17'sini oluşturan iyi huylu yumuşak doku tümörleridir. İçeriğinde daha fazla damar içermeleri ve ağrılı olmalarıyla lipomlardan ayrılırlar. Genellikle gövde, ekstremiteler ve özellikle ön kolda ortaya çıkarlar. Anjiyolipomların benign bir lezyon olmasına rağmen Ga-68 PSMA tutulumu izlenebileceği raporlama esnasında nükleer tıp hekimlerinin dikkatine sunulmuştur.

Anahtar Kelimeler: Ga-68 PSMA PET/BT, prostat, anjiyolipom



Şekil 1.

[UPP-26]

Kardiyak Yakınması Olmayan Onkoloji Hastasında Apekte Fokal Florodeoksiglukoz Tutulumu, Önemli Mi?

Ebru İbişoğlu, Mehmet Tarık Tatoğlu, Çağla Haksal, Hatice Uslu

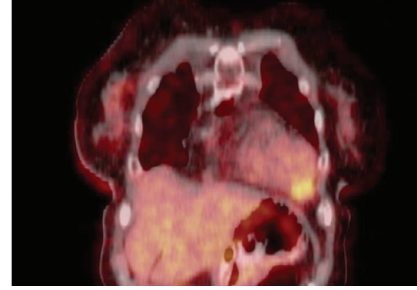
İstanbul Medeniyet Üniversitesi, Göztepe Eğitim ve Araştırma Hastanesi, ---, İstanbul

Amaç: F-18- florodeoksiglukoz (FDG) pozitron emisyon tomografi (PET/BT) görüntüleme yöntemi onkoloji hastalarının evrelemede, tedavi cevabının değerlendirilmesinde ve prognozu belirlemede yaygın olarak kullanılmakta olup miyokardiyal iskemi, canlı doku değerlendirmesinde ve primer kardiyak-metastatik tümörlerin değerlendirilmesinde de yararlı olmaktadır. Onkoloji hastalarında F-18 FDG'nin kardiyak tutulumu diet ile ilişkili olarak değişkenlik göstermekteyken kardiyak değerlendirmeler için şeker yüklemesi- insülin enjeksiyonu prosedürü uygulanır. Buna rağmen onkoloji hastalarında da kardiyak tutulumun gözden geçirilmesi hastaya farklı klinik yarar sağlayabilir. Bizde, meme Ca nedeni ile evreleme amaçlı onkolojik PET/BT çalışması uygulanan hastada kardiyak tutulumu değerlendirmeyi amaçladık.

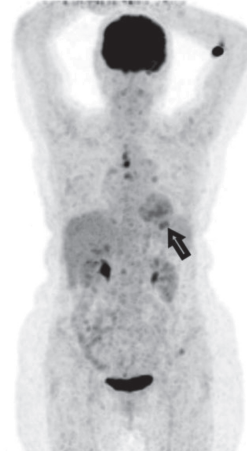Olgu: Herhangi bir kardiyak yakınması olmayan 73 yaşında kadın hasta sağ memede kitle saptanması sonrası yapılan tur-cut biyopsi sonucu invaziv duktal karsinom gelmesi üzerine, evreleme amaçlı PET/BT çalışması yapıldı. Sağ meme üst-dış kadranda glandüler yapılar içerisinde sınırları net olarak ayırt edilemeyen nodüler lezyon, sağ aksiller lojda anlamlı FDG tutulumu göstermeyen birkaç adet lenf nodu ve mediastende hiperaktif hiperdens görünümlü lenf nodları saptanmıştır. Ayrıca kardiyak kesitlerde apikal düzeyde miyokardiyal kas planları içerisinde yaklaşık 22 mm çaplı artmış FDG tutulumu (SUD_{max} : 5,1) gösteren yumuşak doku dansitesinde nodüler lezyon izlenmiş olup hastaya radyolojik korelasyonu önerilmiştir. Yapılan kontrastlı kardiyak manyetik rezonans görüntüleme incelemesinde tarif edilen lezyon alanı ön planda apikal anevrizmaya ait görünüm ile uyumlu olarak değerlendirilmiş ve hasta kardiyolojik takibe alınmıştır. Takiplerinde tedavi sonrası değerlendirme için uygulanan PET/BT çalışmasında tariflenen apikal yerleşimli miyokardiyal nodülün stabil olarak sebat ettiği dikkati çekmiştir.

Sonuç: Onkolojik PET/BT çalışmalarında kardiyak FDG tutulumu değişkenlik göstermekte ve yaygın olarak görülmektedir. Bu nedenle PET/BT çalışmaları yorumlanırken kardiyak FDG tutulumu sebeplerinin göz önünde bulundurulması, hastanın klinik hikayesi ve anatomik görüntüleme yöntemleri ile ilişkilendirilmesi, doğru yorumlamaya ve taniya götürür.

Anahtar Kelimeler: FDG PET/BT, anevrizma, kardiyak FDG



Şekil 1.



Şekil 2.

[UPP-27]

Ender Görülen Nonkutanöz Malign Melanom Olgusu: Plevral/Pulmoner Melanom

Deniz Bedel¹, Fatma Suna Kıracı¹, Ömer Diker²¹Yakın Doğu Üniversitesi Tıp Fakültesi Nükleer Tıp Anabilim Dalı, Lefkoşa²Yakın Doğu Üniversitesi Tıp Fakültesi İç Hastalıkları, Anabilim Dalı, Lefkoşa

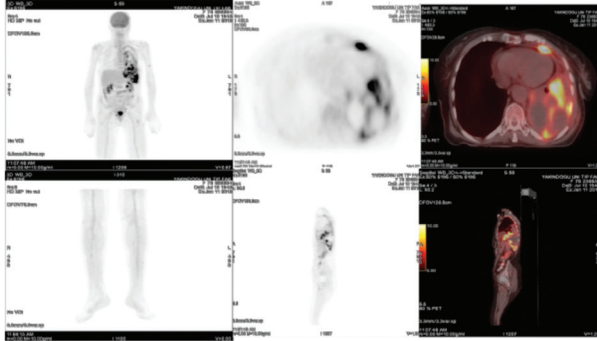
Giriş: Malign melanom (MM), melanositler ve nevüslerin malign tümördür, en önemli yerleşim yeri deridir. İnsidansı en hızlı artan kanser türlerindedir. Tüm deri kanserlerinin %2'sini oluşturmakla birlikte deri kanserlerinden ölümlerin en sık sebebidir. Metastaz oranı yüksektir. Nonkutanöz melanomlar (NKM) ender olup göz ve mukozalardan kaynaklanabilir. Primer plevral veya pulmoner MM ise çok enderdir. Genellikle plevral efüzyon ve atipik pulmoner semptomlara yol açar. Burada plevral/pulmoner melanom tanılı olgumuzu sunmayı amaçladık.

Olgu: Yetmiş beş yaşında kadın hasta halsizlik, öksürük ve solunum güçlüğü şikayetleri ile başvurdu. Toraks bilgisayarlı tomografi (BT)'de sol hemitoraksta plevral efüzyon, sol akciğerde plevral kalınlaşmalar ve alt lobda atelettazi saptandı. Torosentez sıvısında malign hücre izlenmedi. Ancak plöreziye yol açacak sistemik hastalık bulunmadığından, plevra veya akciğer kaynaklı malignite ön tanısıyla plevral lezyonlardan biyopsi yapıldı. Parietal ve

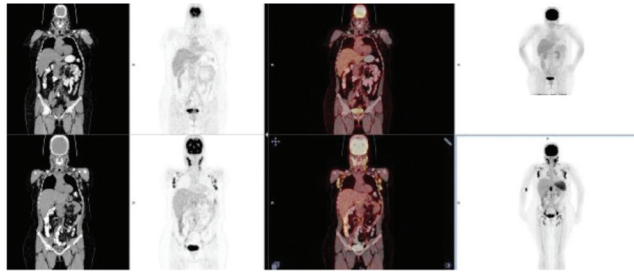
visseral plevra örneklerinin histopatolojik incelemesinde MM metastazı tanısı kondu. İmmün histokimyasal (İHK) incelemede S100, HMB45 ve Sox10 pozitif, TTF1, kalretinin, Moc31 negatifti. BRAF gen mutasyonu saptanmadı. Fizik muayenede deride primer odak bulunmadı. Evreleme ve primer odağın saptanması için tüm vücut F-18 florodeoksiglukoz (FDG) pozitron emisyon tomografi (PET/BT) yapıldı. Görüntülerde sol hemitoraksta parietal ve visseral plevrada yaygın hipermetabolik nodüler kalınlaşmalar saptandı ($SUV_{max}=21,5$). Lezyonlar özellikle bazalda kitle görünümündeydi, sol akciğer alt lobda atelettazi izlendi. Diğer vücut alanlarında primer odağı düşündürülen lezyon izlenmedi. Plevral/pulmoner lezyonlar primer odak olarak düşünüldü. Tedavi olarak ipilimumab başlandı.

Sonuç: Melanomların yaklaşık %91'i deriden kaynaklı olsa da oküler veya mukozal dokulardan NKM gelişebilir. Bazı olgularda ise primer odak saptanamaz. Akciğer metastazı MM'de sıkır ancak primer olarak pulmoner veya plevra kaynaklı MM ender görülen bir durumdur. Literatürde sadece birkaç erişkin olgu bildirilmiştir. Ayırıcı tanıda plevral mezotelyoma, akciğer MM ve karsinomları düşünülmeli; kesin tanı için İHK inceleme yapılmalıdır. F-18 FDG PET/BT tüm vücut görüntülemenin primer odak yanı sıra kemik, yumuşak doku ve visseral MM metastazlarının saptanmasındaki önemi iyi bilinmektedir. F-18 FDG PET/BT, metastatik odakların gösterilmesinde tek başına uygulanacak BT ve manyetik rezonans gibi geleneksel morfolojik yöntemlerden daha iyi performans göstermektedir; Ayrıca tedaviye yanıtın değerlendirilmesinde de etkin bir yöntemdir.

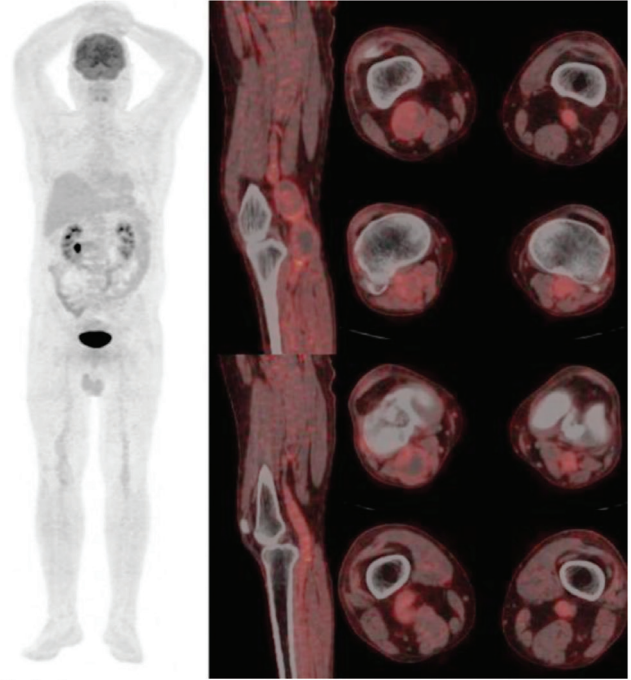
Anahtar Kelimeler: Plevral melanom, pulmoner melanom, F-18 FDG PET/BT



Şekil 1



Şekil 2. Pozitron emisyon tomografi bulguları



Şekil 3.

[UPP-28]

Rektum Kanseri Tanılı Olguda Splenik Marjinal Zon Lenfoma

Ceren Özge Engür, Selin Kesim, Nuh Filizoğlu, Salih Özgüven, Kevser Öksüzöğlü, Sabahat İnanır

Marmara Üniversitesi, Pendik Eğitim ve Araştırma Hastanesi, Nükleer Tıp Kliniği, İstanbul

Amaç: Splenik marjinal zon lenfoma (SMZL), lenfoid neoplazilerin %2'sinden azını oluşturan, nadir görülen, düşük gradeli B-hücreli Hodgkin-dışı lenfomalardandır. Rektum kanseri ve SMZL birlikteliği daha da nadir görülen bir durumdur. İmmün disfonksiyon nedeniyle, lenfomanın rektum kanseri için predispozan olduğu bilinmekle birlikte, rektum kanseri sonrası SMZL oldukça seyrek görülmektedir. Bu olgu sunumunda, rektum kanseri nedeniyle takip edilirken SMZL tanısı alan bir olguyu sunduk.

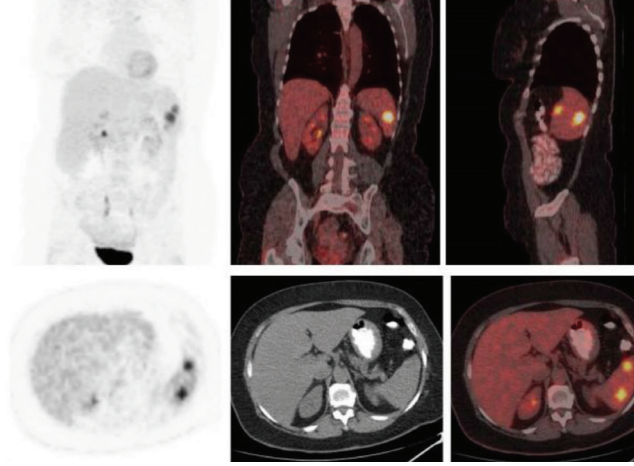
Yöntem: Rektum kanseri nedeniyle opere edilen 48 yaşında kadın hastanın takipleri sırasında tümör belirteçlerinde yükselme saptanması nedeniyle florodeoksiglukoz (FDG) pozitron emisyon tomografi/bilgisayarlı tomografi (PET/BT) görüntülemesi yapıldı.

Bulgular: FDG PET/BT'de dalak parankimi içerisinde 2,5 cm ve 1,5 cm çaplı malign düzeyde hipermetabolik lezyonlar ($SUV_{max}: 12,4$), akciğerde ise FDG tutulumu göstermeyen subsantimetrik birkaç nodül saptandı. Dalaktaki lezyonlardan alınan tru-cut biyopsi ile SMZL tanısı konuldu. Hastanın takip görüntülemelerinde dalak lezyonlarında progresyon, kemik/kemik iliğinde multipl hipermetabolik lezyonlar gelişti.

Sonuç: Solid tümörlerin hematolojik malignansilerle senkron ya da metakron birlikteliği ile nadir bir durum olsa da karşılaşılabilmektedir. Rektum kanserinde nadiren dalak metastazı görülmesi, splenik ve çölyak arterlerin keskin açılanması, sinüsoidlerin yakalama fonksiyonu, kapsülün ritmik kontraksiyonları, retikuloendotelial sistemin immün rolü, mikro-

çevrenin tümör hücrelerinin büyümesini inhibe edici etkisi gibi dalağa özgü anatomik, fonksiyonel ve immün faktörlerle açıklanmaktadır. Olgumuzda olduğu gibi, beklenmeyen yerleşimlerde saptanan lezyonların dikkatle değerlendirilmesi gerekir, zira tedavi yaklaşımını her bir hastalığın evresi belirlemektedir.

Anahtar Kelimeler: Splenik marjinal zon lenfoma, rektum kanseri, FDG PET/ BT



Şekil 1.

[UPP-29]

Ga-68 Dotatate PET/BT'de Alt Ekstremitte Yerleşimli Kütanöz Hemanjiom

Selin Kesim, Salih Özgüven, Kevser Öksüzöğlü, Tunç Öneş, Sabahat İnanır, Halil Turgut Turoğlu, Tanju Yusuf Erdil

Marmara Üniversitesi Pendik Eğitim ve Araştırma Hastanesi, Nükleer Tıp Kliniği, İstanbul

Amaç: Hemanjiomlar en sık kütanöz ve mukozal yüzeylerde izlenen, ilk dekadın en sık rastlanan tümörlerindedir. Çoğunlukla baş ve boyun bölgesinde, daha nadir olarak ise gövdede ve ekstremitelerde lokalizasyon gösterirler. Bu olgu sunumunda sağ sürrenal kitle nedeni ile Ga-68 DOTATATE pozitron emisyon tomografi/bilgisayarlı tomografi (PET/BT) PET/BT'ye refered edilen, 1 yaşında kız hastanın PET/BT bulguları sunuldu.

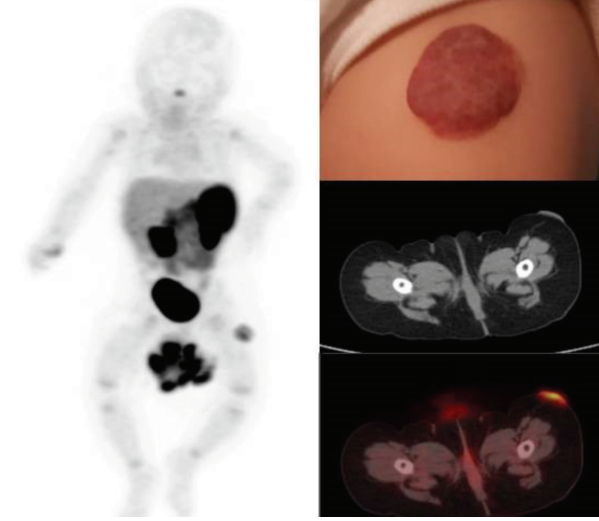
Yöntem: Sağ sürrenal glandda kitle sebebiyle takip edilen 1 yaşındaki kız hastaya nöroendokrin tümör araştırılması amacıyla Ga-68 DOTATATE PET/BT tetkiki yapıldı.

Bulgular: Ga-68 DOTATATE PET/BT'de; sağ sürrenal lojda izlenen heterojen dansiteli 40x38 mm boyutlu lezyonda patolojik karakterde Ga-68 DOTATATE tutulumu saptanmadı. İlginç olarak sol uyluk proksimal kesim anteriorunda deride fokal hafif-orta düzeyde Ga-68 DOTATATE tutulumu ($SUV_{max}=3,3$) izlendi. Hastanın fizik muayenesi yapıldığında bu tutulumun, hastanın sol alt ekstremitesinde izlenen kütanöz hemanjioma sekonder olduğu saptandı.

Sonuç: Somatostatin analogları; Ga-68 DOTATOC, Ga-68 DOTANOC ve Ga-68 DOTATATE nöroendokrin tümör hücrelerinde fazla eksprese olan somatostatin reseptörlerine değişen affinitelerde bağlanmaktadır. Bu ajanlar hipofiz glandı, dalak (aksüar dalak dokuları dahil), karaciğer, adrenal bezler, pankreas başı, tiroid glandı ve üriner trakta fizyolojik

tutulum gösterebilmektedir. Aktive lenfositlerin bulunduğu bölgelerde (enfamasyon/enfeksiyon/lenfoma durumlarında) ve kan akımının arttığı durumlarda yanlış pozitif Ga-68 DOTATATE tutulumu görülebilmektedir. Deride fokal Ga-68 DOTATATE tutulumu saptandığında bu durumun benign bir vasküler tümör olan kütanöz hemanjioma sekonder olabileceği unutulmamalıdır.

Anahtar Kelimeler: Kütanöz hemanjiom, Ga-68 DOTATATE PET/BT



Şekil 1.

[UPP-30]

Prostat Kanseri Peritoneal Karsinomatozis

Ceren Özge Engür, Selin Kesim, Nuh Filizoğlu, Salih Özgüven, Kevser Öksüzöğlü, Sabahat İnanır

Marmara Üniversitesi Pendik Eğitim ve Araştırma Hastanesi, Nükleer Tıp Kliniği, İstanbul

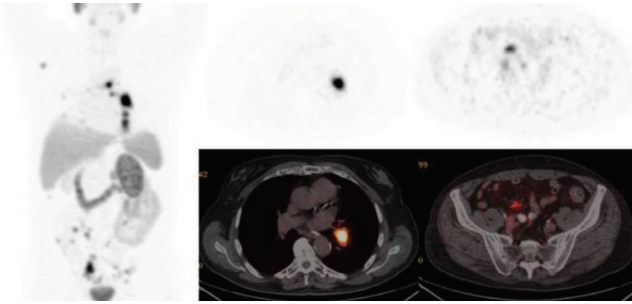
Amaç: Prostat kanseri en çok kemik, daha az sıklıkla ise akciğer, karaciğer, plevra ve adrenal gibi organlara metastaz yapmaktadır. Peritoneal tutulum ise oldukça nadirdir. Bu bildiriye, prostat kanseri tanılı, peritonitis karsinomatoza bulgusu saptanan 2 olgu sunuldu. **Yöntem:** Prostat adenokarsinom tanılı, kemoterapi, radyoterapi, hormonoterapi öyküsü olan ve takiplerinde prostat spesifik antijen (PSA) yüksekliği saptanan hastalara yeniden evreleme amacıyla Ga-68 prostat spesifik membran antijeni (PSMA) pozitron emisyon tomografi/bilgisayarlı tomografi (PET/BT) görüntülemesi yapıldı.

Olgu 1: Radikal prostatektomili (PSA düzeyi: 22,17 ng/dL) 78 yaşındaki hastanın Ga-68 PSMA PET/BT tetkikinde, batında asit saptanmamakla birlikte, peritoneal yüzeylerde yoğun PSMA tutulumu gösteren implantlar (SUV_{max} : 9,4) ile sol external iliak alanda yoğun PSMA tutulumu gösteren metastatik lenf nodları saptandı (SUV_{max} : 6,5). Prostat lojunda yoğun PSMA tutulumu, akciğerde, lenf nodlarında ve iskelette metastatik lezyonlar saptandı.

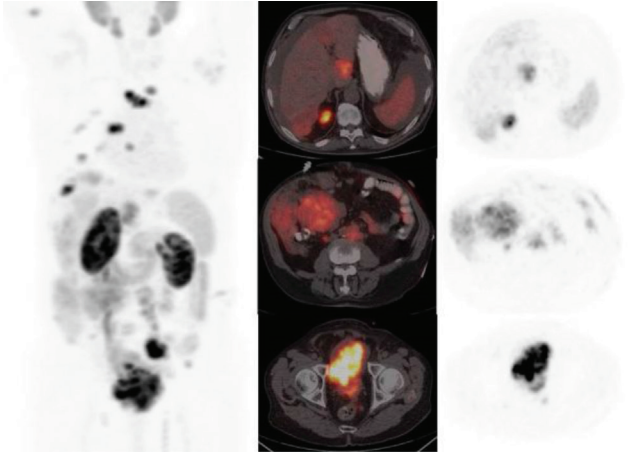
Olgu 2: İnoperabl prostat kanseri tanılı (Gleason skoru: 5+4, PSA düzeyi: 1074 ng/mL) 82 yaşında erkek hastanın Ga-68 PSMA PET/BT görüntülemesinde, batında asit ve peritoneal-mezenterik alanlarda yoğun PSMA tutulumu gösteren büyüğü yaklaşık 8 cm çaplı olmak üzere kitlesel görünümde implantlar izlendi (SUV_{max} : 12,7). Ayrıca prostat

bezinden mesaneye uzanan, sol üreterin distal kesimini invade eden PSMA tutulumu gösteren kitlesel lezyon, sol böbrekte hidroüteronefroz saptandı. Mediastende-batında metastatik lenfadenopatiler ile iskelette, akciğerde, karaciğerde metastatik lezyonlar izlendi. **Sonuç:** Peritoneal tutulum sıklıkla kolon, mide, pankreas ve over kanserinde saptanırken, prostat kanserinde oldukça nadir görülmektedir. Genellikle yaygın metastazi olan olgularda izlenmekle birlikte, nadiren izole omental tutulumu da olabilmektedir. İki olgumuzda da nodüler/kitlesel formda peritoneal implantlar mevcut olup, bazen küçük peritoneal depozitler olabileceğinden, prostat kanseri olgular değerlendirilirken peritoneal yüzeyler de dikkatle gözden geçirilmelidir.

Anahtar Kelimeler: Prostat kanseri, peritoneal karsinomatozis, FDG PET/BT



Şekil 1. Olgu 1: Ga-68 PSMA PET/BT

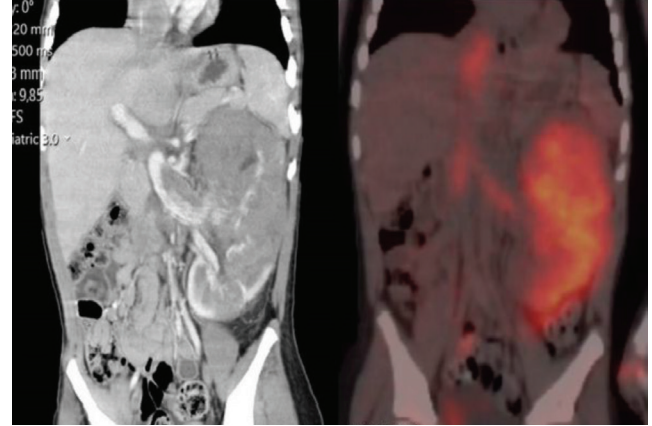


Şekil 2. Olgu 2: Ga-68 PSMA PET/BT

yayılımı görülebilir ve bunların çoğu sağ böbrek kaynaklıdır. Sağ atriya yayılan tümör trombusu ise daha nadirdir (%0,7-1). Kolayca çıkarılabilen serbest trombuslar stage II, damara invade veya damar duvarına yapışmış trombuslar stage III olarak sınıflandırılır. Hastanın tedavi akışını değiştirmesi ve doğru yönetilmiş hastada, sağkalım oranının trombusu olmayanlara benzer gitmesi nedeniyle, trombusun varlığının ve yaygınlığının doğru belirlenmesi önemlidir. Sol böbrek renal veninden başlayarak vena kava inferioru dolduran ve kesintisiz biçimde sağ ulaşarak, atrium içinde kitle oluşturan, sıradışı boyut ve yoğunluktaki tümör trombusüne sahip bir hastamızı paylaşarak, günlük pratikte karşılaşılabilecek kafa karıştırıcı durumlara yardımcı olmayı amaçladık.

Olgu: Üç yaş 7 aylık erkek hasta. Batında ele gelen kitle nedeniyle Trakya Üniversitesi Çocuk Hematoloji Polikliniği'ne başvuran hastaya yapılan batın bilgisayarlı tomografide (BT), sol böbrek üst polde 100*65*70 mm boyutlu yumuşak doku kitlesi ve sol renal ven seviyesinden başlayarak, uçucu korozyon önleyici (VCI) boyunca devam edip sol atrium içine uzanan dolum defekti izlendi. Wilms tm ön tanısıyla yapılan pozitron emisyon tomografi/bilgisayarlı tomografide (PET/BT), sol böbrek üst polde yüksek metabolik aktiviteli kitle lezyonu ve sol renal venden başlayarak VCI boyunca devam ederek sol atrium içini dolduran, yüksek metabolik aktiviteli tümöral trombus izlendi. Tedavi öncesi primer tümör ve canlı tümör trombusüne ait BT ve PET/BT görüntüleri Şekil 1'de verilmiştir. Hastaya 8 haftalık kemoterapi uygulamasını takiben yapılan kontrol ultrasonografi ve BT'lerde, sol atrium ve sol renal venedeki tümöral trombusun tamamen regrese olduğu, VCI içerisinde ise sadece hepatic üzeyde 4 mm'lik bir alanda devam ettiği saptandı. 27.04.2018 tarihinde primer böbrek kitlesi eksize edildi ve Wilms tümörü tanı patolojik olarak doğrulandı. Tedavi öncesi canlı tümöral trombus ve tedavi sonrası kontrol PET/BT görüntüleri Şekil 2'de verilmiştir.

Anahtar Kelimeler: Wilms, tümör, trombus, FDG



Şekil 1. Sol renal kitle ve trombusa ait kontrastlı BT ve hibrit PET/BT koronal kesitleri (üst sıra)

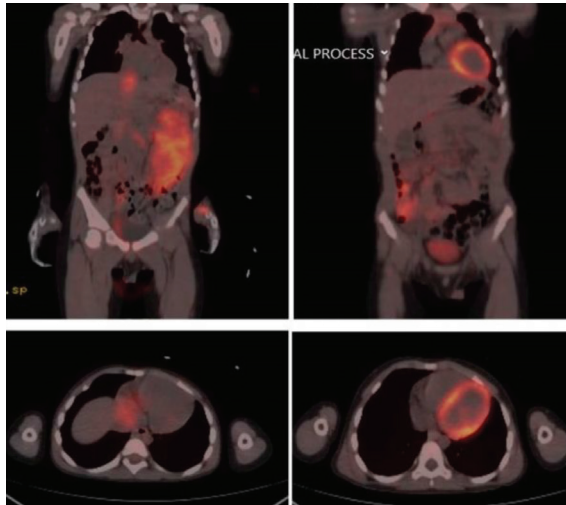
[UPP-31]

Sıradışı Bir Trombus: Sol Wilms Tümörüne Bağlı Renal Ven, VCI ve Sağ Atriumu Dolduran Canlı Trombus Olgusu

Ülkü Korkmaz

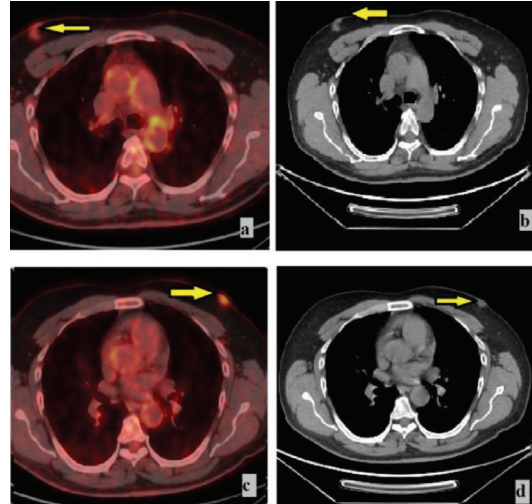
Trakya Üniversitesi Tıp Fakültesi, Nükleer Tıp Anabilim Dalı, Tekirdağ

Amaç: Wilms tümörü, çocuk kanserlerinin yaklaşık yüzde 6'sını oluşturur. Hastaların %75'i 5 yaşından önce tanı almaktadır. Güncel tıbbi olanaklar sayesinde, Wilms tümürlü hastaların sağkalım oranı %30'un altından, %90'ın üzerine çıkmıştır. Hastaların yaklaşık %5'inde, tümörün vena kavaya



Şekil 2. Sol böbrekte primer tümörve renal venden başlayarak vena kava inferior boyunca ilerleyen ve sağ atriumu dolduran trombüse ait tedavi öncesi ve sonrası hibrit PET/BT görüntüleri üst sıra koronal, alt sıra ise atriumdan geçen aksial kesitleri göstermektedir

Anahtar Kelimeler: Rektum Kanseri, PET/BT, metastaz



Şekil 1. BT ve füzyon görüntülerinde (a ve b) sağ meme lokalizasyonunda hipermetabolik metastatik lezyon, BT ve füzyon görüntülerinde (c ve d) sol meme lokalizasyonunda hipermetabolik metastatik lezyon

[UPP-32]

Opere Rektum Kanseri Olan Erkek Hastada FDG PET/BT'de Saptanan Beklenmeyen Bilateral Meme Metastazları

Emine Ebru Bayar¹, Bülent Turgut¹, Emine Özlem Gür²

¹İzmir Katip Çelebi Üniversitesi Atatürk Eğitim ve Araştırma Hastanesi, Nükleer Tıp Kliniği, İzmir

²İzmir Katip Çelebi Üniversitesi Atatürk Eğitim ve Araştırma Hastanesi, Genel Cerrahi Kliniği, İzmir

Amaç: Rektum kanseri nedeniyle takip edilen hastada florodeoksiglukoz (FDG) pozitron emisyon tomografi/bilgisayarlı tomografi (PET/BT) görüntülerinde bilateral meme dokusunda izlenen ve sonrasında kolon kanser metastazı olarak doğrulanan atipik hipermetabolik lezyonları paylaşmayı amaçladık.

Yöntem: 8 mC'i FDG'nin intravenöz enjeksiyonunu takiben 60 dakika sonra verteksten uyluğa kadar alınan PET/BT görüntüleri birleştirilerek füzyon görüntüleri elde edildi. Elde edilen koronal, sagittal, aksiyel kesitler ve MIP görüntüleri değerlendirildi.

Bulgular: Kırk beş yaşında rektum kanser nedeniyle low anterior rezeksiyon yapılan ve patoloji sonucu müsinöz adenokarsinom olan erkek hasta kemoterapi tedavisi görmüştür. Üç yıl sonra yeniden evreleme amaçlı FDG PET/BT yapılan hastada sağ meme lokalizasyonunda deri altı dokuda büyüğü 15x10 mm boyutlu ve SUV_{max} : 3,2 olan iki adet ve sol meme lokalizasyonunda 16x9 mm boyutlu ve SUV_{max} : 4,5 olan kuşuklu hipermetabolik lezyonlar izlenmiştir. Bunların dışında tüm vücut görüntülerinde metastatik lezyon lehine olabilecek belirgin patolojik bulgu izlenmemiştir. Sağ ve sol memede izlenen lezyonlara eksizyonel biyopsi yapılmış ve patoloji sonuçları müsinöz adenokarsinom metastazı olarak değerlendirilmiştir.

Sonuç: FDG PET/BT ile yapılan rektum kanseri uzak metastazları tarama görüntülerinde alışıktan karaciğer başta olmak üzere batin içi organlar, periton, lenf nodu ve akciğer metastazlarının yanı sıra tüm vücut alanları dikkatle değerlendirilmeli ve hastamızda olduğu gibi meme dokusu gibi beklenmeyen atipik metastaz alanları gözden kaçırılmamalıdır.

[UPP-33]

Böbreğin Primer Skuamöz Hücreli Karsinomunun F-18 FDG PET/BT ile Gösterilmesi: Olgu Sunumu

Emine Göknur Işık¹, Caner Ediz², Mehtap Toprak¹, Emine Nihan Çeldirme Horasanlı¹, Mehmet İncedayı³, Zafer Küçükodacı¹, Muammer Urhan¹

¹İstanbul Sultan Abdulhamid Han Eğitim ve Araştırma Hastanesi, Nükleer Tıp Kliniği, İstanbul

²İstanbul Sultan Abdulhamid Han Eğitim ve Araştırma Hastanesi, Üroloji Kliniği, İstanbul

³İstanbul Sultan Abdulhamid Han Eğitim ve Araştırma Hastanesi, Radyoloji Kliniği, İstanbul

⁴İstanbul Sultan Abdulhamid Han Eğitim ve Araştırma Hastanesi, Tıbbi Patoloji Kliniği, İstanbul

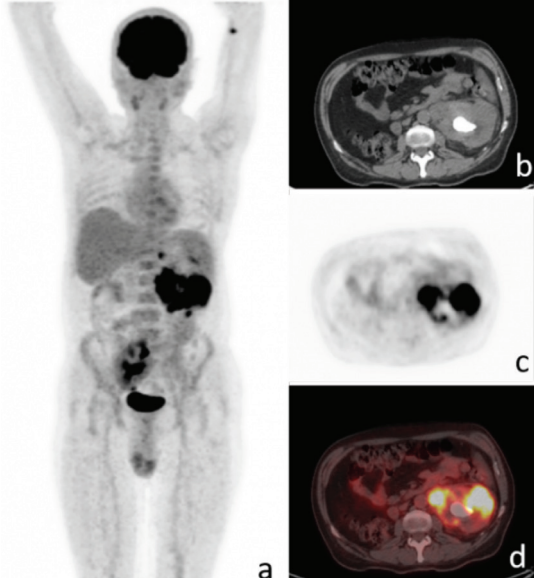
Amaç: Böbreğin skuamöz hücreli karsinomu (SCC) literatürde sınırlı sayıda olgunun bildirildiği nadir görülen malignitelerden biridir. Hastalık agresif seyir gösterme eğilimde olup çoğunlukla böbrek taşı zemininde gelişmektedir. Tanıda altın standart bilgisayarlı tomografidir (BT). Bu olgu sunumunda böbrekte izlenen kitle ve olası uzak metastazını değerlendirmek amacı ile çekilen pozitron emisyon tomografi/bilgisayarlı tomografi (PET)/BT bulgularını sunmayı amaçladık.

Olgu: Elli dokuz yaşında erkek hasta. Sol böbrekte taş öyküsü bilinen hastanın takiplerinde yüksek ateş şikayeti olması üzerine dış merkezde tetkiklerinde lökosit, C-reaktif protein yüksekliği saptanmış, hastaya semptomatik tedavisi düzenlenerek operasyon için merkezimize yönlendirilmiş. Kontrastlı batin BT'de sol böbrekte, staghorn taşı çevresinde renal pelvis ve proksimal üreteri dolduran ve kortekse uzanan yaklaşık 3x7x4 cm boyutlu, heterojen kontrast tutulumu gösteren belirsiz sınırlı alan izlenmiş, ayrıca tanıda transiyonel hücreli karsinom, tüberküloz, ksantogranüloamatöz pyelonefrit düşünülmüş. Batin BT'de ayrıca nekrotik lenf nodları ve peritonda nodüller gözlenmiş. PET/BT'de böbrek üst pol seviyesinden başlayarak sol paraaortik alanda en büyüğü hilus seviyesinde yaklaşık 27x16 mm boyutlara ulaşan hipermetabolik lenf nodları (SUV_{max} : 16,9), böbrek hilusunda sınırlı böbrek parankiminden yer yer ayrılmayan, hilusta yerleşimli staghorn taşı çevreleyen, yaklaşık 60x35 mm boyutlarında heterojen florodeoksiglukoz (FDG) tutulumunun

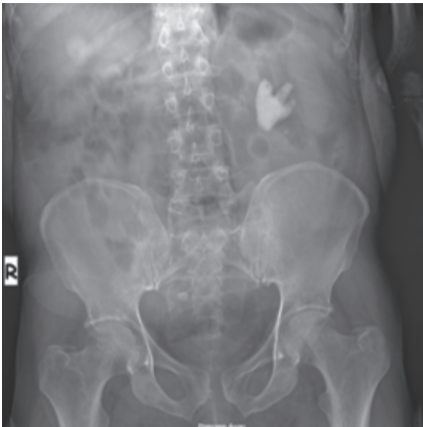izlendiği kitle lezyon gözlemlendi (SUV_{max}: 18,8). Sol böbrek gerota fasyasında anterior yerleşimli fasya üzerinde nodüler hipermetabolik kalınlık artışı saptandı (SUV_{max}: 7,3). Sağ böbrek kontrastlı BT'de izlendiği gibi pelvik girimde ektopik ve malrote görünümdeydi, içerisinde pelvik yerleşimli yaklaşık 10 mm çaplı kalsifik kalkül mevcuttu. Bunun haricinde; belirgin bir özellik saptanmadı. Histopatolojik değerlendirme önerilen hastadan yapılan böbrek biyopsisinde skuamöz hücreli karsinom tanısı kondu. Bulguların ön planda taşta sekonder irritasyon nedeniyle olduğu düşünüldü ve hastaya nefroureterektomi planlandı.

Sonuç: Böbrek tümörlerinin çoğu transisyonel hücreli tümörlerdir. Renal skuamöz hücreli karsinomu (SCC) nadir görülen bir malignite olup cerrahi sonrası adjuvan tedavi kombinasyonları önerilmektedir. Böbrek tümörlerinde PET/BT'nin yeri idrar retansiyonu ve FDG afinitesinin heterojen olması nedeniyle sınırlı olmakla birlikte renal SCC ayrı olarak değerlendirilmelidir. FDG afinitesi nedeniyle seçili olgularda lezyon karakterizasyonu amacı ve uzak metastazı belirlemede kullanılabilir.

Anahtar Kelimeler: Böbrek tümörleri, renal SCC, PET/BT, böbrek taşı



Şekil 1. Ayakta direkt batin grafisi



Şekil 2. F-18 FDG PET/BT çalışması. MIP görüntüsü (a), aksiyel planda böbrek kesiti (b, c, d)

[UPP-34]

Meme Kanserine Eşlik Eden Osteopoikilozu Olan Olguda FDG PET/BT ve NaF PET/BT Bulguları

Selin Kesim, Salih Özgüven, Kevser Öksüzözü, Tunç Öneş, Sabahat İnanır, Halil Turgut Turoğlu, Tanju Yusuf Erdil

Marmara Üniversitesi Pendik Eğitim ve Araştırma Hastanesi, Nükleer Tıp Kliniği, İstanbul

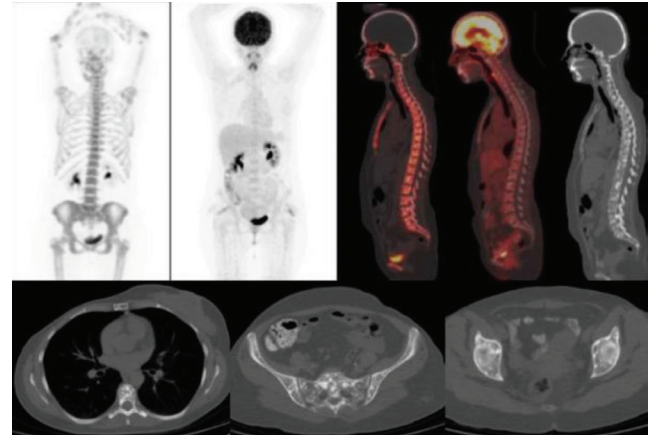
Amaç: Osteopoikilozis; genellikle asemptomatik seyreden, etiyojisi iyi bilinmeyen ve özel bir tedavi gerektirmeyen kemiğin benign karakterdeki sklerotik displazisidir. Radyolojik görüntüleme kemiklerde çok sayıda, küçük, dairesel veya oval şekilli genellikle simetrik sklerotik lezyonlar şeklinde izlenir ve kemik metastazları ile karıştırılabilir. Bu olgu sunumunda florodeoksiglukoz (FDG) pozitron emisyon tomografi/bilgisayarlı tomografi (PET/BT) ve NaF PET/BT tetkikinde rastlantısal olarak saptanan osteopoikilozis bulguları sunuldu.

Yöntem: Meme kanseri nedeniyle takip edilen 43 yaşındaki kadın hastaya FDG PET/BT'de iskelet sisteminde multipl sklerotik lezyonlar izlenmesi nedeni ile kemik metastazı değerlendirilmesi amacıyla NaF PET/BT tetkiki yapıldı.

Bulgular: FDG PET/BT ve NaF PET/BT görüntüleme; aksiyel ve apendiküler iskelette izlenen yaygın sklerotik lezyonlarda focalleşen patolojik aktivite tutulumu saptanmadı. İzlenen bu multipl sklerotik lezyonlar ön planda benign kemik patolojisi olan osteopoikilozis lehine değerlendirildi.

Sonuç: NaF kemik görüntülemesi için ideal bir radyofarmasötik olup, NaF PET/BT'nin blastik ve/veya litik karakterdeki okült kemik metastazlarını saptamada Tc-99m metilendifosfonik tek foton emisyon bilgisayarlı tomografi ve FDG PET/BT'ye kıyasla daha yüksek duyarlılığa sahip olduğu ortaya konulmuştur. Osteopoikilozis özellikle aksiyel ve apendiküler iskelette çok sayıda, genellikle 2-3 mm çaplı dairesel veya oval görünümlü karakteristik olarak simetrik dağılım gösteren sklerotik lezyonlar ile karakterizedir. Daha önce ankilozan spondilit, romatoid artrit, sinovial kondromatozis, ovaryan endometriozis, prostat kanseri ve mide kanseri olan olgularda osteopoikilozis bildirilmişse de, henüz literatürde meme kanseri ile osteopoikilozis birlikteliği gösterilmemiştir. Olgumuz meme kanseri olan bir hastada FDG PET/BT ve NaF PET/BT tetkikinde osteopoikilozis bulgularının gösterildiği literatürdeki ilk olgu olması nedeniyle önem arz etmektedir.

Anahtar Kelimeler: Meme kanseri, osteopoikiloz, FDG PET/BT, NaF PET/BT



Şekil 1.

[UPP-35]

Üst Ekstremitte Derin Ven Trombozunun FDG PET/BT Bulguları

Selin Kesim, Salih Özgüven, Kevser Öksüzöğlü, Tunç Öneş, Sabahat İnanır, Halil Turgut Turoğlu, Tanju Yusuf Erdil

Marmara Üniversitesi Pendik Eğitim ve Araştırma Hastanesi, Nükleer Tıp Kliniği, İstanbul

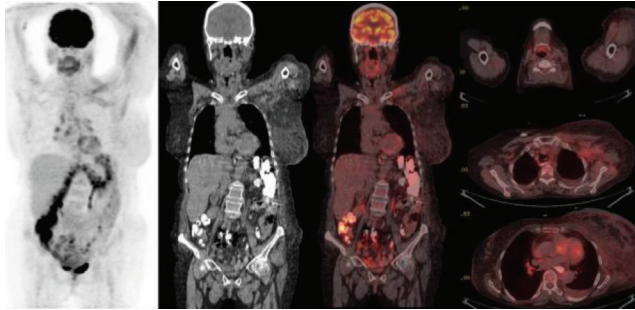
Amaç: Üst ekstremitte derin ven trombozu nadir görülen ancak özellikle tanının geciktiği durumlarda ölümcül sonuçlara yol açabilecek bir durumdur. Üst ekstremitte derin venöz sistemin trombozu (subklavyen, aksiller, brakial, ulnar ve radial venler) pozitron emisyon tomografide/bilgisayarlı tomografi (PET/BT) unilaterale üst ekstremitte ödemi saptanan hastalarda ayırıcı tanıda düşünülmelidir.

Yöntem: Metastatik mide karsinomu tanısıyla takip edilen ve total gastrektomi operasyonu yapılan 72 yaşındaki kadın hastaya kemoterapi sonrası tedaviye yanıtın değerlendirilmesi amacıyla florodeoksiglukoz (FDG) PET/BT tetkiki yapıldı.

Bulgular: FDG PET/BT görüntüleme; sol supraklaviküler alanda izlenen lenf nodlarında ve akciğerde progresyon ile uyumlu bulgular saptanan hastada sol subklavyen trasede ve sol aksiller vendede hafif-orta düzeyde FDG tutulumları dikkati çekti. Sol kolunda çap artışı gözlenen hastada; sol memede enflamatuvar tip meme kanseri ile uyumlu olabilecek çap artışı, diffüz ödematöz görünüm ve meme cildinde hafif hipermetabolik diffüz kalınlaşma saptandı. Hastanın anamnezi derinleştirildiğinde hastaya iki hafta önce trombus nedeni ile antikoagulan tedavi başlandığı öğrenildi.

Sonuç: Üst ekstremitte derin ven trombozu, alt ekstremitte derin ven trombozundan çok daha az sıklıkla görülen, etyolojisinde santral venöz kataterler, pıhtılaşmaya eğilim oluşturan durumlar, Paget-Schroetter sendromu ve torasik outlet sendromu gibi durumların rol oynadığı ve pulmoner emboli, post trombotik sendrom gibi ölümcül komplikasyonlara yol açabilen bir durumdur. Klinik şüphe ultrasonografi, bilgisayarlı tomografi ve manyetik rezonans gibi görüntüleme yöntemleriyle kesinleştirilebilir. FDG PET/BT tetkikinde; unilaterale üst ekstremitte ödemi ile birlikte memede diffüz ödematöz görünüm ve deri kalınlaşması saptandığında ayırıcı tanıda üst ekstremitte derin ven trombozu akılda tutulmalıdır.

Anahtar Kelimeler: Üst ekstremitte derin ven trombozu, F-18 FDG PET/BT



Şekil 1.

[UPP-36]

Servikal ve Mediastinal Lenf Nodu Metastazı ile Prezente Olan Germ Hücreli Testis Tümörü Olgusu

Buğra Kaya¹, Ahmet Eren Şen¹, Mustafa Karaağaç², Özlem Şahin¹

¹Necmettin Erbakan Üniversitesi Meram Tıp Fakültesi, Nükleer Tıp Anabilim Dalı, Konya

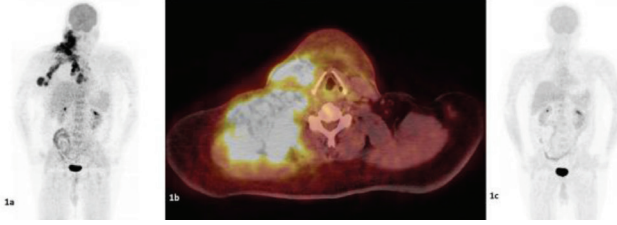
²Necmettin Erbakan Üniversitesi Meram Tıp Fakültesi, Tıbbi Onkoloji Anabilim Dalı, Konya

Amaç: Testis tümörleri erkeklerdeki kanserlerin %1'ini oluşturmaktadır. Testis tümörlerinin en sık klinik prezentasyonu ağrısız skrotal kitledir. Testiküler neoplaziler germ hücreli, seks kord stromal hücreli ve diğer (lenfoma, sarkom vb.) olarak sınıflandırılmaktadır. Bu tümörler içerisinde germ hücreli tümör (Tm) sıklığı %96'dır. Tm'ler sıklıkla lenfatik yolla yayılırlar. İntraabdominal retroperitoneal lenf nodları bölgesel lenf nodları (N1, N2, N3) olarak adlandırılır. Uzak metastaz varlığı (M1) ise; bölgesel olmayan lenf nodu, akciğer ve diğer bölgeler olarak sınıflandırılmaktadır. Bölgesel lenf nodu metastazı olmadan uzak metastaz nadir olarak görülmektedir. Bu yüzden Tm tanılı olgularda evrelemede önerilen uygulama; abdomen bilgisayarlı tomografi (BT) yapılmasıdır. Eğer bu normale akciğer grafisi çekilebilir. Bu yazımızda evreleme amaçlı pozitron emisyon tomografi/bilgisayarlı tomografi (PET/BT) çekilen Tm testis tanılı hastada bölgesel lenf nodu metastazı olmadan mediastinal ve servikal lenf nodu metastazı olan olgu sunulmuştur.

Olgu: Kırk sekiz yaşında, skrotumda kitle nedeniyle opere olan hastanın patolojisi mikst Tm gelmiş. Hastanın abdomen BT'si normalmiş. Ancak fizik muayenede servikal bölgede kitle olması nedeniyle yapılan manyetik rezonans görüntüleme boyun bölgesinde lenf nodları saptanmış. Hastaya evreleme ve metabolik karakterizasyon amacıyla PET/BT görüntüleme yapıldı. PET/BT'de sağ servikal bölgelerde konglomere, sağ aksillada ve mediastende büyüğü 3 cm çapında olmak üzere artmış florodeoksiglukoz (FDG) (F-18-florodeoksiglukoz) tutulumu gösteren çok sayıda lenf nodu izlendi (Şekil 1a, 1b). Lezyonlar öncelikle testis tümörü metastazı olarak düşünüldü. Ancak 2. malignite olasılığı açısından histopatolojik inceleme önerildi. Servikal bölge lenf nodundan yapılan histopatolojik inceleme sonucu mikst germ hücreli Tm metastazı olarak gelmesi üzerine kemoterapi verildi. Tedavi sonrası tedaviye yanıt amacıyla yapılan PET/BT'de önceki çalışmada tanımlanan FDG tutulumu gösteren lenf nodlarının regrese olduğu görüldü (Şekil 1c).

Sonuç: Testis tümörleri sıklıkla lenfatik yolla intraabdominal retroperitoneal lenf nodlarına metastaz yapmaktadır. Bölgesel lenf nodu metastazı olmadan uzak metastaz nadir olarak karşımıza çıkmaktadır. Olgumuzda olduğu gibi bölgesel metastatik lenf nodu bulgusu saptanmayan ancak şüpheli klinik bulguları olan hastaların tam olarak evrelenmesi ve uzak metastazların saptanması için PET/BT'nin faydalı bir görüntüleme yöntemi olduğu akılda tutulmalıdır.

Anahtar Kelimeler: Testis tümörü, lenf nodu, FDG, PET/BT



Şekil 1. Tedavi öncesi (1a,1b) ve tedavi sonrası (1c) PET/BT görüntüleri

[UPP-37]

Graves Hastalığına Bağlı Kaslarda ve Timus Bezinde Hipermetabolik Görünüm

Mehmet Tarık Taçoğlu, Ebru İbişoğlu, Hatice Uslu, Serkan Güngör

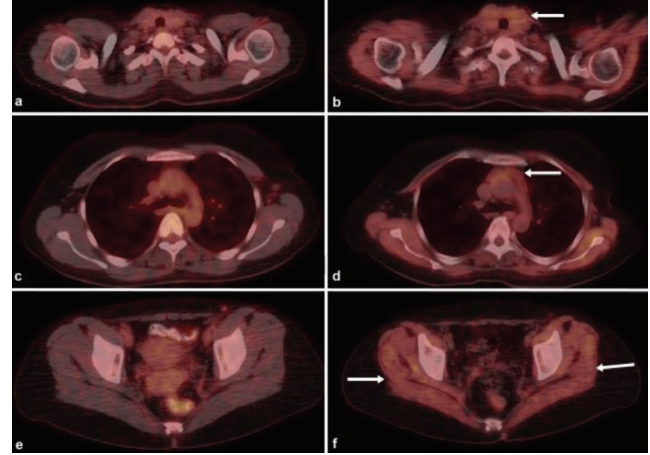
İstanbul Medeniyet Üniversitesi Göztepe Eğitim ve Araştırma Hastanesi Nükleer Tıp Kliniği, İstanbul

Amaç: Graves hastalığında kaslarda ve timus bezinde hipermetabolik görünümler izlenebilmektedir, örnek olgu olarak sunulması amaçlanmıştır.

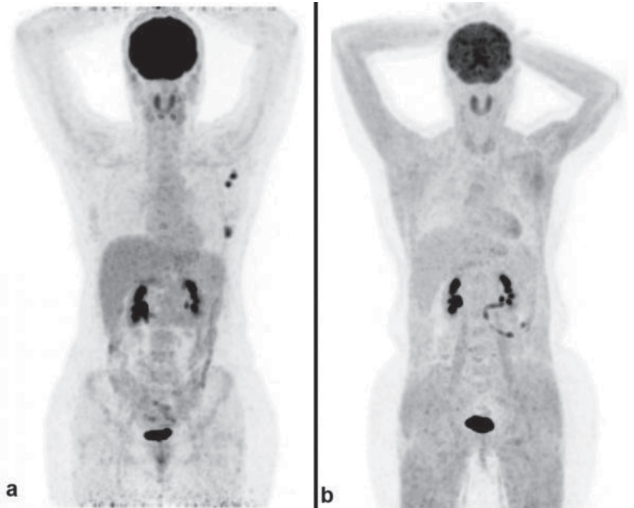
Olgu: Kırk dört yaşında opere meme kanser tanısı ile yaklaşık 2,5 yıldır takip edilen hastada, kontrollerde alkalen fosfataz yüksekliği, hiperkalsemi, klinik olarak kötüleşme ve yaklaşık 10 kilo kaybı olması nedeniyle yeniden evreleme amaçlı F-18 florodeoksiglukoz (FDG) pozitron emisyon tomografi/bilgisayarlı tomografi (PET/BT) tetkiki istendi. İki buçuk sene önceki F-18 FDG PET/BT tetkiki ile karşılaştırmalı olarak yapılan incelemede; tiroid bezi boyutlarında artışa eşlik eden hafifçe artmış FDG tutulumu (SUV_{max} : 3,8) (Şekil 1b), anterior mediastende timus bezi lojunda yeni gelişen minimal artmış FDG tutulumu gösteren dansite artışları (SUV_{max} : 2,4) (Şekil 1d), kas lojlarında simetrik, heterojen karakterde, minimal-hafifçe artmış FDG tutulumları (SUV_{max} : 3,6) (Şekil 1f, Şekil 2b) gözlemlendi. İntervalde sol memeden segmental mastektomi ve sol aksiller diseksiyon operasyonları yapılan hastada, önceki çalışmada sol memede izlenen yoğun hipermetabolik tümöral lezyon ve sol aksiller fossada, sol internal mamarian lenfatik istasyonlarda izlenen metastatik hipermetabolik lenf nodları güncel çalışmada izlenmedi. FDG afiniteli nüks, rezidü tümöral malignite veya metastaz lehine bulgu izlenmedi. Hastanın diyabet öyküsü olmadığı, 8 saattir yemek yemediği ve su dışında herhangi bir sıvı tüketmediği teyit edildi. Hastanın anamnezinde yaklaşık 10 gündür hipertiroidi tanısı ile propiltiourasil 50 mg tb 2x1 kullandığı öğrenildi. Laboratuvar incelemelerinde TSH: 0,0025 uIU/mL (0,35-4,94), FT3: 5,46 pg/mL (1,71-3,71), FT4: 0,96 ng/dL (0,7-1,48) olarak görüldü.

Sonuç: Tüm vücutta kas lojlarında yaygın FDG tutulumu görüldüğünde ilk akla gelmesi gerekenler; hastanın katı-sıvı gıda almış olabileceği, egzersiz yapmış olabileceği ve diyabet öyküsü olan hastalarda insülin kullanımı olabileceğidir. Bu yüzden anamnezin çok iyi sorgulanması gerekir. Hipertiroidi kas dokusunda bazal glukoz tutulumu artar. Kaslarda glukoz transportunda ağırlıklı olarak glukoz taşıyıcılar (GLUT)1 ve GLUT4 proteinleri rol oynar. T3 hormonu GLUT1'i, tiroid hormonları genel olarak GLUT4'ün ekspresyonunu artırır. Graves hastalığında tiroit uyarıcı hormon reseptör antikoları izlenmesi, timus dokusunda bu reseptörlerin olması, timus dokusundaki tutulumun olası nedeni olarak düşünülmektedir. F-18 FDG PET/BT tetkikinde kas lojlarında simetrik artmış FDG tutulumları ile timus lojunda izlenen artmış FDG tutulumu Graves hastalığını akla getirmelidir.

Anahtar Kelimeler: Graves hastalığı, kas lojunda hipermetabolizma, timus bezinde hipermetabolizma



Şekil 1.



Şekil 2. PET MIP görüntülerinde b) tiroid bezi düzeyinde ve kas lojlarında simetrik hafifçe hipermetabolik görünümler

[UPP-38]

PET/BT'de Bilateral Fibroelastoma Dorsi: Olgu Sunumu

Hasan İkbâl Atılğan, Hülya Yalçın

Hatay Mustafa Kemal Üniversitesi Tıp Fakültesi, Nükleer Tıp Anabilim Dalı, Hatay

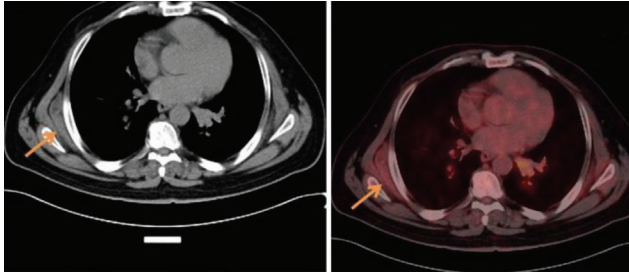
Amaç: Elastofibroma dorsi nadir görülen benign yumuşak doku tümörü olup, genellikle skapulanın alt kutbunda yerleşir. Pozitron emisyon tomografide/bilgisayarlı tomografi (PET/BT) glukoz metabolizması değişken düzeylerde olabilir. Elastofibroma dorsi metastazlar gibi zaman içerisinde büyüebilmektedir. Bu nedenle, metastazlarla karıştırılmaması için PET/BT'deki görünümü bilinmelidir.

Olgu: Elli bir yaşında erkek hasta toraks BT'de çok sayıda lenfadenopati (LAP) ve lenf nodu nedeniyle tanı amaçlı PET/BT çekilmesi için bölümümüze yönlendirildi. Çekilen PET/BT'de prevasküler, sağ paratrakeal, karinal, subkarinal ve bilateral hiler bölgede hipermetabolik LAP'ler izlenmiştir. Ayrıca bilateral subskapular/enfraskapular alanda solda yaklaşık 25x75 mm,

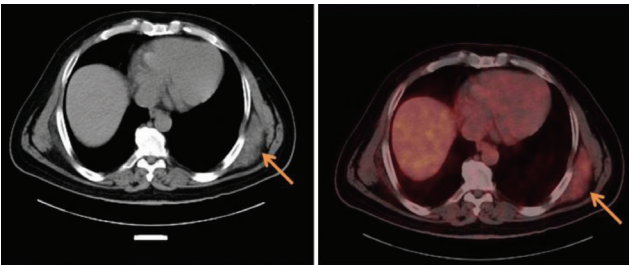
sağda 17x75 mm boyutlarında kas ile izodens görünüm mevcuttu (Şekil 1 ve 2). Soldaki lezyonun SUV_{max} değeri 2,56 iken, sağdaki lezyonun 2,21 idi. Lezyonların lokalizasyonu ve BT görünümü elastofibroma dorsi olarak değerlendirildi.

Sonuç: Yanlış yorumlara sebep olmamak için florodeoksiglukoznin benign tutulumlarını bilmek önemlidir. Bu olguda olduğu gibi elastofibroma dorsi'nin PET/BT görüntüsü bilinenek yanlış yorumlar önleyecektir.

Anahtar Kelimeler: Fibroelastoma dorsi, PET/BT, metastaz



Şekil 1. Sol enfraskapular alanda fibroelastoma dorsi'ye ait görünüm



Şekil 2. Sağ subskapular alanda fibroelastoma dorsi'ye ait görünüm

[UPP-39]

Metastatik Dil Kanseri Hastada F-18 FDG PET/BT Görüntüleme Bulguları: Nadir Bir Olgu Sunumu

Adem Maman, Ali Şahin

Atatürk Üniversitesi Tıp Fakültesi Nükleer Tıp Kliniği, Erzurum

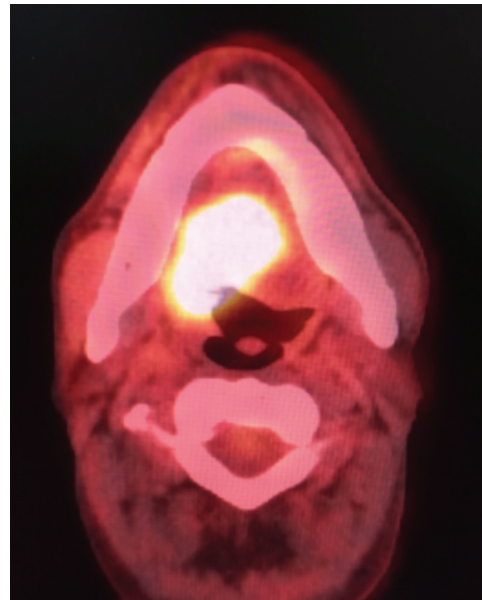
Amaç: Burada nadir görülen metastatik dil kanseri olgusunun F-18 florodeoksiglukoz (FDG) pozitron emisyon tomografi/bilgisayarlı tomografi (PET/BT) görüntüleme bulgularını ve hastalık evrelemesine katkısını sunmayı amaçladık.

Olgu: Yutma güçlüğü ve dil kökünde iyileşmeyen yara şikayeti ile başvuran 76 yaşında erkek hastaya yapılan değerlendirme sonucunda dil sol arka lateral kesimde kitle tanısı kondu. Kitle eksizyonu sonrası histopatolojisi yassı epitelyum hücreli karsinom olarak rapor edildi. Perinöral invazyon ve lenfovasküler invazyon tespit edilmedi. Postoperatif evreleme amaçlı yapılan F-18 FDG PET/BT görüntülemesinde; dil 3/4 sağ arka kesiminde orofarenkse uzanan ve inferiorda hyoid kemiğe uzanım gösteren 40x36x48 mm boyutlu lezyonda yoğun FDG tutulumu (SUV_{max} : 25,41) (Şekil 1), sağ üst jügüler, sağ alt jügüler ve sağ derin servikal lenf nodlarında artmış FDG tutulumu (SUV_{max} : 17,82) (Şekil 2), özefagus distal kesimde lineer yoğun FDG tutulumu (SUV_{max} : 42,03), sol akciğer alt lob posterobazal segmentte plevra tabanlı lezyonda artmış FDG tutulumu (SUV_{max} : 15,46) ve sol hiler lenf nodunda artmış FDG tutulumu (SUV_{max} : 13,33) saptandı. Özofagus ve akciğer tutulumlarının konformasyonu için yapılan biyopsi sonucunda özofagusta yassı epitelyum hücreli, akciğerde ise küçük hücreli

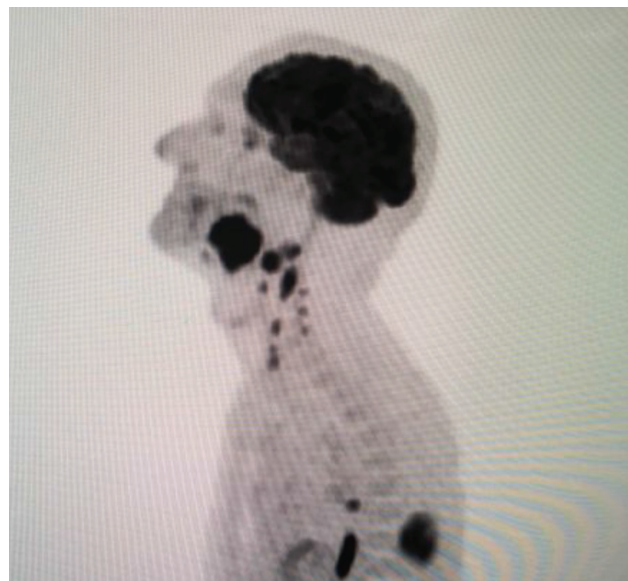karsinom olarak rapor edildi.

Sonuç: Günümüzde çeşitli onkolojik hastalıkların evreleme/yeniden evrelemesinde F-18 FDG PET/BT seçkin görüntüleme yöntemi olarak başarıyla kullanılmaktadır. Burada sunulan squamöz hücreli dil kanseri olgusu gibi insidansı düşük kanser türlerinde PET/BT'nin klinik yararlılığının gösterilmesi açısından olgu sunumu-olgu serileri ile bilgi birikiminin artırılması yararlı bir uygulamadır. Bununla birlikte, birden fazla organda farklı primer kanser türlerinin bir arada görülebileceği akılda tutulmalıdır.

Anahtar Kelimeler: Dil kanseri, metastaz, evreleme, F-18 FDG, PET/BT



Şekil 1.



Şekil 2.

[UPP-40]

Tedaviye Osteoblastik Yanıtın İzlendiği Metastatik Küçük Hücreli Akciğer Kanseri

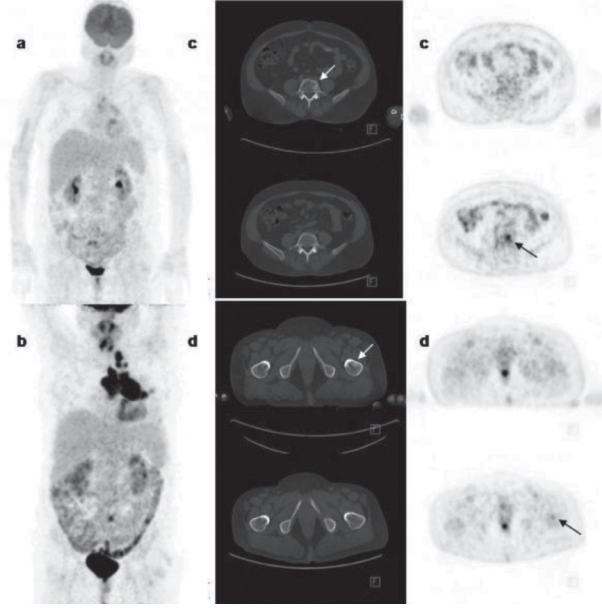
İnci Uslu Biner, Ebru Tatcı, Özlem Özmen

Atatürk Göğüs Hastalıkları ve Göğüs Cerrahisi Eğitim ve Araştırma Hastanesi, Nükleer Tıp Kliniği, Erzurum

Olgu: Olgumuzda 55 yaşında tanı anında lenf nodu ve kemik metastazı saptanan küçük hücreli akciğer kanseri tanılı bir kadın hasta sunulmaktadır.

Tedavi öncesi evreleme amacıyla yapılan bazal florodeoksiglukoz (FDG) pozitron emisyon tomografi/bilgisayarlı tomografi (PET/BT) görüntülemesinde sol hiler kitlede ve lenf nodlarında patolojik artmış FDG tutulumları ile L5 vertebra korpusunda belirgin bilgisayarlı tomografi karşılığı izlenmeyen artmış FDG tutulumu izlenmektedir (a). Altı kür kemoterapi sonrasında yapılan PET/BT görüntülemesinde sol hiler malignite alanda ve lenf nodlarında tedaviye belirgin anatomik ve metabolik yanıt gözlenmiştir (b). Ayrıca bilgisayarlı tomografi görüntülerinde tanımlanan vertebra korpusunda FDG tutulumunun kaybolduğu gözlenmiş olup bu alanda FDG tutulumu göstermeyen nodüler sklerotik görünüm dikkati çekmiştir (c). Ayrıca iskelet sisteminde çeşitli lokalizasyonlarda belirgin FDG tutulumu göstermeyen yeni nodüler sklerotik görünüm izlenmiş olup bu sklerotik görünümlü alanların bir kısmında tedavi öncesi çalışmada bazal aktiviteden güçlükle ayırt edilebilen şüpheli düşük yoğunlukta FDG tutulumları izlenmiştir (d). L5 vertebradaki fokal tutulumun da nodüler sklerozla iyileşmesi ve primer malignitenin tedavi yanıtı göstermiş olması nedeniyle yeni gelişen ve belirgin patolojik metabolik aktivite tutulumu göstermeyen bu nodüler sklerotik lezyonların ön planda nodüler sklerozla iyileşen ve düşük FDG tutulumu gösteren metastaz alanları ile uyumlu olabileceği düşünülmüştür. İskelet sistemi metastazlarının erken tespiti doğru evreleme ve optimal tedavinin uygulanabilmesi için kritiktir. Osteoblastik yanıt yeni osteoblastik lezyonların belirmesi olarak tanımlanır, önceden mevcut olan osteolitik lezyonlarda osteosklerotik değişikliklerden tedaviye yanıt vermesi ile farklılaşır ve progresif hastalık olarak değerlendirilmemelidir. Küçük hücreli akciğer kanserlerinde görebildiğimiz osteoblastik yanıt oranı diğer tümörlerde bildirilenlerden belirgin olarak fazladır. Bu gözlem için iki farklı tamamlayıcı sebep vardır; birincisi başlangıçtaki okült kemik-kemik iliği metastazı oranının yüksek olması, ikincisi tedavi yanıt oranının yüksek olması ve osseöz lezyonların hipersklerotik kemik materyaline dönüşüm oranının yüksek olmasıdır. Bu olgu ile primer malignitenin iyi tedavi yanıtı gösterdiği durumlarda yeni izlenen sklerotik osseöz lezyonların yeni metastaz görünümünü taklit edebileceğini tekrar hatırlatmak istedik.

Anahtar Kelimeler: FDG PET/CT, osteoblastik yanıt, metastatik küçük hücreli akciğer kanseri



Şekil 1. Sağ subskapular alanda fibroelastoma dorsiye ait görünüm

[UPP-41]

Gözün Koroidal Malign Melanomu Olgusunda FDG Tutulumu Gösteren Oküler Protez

Sümeyye Alkan, Aslı Ayan, Alev Noyaner Çınar, Aylin Çomak, Nuri Arslan

Sağlık Bilimleri Üniversitesi, Gülhane Eğitim Araştırma Hastanesi, Nükleer Tıp Kliniği, Ankara

Amaç: Florodeoksiglukoz (FDG) pozitron emisyon tomografi/bilgisayarlı tomografi (PET/BT) tetkikinde metabolik aktivite tutulumu gösteren poröz göz protezlerini tartışmayı amaçlıyoruz.

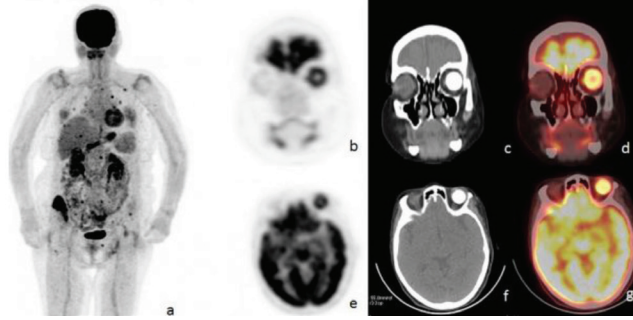
Yöntem: Yetmiş sekiz yaşında kadın hastaya ilerleyici görme kaybı nedeniyle muayene edilmiş ve yapılan manyetik rezonans tetkikinde koroidal malign melanom saptanarak enükleasyon sonrası, göz protezi konulmuştur. Cerrahiden 8 ay sonrasına dek bir tedavi almayan olguya yeniden evreleme amacıyla kliniğimizde FDG PET/BT tetkiki yapılmıştır.

Bulgular: Sol orbitada göz protezi çevresinde ortası ametabolik periferinde yoğun artmış metabolik aktivite ($SUV_{max} : 8,1$) dikkati çekmiştir. Ayrıca her iki akciğerde multipl odakta ($SUV_{max} : 5,5$) ve iskelet sisteminde en belirginleri, T12 vertebrada ($SUV_{max} : 6,7$), kostalarda ($SUV_{max} : 4,0$), sakrumda ve sol iliak kanatta ($SUV_{max} : 4,3$) olmak üzere multipl metastaz ile uyumlu fokal artmış FDG tutulumları gözlemlendi.

Sonuç: Göz; malign melanomun deriden sonra ikinci sıklıkla yerleştiği bölgedir. Gözü tutan malign melanomlar sonrası cerrahi tedavi enükleasyondur. Çeşitli nedenlerle yapılan enükleasyonlar sonrasında orbital kaslara bağlanan hareketli poröz orbital implantlar üzerinde en çok çalışılan implantlardır. Yerleştirilmelerinden 4-6 ay sonrasında implant tamamen fibrovasküler doku tarafından kaplanırlar. Yoğun fibroblast aktivitesi nedeniyle protez çevresinde, olgumuzda izlendiği gibi artmış FDG tutulumu izlenmektedir. Poröz implantlarda majör komplikasyonlar enfeksiyon, migrasyon, açılma, atılma, piyojenik granülom, implantın yetersiz kanlanması olarak sıralanabilir. Bu protezlerde erken yamalı FDG tutulumu veya FDG tutulumunun olmaması protezin yetersiz kanlanması lehine

değerlendirebilir. Ancak mevcut görünüm orbital malign histopatolojiye sahip olgularda nüks ile karıştırılabilir. Hastamızda orbital alanda tanımlanan metabolik aktivite artışı, orbital yumuşak dokuya invazyon bulgusu olmaması nedeniyle; nüks lehine değerlendirilmemiştir. Olgunun takiplerinde belirgin orbital nüks bulgusu saptanmamıştır.

Anahtar Kelimeler: Üveal malign melanom, oküler protez, enükleasyon, FDG PET/BT



Şekil 1. Sol orbitada göz protezi çevresinde yoğun artmış metabolik aktivite (SUV_{max} : 8,1), a) MIP görüntü, b,c,d) koronal BT ve füzyon e,f,g) aksiyel BT ve füzyon

[UPP-42]

Nadir Görülen Kolon Kanseri Deri Metastazı FDG PET/BT Bulguları

Keyser Öksüzöğlü, Salih Özgüven, Tanju Yusuf Erdil, Tunç Öneş, Sabahat İnanır, Halil Turgut Turoğlu

Marmara Üniversitesi Pendik Eğitim ve Araştırma Hastanesi, Nükleer Tıp Kliniği, İstanbul

Amaç: İç organ malignitelerinden kaynaklanan deri metastazları oldukça nadir görülmekte olup, tüm deri biyopsilerinin %0,001'ini, kanser metastazlarının ise %0,7-5'ini oluşturmaktadır. Kolorektal kanserlerde %2,3-6 sıklıkla görülmekte olup, en sık yerleşim yeri karın duvarı cildi. Bu olgu sunumunda kolon kanseri tanılı ve uyluk cildi metastazı olan 66 yaşında kadın hasta sunuldu.

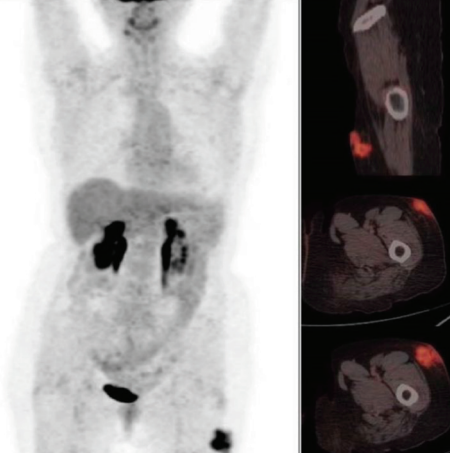
Yöntem: Kolon kanseri tanısı ile takip edilen olguya tedaviye yanıtın değerlendirilmesi amacıyla F-18 florodeoksiglukoz (FDG) pozitron emisyon tomografi/bilgisayarlı tomografi (PET/BT) görüntülemesi yapıldı.

Bulgular: Kolon rezeksiyonu ve karaciğer metastazektomi operasyon öyküsü bulunan olguya yapılan F-18 FDG PET/BT görüntüleme anastomoz hattında ve karaciğerde patolojik karakterde FDG tutulumu izlenmezken, sol uyluk proksimalinde 27x15 mm ve 20x8 mm boyutlu hipermetabolik deri kalınlaşma sahalarının yanı sıra, deri altı yağlı planlarda 26x20 mm boyutlu hipermetabolik nodüler lezyon (SUV_{max} : 4,8) saptandı. Deri biyopsisi adenokarsinom metastazı ile uyumlu bulunan olgunun lezyonları eksize edildi ve olgu takip altına alındı.

Sonuç: Deri metastazları sıklıkla meme veya akciğer kanseri kaynaklı olup, kolorektal kanserlerde de görülebilmektedir. Genellikle primer tümörün rezeksiyonundan sonraki iki yıl içinde ortaya çıkmaktadır. Karaciğer, akciğer ve periton metastazları ile birlikte görülmekte olup, yaygın hastalık ve kötü prognoz göstergesidir. En sık karın duvarı cerrahi insizyon skarı yerleşimlidir. Literatürde sırasıyla pelvis, sırt, göğüs, üst ekstremité, baş ve boyun cildi metastazları da bildirilmiştir. Deri metastazı tanısı konulduktan sonra lezyonun çıkarılması gerekmektedir. Ek olarak, lokal radyoterapi ve

sistemik kemoterapi kullanılabilir. Erken tanı ve tedavi yaygın deri metastazı gelişimini önleyebilmekte ve yaşam beklentisini artırabilmektedir. Kolon kanseri tanılı olgularda F-18 FDG PET/BT değerlendirilirken kolon kanserinin nadir metastaz yerlerinden olan deri de dikkatlice taranmalıdır.

Anahtar Kelimeler: Kolon kanseri, F-18 FDG PET/BT, deri metastazı



Şekil 1.

[UPP-43]

Nekrotik Akciğer Kitlelerinin Tanısında PET/BT Eşliğinde Biopsinin Önemi: Olgu Sunumu

Hasan İkbâl Atılğan¹, Hülya Yalçın¹, Alperen Kayalı², Nursel Dikmen³

¹Hatay Mustafa Kemal Üniversitesi Tıp Fakültesi, Nükleer Tıp Anabilim Dalı, Hatay

²Hatay Mustafa Kemal Üniversitesi Tıp Fakültesi, Radyoloji Anabilim Dalı, Hatay

³Hatay Mustafa Kemal Üniversitesi Tıp Fakültesi, Göğüs Hastalıkları Anabilim Dalı, Hatay

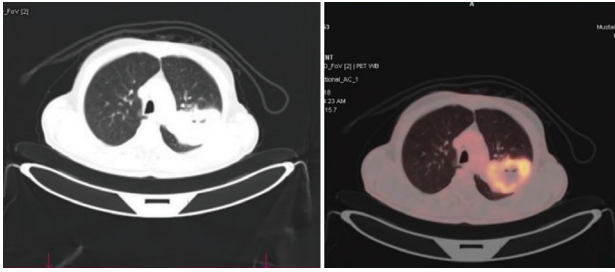
Amaç: Akciğerde tespit edilen nodül ve kitlelerden, tanı koymak amacıyla biyopsi alınır. Ancak büyük boyutlu akciğer kitleleri nekrotik alanlar içermesinden dolayı biyopsi sonuçları nekrotik ve enflamatuvar olarak gelebilmektedir. Nekrotik olmayan alandan biyopsi almak gerektiğinden, bu amaçla pozitron emisyon tomografi/bilgisayarlı tomografi (PET/BT) eşliğinde yapılan biyopsilerde artmış metabolik tutulum izlenen alandan biopsi alınarak tanıya daha hızlı ve kolay ulaşılabilir. Bu çalışmada PET/BT kullanarak biyopsi yaptığımız dört olguyu inceledik.

Olgu: Birinci olgu 51 yaşında erkek hasta olup, Toraks bilgisayarlı tomografisinde (BT) sağ akciğer üst lob posterior segmentte yaklaşık 84x78 mm boyutlarında kitlesel lezyonu vardı. Hastanın yapılan biyopsi sonucu nekroz ve enflamasyon içeren fibrotik doku fragmanları olarak geldi. Bunun üzerine PET/BT eşliğinde biyopsi yapılması kararlaştırıldı. PET/BT'de nekroz alanının dışından, artmış metabolik tutulum gösteren alandan alınan biyopsi sonucu karsinosarkom olarak geldi. İkinci olgu 61 yaşında erkek hasta olup, toraks BT'sinde sol akciğer alt lob superior segmentte 65 mm çapında kitlesel lezyon izlenmekteydi. Yapılan biyopsisi geniş sklerozis ve antrakozis içeren stroma olarak raporlandı. PET/BT'de nekroz alanının dışından, artmış metabolik tutulum gösteren alandan alınan biyopsi sonucu adenokarsinom olarak geldi. Üçüncü hasta 69 yaşında erkek hasta olup, toraks BT'de sağ akciğer orta lobda yaklaşık 40x80 mm boyutlarında kitlesel lezyon izlenmişti. Hastanın yapılan biyopsi sonucu kronik enflamasyon, alveolar hücre hiperplazisi olarak geldi. PET/BT eşliğinde artmış metabolik tutulum gösteren alandan yapılan biyopsi sonucu skuamöz hücreli karsinom

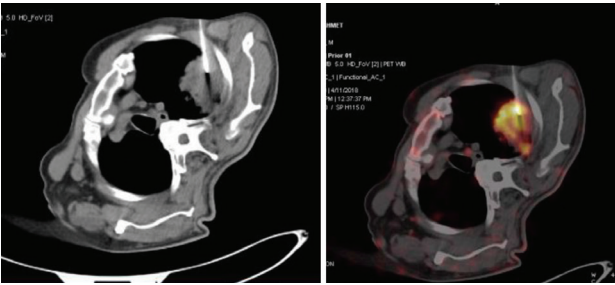
olarak raporlandı. Dördüncü hasta 65 yaşında erkek hasta olup, dış merkezde çekilen toraks BT'de sol akciğer üst lob apikoposterior segmentte izlenen yaklaşık 100x65 mm boyutlarındaki kitlesel lezyon nedeniyle çekilen PET/ BT'de nekrotik alanlar içeren kitlesel lezyonun görülmesi üzerine girişimsel radyoloji ile temasa geçilerek kitlenin hipermetabolik kısmından biyopsi alındı. Biyopsi sonucu skuamöz hücreli karsinom olarak rapor edildi.

Sonuç: PET/BT eşliğinde yapılan akciğer lezyon biyopsisi ile daha doğru patolojik sonuçlara ulaşılmaktadır. Biyopsi sonucu nekrotik veya enflamatuvar gelen, ancak malign olduğu düşünülen hastaların PET/BT eşliğinde yapılacak biyopsileri daha doğru sonuçlar verecektir.

Anahtar Kelimeler: Akciğer kanseri, PET/BT, nekroz



Şekil 1. Sol enfraskapular alanda fibroelastoma dorsiye ait görünüm



Şekil 2. Sağ subskapular alanda fibroelastoma dorsiye ait görünüm

[UPP-44]

Foliküler Tiroid Kanseri Bir Olguda FDG PET/BT ile Ga-68 PSMA PET/BT Bulgularının Karşılaştırılması

Ceren Özge Engür, Tunç Öneş, Salih Özgüven, Kevser Öksüzöğlü, Halil Turgut Turoğlu, Sabahat İnanır, Tanju Yusuf Erdil

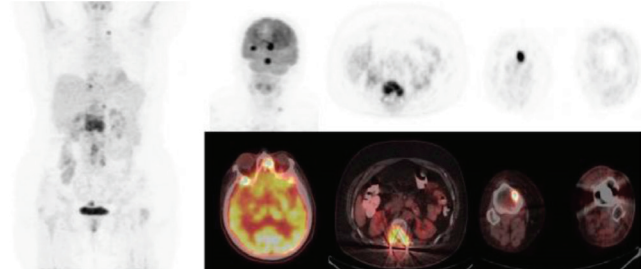
Marmara Üniversitesi Pendik Eğitim ve Araştırma Hastanesi, Nükleer Tıp Kliniği, İstanbul

Amaç: Prostat Spesifik Membran Antijeni (PSMA) prostat epiteli tarafından üretilen tip 2 membran proteini olup aynı zamanda proksimal renal tübül, tükürük bezleri ve kolonik kript nöroendokrin hücreler gibi nonprostatik dokular tarafından da eksprese edilebilmektedir. Artmış PSMA ekspresyonuna prostat kanseri dışında nöroendokrin tümörler, renal hücreli karsinom, meme kanseri, kolon kanseri ve primer diferansiyel tiroid kanserleri gibi bazı malignitelerde rastlanabilmektedir. Bu çalışmada folliküler tiroid kanser tanısı alan bir olguda eş zamanlı olmak üzere florodeoksiglukoz (FDG) pozitron emisyon tomografi/bilgisayarlı tomografi (PET/BT) ve Ga-68 PSMA PET/BT tetkiklerinde elde edilen bulgular tartışılmıştır.

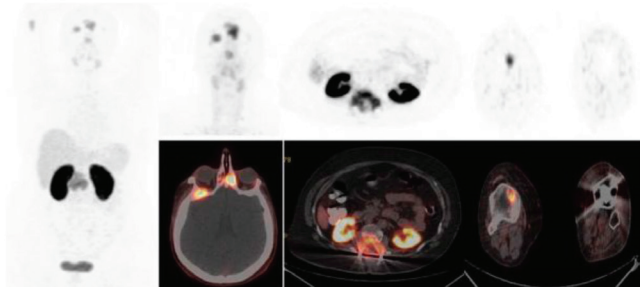
Yöntem: Total tiroidektomize 58 yaşında folliküler tiroid kanseri tanılı kadın hastanın FDG PET/BT görüntülemesinde; kalvaryumda multiple yoğun hipermetabolik metastatik lezyonlar ($SUV_{max}=18,5$) izlendi. T9-L3 vertebralar arasında metalik enstrümanlar izlenmekle birlikte T9 vertebra düzeyinde ($SUV_{max}=9,3$) ve L3 vertebra spinöz projes yöresinde yoğun FDG tutulumu ($SUV_{max}=8,1$) saptandı. T12/L1 vertebralar arasında spinal kanala uzanım gösteren litik/dekstrüktif lezyonda yoğun düzeyde FDG tutulumu gözlenen ($SUV_{max}=12,4$) olguda sağ tibia proksimalinde yoğun düzeyde hipermetabolik ayrı bir litik lezyon alanı da ayrıca dikkati çekti. Ga-68 PSMA görüntülemesinde; T9 vertebra düzeyinde ve L3 vertebra yöresinde PSMA tutulumu izlenmedi. T12-L1 vertebralar düzeyinde izlenen lezyon alanında ve sağ tibia proksimalinde raporlanan litik lezyonlarda PSMA tutulumu görüldü. Kraniumda ise sağ sfenoid kemik ile septum nasi sol lateralinde seçilen lezyonların MIP imajlarda daha geniş bir alana yayıldığı ve PSMA tutulumu gösterdiği dikkati çekti ($SUV_{max}=13,3$).

Sonuç: I-131 tüm vücut tarama sintigrafisinde anlamlı bir metastaz saptanmayan folliküler tiroid kanseri olgularında FDG PET/BT ile I-131 negatif lezyon alanlarının yeniden görüntülenmesi bir seçenek olarak karşımıza çıkmaktadır. Bu aşamada saptanan malignite şüpheli lezyon alanlarının daha net bir biçimde değerlendirilebilmesi için Ga-68 PSMA PET/BT ile görüntüleme faydalı olabilir. Nonspesifik bir enflamasyon ajanı olan FDG'nin yanlış pozitif olarak saptadığı enflamatuvar tutulum alanlarının ayırıcı tanısı için Ga-68 PET/BT bu olgu grubunda bize yardımcı olabilir. Metastaz açısından I-131 taraması negatif olup tiroglobulin değerleri yüksek olan folliküler tiroid kanseri tanılı olgular için FDG PET/BT yerine Ga-68 PSMA PET/BT ile görüntüleme ayrı bir alternatif olarak akıld tutulmalıdır.

Anahtar Kelimeler: Folliküler tiroid kanseri, FDG PET/BT, Ga-68 PSMA PET/BT



Şekil 1. Ga-68 PSMA PET/BT



Şekil 2. FDG PET/BT

[UPP-45]

Lokal Anesteziklere Karşı Hipersensitivite Reaksiyonunun FDG PET/BT'de Yanlış Pozitif Bulguları: Olgu Sunumu

Farise Yılmaz, Gonca Kara Gedik

Selçuk Üniversitesi Tıp Fakültesi, Nükleer Tıp Anabilim Dalı, Konya

Amaç: Lenfadenopati nedenleri çok çeşitlidir. Özellikle çocuk ve genç erişkin yaşlardaki lenfadenopatilerin çoğunluğu viral enfeksiyonlar ya da lokal bakteriyel enfeksiyonları başta olmak üzere selim nedenlere bağlıdır. Buna karşılık 40 ya da 50 yaşın üzerinde malign hastalık veya karsinom metastazı gibi nedenler giderek daha artma gösterir. **Olgu:** Otuz sekiz yaşında kadın hasta diş tedavisi sonrası boyunda şişlik nedeniyle enfeksiyon hastalıkları polikliniğine başvurmuştur. Yapılan fizik muayenesinde en büyüğü postauriküler bölgede 3 cm boyutunda olmak üzere hassas, hareketli lenf nodları tespit edilmiştir. Boyun manyetik rezonansda bilateral servikal ve supraklavikuler lenf nodları olduğu raporlandırılmış. Sağlık çalışanı olması nedeniyle hastadan eş zamanlı biyopsi alınarak pozitron emisyon tomografisi/bilgisayarlı tomografi (PET/BT) çekilmiştir. PET/BT'de ise bilateral servikal, aksiller ile mediasten ve batında SUV_{max} değerleri 25,77'ye, kısa aksları 16 mm'ye varan lenf nodları izlenmiştir. Ayrıca dalakta karaciğere oranla diffüz artmış florodeoksiglukoz (FDG) tutulumu (SUV_{max}: 15,13) dikkati çekmiştir. Servikal bölgedeki lenf nodundan yapılan biyopsi sonucu; lenfoma ile uyumlu olmayan nonspesifik bulgular "hipersensitivite reaksiyonunu düşündürmekte" olarak raporlandırılmıştır. Hastaya steroid tedavisi başlanmış ve kontrol PET/BT'de bulgular tam regresyon göstermiştir (Şekil 1). **Sonuç:** Lokal anestezide kullanılan ilaçlar genelde güvenli olmalarına rağmen nadiren anafilaksi dahil istenmeyen reaksiyonlara neden olabilirler. Lokal anesteziklerle ilişkili reaksiyonların çoğu gerçek allerjik reaksiyon değildir. İlaç allerjileri ilacın bilinen farmakolojik etkisi ve dozla ilişkisiz olarak meydana gelirler. İlaç yada metaboliti IgE molekülü ile interaksiyona girer. Özellikle doku mast hücreleri ve bazofil lökositlere yapışır. Histamin ve diğer metabolitlerin salınmasına neden olur. Sonrasında allerjik reaksiyon gelişir ve bu durum vücudun istenmeyen bir savunma sistemi olup yine enflamatuvar hücrelerin başrolde olduğu dikkati çeker. Olgumuzda lokal anestezide ve/veya içeriğindeki diğer kimyasallara karşı gelişen allerjik reaksiyon, PET/BT ve diğer radyolojik görüntülemelerde lenfoma benzeri bulgulara yol açmıştır. Lenfoma ön tanılı hastalarda patolojide de hipersensitivite ve lenfoma ayırıcı tanısı yer yer yapılamamaktadır. Bu nedenle lenfoma ön tanılı hastalarda ayırıcı tanılardan hipersensitivite reaksiyonları da akıldan bulundurulmalıdır.

Anahtar Kelimeler: PET/BT, hipersensitivite reaksiyonu

[UPP-46]

FDG PET/BT'de Artmış FDG Tutulumu Gösteren Nadir Bir Alt Ekstremitte Yumuşak Doku Sarkomu: Miksoid Liposarkom Olgusu

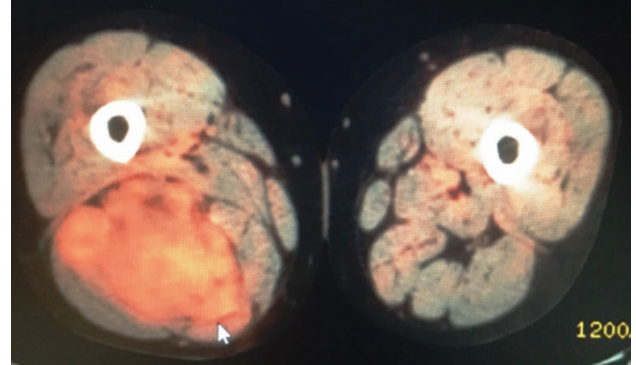
Sevin Ayaz

Mersin Şehir Eğitim ve Araştırma Hastanesi, Nükleer Tıp Kliniği, Mersin

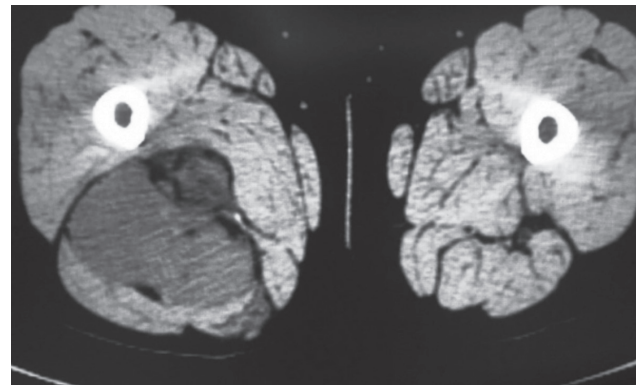
Amaç: Görece daha seyrek görülen bir neoplazm türü olan yumuşak doku sarkomlarında tanı, evreleme, yeniden evreleme ve tedaviye yanıtı değerlendirme amacı ile florodeoksiglukoz (FDG) pozitron emisyon tomografisi/bilgisayarlı tomografi (PET/BT) yapılmaktadır. Evreleme amacı ile FDG PET/BT görüntülemesi yapılan nadir bir miksoid liposarkom olgusunu sunmayı amaçladık.

Olgu: Sağ uyluk posteriorunda miksoid liposarkom tanılı 45 yaşında erkek olgunun evreleme amaçlı FDG PET/BT görüntülemesi yapılmış olup, sağ uyluk orta ve distal 1/3 kesimi proksimal posteriorunda (biceps femoris ve hamstring adaleleri loju-komşuluğunda), yaklaşık 105x92 mm boyutlarda, lobüle konturlu, komşu adale yapılarını iten, BT'de septalarla ayrılmış miksoid-kistik bileşen ile uyumlu 17-22 HU dansitesinde hipodens kesimler ve (-63)-(-72) HU dansitesinde yağ alanları içeren (Şekil 1), füzyon görüntülerde ise heterojen artmış FDG tutulumu gösteren (SUV_{max}: 3,35) (Şekil 2) yumuşak doku kitlesi saptanmıştır. Diğer FDG PET/BT kesitlerinde yakın ve uzak metastazı düşündürür belirgin hipermetabolizma gösteren lezyon tespit edilememiş olup, görüntüleme sonrasında kitle total olarak çıkarılmıştır.

Sonuç: FDG PET/BT yumuşak doku sarkomlarında grade belirlemede kullanılmakta olup, biyopsinin nereden alınacağını saptanmasında da önemli rol oynamaktadır. Evreleme için yapılan PET/BT görüntülemesinde SUV_{max} değerinin hastalısız sağkalımı öngörmeye yardımcı olacağını belirten çalışmalar mevcuttur. FDG PET/BT, alt ekstremitesinde miksoid liposarkom kitlesi bulunan olgumuzun evrelemesinde, yakın ve uzak metastaz değerlendirmesine katkı sağladığı için yararlı bulunmuştur.

Anahtar Kelimeler: F-18 FDG, tomografi, pozitron-emisyon, liposarkom, miksoid

Şekil 1. Miksoid liposarkomun BT görüntüsü



Şekil 2. Miksoid liposarkomun FDG PET/BT füzyon görüntüsü

[UPP-47]

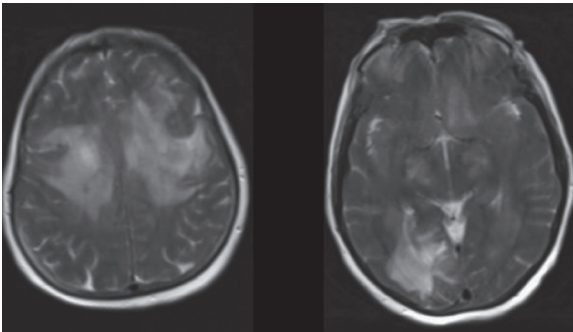
FDG PET/BT Görüntüleme ile Saptanan Primer Beyin Lenfoması: Olgu SunumuÖzgül Ekmekçioğlu¹, Adem Yılmaz², Mesut Kafi¹, Ayşen Sever¹, Canan Tanık³¹Şişli Etfal Eğitim ve Araştırma Hastanesi, Nükleer Tıp Kliniği, İstanbul²Şişli Etfal Eğitim ve Araştırma Hastanesi, Beyin Cerrahisi Kliniği, İstanbul³Şişli Etfal Eğitim ve Araştırma Hastanesi, Patoloji Kliniği, İstanbul

Amaç: Florodeoksiglukoz (FDG) pozitron emisyon tomografi/bilgisayarlı tomografi (PET/BT) birçok kanser türünde inisial evreleme, tedaviye yanıtın değerlendirilmesi, nüks-uzak metastaz araştırması amacıyla kullanılmaktadır. Anatomi görüntüleme yanında metabolik görüntüleme yapılması, tek protokol ile tüm vücut görüntüleme yapılarak metastatik odakların ve primer odak araştırılmasına olanak sağlamaktadır. Primer beyin lenfoması nadir görülmekte olmakla birlikte tutulum yaygınlığı açısından metastatik beyin lezyonları ile karışabilmektedir.

Olgu: Paraneoplastik sendrom ön tanısı ile araştırılan 1 aydır yürüme güçlüğü ve afazi şikayeti olan 54 yaş kadın hasta çekilen beyin bilgisayarlı tomografisinde metastaz düşündürülen lezyonlar saptanması üzerine bölümümüze primer odak araştırması amacıyla FDG PET/BT çekimi için yönlendirildi. PET/BT görüntülerinde beyin parankiminde şüpheli background aktivitesinden artmış FDG tutulumları görülmesi üzerine beyin bölgesinden ek görüntüleme yapıldı. Sol frontal ver her iki frontoparietalde belirgin olmak üzere beyin parankiminde büyüğünün çapı 2,5 cm olarak ölçülen yaygın FDG tutan lezyonlar saptandı (Şekil 1). Bu bulguların dışında tüm vücudun diğer kesimlerinde primer odak düşündürebilecek ve/veya malign prosesleri düşündürebilecek bir lezyon izlenmemesi üzerine olguda primer beyin kaynaklı malignite lehine yorum yapıldı. Manyetik rezonans görüntülemesinde her iki hemisferde yaygın az kontrastlanan ödemli lezyonlar (Şekil 2) olarak değerlendirilen hastanın beyin parankiminden yapılan stereotaksik biyopsi sonrası histopatolojik değerlendirmede CD20 (+) büyük B hücreli lenfoma ile uyumlu olarak raporlandı.

Sonuç: Primer merkezi sinir sistemi lenfoması (PMSSL) tüm beyin tümörlerinin %4'ü; ektranodal lenfomaların ise %4-6'sı civarında izlenmekte olup nadir görülen bir formudur. PMSSL yaklaşık %90-95'ini diffüz büyük B hücreli lenfoma (DBBHL) oluşturmaktadır. Çoğunlukla B semptomları izlenmemekle birlikte intrakraniyal basınç artışı veya nörolojik defisit ile kliniğe presente olmaktadır. Beyin tümör görüntülemesinde FDG PET/BT yoğun background aktivite tutulumu göstermesi nedeniyle az tercih edilmekle birlikte nekrotik doku ve tümöral doku ayrımı ile primer odağın bulunmasına ve biyopsi yönlendirmesine katkı sağlamaktadır. Sunduğumuz olgu nadir görülen bir form olan beyin lenfomasında FDG PET/BT'nin tanıya olan katkısı vurgulamayı amaçlamıştır.

Anahtar Kelimeler: Lenfoma, beyin, FDG PET/BT



Şekil 1. Beyin PET görüntüleri



Şekil 2. Beyin MR T2 ağırlıklı görüntüleri

[UPP-48]

Malign Pankreas Tümörüne Bağlı Sinistral Portal Hipertansiyon Tanısında FDG PET/BT'nin Rolü: Olgu Sunumu

Sevin Ayaz

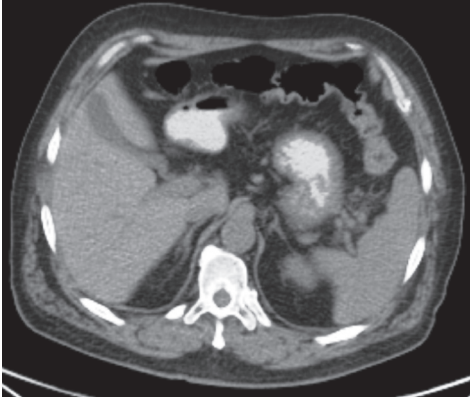
Mersin Şehir Eğitim ve Araştırma Hastanesi, Nükleer Tıp Kliniği, Mersin

Amaç: Sinistral portal hipertansiyon (SPH) nadir görülen bir antite olup, splenik ven trombozu veya obstrüksiyonu sonucu ortaya çıkar. Splenik ven trombozu oluşmasındaki primer patolojiler en sık pankreas adenokarsinomu, kistadenom ve adacık hücreli tümörler gibi pankreas neoplazmları ve pankreatitlerdir. Pankreas tümörlerinde florodeoksiglukoz (FDG) pozitron emisyon tomografi/bilgisayarlı tomografi (PET/BT) tanı, evreleme, yeniden evreleme ve tedaviye yanıtı değerlendirme amacı ile kullanılmaktadır. Tanı amacı ile PET/BT görüntülemesi yapılan olgumuzda, tümörün neden olduğu ve nadir görülen SPH bulgularını sunmayı amaçladık.


Olgu: Altmış yedi yaşındaki erkek olgunun kontrastlı batın bilgisayarlı tomografi tetkikinde pankreasta kitle saptanması üzerine tanı amacı ile FDG PET/BT görüntülemesi yapıldı. FDG PET/BT görüntülerinde, pankreas kuyruk kesiminde 40x32x26 mm boyutlarda, düzensiz konturlu ve çevre mezenterik yağ dokularını infiltrate eden, kolonun splenik fleksura kesimi ile sınırları ayrılamayan ve kolon duvarında artmış FDG tutulumu saptandığı için de duvar invazyonunu akla getiren, yoğun FDG tutulumu gösteren (SUV_{max}: 6,14) solid kitle izlenmiş olup primer malign pankreas tümörü ile uyumlu bulundu. Splenik ven proksimal ve hilusa yakın kesimi kitle ile yakın ilişki göstermiş olup sınırları kitleden ayrılmadı. Dalak hilusunda çok sayıda tortiyoze vasküler yapılar saptanmış olup bulgular pankreastaki malign tümörün splenik ven invazyonuna/basisına bağlı gelişmiş SPH ve buna ikincil ortaya çıkmış splenoportal (gastrosplenik) kollateral venöz yapılar ile uyumlu bulundu (Şekil 1, 2).

Sonuç: Olgumuzda FDG PET/BT tetkiki splenik vene komşu pankreas kuyruğu malign kitlesine ikincil ortaya çıkan SPH'nin tanısında ve eşlik eden bulguların gösterilmesinde yararlı bulunmuştur.

Anahtar Kelimeler: F-18-FDG, tomografi, pozitron-emisyon, pankreas kanseri, hipertansiyon, portal



Şekil 1. BT kesitinde dalak hilusunda sinistral portal hipertansiyona ikincil gelişmiş kollateral venöz yapılar izleniyor



Şekil 2. PET görüntülemesinde pankreas kuyruk kesimindeki malign kitlede artmış FDG tutulumu izleniyor

[UPP-49]

Over Karsinomunun Nadir Bir Metastaz Yeri: Dalak

Selin Kesim, Salih Özgüven, Kevser Öksüzöğlü, Tuğç Öneş, Sabahat İnanır, Halil Turgut Turoğlu, Tanju Yusuf Erdil

Marmara Üniversitesi Pendik Eğitim ve Araştırma Hastanesi, Nükleer Tıp Kliniği, İstanbul

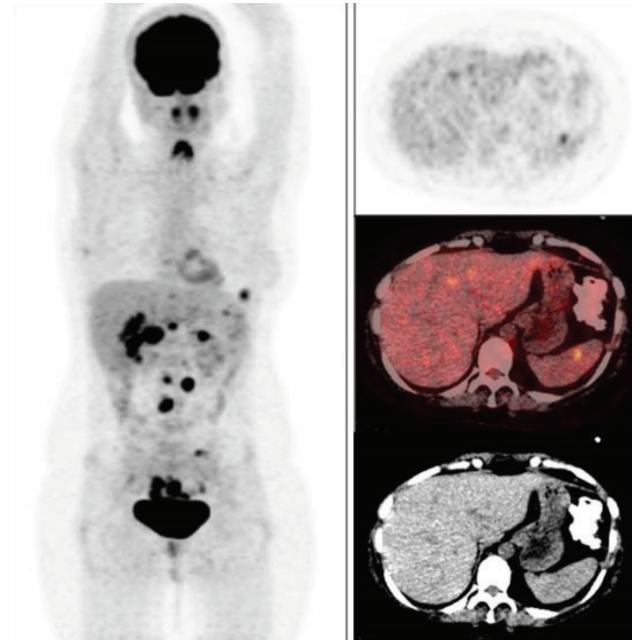
Amaç: Genellikle splenik tutulumun malign lenfoma ve lösemi gibi hematolojik malignitelere sekonder meydana geldiği bilinmektedir. Ancak literatüre göre splenik metastaz primer solid malign tümörlerin yaklaşık %3 ila %7'sinde görülür. Bu olgu sunumunda yüksek dereceli seröz over karsinomu tanılı olgunun florodeoksiglukoz (FDG) pozitron emisyon tomografi/bilgisayarlı tomografi (PET/BT) tetkikinde saptanan dalak metastazı bulgusu sunuldu.

Yöntem: Yüksek dereceli seröz over karsinomu tanılı, TAH+BSO+omentektomi operasyonu yapılan 34 yaşındaki kadın hastaya yeniden evreleme amacıyla FDG PET/BT tetkiki yapıldı.

Bulgular: FDG PET/BT görüntülemesinde; karaciğer segment VI'da izlenen hipodens lezyonda, abdominal ve pelvik lenf nodlarında, batin ve pelviste implant ile uyumlu lezyonlarda yoğun hipermetabolizma ve dalak parankiminde yeni gelişen metastaz ile uyumlu orta düzeyde hipermetabolik lezyon dikkati çekti.

Sonuç: Dalak metastazı primer solid tümörlerde çok nadir görülmektedir. Dalağın düşük metastaz prevalansında, anatomik, fizyolojik ve immünolojik özelliklerinin büyük rol oynadığı gösterilmiştir. Dalağa en sık metastaz yapan primer tümörler; akciğer, kolon, rektum, over, meme kanseri ve malign melanomdur. Over kanserinin splenik metastazının genellikle multiorgan tutulumuna bağlı periton yayılımı ile ilişkili olduğu düşünülmektedir ve metastazları saptamada FDG PET/BT tetkiki yüksek işlevselliğe sahiptir.

Anahtar Kelimeler: Over karsinomu, dalak metastazı, F-18 FDG PET/BT



Şekil 1.

[UPP-50]

İnsidental Parafalsin Menenjiom: Olgu Sunumu

Büşra Özdemir¹, Fethi Emre Ustabasıoğlu², Funda Üstün¹

¹Trakya Üniversitesi Tıp Fakültesi, Nükleer Tıp Anabilim Dalı, Tekirdağ

²Trakya Üniversitesi Tıp Fakültesi, Radyoloji Anabilim Dalı, Tekirdağ

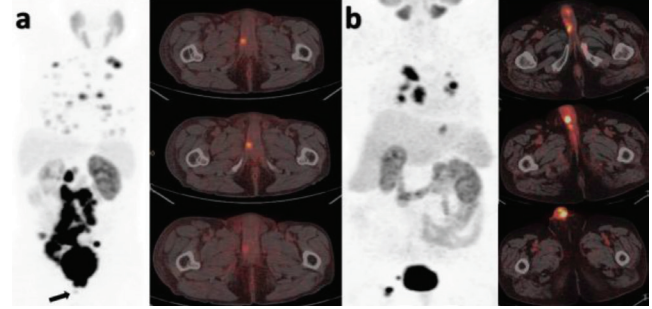
Amaç: F-18 florodeoksiglukoz (FDG) pozitron emisyon tomografi/bilgisayarlı tomografi (PET/BT) malignitelerin tanısında, evrelemede ve takibinde sık kullanılan yüksek sensitiviteli bir nükleer tıp görüntüleme yöntemidir. Dokunun glukoz metabolizmasını görüntüleyen bu yöntem, bilgisayarlı tomografi (BT) komponentiyle birlikte kullanılarak metastazların ve hastalık yayılımının belirlenmesinde kullanılır. Menenjiomlar ise en yaygın intrakraniyal tümörlerdir. Yavaş büyüme paterni nedeniyle glukoz metabolizması menenjiomlarda hafifçe artar. Pozitron emisyon tomografi (PET) komponentiyle birlikte değerlendirildiğinde ılımlı artmış florodeoksiglukoz (FDG) tutulumu menenjiom lehine bulgudur.

Olgu: Altmış yedi yaş erkek hasta; primer mesane kanseri tanısı ile evreleme amacıyla F-18 FDG pozitron emisyon tomografi (PET/BT) çekimi için yönlendirilmişti. Hastaya 10 mCi F-18 FDG intravenöz olarak enjekte edildikten sonra tüm vücuttan alınan PET ve BT görüntüleri birlikte değerlendirildiğinde; frontal lob posteriorunda 3. ventriküle komşu içi yer

yer hiperdens alanlar barındıran lezyonda ılımlı artmış F-18 FDG tutulumu izlenmiştir ($SUV_{max}=7,4$; normal beyin $SUV_{max}=13,3$). Görüntülemenin BT komponenti radyoloji anabilim dalı ile birlikte değerlendirilmiştir. Supratentorial bölgede falks anteriorda, orta hatta ekstraaksiyel yerleşimli 47x31 mm boyutlu ve içerisinde yaygın kalsifikasyonlar barındıran bu kitlesel lezyon ve çevresindeki nöral dokuda ödem ile uyumlu görülen hipodens alanların parafalsin menenjiom ile uyumlu olduğu sonucuna varılmıştır.

Sonuç: Literatüre bakıldığında F-18 FDG ile görüntülemeye rastlantısal parafalsin menenjioma ait olgu örneğine rastlanmamıştır. PET/BT yorumlamada PET ve BT komponentleri ayrı ayrı değerlendirilmelidir. Bulgular not edilerek ilgili bölümlerle korele değerlendirildiğinde hastanın olası diğer hastalıklarıyla ilgili ipucu elde edilebilir.

Anahtar Kelimeler: FDG PET/BT, insidental menenjiom



Şekil 1. Olgu 1 (a); Olgu 2 (b)

[UPP-51]

Prostat Kanserinde Penil Tutulum

Ceren Özge Engür, Selin Kesim, Nuh Filizoğlu, Salih Özgüven, Kevser Öksüzöğlu, Sabahat İnanır

Marmara Üniversitesi Pendik Eğitim ve Araştırma Hastanesi, Nükleer Tıp Kliniği, İstanbul

Amaç: Zengin vaskülarizasyonu ve kompleks sirkülasyonuna rağmen prostat kanserinin penise metastazı (%0,3) nadirdir. Penis metastazlarının %75'i pelvik (genitoüriner, rektosigmoid) tümörlerden kaynaklanırken, %25'i ise extrapelvik tümörlerden (akciğer, mide, karaciğer) kaynaklanmaktadır. Penil metastazlar penis kökü (%38,8), shaftı (38,8) ve glans (%22,2) olarak sıklık sırasına göre yerleşim göstermekle birlikte, en sık prezentasyon şekli, tek küçük bir nodül şeklindedir. Bu sunumda, penil tutulumu olan 2 prostat adenokarsinom tanılı olgu sunuldu.

Yöntem: Prostat adenokarsinomu tanılı iki hastaya Ga-68 prostat spesifik membran antijeni (PSMA) pozitron emisyon tomografi/bilgisayarlı tomografi (PET/BT) görüntülemesi yapıldı.

Olgu 1: PSA değerlerinde yükselme saptanan (PSA: 39,27 ng/mL), prostat biyopsisi sonucunda prostat adenokarsinomu tanısı alan (GS: 5+4) 80 yaşındaki erkek hastaya evreleme amacıyla yapılan Ga-68 PSMA PET/BT görüntülemesinde; sol supraklaviküler alanda, mediastende, batın ve pelviste malign karakterde Ga-68 PSMA tutulumu gösteren lenf nodları ve her iki akciğer parankiminde malign karakterde Ga-68 PSMA tutulumu gösteren nodüller izlendi. Prostat glandında mesane posterior duvarına yakın komşuluk gösteren çok yoğun düzeyde Ga-68 PSMA tutulumu izlenen lezyon saptandı. Ayrıca sağda korpus kavernozumda fokal malign düzeyde Ga-68 PSMA tutulumu dikkati çekti (a).

Olgu 2: 2012 yılında prostat kanseri tanısı (GS: 4+3), sonrasında kemoterapi ve hormonoterapi alan hastada PSA'daki (PSA: 67,94 ng/mL) artış üzerine yeniden evreleme amaçlı yapılan Ga-68 PSMA PET/BT görüntülerinde; penil shaftta multipl malign düzeyde Ga-68 PSMA tutulumu saptandı (b). Mediastende, batın ve pelviste malign düzeyde Ga-68-PSMA tutulumu gösteren çok sayıda lenfadenopati- lenf nodları ile prostat bezinde hafif Ga-68 PSMA tutulumu izlendi.

Sonuç: Prostat kanserinin yayılımını göstermede Ga-68 PSMA etkili bir görüntüleme yöntemidir. Prostat kanserinin penise metastazı nadir olmakla birlikte, kötü prognoz göstergesidir. Bu durum retrograd venöz, lenfatik yayılım, girişime sekonder implantasyon veya direk invazyon yoluyla meydana gelebilmektedir. Asemptomatik olabileceği gibi priapizm, kitle/ nodül, ağrı, üretral ülserasyon gibi ürolojik semptomlar da izlenebilir. Olgularımızda görüldüğü gibi, Ga-68 PSMA PET/BT ile nadir görülen yerleşimlerdeki metastaz odaklarına dair veriler gün geçtikçe artmaktadır.

Anahtar Kelimeler: Prostat kanseri, korpus kavernozum, Ga-68 PSMA PET/BT

[UPP-52]

Görüntülemeden Taniya F-18 FDG PET/BT'nin Hasta Yönetimine Katkısı: Olgu Sunumu

Emine Göknur Işık¹, Ömer Ayten², Ayşe Gökçen Sade³, Yahya Kaan Karatepe⁴, Muammer Urhan¹

¹İstanbul Sultan Abdülhamid Han Eğitim ve Araştırma Hastanesi, Nükleer Tıp Kliniği, İstanbul

²İstanbul Sultan Abdülhamid Han Eğitim ve Araştırma Hastanesi, Göğüs Hastalıkları Kliniği, İstanbul

³İstanbul Sultan Abdülhamid Han Eğitim ve Araştırma Hastanesi, Tıbbi Patoloji Kliniği, İstanbul

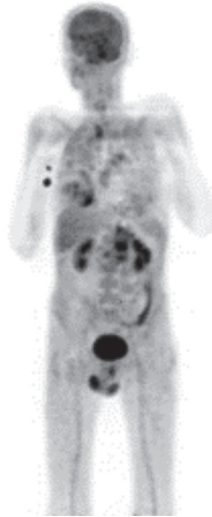⁴İstanbul Sultan Abdülhamid Han Eğitim ve Araştırma Hastanesi, Genel Cerrahi Kliniği, İstanbul

Amaç: Pankreas kitleleri özellikle kuyruk ve korpus yerleşimli olanları geç bulgu veren malignitelere sahiptir. Tanı esnasında bu nedenle çoğunlukla metastatik hastalık olarak tespit edilir. Biz bu olguda akciğer bulguları nedeniyle metabolik karakterizasyon amacı ile çekilen pozitron emisyon tomografi/bilgisayarlı tomografi (PET/BT) çalışmasında pankreas kitlesi saptanan hastada taniya ve hasta yönetimine PET/BT'nin katkısını sunmak istedik.

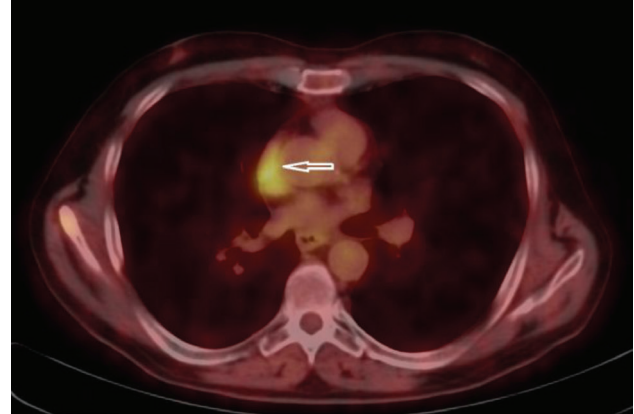
Olgu: Bilinen hastalık öyküsü olmayan, yaklaşık 3 aydır olan öksürük, nefes darlığı, hırıltı yakınmaları nedeniyle interstisyel pnömoni/tbc düşünülerek tetkik edilen 66 yaşındaki erkek hastaya uygulanan antibiyoterapiye belirgin yanıt olmaması nedeniyle olası akciğer malignitelerini ekarte etmek amacı ile PET/BT yapıldı. PET/BT'de her iki akciğer parankimi içerisinde yaygın plöroparankimal değişiklikler ile parankim patolojisini düşündüren sınırları düzensiz dansite artışı izlendi. Düşük düzeyde metabolik aktivitenin eşlik ettiği konsolidasyon alanları mevcuttu. Bunlardan sağ akciğer orta lob anteriorda yaklaşık 30x26 mm boyutlarındaki lezyon nisbeten nodüler görünümde izlenmekteydi. Mediastende çok sayıda hipermetabolik lenf nodu görüldü. Pankreas gövdesine uyan alanda yaklaşık 53x41 mm boyutlarında hipermetabolik kitle (SUV_{max} : 6,7) gözlemlendi. Görünüm primer pankreas patolojilerini akla getirdi. Ayrıca peripankreatik ve çölyak bölgesinde 2 cm çapına ulaşan çok sayıda hipermetabolik lenf nodu, renal hilus düzeylerinde yaklaşık 30x26 mm boyutlarında hipermetabolik yumuşak doku lezyonu izlendi (SUV_{max} : 5,7). Görünüm lenf nodu veya batın içi implantla uyumlu olarak değerlendirildi. Klinisyen bu noktada bilgilendirildi ve hastanın olası pankreas patolojileri açısından değerlendirilmesi sağlandı. Yapılan pankreas biyopsisi sonucu mikst duktal nöroendokrin karsinom olarak geldi. Ayrıca daha sonra akciğere yapılan bronkoskopik biyopside sağ akciğerde izlenen nodüler hipermetabolik odakların da nöroendokrin neoplazi ile ilişkili olduğu saptandı.

Sonuç: F-18 florodeoksiglukoz PET/BT vücudun diğer alanlarını değerlendirmeye imkan sağlaması ve metabolik/fizyolojik süreçleri göstermesi nedeniyle kullanımı giderek artan bir modalitedir. Bu olguda olduğu gibi hasta yönetimine de birçok olguda belirgin katkı sağlamaktadır.

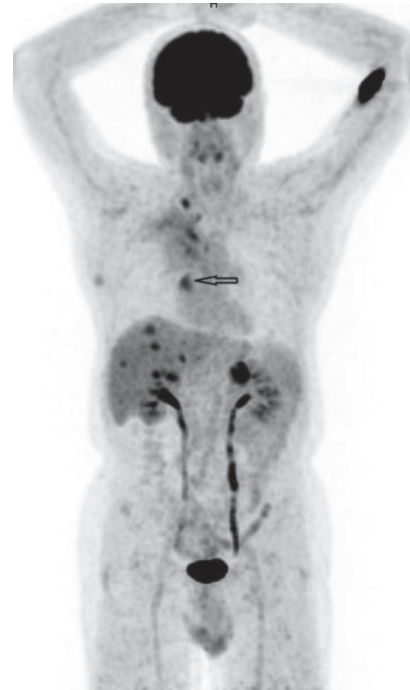Anahtar Kelimeler: Pankreas tümörleri, nöroendokrin neoplazi, PET/BT, metabolik karakterizasyon



Şekil 1. F-18 FDG PET, MIP görüntüsü



Şekil 1. MIP PET görüntüsünde sağ lateral süperior aortik reses düzeyinde hipermetabolik alan



Şekil 2. Aksiyel PET/BT görüntüsünde sağ lateral süperior aortik reses düzeyinde hipermetabolik alan

[UPP-53]

Sağ Lateral Süperior Aortik Reseste Hipermetabolik Sıvı Nedeniyle Pseudo Lenfadenopati Görünümü

Mehmet Tarık Tatoğlu, Ebru İbişoğlu, Serkan Güngör, Hatice Uslu

İstanbul Medeniyet Üniversitesi Göztepe Eğitim ve Araştırma Hastanesi, Nükleer Tıp Kliniği, İstanbul

Amaç: Perikardiyal reseslerde sıvı birikimleri mediastinal lenf nodları ile benzer görünümde izlenip, özellikle akciğer ve mediasten tümörlerinde metastatik lenf nodu olarak yorumlanabilmektedir. Akciğer kanser tanısı ile takip edilen olguda sağ lateral superior aortik reseste izlenen hipermetabolik sıvı görünümünün örnek olgu olarak sunulması amaçlanmıştır.

Olgu: Elli yedi yaşında küçük hücreli akciğer kanser tanısı ile takip edilen olguda, yeniden evreleme amaçlı yapılan F-18 florodeoksiglukoz (FDG) pozitron emisyon tomografide/bilgisayarlı tomografi (PET/BT) sağ lateral süperior aortik reseste yeni gelişen hipermetabolizma gösteren alan izlenmiştir (SUV_{max}: 4,4).

Sonuç: Sağ lateral süperior aortik reseste izlenen sıvı görünümleri, sağ alt paratrakeal veya prevasküler hipodens lenf nodu ile karışabilmektedir. Bu alanda izlenen sıvı görünümlerinin gaga biçiminde köşesinin olması ve bilgisayarlı tomografi kesitlerinde dansitesinin ölçülmesi lenf nodundan ayrılmasını sağlayabilir. Bu olguda olduğu gibi, sıvı alanında hipermetabolizma izlenmesi lenf nodu ile ayırma güçlük yaratabilmekle birlikte parakardiyak reseslerin lokalizasyonlarının anatomik olarak bilinmesi yorumda kolaylık sağlayabilir.

Anahtar Kelimeler: Perikardiyal reses, sağ lateral süperior aortik reses, perikardiyal reseste hipermetabolik sıvı, pseudo lenfadenopati

[UPP-54]

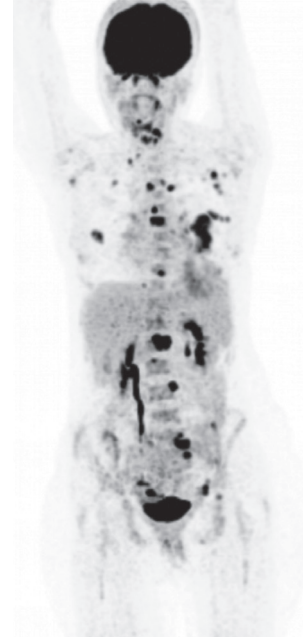
Erken Evre Meme Kanserinin Evrelemesinde F-18 FDG PET/ BT Görüntülemenin Katkısı: Bir Olgu SunumuSeval Erhamamcı¹, Nesrin Aslan²¹Başkent Üniversitesi İstanbul Sağlık Uygulama ve Araştırma Merkezi, Nükleer Tıp Kliniği, İstanbul²Neolife Tıp Merkezi, Nükleer Tıp Kliniği, İstanbul

Amaç: National Comprehensive Cancer Network (NCCN) klavuzlarında erken evre (evre I ve II) meme kanserinde cerrahi öncesi ileri görüntüleme yöntemleri önerilmemektedir. Ancak son bazı yayınlarda erken evre (evre I ve II) meme kanserinde F-18 florodeoksiglukoz (FDG) pozitron emisyon tomografi/bilgisayarlı tomografi (PET/BT) görüntülemenin yararı gösterilmiştir. Burada erken evre meme kanserli bir olgunun evrelendirilmesinde F-18 FDG PET/BT görüntülemenin katkısı sunulmuştur.

Olgu: Otuz sekiz yaşındaki kadın hastanın meme ultrasonografisinde, sol meme saat 12 hizasında yerleşimli ve 27 mm çaplı BIRADS IV-C kitlesel lezyon saptanmıştır. 31.12.2018 tarihinde yapılan tru-cut biyopsi sonucu "invaziv duktal karsinom" olarak tanımlanmıştır. Olguda metastaz araştırması (inisiyal evreleme) amacıyla F-18 FDG PET/BT tetkiki istenmiştir. PET/BT görüntülemesinde, sol meme retroareolar alanda yerleşimli, artmış FDG tutulumu gösteren, 3 cm çapına yaklaşan malign tümöral kitle lezyonu ($SUV_{max}=19$) izlenmiştir (Şekil 1). Sol aksilla level I düzeyinde yerleşimli, artmış FDG tutulumu gösteren, metastatik yaklaşık 1 cm boyutunda 4-5 adet lenf nodu ($SUV_{max}=9,3$) ile sol aksillada level II düzeyinde yerleşimli, hafifçe artmış FDG tutulumu gösteren subsantimetrik boyutlu, metastaz düşündürülen birkaç adet lenf nodu dikkati çekmiştir. Ayrıca sağda supraklaviküler-inferior juguler alanda yerleşimli, artmış FDG tutulumu gösteren, metastaz düşündürülen, yaklaşık 1 cm boyutunda, iki adet lenf nodu ($SUV_{max}=9,3$) dikkati çekmiştir. En belirginleri kolon vertebraliste ve her iki hemitotoraks kostalarında olmak üzere iskelet sisteminde artmış FDG tutulumları gösteren, geneli litik görünümlü, multiple metastatik tümöral lezyonlar ($SUV_{max}=20,2$) saptanmıştır.

Sonuç: Literatürde F-18 FDG PET/BT'nin erken evre meme kanserlerinde değişik oranlarda uzak metastazı saptadığı ve upstaging ile tedavi planında değişikliklere neden olduğu bildirilmiştir. PET/BT'nin erken evre meme kanserlerinde aksiller lenf nodu tutulumun gösterilmesinde sensitivitesi düşük olarak bildirilmiştir ve bu nedenle sentinal lenf nodu biyopsisi yapılması önerilmektedir. Ancak PET/BT ile aksiller lenf tutulumunun gösterilmesi ile cerrahi plan değişecek ve sentinel lenf nodu biyopsisi atlanarak direk aksiller diseksiyona yönlendirilecektir. Sunduğumuz olguda olduğu gibi, uzak metastaz varlığı hastalığın evresini ve tedavi programını değişikliğe neden olacaktır. National Comprehensive Cancer Network önerilmemiş olmakla birlikte, erken evre meme kanserlerinde F-18 FDG PET/BT hastanın evrelemesi ve tedavi stratejisinin belirlenmesinde katkı sağlayacaktır.

Anahtar Kelimeler: F-18 FDG, PET/BT, erken evre, meme kanseri, evreleme



Şekil 1.

[UPP-55]

Kemik Metastazı Nedeniyle Radyoterapi Uygulanan Hastanın F-18 FDG PET/BT'sinde Saptanan Akciğer Fibrozisi

Aziz Gültekin, Doğançün Yüksel, Tarık Şengöz, Olga Yaylalı

Pamukkale Üniversitesi Tıp Fakültesi, Nükleer Tıp Anabilim Dalı, Denizli

Amaç: Kemik metastazlarının tedavisinde radyoterapi (RT) sık kullanılır. Özellikle torakal vertebralara uygulanan RT akciğer dokusunun ışınlanmaya karşı yüksek duyarlılığı nedeniyle önemli bir zorluktur. Prostat kanserli bir olguda F-18 florodeoksiglukoz (FDG) pozitron emisyon tomografi/bilgisayarlı tomografide (PET/BT) akciğerde yeni hipermetabolik lezyonlar saptandı. Anamnezinde bu lezyonlara komşu vertebraya 6 ay önce RT uygulandığı öğrenilen hastanın akciğerdeki hipermetabolik lezyonları RT'ye sekonder gelişen fibrozis lehine değerlendirildi.

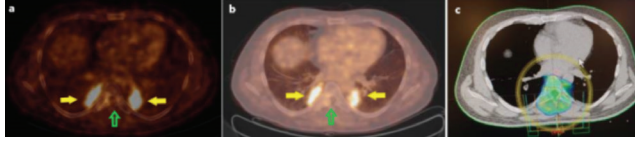
Olgu: Kırk dokuz yaşında prostat kanseri nedeniyle kemoterapi gören hastaya, tedaviye yanıt değerlendirmesi amacıyla PET/BT çekildi. Hastanın PET/BT'sinde akciğer parankiminde paravertebral alanda simetrik artmış F-18 FDG tutulumu izlendi. Altı ay önce T8 vertebradaki kemik metastazı için 20 Gy RT aldığı öğrenilen olgunun akciğerindeki hipermetabolik lezyonları fibrozis lehine değerlendirildi. T8 vertebradaki artmış F-18 FDG tutulumu metastaz ile uyumlu bulundu (Şekil 1).

Tartışma: F-18 FDG PET/BT tümörlerin metabolik aktivitesini göstermek için iyi bilinen bir yöntemdir. FDG, glukoz analogudur, yüksek glukoz tüketen hücreler tarafından alınır ve alınması malignite için spesifik bir belirteç değildir. Kanserler dışında çeşitli enflamatuvar durumlarda da FDG tutulumu artar. Özellikle kanserli bir hastada tedavinin komplikasyonlarıyla ilişkili veya tedaviden bağımsız, primer hastalığa eşlik eden enflamatuvar lezyonlar önemli bir klinik problemdir. Bu hastaların PET/BT ile tedavi yanıtlarının değerlendirilmesinde, yeni ortaya çıkan hipermetabolik lezyonların progresyon mu yoksa eşlik eden enflamatuvar bir patoloji mi olduğunun ayırt edilmesi gerekir. Olgumuzda kontrol PET/BT'de akciğerlerde

yeni ortaya çıkan simetrik hipermetabolik lezyonların aynı bölgeye 6 ay önce uygulanan radyoterapiye sekonder gelişen enflamatuvar bir patolojiye bağlı olduğu düşünülmüştür.

Sonuç: Prostat kanseri kemiğe en sık metastaz yapan tümörlerdendir. Kemik metastazlarının tedavisinde RT sıklıkla kullanılır. Torakal vertebralara uygulanan RT'de akciğerlerin radyasyona duyarlılığı en önemli sınırlayıcı faktördür. Radyasyona bağlı akciğer hasarı RT'den hemen sonra akut enflamasyon veya daha uzun bir süreçte fibrozis olarak ortaya çıkar. PET/BT çekilen hastalarda RT hikayesi sorgulanmalıdır. Eğer RT hikayesi mevcutsa PET/BT'de yeni ortaya çıkan hipermetabolik lezyonların RT'nin akut veya kronik enflamatuvar komplikasyonları ile ilişkili olabileceği göz önünde bulundurulmalıdır.

Anahtar Kelimeler: Radyoterapi, akciğer fibrozisi, F-18 FDG PET/BT, kemik metastazı, prostat kanseri



Şekil 1. F-18 FDG PET/BT'de T8 vertebra seviyesinde akciğer parankiminde paravertebral alanda simetrik (a,b; sarı oklar), T8 vertebrada (a,b; yeşil oklar) artmış F-18 FDG tutulumu ve 6 ay önce RT planlamasında kullanılan BT ve izodoz eğrileri (c) izlenmektedir

[UPP-56]

FDG PET/BT'de Hipermetabolik Benign Bir Lezyon: Elastofibroma Dorsi

Ahmet Eren Şen, Özlem Şahin, Zeynep Aydın, Buğra Kaya

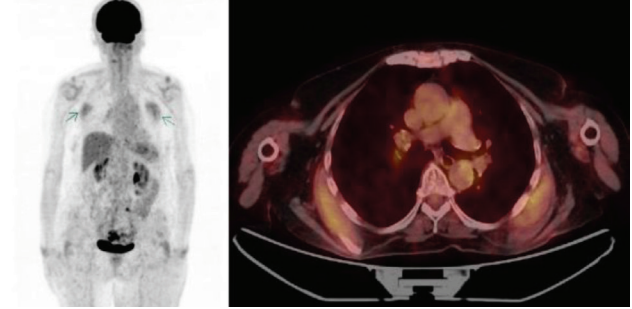
Necmettin Erbakan Üniversitesi Meram Tıp Fakültesi, Nükleer Tıp Anabilim Dalı, Konya

Amaç: Elastofibroma dorsi (EFD) nadir görülen, yavaş büyüyen, kapsülsüz olduğu için sınırları net ayırt edilemeyen, fibröz doku proliferasyonu ve elastin birikimi ile karakterize benign bir yumuşak doku tümörüdür. Lezyonun sıklıkla yerleşim yeri subskapular-enfraskapular bölgedir. Genellikle ileri yaşta kadınlar (kadınlarda beş kat sık) görülür. Hiposelüler olması nedeni ile iğne biyopsileri ile genelde tanı konulamaz. Unilateral veya bilateral görülebilir ancak bilateral olması tanıyı güçlendirir. Florodeoksiglukoz (FDG) pozitron emisyon tomografilerde/bilgisayarlı tomografi (PET/BT) hipermetabolik olarak izlenirler. Bu nedenle klasik lokalizasyonunun ve görünümünün tanınması malign patolojilerle karıştırılmaması açısından önemlidir. Yazımızda over karsinomu nedeniyle PET/BT çekilen, subskapular-enfraskapular alanda bilateral hipermetabolik lezyon tespit edilip EFD olarak değerlendirilen hastayı sunmayı amaçladık.

Olgu: Yetmiş altı yaşında over kanseri tanılı hastaya yeniden evreleme amacıyla PET/BT çekildi. Hastanın PET/BT görüntülerinde bilateral subskapular-enfraskapular bölgede kas yapılar altında yerleşimli hafif artmış FDG tutulumu gösteren yumuşak doku lezyonu izlendi. Lezyonların SUV_{max} değerleri sağ: 3,04, sol: 2,90 olarak ölçüldü (Şekil 1). Lezyonların görünümünün tipik ve hastanın asemptomatik olması nedeniyle EFD olarak yorumlandı ve histopatolojik inceleme önerilmedi.

Sonuç: EFD genellikle ileri yaş kadınlar, sıklıkla asemptomatik seyirli, subskapular-enfraskapular yerleşimli, nadir görülen ve FDG tutulumu gösteren benign bir yumuşak doku tümörüdür. Hipermetabolik lezyonlar olarak izlenen EFD'nin malign patolojilerle karışmaması için klasik görünümünün tanınması önemlidir.

Anahtar Kelimeler: Elastofibroma dorsi, FDG PET/BT



Şekil 1. FDG PET/BT'de elastofibroma dorsi bulguları

[UPP-57]

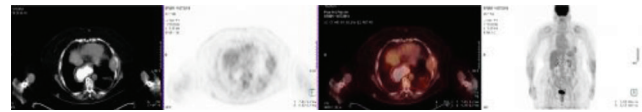
Osteosarkom/Kosta Metastazı ile Prezente Olan Soliter Plazmositom Olgusunda FDG PET/BT Bulguları

Huri Tilla İlçe¹, Esra Çiftçi¹, Sezen Elhan Vargöl²

¹Sakarya Üniversitesi Tıp Fakültesi Eğitim ve Araştırma Hastanesi, Nükleer Tıp Anabilim Dalı, Sakarya

²Sakarya Üniversitesi Eğitim ve Araştırma Hastanesi, Nükleer Tıp Kliniği, Sakarya

Amaç: Yetmiş üç yaşında kadın hasta sol taraflı göğüs ağrısı şikayeti ile göğüs hastalıkları polikliniğine başvurdu. Yapılan toraks bilgisayarlı tomografi (BT) tetkikinde, sol 7. kosta litik destrüktif lezyon saptanması üzerine osteosarkom/metastaz şüphesi ile F-18 florodeoksiglukoz (FDG) pozitron emisyon tomografi/bilgisayarlı tomografi (PET/BT) tetkiki istendi. **Olgu:** PET/BT görüntülemesinde, sol 7. kosta düzeyinde litik, destrüktif, ekspansiyona neden olan lezyon alanında patolojik (SUV_{max}: 4,2) FDG tutulumu izlendi. Ayrıca sol hemitoraksta 1,3 cm ye ulaşan plevral efüzyon izlenirken, görüntüleme alanına giren diğer yumuşak doku ve kemik planlarında patolojik hipermetabolik odak izlenmedi. Tanımlanan bulgularla olguda ön planda primer malign kemik patolojileri düşünülerek tutulum paterni itibarıyla soliter plazmositom yönünden değerlendirilmesi amacıyla eksizyonel biyopsi önerildi. Kesin tanı için sol 7. kot rezeksiyonu yapılan olguda tanı plazmositom ile uyumlu geldi. **Sonuç:** SP; nadir görülen ancak göğüs duvarının primer malign tümörleri ile karşılaştırıldıklarında, tedavi protokolü ve prognozu açısından farklılık gösterdiklerinden, tanı almaları oldukça önemlidir. SP göğüs duvarı tümörlerinin %3'ünü oluşturur (1). SP'nin kemik tutulumu olan osseöz tip ve yumuşak doku tutulumu olan ekstramedüller tip olmak üzere iki tipi vardır. Osseöz tipte ağrı, ekstramedüller tipte ise kitle varlığı ön plandadır (2,3). Tanı aşamasında, 4 santimetreden küçük kitlelerde eksizyonel; daha büyük kitlelerde insizyonel biyopsi önerilmektedir (4). FDG PET/BT primer malignitelerin/metastatik lezyonların ayırımında faydalıdır. Litik, destrüktif, ekspansil kemik lezyonlarına yönelik FDG PET/BT çalışmalarında metastaz lehine primer odak saptanmadığında, primer kemik maligniteleri düşünüldüğünde tutulum paterni itibarıyla ayrıntı tanı SP göz önünde bulundurulmalıdır.



Şekil 1. Sol 7. kosta tanımlı lezyona yönelik yapılan F-18 FDG PET/BT çalışmasında söz konusu alanda litik/destrüktif/ekspansil patolojik FDG tutulumu

[UPP-58]

LU-177 Peptit Tedavi Sonuçlarının Değerlendirilmesi: Pamukkale Üniversitesi İlk 9 Aylık Deneyim Radyonüklid Tedavi ve Dozimetri

Özlem Uluyol, Tarık Şengöz, Hatice Arifoğlu, Aziz Gültekin, Olga Yaylalı, Doğançün Yüksel

Pamukkale Üniversitesi Tıp Fakültesi, Nükleer Tıp Anabilim Dalı, Denizli

Amaç: Son dönemde iyi differansiye, metastatik ve progresif nöroendokrin tümörlerde (NET) peptid reseptör radyonüklid (PRRT) tedavi ön plana çıkmıştır. Aynı şekilde kastrasyon dirençli, metastatik prostat kanseri hastalarında LU-177-prostat spesifik membran antijeni (PSMA) iyi bir tedavi seçeneğidir. Biz çalışmamızda, ilk 9 aylık LU-177 DOTATATE ve LU-177 PSMA tedavisi sonuçlarımızı sunmayı amaçladık.

Yöntem: Nisan 2018-Ocak 2019 döneminde PRRT verilen hastaların bilgileri retrospektif olarak tarandı. Tedavi endikasyon koşullarına uyan ve Ga-68 DOTATATE/PSMA pozitron emisyon tomografi/bilgisayarlı tomografi (PET/BT) görüntülemeye yoğun aktivite tutulumu saptanan hastalara her siklusta 200 mCi olmak üzere PRRT uygulandı. Hastalar tedavi süresince ve sonrasında monitorize edilerek 1 gün yatış sonrası taburcu edildiler. Yaş, cinsiyet, uygulanan tedavi şekli ve tedavi siklus sayısı, tedavi öncesi Ga-68 DOTATATE/PSMA PET/BT görüntüleme bulguları, tedavi esnasında görülen yan etkiler, tedavi sonrası tedaviye yanıt değerlendirme parametreleri incelenip değerlendirildi.

Bulgular: Toplam 15 hastaya 23 siklus PRRT uygulandı. Hastaların 10'una LU-177 DOTATATE tedavisi verildi. Bu grubun 5'i erkek 5'i kadın olup, yaş ortalaması 59,9±13,17 idi. Hastaların 2'si tiroid folliküler kanseri, 1'i tiroid papiller kanseri, 2'si medüller tiroid kanseri, 1'i tiroit uyarıcı hormone oma, 1'i akciğer atipik karsinoid tümör (grade 2), 1'i akciğer tipik karsinoid tümör (grade 1), 2'si karaciğerde metastatik nöroendokrin tümörler (NET) (grade 2) tanılarını almışlardı. Hastaların verilen son siklus sonrası tedaviye yanıt durumları Tablo 1'de gösterilmiştir. Beş prostat kanseri tanılı hastaya LU-177 PSMA tedavisi uygulandı. Hastaların yaş ortalaması 67,6±7,63 idi. Hastaların verilen son siklus sonrası tedaviye yanıt durumları Tablo 2'de gösterilmiştir. Hastalarda tedavi esnasında ve sonrasında 1 günlük takipte belirgin yan etki görülmedi. Hematolojik parametrelerde tedavi sonrası hafif düşüklük izlenmiş olup, tedavi sonrası takiplerde normale döndüğü görülmüştür.

Sonuç: LU-177 DOTATATE ve LU-177 PSMA tedavileri NET'lerde ve prostat kanserinde etkinliği gösterilmiş tedavi yöntemleridir. Bizim bulgularımıza göre tedaviye bağlı akut yan etkilerin görülmemesi güvenli bir şekilde uygulanabileceğini göstermektedir. Ancak tedaviye bağlı kemik iliği depresyonu görülebilmekte olup, genellikle geçicidir. Hastaların bu açıdan yakın takip edilmesi gerekmektedir.

Anahtar Kelimeler: LU-177 DOTATATE, LU-177 PSMA, nöroendokrin tümör, prostat kanseri

YAŞ	CİNSİYET	TANI	SİKULUS SAYISI	TEDAVİYE YANIT PARAMETRELERİ	TEDAVİ SONRASI DURUM			
				KLİNİK	BIYOKİMYA (tedavi öncesi; tedavi sonrası)	Ga-68-DOTATATE PET/BT	TEDAVİ SONRASI DURUM	
1	65	E	FTK	2	stabil	Tg (>300; >300)	yapılmadı	stabil
2	67	K	Akciğer NET	3	iyileşme	---	ksmi yanıt	ksmi yanıt
3	74	K	PTK	3	stabil	Tg (14.5; 16.6)	stabil	stabil
4	58	K	FTK	4	stabil	Tg (>300; >300)	stabil	stabil
5	67	K	Karaciğer	3	iyileşme	---	ksmi yanıt	ksmi yanıt
6	72	E	NET	3	stabil	Kalitonin (5508; 3101)	progresyon	progresyon
7	58	E	Karaciğer	3	iyileşme	---	ksmi yanıt	ksmi yanıt
8	34	E	MTK	3	stabil	Kalitonin (8490; 4022)	progresyon?	mix yanıt
9	40	E	TSHoma	4	iyileşme	TSH (17.83; 2.62)	ksmi yanıt	ksmi yanıt
10	64	K	Akciğer NET	5	stabil	---	ksmi yanıt	ksmi yanıt

Tablo 1.

YAŞ	GLEASON SKORU	SİKULUS SAYISI	TEDAVİYE YANIT PARAMETRELERİ	TEDAVİ SONRASI DURUM			
			KLİNİK	BIYOKİMYA (tedavi öncesi; tedavi sonrası)	Ga-68-PSMA PET/BT	TEDAVİ SONRASI DURUM	
1	58	7 (4+3)	3	stabil	PSA (80.83; 82)	yapılmadı	stabil
2	78	9 (4+5)	5	iyileşme	PSA (147.1; 3.46)	ksmi yanıt	ksmi yanıt
3	63	10 (5+5)	1	stabil	PSA (156; 189.8)	yapılmadı	stabil
4	68	7 (4+3)	3	kötüleşme	PSA (51.9; 1638.5)	progresyon	progresyon
5	71	9 (5+4)	1	stabil	PSA (25.97; 1212)	yapılmadı	Progresyon

Tablo 2.

[UPP-59]

Benign Tiroid Hastalıklarında Dozimetri Bazlı I-131 Tedavisinin Klinik Üstünlüğü Radyonüklid Tedavi ve Dozimetri

Sait Sağer, Mohammad Abuqbeith, Burak Akovalı, Baresh Khosroshahi, Mustafa Demir, Nami Yeyin, Onur Şahin, Lebriz Uslu, Sertaç Asa, İlhami Uslu, Kerim Sönmezoğlu

İstanbul Üniversitesi Cerrahpaşa Tıp Fakültesi, Nükleer Tıp Anabilim Dalı, İstanbul

Amaç: Bu çalışmanın amacı, Graves ve Toksik Adenom nedeniyle radyoaktif iyot tedavisi alan hastalarda, dozimetri temelli tedavinin klinik sonuçlarını araştırmak ve farklı dozimetrik yaklaşımların etkisini incelemektir. Tedavi yanıtını değerlendirmek için ortalama 18-24 ay izlendi.

Yöntem: İstanbul Üniversitesi Cerrahpaşa Tıp Fakültesi'nde 2016-2018 yılları arasında bu çalışmaya dahil edilen toplam 37 hastanın 22'sinde Graves ve 15'inde Toksik Adenom mevcut idi. Hastalarda tiroid volümü ve nodül volümü ultrason ile hesaplandı. Uptake için 10-27 µCi radyoaktif iyot uygulanmasından sonraki 2, 24, 48, 72, 96. saatlerde bir tiroid uptake ölçüm cihazı kullanıldı. Ölçülen doz Medikal İnternal Radyasyon Dozimetri (MIRD), Avrupa Nükleer Tıp Derneği (EANM) ve elipsoidal tiroid modelini içeren üç modelle değerlendirildi. Tedavi yanıtı için tedaviden sonraki 3, 6, 12, 18 ve 24 ay sonra kontroller istenerek, kan değerlerine göre ötiroid, minimum hipotiroid, aşırı hipotiroid, hipertiroid hasta gurubu olarak 4 grupta değerlendirildi.

Bulgular: İyot-131'in ortalama efektif yarı ömrü 136 saat (73, 7s-210s) ve tiroid ortalama kalış süresi 121±48 saat idi. MIRD'a göre Graves hastalarına 200 Gy absorbe doz için hesaplanan aktivite, 10±6,5 mCi iken, EANM yöntemine göre bu doz 9,7±6,3 mCi olarak hesaplandı. Toksik adenomlarda 300 Gy absorbe doz vermek için gereken aktivite, MIRD'a göre 17,6±9,2 mCi olarak ve EANM'e göre ise 26±17 mCi olarak hesaplandı.

Toksik adenom tanılı hastalarda absorbe doz 360±99 Gy hesaplanmış ve bu hastaların tamamı 18 ay sonunda ötiroid olarak değerlendirildi. Graves hastalarında 22 hastadan 13'ü 256±67 Gy aldı ve ötiroid veya minimum hipotiroid olarak; sadece 204 ve 230 Gy alan 2 hasta, 3 ay sonra yapılan tetkiklerde derin hipotiroidi görüldü. Dozimetri yapılan ancak klinik durumuna bakılarak empirik tedavi verilen 5 hasta ≥385 Gy aldılar ve derin hipotiroidi olarak sınıflandırıldılar. 2 hastanın kontrolleri devam etmektedir. Dozimetri yapılarak verilen tedaviden sonra hiçbir hastada hipertiroidizm durumu görülmüdü.

Sonuç: Graves ve toksik adenomlarda radyoaktif iyot tedavisi için dozimetrik analiz ile yapılan ölçümler, hastanın tedavisi, radyasyon korunması ve klinik sonuç açısından önemli bir yöntem olarak görünmektedir. Toksik adenomlarda ortalama 350 Gy absorbe doz, ötiroid durum için yeterli görünse de, tedavi için istenen doz ötiroid veya minimum hipotiroid durum için 180-250 Gy arasında değişebilir. Üç ölçüme dayanan model, rutin dozimetri bazlı terapi için uygulanabilir görünmektedir.

Anahtar Kelimeler: İyot tedavisi, dozimetri, ötiroid, radyasyon koruma

[UPP-60]**Rai-131 Tedavisi Verilen Olgulardaki Yan Etkiler Radyonüklid Tedavi ve Dozimetri**

Zeynep Gül Kıprak, Funda Aydın, Ayça Arçay, Adil Boz

Akdeniz Üniversitesi Hastanesi, Nükleer Tıp Kliniği, Antalya

Amaç: Düşük ve yüksek doz RAI¹³¹ tedavisi alan hastalarda yan etki profilini incelemek.

Yöntem: Hipertiroidi ve tiroid kanseri nedeniyle düşük ve yüksek doz Rai-131 tedavisi alan 49 hastanın (15E, 34K; ort yaş \pm 55,2) tedavi öncesi ve 1. ay kontrollerindeki hemogram, böbrek ve karaciğer fonksiyon testi değerleri retrospektif olarak incelendi. Hastalara tükürük bezi tutulumu için ağız kuruluğu şikayeti soruldu. Sekonder malignite açısından hastalar ortalama 482 gün (85-1730 gün) takip edildi. 49 hastanın 33'ü düşük doz (5-25 mCi), 16'sı yüksek doz (50-200 mCi) Rai-131 tedavisi almıştı.

Bulgular: Düşük doz RAI¹³¹ tedavisi alan hastaların hemogloblin (Hb), lökosit ve trombosit sayılarında değişiklik saptanmadı. Yüksek doz Rai-131 tedavisi alan hastalarda %25'inde Hb değerinde düşme gözlemlendi. %31'inde lökosit sayısında düşme saptanırken, %25'inde artış saptandı. Diğer parametrelerde değişiklik saptanmadı. Tükürük bezi etkilenmesi düşük doz tedavi alan olguların %42,4'ünde; yüksek doz alanların ise %43,7'sinde pozitif saptandı. Düşük ve yüksek doz Rai-131 tedavi alan olguların takibi sırasında sekonder malignite gözlenmedi.

Sonuç: Rai-131 tedavisi yan etkisi az olan güvenli kullanılabilen bir tedavi yöntemidir. En çok etkilenen organ tükürük bezi olup, düşük dozlarda bile fonksiyonu etkilenmektedir. Ancak yüksek dozlarda bile kan parametrelerinde hafif düzeyli düşüklük gözlenmekte olup, sekonder malignensi gelişme olasılığının çok düşük bir risk olduğunu düşünmekteyiz.

Anahtar Kelimeler: Düşük doz Rai, yüksek doz Rai, yan etki, tükürük bezi tutulumu, sekonder malignensi, kan parametreleri takibi

[UPP-61]**Yüksek Riskli Hastada, Tekrarlayan Yüksek Doz I-131 MIBG Tedavisi Radyonüklid Tedavi ve Dozimetri**

Ülkü Korkmaz, Gülay Durmuş Altun, Büşra Özdemir

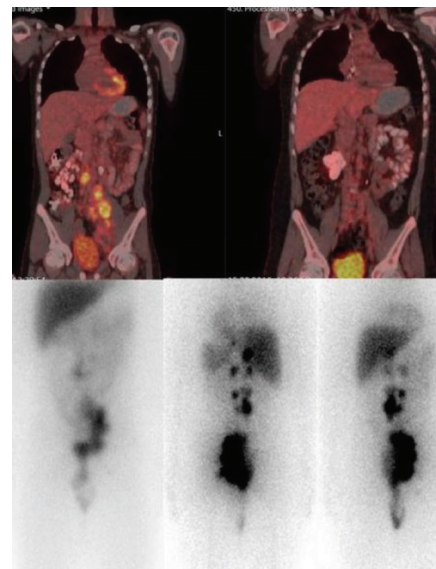
Trakya Üniversitesi Tıp Fakültesi, Nükleer Tıp Anabilim Dalı, Tekirdağ

Amaç: Nöroblastom (NB) çocuklarda en sık ekstra-kraniyal solid tümördür. Sempatik sinir sisteminden, genellikle adrenal bezlerdeki veya sempatik ganglionlardaki nöral krest hücrelerinden kaynaklanır. NB hastaları düşük, orta veya yüksek riskli olarak üç sınıfa ayrılmıştır. Tüm olguların yaklaşık yarısı yüksek riskli olarak sınıflandırılmakta ve hastaların yarısından fazlası metastaz ile prezente olmaktadır. 5 yıllık genel sağkalım %40'tan azdır. Tedavi, hastanın risk sınıfına göre minimal tedaviden, cerrahi ve kombine kemo/radyoterapiye kadar değişmektedir. Tekrarlayan NB olgularında tedavi seçimi, başlangıç risk sınıfına bağlıdır. Prognoz ve tedavi seçimi başlangıç evresi ile ilişkili olduğu için, hastalık yaygınlığının doğru tanımlanması önemlidir. NB hücreleri nöral krestten kaynaklıdır ve %95'i, norepinefrin öncüllerini yakalayabilen, transmembran proteini norepinefrin taşıyıcısını aşırı eksprese eder. Guanethidine analogu olan metaiodobenzilguanidin (MIBG), hücre içerisine NET aracılığıyla aktif transport ile alınmakta ve nörosekretuar granüllerde depolanmaktadır. Bu şekilde, nöral kökenli hücrelerde, diğer doku hücrelerine kıyasla spesifik olarak depolanmaktadır. MIBG, I-123 ya da I-131 ile işaretlenerek, başta NB olmak üzere nöroektodermal orijinli tümörlerin görüntülenmesi amacıyla

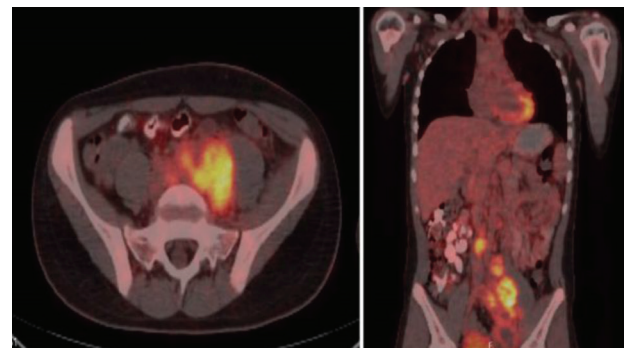
kullanılmaktadır. MIBG sintigrafisinin primer ve sekonder NB'da özgünlüğü %100'e yakındır. Lezyon bazında duyarlılığı %80, evreleme bazında ise %90-95 olarak bildirilmektedir. NB hücrelerinin yüksek MIBG afinitesi nedeniyle, I-131 işaretli MIBG bu hastalarda tedavi amaçlı kullanılabilir. NB hücrelerine yüksek dozlar oluşturabilen I-131-MIBG, tekrarlayan NB için en etkili ajandır ve cevap oranları %30'dan daha büyüktür.

Olgu: On yedi yaş, erkek. İki yıl önce sol bacak ağrısı nedeni ile yapılan manyetik rezonans görüntülemesinde sol psoas posteriorunda sakrokoksigel alana uzanan kitle ve yaygın paraaortik laplar izlendi ve biyopsi ile nöroblastom tanısı aldı (Şekil 1). Yaygın hastalık nedeni yoğun kemoterapi (KT)+ radyoterapi (RT) uygulandı. KT ve RT'ye rağmen progresyon olması ve MIBG taramasında yüksek afinite saptanması üzerine, yüksek doz MIBG tedavisi uygulandı. MIBG tedavisi sonrasında stabil hastalık durumu sağlandı (Şekil 2). Yüksek tümör afinitesi nedeni ile kemik iliği dozu sifıra yakın olan hastaya, komplikasyonsuz olarak üç doz (200+200+150 mCi) MIBG uygulaması yapıldı. Ocak 2019 tarihli MIBG tüm vücut taramasında MIBG afinitesi devam eden hastaya 4. doz planlandı.

Anahtar Kelimeler: MIBG, tedavi, nöroblastom



Şekil 1. Sağ subskapular alanda fibroelastoma dorsiy'e ait görünüm



Şekil 2. Tedavi öncesi ve ilk doz (200 mCi) MIBG tedavisi sonrası koronal FDG PET/CT görüntüleri (üst sıra), I-123 tüm vücut tarama görüntüsü ve I-131 tedavi sonrası 6. gün tarama görüntüsü

[UPP-62]

Radyoiyot I-131 Uptake Testi Ölçümlerinin Uyumu ve Tekrarlanabilirliği Radyasyon Güvenliği ve RadyofarmasiTuran Şahmaran¹, Salih Sinan Gültekin²¹Hatay Mustafa Kemal Üniversitesi Kırkhan Meslek Yüksekokulu, Mülkiyet Koruma ve Güvenlik Bölümü, Hatay²Sağlık Bilimleri Üniversitesi, Ankara Dışkapı Yıldırım Beyazıt Eğitim ve Araştırma Hastanesi, Nükleer Tıp Kliniği, Ankara

Amaç: Ayırıcı tanı ve tedavi dozu hesaplaması için 4. ve 24. saatlerde ölçülen radyoaktif iyot alımı (RAIU) değeri yaygın olarak kullanılmaktadır. Bu çalışmada, RAIU testi için, tekrarlanan ölçümlerin uyumluluğunu değerlendirmeyi, tekrarlanabilirlik için pratik yöntemler tanımlamayı ve kullanım güvenliliğini değerlendirmeyi amaçladık.

Yöntem: Çalışma grubu ardışık yüz on dokuz hastadan (65 kadın, 54 erkek, yaş; 55±12 yıl, tiroit uyarıcı hormone (TSH) seviyesi; 2,07±6,74 uUU/mL) oluşmaktadır. Tüm katılımcıların her ölçümü standart bir yöntem kullanılarak eşit geometri ve sabit sayım koşulları altında 4. ve 24. saatlerde iki kez tekrarlandı. Tüm ölçümler, Nal kristali, fotomultiplier tüp ve çok kanallı analizörden oluşan aynı tiroit uptake sistemi kullanarak elde edildi. Veriler istatistiksel yöntemler ile değerlendirildi. Tekrarlanabilirliğin değerlendirilmesi için, tekrarlanabilirlik katsayısı (TK), kök-ortalama-kare standart sapma (KKSS) değeri ve en düşük anlamlı değişiklik (EAD) değeri parametrelerini kapsayan iki farklı yöntem kullandık.

Bulgular: Birinci ve ikinci ölçümlerin ortalama RAIU değerleri sırasıyla; 4. saatte 23,71±16,52 ve 23,94±16,64 (p>0,05) ve 24. saatte (p>0,05) 35,33±19,22 ve 35,49±19,19 idi. Ölçüm çiftleri farklılık değerlerine göre değerlendirildiklerinde; tekrarlanan ölçümler arasında istatistiksel olarak anlamlı bir fark bulduk (p<0,05). Tekrarlanan ölçümler arasında 4. saatte -0,24±0,62'lik bir fark (uyum sınırları; 0,97/-1,44) ve 24 saatte 0,16±0,44'lük bir fark vardı (uyum sınırları; 0,70/-1,02). Farklılıklar ve ortalamalar dikkate alınarak tekrarlanan RAIU ölçümleri arasındaki korelasyonu araştırdığımızda; dördüncü saat ölçümleri için negatif korelasyon varken (r=-0,203, p<0,05), 24. saat ölçümleri için anlamlı korelasyon bulunmadı (r=0,074, p>0,05). Hem 4. saat hem de 24. saat ölçüm çiftleri için uyum değerleri uyum sınırları içerisindeydi. TK, KKSS ve EAD sırasıyla; 4. saat ölçümleri için %1,23, %0,37 ve %1,02 ve 24. saat ölçümleri için %0,88, %0,40 ve %1,11 olarak hesaplandı.

Sonuç: Laboratuvarlardaki testlerin tekrarlanabilirliğini tanımlamak önemlidir. Tipik bir nükleer tıp bölümünde kullanılabilecek, prob tabanlı RAIU testinin yeniden üretilebilirliği için iki pratik yöntem olduğunu fark ettik ve bulgularını burada sunduk. Uygunluk değerlerimiz kabul edilebilir sınırlardaydı. Ölçümlerin tekrarlanabilirliğinde istatistiksel olarak anlamlı bir fark bulmamıza rağmen, klinik ortamda belirgin bir etkiye neden olmayabileceğini düşünüyoruz.

Anahtar Kelimeler: I-131, tiroid alımı, radyoiyot alımı testi, uyumluluk ve tekrarlanabilirlik.

[UPP-63]

Tc-99m-HMPAO ile İşaretli Lökositlerin; Radyokimyasal, Biyokimyasal ve Mikrobiyolojik Kalite KontrolleriEmre Karayel¹, Hüseyin Pehlivanoglu¹, Aslan Aygün¹, Nami Yeyin¹, Emine Meltem Ocak Demirci², Kerim Sönmezoğlu¹, Ayşe Seher Birteksöz Tan³¹İstanbul Üniversitesi Cerrahpaşa Tıp Fakültesi, Nükleer Tıp Anabilim Dalı, İstanbul²İstanbul Üniversitesi Eczacılık Fakültesi, Farmasötik Teknoloji Anabilim Dalı, İstanbul³İstanbul Üniversitesi Eczacılık Fakültesi, Farmasötik Mikrobiyoloji Anabilim Dalı, İstanbul

Amaç: Tc-99m-HMPAO ile işaretli lökositlerin; işaretleme, kalite kontrol ve uygulama aşamalarının validasyonları ve radyofarmasist, uygulayıcı personel, teknisyen ve hekimlerin bilgilendirilmesi.

Giriş: Tc-99m-HMPAO ile işaretli lökositler ile gerçekleştirilen Tc-99m-HMPAO ile işaretli lökosit sintigrafisi, sahip olduğu yüksek spesifite ve sensitivite ile enfeksiyon görüntülemelerinde oldukça sık tercih edilen bir görüntüleme yöntemidir. Bu görüntüleme yöntemi ile gizli enfeksiyonların tespiti ve lokalizasyonu ve uzantı kemiklerdeki kemik iliği iltihabı, enfekte eklem ve damarlı protezler, diyabetik ayak, kaynağı bilinmeyen ateş, postoperatif apse, akciğer enfeksiyonu, endokardit, enflamatuvar bağırsak hastalığı, enfekte damarlı sonda ve diğer aletler, nörolojik enfeksiyonlar gibi bazı hastalıkların derecesi belirlenebilmektedir.

Yöntem: İstanbul Üniversitesi Cerrahpaşa Tıp Fakültesi, Nükleer Tıp Anabilim Dalı'nda rutin olarak uygulanan Tc-99m-HMPAO ile işaretli lökosit sintigrafisi için gerekli olan Tc-99m-HMPAO ile işaretli lökositler, laminar air flow içerisinde aseptik şartlarda hazırlandı, radyokimyasal, biyokimyasal ve mikrobiyolojik kalite kontrolleri yapıldı ve bu kalite kontrolleri sonucunda uygulamada bulunan aksaklıklar giderildi. Çalışmada toplam 30 hasta için Tc-99m-HMPAO ile işaretli lökosit hazırlandı.

Bulgular: Tc-99m-HMPAO radyofarmasötığının pH aralığının 6-8 ve radyokimyasal saflığının %90±2,04 (n=30), Tc-99m-HMPAO ile işaretli lökositlerin radyokimyasal veriminin %51±2,18 (n=30) ve tek foton emisyon bilgisayarlı tomografi (SPECT) bilgisayarlı tomografi (BT) görüntülerinde karaciğer/dalak tutulum oranının 6,8 (n=3) olduğu, hastaların antibiyotik, kan sulandırıcı, insülin ve tansiyon ilacı kullanma durumunun Tc-99m-HMPAO ile işaretli lökositlerin radyokimyasal verimine etki etmediği, kullanılan nişasta çözeltisinin (%6 HES) kırmızı kan hücrelerinin %99'dan fazlasını ortamdaki uzaklaştırdığı, işaretli lökositlerin hemositometrik yöntemle 0 ve 4. saatte yapılan analizleri sonucu lökositlerin %97,5 oranında canlılığını koruduğu ve son ürünün steril olduğu tespit edildi.

Sonuç: Çalışmamız sonucu elde ettiğimiz bilgiler doğrultusunda İstanbul Üniversitesi Cerrahpaşa Tıp Fakültesi, Nükleer Tıp Anabilim Dalı'nda uygulanan işaretli lökosit sintigrafisi için hazırlanan Tc-99m-HMPAO ile işaretli lökositlerin validasyonları yapıldı ve hastalara güvenle uygulanabileceği sonucuna varıldı.

Anahtar Kelimeler: Tc-99m-HMPAO, Tc-99m-HMPAO-lökosit, işaretli lökosit sintigrafisi, enfeksiyon görüntüleme

[UPP-64]

Ga-68CL3 Biyodağılımı Radyasyon Güvenliği ve Radyofarmasi

Türkan Ertay

Dokuz Eylül Üniversitesi, Nükleer Tıp Anabilim Dalı, İzmir

Amaç: Gallium-68 (Ga-68), nükleer tıpta, tanı ve takip amaçlı yaygın olarak kullanılan pozitron emisyon tomografi (PET) radyonüklididir. Ga-68 radyonüklidi peptitler, proteinler, antibodi fragmanları gibi çeşitli moleküllerle işaretlenerek giderek artan bir kullanıma sahiptir. Ga-68 işaretli peptitler ve antibadiler günümüzde rutin olarak klinik değerlendirmede kullanılmaktadır ve birçoğu klinik ve preklinik olarak da araştırılmaktadır. Bu çalışmanın amacı, molekülün yetersiz işaretlenmesi veya radyoaktif işaretli molekülün ayrışması durumunda Ga-68'in organ dağılımını araştırmaktır.

Olgu: Bu çalışmada, Ga-68 radyonüklidin dağılımı Ga-68'in IV enjeksiyonundan bir saat sonra sağlıklı dişi Sprague Dawley sıçanda

değerlendirildi. Ga-68, Ga-68Cl3 formundaki Ge-68/Ga-68 jeneratöründen sağıldı. Sıçanlara kuyruk veninden bir mCi Ga-68Cl3 enjekte edildi. Enjeksiyondan 60 dakika sonra organlar çıkarıldı ve gama sayacı kullanılarak radyoaktiviteleri sayıldı. Organ/zeminaktivite oranları hesaplandı. En yüksek aktivite tutulumu ince barsakta ve kemikte saptandı. Ayrıca yumurtalıklarda da önemli miktarda tutulum saptandı. En düşük aktivite, 60 dakikada böbrek ve kalın barsaklarda görülmüştür. Sonuçlar serbest Ga-68 varlığında kemik ve ince barsaklarda önemli miktarda radyoaktivite tutulumu olduğunu göstermektedir. Sonuçlar Ga-68 radyofarmasötiklerinde işaretlemenin tam olmaması ya da radyonüklidin ayrışması durumunda Ga-68'in insandaki biyodağılımı konusunda fikir vermektedir.

Anahtar Kelimeler: Galyum-68

[UPP-65]

Papiller Mikrokarsinomlarda Kapsül İnvazyonu ve Lenf Nodu Metastazı Oranlarını Belirlemek

Şebnem Aydın, Hülya Efetürk

Dr. Burhan Nalbantoğlu Devlet Hastanesi, Lefkoşa

Amaç: Tüm dünyada olduğu gibi ülkemizde de papiller mikrokarsinomlarda artış dikkati çekmektedir. Papiller mikrokarsinomaların takip, tedavi ve yönetimleri ile ilgili tartışmalı birçok yayın mevcuttur. Amacımız papiller mikrokarsinomalı hastalarda yüksek risk faktörlerinden olan tiroid kapsül invazyonunu ve lenf nodu metastazı oranlarını tümör çapı 5 mm altı ve 5 mm'ye eşit ve/veya üzerinde olan hasta gruplarında belirleyebilmektir.

2004-2018 yıllarında papiller mikrokarsinoma tanısı almış 122 hasta çalışmaya dahil edilmiş ve retrospektif olarak değerlendirilmiştir.

Olgu: Çalışmamızda 36 hastada 5 mm altı, 86 hastada ise 5 mm ve üzerinde tümör çapı olduğu belirlenmiştir. 5 mm ve altında tümör çapı olan hastaların 8 tanesinde tiroid kapsül invazyonu izlenirken sadece bir hastada tiroid kapsül invazyonu ve lenf nodu metastazı varlığı görülmüştür. 5 mm ve üzerinde tümör çapı olan grupta ise 39 hastada tiroid kapsül invazyonu, 14 hastada tiroid kapsül invazyonu ve lenf nodu metastazı, 3 hastada tiroid kapsül invazyonu ve çevre doku tümör invazyonu, 2 hastada ise tiroid kapsül invazyonu olmaksızın lenf nodu metastazı varlığı tespit edilmiştir.

Sonuç: Tiroid mikrokarsinomalı hastalarda tümör çapı 5 mm ve üzerinde olan grupta tiroid kapsül invazyonu 56/86 (0,65) ve lenf nodu metastazı 14/86 (0,16) tümör çapı 5 mm altı olan grupta lenf nodu metastazı 1/36 (0,02) ve tiroid kapsül invazyonu 9/36 (0,25) olarak bulunmuştur.

Anahtar Kelimeler: Tiroid mikrokarsinoma, tiroid kapsül invazyonu, lenf nodu metastazı

Table 1.

	5 mm altı	5 mm'ye eşit ve/veya üzeri
Hasta sayısı	36	86
Tiroid kapsül invazyonu	9	56
Lenf nodu metastazı	1	14

[UPP-66]

Tiroid Mikrokarsinoma Hastalarında Cinsiyet ve 45 Yaş Altı ve Üstü Hasta Oranlarının Belirlenmesi

Şebnem Aydın, Hülya Efetürk

Dr. Burhan Nalbantoğlu Devlet Hastanesi, Lefkoşa

Amaç: Tiroid mikrokarsinoma tanısı tüm dünyada artış göstermede olup bu artış daha çok tanıdaki başarı artışına bağlanmaktadır. Ülkemizde de son 5 yılda özellikle mikrokarsinoma sayılarında artış gözlemlemekteyiz. Amacımız takipli mikrokarsinoma hastalarımız da cinsiyet ve 45 yaş altı ve üstü hasta sayılarını belirleyebilmektir. Mart 2004-Aralık 2018 yılları arasında tanı almış 122 tiroid mikrokarsinoma hastası çalışmaya dahil edilmiştir.

Olgu: Çalışmamızda 122 tiroid papiller mikrokarsinomalı hastanın 104 kişisi kadın 104/122 (85) ve 18 kişisi de erkek 18/122 (0,14) cinsiyette idi. Kadın hastaların 58 kişisi 45 yaş üstü, 46 tanesi 45 yaş altı iken, erkek hastaların 7 tanesi 45 yaş altı 11 tanesi 45 yaş üstü olarak tespit edilmiştir.

Sonuç: Çalışmamızda tiroid mikrokarsinomaların kadın cinsiyet ve 45 yaş üstü hastalarda daha sık görüldüğü tespit edilmiştir.

Anahtar Kelimeler: Mikrokarsinoma, cinsiyet, yaş

Table 1.

	Kadın	Erkek
45 yaş altı	46	7
45 yaş üstü	58	11
Hasta sayısı	104	18

[UPP-67]

Tiroid Mikrokarsinomalarda Multifokalite Oranı ve Tümör Tip ve Altıplerini Belirlenmesi

Şebnem Aydın, Hülya Efetürk

Dr. Burhan Nalbantoğlu Devlet Hastanesi, Lefkoşa

Amaç: Tiroid mikrokarsinoma tümörler tümör çapının 1 cm eşit veya altında olduğu tümör grubudur. Tiroid kanser insidansında artış ile birlikte tiroid mikrokarsinoma sıklığında da belirgin artış dikkati çekmektedir. Amacımız ülkemizde takipli tiroid mikrokarsinoma hastalarında patolojik tip/ alt tip ve multifokalite oranlarını belirleyebilmektir.

Olgu: Çalışmamızda Mart 2004 ve Aralık 2018 yılları arasında tiroid mikrokarsinoma tanısı almış 122 hasta retrospektif olarak değerlendirilmiştir. Hastaların 92 tanesi papiller Ca klasik varyant, 20 tanesi papiller Ca folliküler varyant, 6 tanesi papiller Ca onkositik varyant, 2 tanesi papiller Ca tall cell varyant ve 2 tanesi ise miks folliküler ve klasik varyant olarak belirlenmişlerdir. Hastaların 58 tanesinde multifokal tümör, 64 tanesinde ise tek odakta mikrokarsinoma mevcuttu. Tiroid mikrokarsinoma hastalarının 58/122'sinde (0,475) multifokalite mevcut iken 64/122'sinde (0,524) ise tek odakta tümör tespit edilmiştir. Hastaların 92/122'de (0,75) en yüksek oranda papiller Ca klasik varyant tanısı mevcuttu.

Anahtar Kelimeler: Mikrokarsinoma, multifokalite patoloji

[UPP-68]

Vaskülit için Nadir Bir Yerleşim Yeri: Popliteal Arter

Selin Kesim, Salih Özgüven, Kevser Öksüzoğlu, Nuh Filizoğlu, Tunç Öneş, Sabahat İnanır, Halil Turgut Turoğlu, Tanju Yusuf Erdil

Marmara Üniversitesi Pendik Eğitim ve Araştırma Hastanesi, Nükleer Tıp Kliniği, İstanbul

Amaç: İlk kez 1961 yılında Dr. Petersdorf ve Dr. Beesom tarafından tanımlanan nedeni bilinmeyen ateş için üç temel kriter vardır: birçok ölçümde ateşin 38,3 °C ve üzerinde olması, ateşin 3 haftadan uzun sürmesi ve hastanede yatırılarak ateş odağı araştırılmasına rağmen tanının konulamamasıdır. Nedeni bilinmeyen ateş araştırılmasında F-18 florodeoksiglukoz (FDG) pozitron emisyon tomografi/bilgisayarlı tomografi (PET/BT) tetkiki enflamasyonu gösterebilmesi nedeniyle kullanılmaktadır. Bu olgu sunumunda nedeni bilinmeyen ateş ile takip edilen 41 yaşındaki erkek hastanın FDG PET/BT bulguları sunuldu.

Yöntem: Sebabi bilinmeyen ateş ile takip edilen, sağ ayağında ağrı şikayeti olan 41 yaşındaki erkek hastaya vaskülit şüphesi ile FDG PET/BT tetkiki yapıldı.

Bulgular: FDG PET/BT görüntüleme vücutta FDG'nin fizyolojik dağılımı izlenmekle birlikte; bilateral popliteal arterlerde anevrizmatik görünüm izlenmiş olup bu alanlarda arterit ile uyumlu değerlendirilen lineer hipermetabolizma dikkati çekti.

Sonuç: F-18 FDG'nin, glukoz taşıyıcılarının aşırı ekspresyonu ve glikolitik enzimlerin aşırı üretimi nedeniyle aktive olmuş enflamatuvar hücrelerde biriktiği bilinmektedir. Bu durum, F-18 FDG PET tetkikinin damar duvarına lökosit infiltrasyonu ve damar duvarı hasarına yol açan vaskülit tanısında uygulanmasının da temelini oluşturmaktadır. F-18 FDG PET'nin, yapısal değişiklikler meydana gelmeden ve geleneksel görüntüleme yöntemleri ile tespit edilmeden önce, patolojik süreçlerde doku metabolizması değişikliklerini tanımlayabilmesi nedeniyle, erken aşamada vaskülit tespiti konusunda üstün duyarlılığa sahip olduğu bildirilmiştir. Yapılan çalışmalar FDG PET/BT görüntülemesinin aktif vaskülit değerlendirilmesi için %92 duyarlılığa ve %100 özgüllüğe sahip olduğunu göstermiştir. Çoğunlukla aort ve büyük damar vaskülitleri araştırılmasında kullanılsa da küçük damarlardaki FDG tutulumları da saptanabilmektedir. Olgumuz vaskülit için nadir bir yerleşim yeri olarak popliteal arterlerin tutulması yönüyle ilginç olup nedeni bilinmeyen ateş için odak araştırılmasında alt ekstremitte görüntülemesinin de önemini göstermektedir.

Anahtar Kelimeler: Nedeni bilinmeyen ateş, popliteal arter vaskülit, F-18 FDG PET/BT

[UPP-69]

Postmastektomik Lenfödeme Eşlik Eden Primer Lenfödem: Olgu Sunumu

Hümevra Gençer, Seyhan Karacavuş, Özgül Turhal

Sağlık Bilimleri Üniversitesi, Kayseri Şehir Hastanesi, Nükleer Tıp Anabilim Dalı, Kayseri

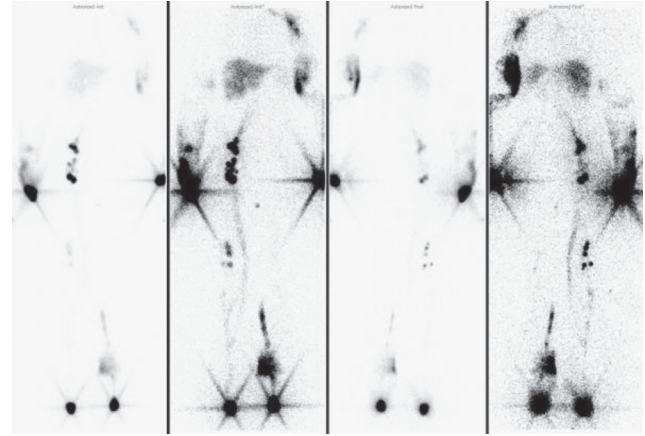
Amaç: Lenfatik sistemin konjenital gelişim bozukluğuna ya da sekonder disfonksiyonuna bağlı interstisyel lenf sıvısının anormal koleksiyonu şeklinde tanımlanan lenfödem; ilerleyici, enflamatuvar ve lenfostatik bir hastalıktır. Yeni cerrahi teknikler ve sentinel lenf nodu biyopsisinin yaygınlaşması ile oranları nispeten azalmakla birlikte, postmastektomik lenfödem, gelişmiş ülkelerde sekonder lenfödem en sık görülen türüdür. Lenfosintigrafi; lenfödem tanısında ve tedavi planında uygulaması kolay, güvenilir ve tercih edilen bir modalitedir. Bu olguda, postmastektomik

evre 3 sekonder lenfödem öntanısı ile tedavi planlanan ve lenfosintigrafik görüntülemeye refere edilen; diğer ekstremitelerinde de primer lenfödem bulguları tespit edilen hasta konu edilmektedir.

Olgu: Elli dört yaşında kadın hastaya yaklaşık dört yıl önce sağ meme kanser nedeniyle modifiye radikal mastektomi+aksillar diseksiyon operasyonu yapıldığı ifade edildi. Postoperatif yaklaşık ikinci yılda sağ üst ekstremitede intermittant şişlik başlayan hastanın şikayetlerinin gittikçe artması üzerine, lenfosintigrafik görüntüleme yapılması amacıyla tarafımıza refere edildi. Görüntüleme öncesi değerlendirmede, ayak ve bacaklarında da uzun süreli şişlik ve geçmeyen ağrıdan şikayet eden hastaya üst ve alt ekstremitelere yönelik görüntüleme yapıldı. Sağ el ve kolda çevresel tarzda dermal back flow tespit edilen hastada bölgesel lenf nodlarına ait aktivite tutulumu izlenmedi. Ancak eş zamanlı olarak sol üst ekstremitede ve her iki alt ekstremitede lenfatik drenaj bozuklukları mevcuttu. Sol ön kol ve kolda dermal back flow ile bölgesel lenf nodlarına yetersiz drenaj dikkati çekti. Ayrıca sol alt ekstremitede ana lenfatik kanallarda dilatasyon ve bacakta kısmi dermal back flow izlenmekte olup bölgesel lenf nodlarına aktivite geçişi mevcut değildi (totale yakın obstrüksiyon). Sağ alt ekstremitede ise derin lenfatik sisteme drenaj söz konusu idi. Bahsedilen bulgular sağ üst ekstremitede postmastektomik lenfödeme eşlik eden primer lenfödemi destekler nitelikte idi.

Sonuç: Lenfosintigrafi ile lenfatik haritalama, kronik ekstremitte şişliği etiyojisini tanımlamada ve tedavi yanıtını öngörmede kritik role sahiptir. Preoperatif dönemde muhtemel lenfatik drenaj bozuklukları olan hastalar, sekonder lenfödem gelişimi açısından daha büyük risk altında olduklarından lenfödem gelişmeden lenfosintigrafi ile lenfatik rezerv değerlendirmesi yapılmasının erken tanı ve tedavi yönlendirmesi açısından ümit vaat edici olduğu bildirilmektedir.

Anahtar Kelimeler: Postmastektomik lenfödem, primer lenfödem, lenfosintigrafi



Şekil 1. Üst ve alt ekstremitelerden görüntüleme yapılan hastanın birinci saat tüm vücut tarama çalışması

[UPP-70]

Ülseratif Kolit Tanısında FDG PET/BT'nin Yeri

Kevser Öksüzoğlu, Salih Özgüven, Tunç Öneş, Sabahat İnanır, Halil Turgut Turoğlu, Tanju Yusuf Erdil

Marmara Üniversitesi İstanbul Pendik Eğitim ve Araştırma Hastanesi, Nükleer Tıp Anabilim Dalı, İstanbul

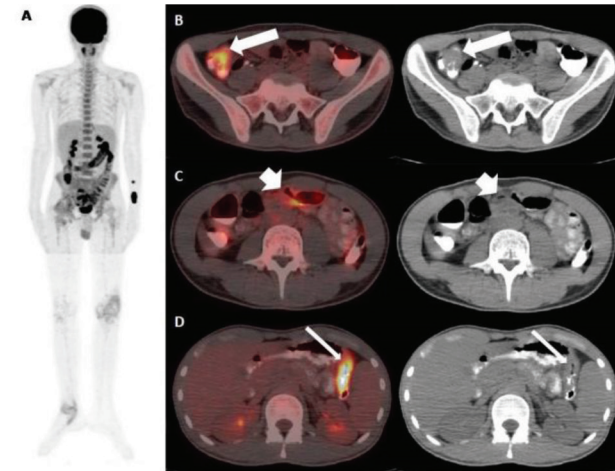
Amaç: Enflamatuvar barsak hastalıkları, gastrointestinal sistemi etkileyen kronik immün aracı hastalıklardır. Chron hastalığı ve ülseratif kolit olmak üzere iki hastalık grubunu içermektedir. Ülseratif kolit kolonu etkilemekte olup, diyare, striktür formasyonu, karın ağrısı ve kilo kaybı ile prezente olabilmektedir. Sklerozan kolanjit, artrit, ankilozan spondilit ve sakroileit ekstrakolonik bulgularıdır. Biz bu olgu sunumunda; F-18-FDG pozitron emisyon tomografi/bilgisayarlı tomografi (PET/BT) sonrası tanı alan ülseratif kolit olgusunu sunduk.

Yöntem: Bilinen bir hastalığı olmayan, sağ kasık, sol diz, sağ ayak bileği şişliği, subfebril ateşleri, gece terlemesi ve kilo kaybı olan, tüberküloz, brusella ve viral belirteçleri negatif, C-reaktif protein ve sedimantasyon düzeyi yüksek, artrosentez ile pürülan sıvı gelen ancak kültürde üremesi olmayan 21 yaşında erkek hastaya malignite şüphesiyle F-18-FDG PET/BT görüntülemesi yapıldı.

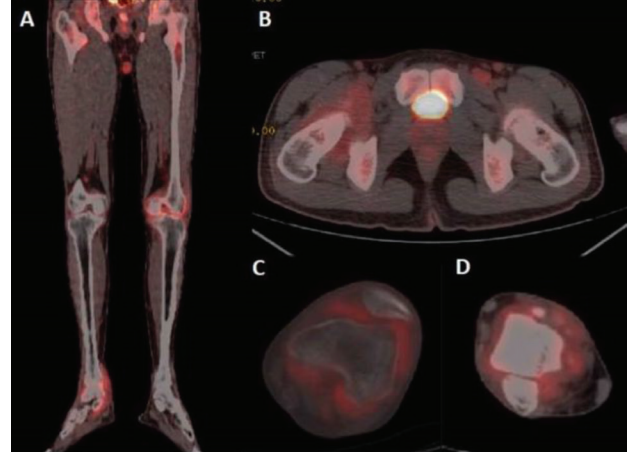
Bulgular: F-18-FDG PET/BT tetkikinde; ileoçekal valf düzeyinde, splenik fleksurada duvar kalınlaşmasının eşlik ettiği, transvers kolonda ise belirgin duvar kalınlaşmasının eşlik etmediği yoğun hipermetabolizma izlendi. Ayrıca sağ kalça, sol diz ve sağ ayak bileği eklemleri çevresinde hafif-orta düzeyde FDG tutulumu izlendi. F-18-FDG PET/BT sonrası yapılan kolonoskopide pankolit ile uyumlu bulgular saptanan olguya anti-enflamatuvar tedavi başlandı.

Sonuç: F-18-FDG glukoz metabolizmasını gösteren bir PET ajanı olup, kanser hücrelerinde glikolizin artması nedeniyle tanı, evreleme, yeniden evreleme ve tedavi yanıtının değerlendirilmesi amacıyla kullanımı kabul görmüştür. Aynı şekilde aktif enflamasyonda aktive makrofaj ve fibroblastlarda glikolizin artması nedeniyle glukoz metabolizması artmış olup, kanser olgularında F-18-FDG PET değerlendirilirken yanlış pozitif sonuçlara neden olabilmektedir. Literatürde artrit, vaskülit, lenfadenit, kondrit ile seyreden enflamatuvar hastalıkların tanı ve tedavi yanıtının takibinde de kullanımı bildirilmiş olup, barsaklarda artrite eşlik eden hipermetabolizma varlığında enflamatuvar hastalıklar akla getirilmelidir.

Anahtar Kelimeler: Ülseratif kolit, F-18-FDG, PET/BT



Şekil 1.



Şekil 2.

[UPP-71]

Dermofibrosarkom Protuberans ve Papiller Tiroid CA Eş Zamanlı Tesbiti

Şebnem Aydın, Hülya Efetürk

Dr. Burhan Nalbantoğlu Devlet Hastanesi, Nükleer Tıp Kliniği, Lefkoşa

Amaç: Dermatofibrosarkom protuberans çok nadir görülen bir deri tümörüdür. Lokal invazyon potansiyeli mevcut olup cerrahi sonrası lokal nüksleri olabilmektedir. Zenci ırkta beyazların iki katı görülmekte olup metastazi hastaların %5'inde görülmektedir. Amacımız tiroid Ca tanısıyla çok nadir görülen bu deri tümörlü hastamızı sunmaktır.

Olgu: Kırk bir yaşında erkek hasta malignite şüpheli nodülleri olan multinodüler guatr nedeniyle bilateral total tiroidektomi operasyonu esnasında eş zamanlı karın ön duvarında mevcut nedbe dokusundan da eksizyonel biyopsi yapılmıştır. Patolojisinde multifokal, multisentrik papiller Ca klasik tip, tiroid kapsül invazyonu pozitif ve delphian lenf nodunda metastatik tümör tesbit edilirken karın ön duvarındaki lezyondan yapılan eksizyonel biyopside dermatofibrosarkoma protuberans ile uyumlu gelmiştir. Patoloji sonrası hastaya geniş cerrahi sınırla çıkarılması ve nüks açısından sık takibi önerilmiştir. Hastaya ablasyon amaçlı radyoaktif iyot (RAİ) tedavisi verilmiş olup tedaviden bir yıl sonra boyunda lenf nodu metastazi tesbiti üzerine de santral zincir eksizyonel biyopsi ve sağ-sol servikal zincir disseksiyonu yapılmıştır. Patolojide sol servikal zincirde 1/19 sağ servikal zincirde 1/18 metastatik lenfnodları bulunmuştur. İkinci kez RAİ tedavisi verilen hasta 7 yıldır remisyonunda takip edilmektedir. Yine karın duvarından yapılan birinci operasyondan üç ay sonra sol hipokondriyum derialtı dokusu rezeksiyonu yapılmış olup poş duvarından birkaçında en büyüğü 0,5 cm çapında rezidü dermatofibrosarkoma protuberans tesbit edilmiş olup 2. cerrahiden sonra 7 yıldır takipli hastada nüks ve veya metastaz saptanmamıştır.

Sonuç: Çok nadir görülen ve beyaz ırkta pek beklenmeyen ender bir tümör tiroid papiller Ca ile eş zamanlı tesbit edilmiş olup hastada deri tümöründe nüks gelişmemiş olup takibinde lenf nodu metastazi olup da ikinci operasyon ve 2. RAİ tedavisi uygulanan hasta tiroid tümörü açısından da 7 yıldır remisyonunda izlenmektedir.

Anahtar Kelimeler: Dermatofibrosarkoma protuberans, papiller tiroid Ca

[UPP-72]

Tiroid Mikrokarsinoma Hastalarında Hashimato Hastalığı SıklığıŞebnem Aydın¹, Hülya Efetürk¹, Umut Mousa²¹Dr. Burhan Nalbantoğlu Devlet Hastanesi, Nükleer Tıp Kliniği, Lefkoşa²Dr. Burhan Nalbantoğlu Devlet Hastanesi, Endokrin ve Metabolizma Hastalıkları Kliniği, Lefkoşa

Amaç: Tiroid papiller Ca ve hashimato tiroiditi kadın cinsiyette sık görülmektedir. Hashimato ile tiroid papiller ca birlikteliği, hatta hashimato hastalığının papiller Ca için risk faktörü olduğuna dair yayınlar mevcuttur. Amacımız takipli tiroid mikrokarsinoma hastalarımızda hashimato tiroiditi sıklığını belirlemektir.

Olgu: Mart 2004 ve Aralık 2018 arasında tanı almış tiroid mikrokarsinoma hastaları retrospektif olarak değerlendirilmiştir. Çalışmamızda 104 kadın 18'i erkek olmak üzere 122 hasta değerlendirilmiş olup kadın hastaların 65 erkek hastaların ise 7 tanesinde tiroid papiller Ca ile birlikte hashimato tiroiditi birlikteliği tesbit edilmiştir.

Sonuç: Tiroid papiller Ca kadın cinsiyette fazla görülmüş 104/122 (85) yine kadın hastalarımızda hashimato hastalığı ile tiroid mikrokarsinoma birliktelik oranı 65/104 (%62) olarak daha yüksek bulunmuştur.

Anahtar Kelimeler: Hashimato, tiroid, papiller karsinom

Table 1.

	Kadın	Erkek
Tiroid mikrokarsinoma olgu sayısı	104	18
Tiroid mikrokarsinoma/hashimato birlikteliği	65	7

[UPP-73]

Tiroid Karsinomu Tanılı Hastalarda Akciğer Metastazı Varlığının Klinik Önemi

Aylin Oral, Fatih Tamer, Bülent Yazıcı, Ayşegül Akgün

Ege Üniversitesi Tıp Fakültesi, Nükleer Tıp Anabilim Dalı, İzmir

Amaç: Diferansiyel tiroid karsinomu tanılı hastalarda en önemli prognostik faktör uzak organ metastazı varlığı olup en sık uzak metastaz alanı akciğerlerdir. Bu çalışmada akciğer metastazlı hastaların klinik sonuçlarının sunulması amaçlanmıştır.

Yöntem: Tiroid karsinomu tanısı nedeniyle kiniğimizde takip edilen tanıda veya takipte gelişen akciğer metastazı olan 59 hastaya ait veriler retrospektif olarak incelenmiştir.

Bulgular: Hastaların (39 kadın, 20 erkek) tanı yaşları 9 ile 80 arasında (ortalama: 45,3) değişmekteydi. Hastaların 56'sı (%94,9) papiller (32'si klasik, 13'ü foliküler, 7'si onkositik, 2'si diffüz sklerozan, 1 solid) 3'ü (%5,1) foliküler (2'si minimal invaziv, 1'i yaygın invaziv) tiroid karsinomu tanısı almıştı. Hastaların ortalama takip süresi 63 aydı. Hastalarda akciğer metastazı saptandığı dönemde serum tiroglobulin (tg) düzeyleri ortalama 222,7 ng/mL (18-886) olarak saptandı. Akciğer metastazı varlığı 59 hastanın 49'unda tanı anında, 10 hastada ise takipte [5'i I-131 tüm vücut tarama sintigrafisi (TVTS) ve bilgisayarlı tomografi (BT) ile, 5'i I-131 TVTS normal olup pozitron emisyon tomografi (PET)/BT ile] saptandı. I-131 TVTS negatif olan 4 hastada [1'i başarılı ablasyondan 16 yıl sonra gelişmesi, 1'i tg düzeyinin beklenenden düşük olması (18 ng/mL), 2'si ise ek malignite/ikinci

primer malignite şüphesi nedeniyle] akciğer nodülünün tiroid Ca metastazı olduğu histopatolojik olarak doğrulandı. Hastaların hepsine radyoaktif iyot tedavileri (kümülatif doz 100-1400 mCi) uygulandı. Radyoaktif iyot tedavisini takiben 59 hastanın 28'inde akciğer metastazlarında regresyon izlenirken, 5 hasta stabil seyretti ve 26 hastada progresyon saptandı. Foliküler karsinom tanılı olan akciğer metastazlı olguların 3'ü de radyoaktif iyot sonrası progresse olduğu gözlemlendi. Progresyon saptanan hastalar stabil ve parsiyel/tam yanıt izlenen hastalar ile karşılaştırıldığında progresse olan hastaların foliküler karsinom veya çoğunlukla daha agresif varyant tümör histolojisine sahip olduğu, tanı yaşının daha ileri olduğu ve metastazlarının I-131 tutulumu göstermediği dikkat çekmekteydi.

Sonuç: Çalışmamızda akciğer metastazlı olan tiroid kanserli hastalardan foliküler karsinom tanılı veya agresif varyant papiller karsinom histolojisinde tümöre sahip olanların, tanı yaşı daha ileri olanların ve metastazları iyot tutmayan hastaların daha sık progresyon gösterdiği saptanmış olup bu grup hastalara daha agresif tedavi yaklaşımında bulunulması ve daha yakından takip edilmesi gerektiğini düşünmekteyiz.

Anahtar Kelimeler: Tiroid karsinomu, akciğer metastazı, radyoaktif iyot tedavisi

[UPP-74]

Teknesyum Uptake Testi'nin Graves ve Subakut Tiroidit Ayırıcı Tanısındaki Rolü

Fadime Demir

Tokat Gaziosmanpaşa Üniversitesi Tıp Fakültesi, Nükleer Tıp Anabilim Dalı, Tokat

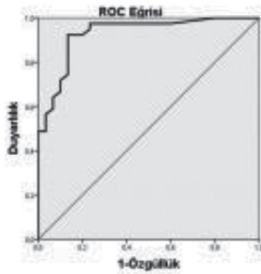
Amaç: Bu çalışmanın amacı tirotoksikoz ile seyreden Graves ve subakut tiroidit hastalığının ayırıcı tanısında, pratik ve kolay uygulanabilir bir test olan teknesyum uptake (Tc uptake) testinin kullanılabilirliğini saptamak ve bunun için bir cut-off değeri hesaplamaktır.

Yöntem: Bu retrospektif çalışmaya; 2015-2019 tarihleri arasında hastanemizde tirotoksikoz tanısı ile takip edilerek 39'u Graves ve 30'u subakut tiroidit tanısı almış 69 hasta dahil edildi. Hastaların eş zamanlı kan biyokimyasal parametreleri, tiroid sintigrafisi ve Tc uptake değerleri değerlendirildi. Hastalar biyokimyasal parametreler ve uptake değerleri açısından karşılaştırıldı. Graves hastalarını subakut tiroidit hastalarından ayırt edebilmek için ROC analizi kullanılarak bir cut-off değeri hesaplandı.

Bulgular: Çalışmaya dahil edilen hastaların 45'i kadın, 24'ü erkekti. Yaş ortalaması 49,07±17,03 idi. İki grup arasında; Tc uptake, tiroid bezini uyarıcı hormon, T4 ve anti-tiroid peroksidaz antikorları açısından anlamlı fark vardı. Yaş ve cinsiyet bakımından ise anlamlı fark yoktu. İki grup arasında Tc uptake değeri karşılaştırdı ve Tc uptake değeri Graves grubunda istatistiksel olarak anlamlı derecede yüksek saptandı (p=0,000). Graves hastaları ile subakut tiroidit hastalarını ayırıcı tanısında Tc uptake değeri için ROC analizi yapıldığında; 1,55 cut-off değeri için doğruluk %92,9, duyarlılık %92 ve özgüllük %87 idi (Şekil 1).

Sonuç: Bu sonuçlar tirotoksikozu olup Graves ile subakut tiroidit ayırıcı tanısında güçlük çekilen olgularda Tc uptake testi için 1,55 cut-off değerinin ayırıcı tanıda yol gösterici olabileceğini düşündürmektedir.

Anahtar Kelimeler: Teknesyum uptake testi, Graves, subakut tiroidit



Şekil 1. Graves ve subakut tiroitid ayırıcı tanısında Tc uptake için ROC eğrisi

[UPP-75]

İyi Diferansiyeli Tiroit Kanserinde Ablasyon Sonrası Diagnostik Tüm Vücut İyot Tarama Sintigrafisinin Değeri

Burçak Yılmaz, Serap Nişli, Tefik Fikret Çermik

Sağlık Bilimleri Üniversitesi, İstanbul Eğitim ve Araştırma Hastanesi, Nükleer Tıp Kliniği, İstanbul

Amaç: İyi diferansiyeli tiroit kanseri (İDTCa) nedeniyle I-131 tedavisi uygulanmış hastaların takiplerinde tiroglobulin (Tg) ve anti-Tg değerleri ile ultrasonografi (USG) ve düşük doz tüm vücut iyot tarama sintigrafisi (DTVITS) kullanılmaktadır. Ancak DTVITS hasta konforunu belirgin ölçüde düşürmektedir. Bu çalışmada DTVITS'nin hangi hasta grubunda yapılmasının gerekli ve faydalı olduğunu tespit etmeyi amaçladık.

Yöntem: Yüksek doz I-131 tedavisi uygulanmış, 2014-2018 tarihleri arasında diagnostik 5 mCi TVITS yapılmış tüm hastalar yerel veri tabanında retrospektif olarak tarandı. Tarama öncesi ve sonrası biyokimyasal değerlerine ulaşılabilen 404 opere İDTCa tanılı hasta (337 kadın; 78 erkek) çalışmaya dahil edildi. Supresyon altında ve supresyon kaldırıldıktan sonra tiroid bezini uyarıcı hormon (TSH), anti-Tg ve Tg değerleri ile DTVITS, USG ve varsa F-18-fluorodeoksi glukoz-pozitron emisyon tomografisi/bilgisayarlı tomografi (FDG-PET/CT) arasındaki ilişki araştırıldı.

Bulgular: Hastaların yaş ortalamaları 48,2±11,6 yıl (aralık: 20-79 yıl) idi. Supresyon altında sırasıyla TSH, anti-Tg ve Tg değerleri sırasıyla 0,3±0,7 mIU/L; 3,2±16,7 U/mL; 1,6±13,2 ng/mL idi. Supresyon kaldırıldıktan sonra TSH, anti-Tg ve Tg değerleri 59,2±23,1 mIU/L; 3,6±18,9 U/mL; 5,2±41,9 ng/mL idi. Tedavi sonrası yüksek doz sintigrafisi 7 hastada negatifti. Beş hastada DTVITS iki kere yapılmıştı. DTVITS, 383 çekimde negatif, 19 çekimde pozitif, 7 çekimde ise şüpheli idi. Pozitif veya şüpheli olarak yorumlanan tüm çekimlerde tiroid yatağı veya bölgesel lenf düğümlerinde aktivite tutulumu izlenmişti. Bu hastaların tarama esnasında anti-Tg değeri sadece 3 hastada >10 mIU/L ve sadece 5 hastada Tg değeri >2 ng/mL idi. Pozitif testli tüm hastalarda boyun USG negatifti. Tg ve/veya anti-Tg değeri istatistiksel belirgin yüksek olan hastalarda ise DTVITS negatifti. Ayrıca DTVITS sonuçları ile Tg ve anti-Tg değerleri arasında istatistiksel olarak anlamlı bir ilişki veya herhangi bir eşik değer bulunamadı (p>0,05).

Sonuç: İDTCa tanılı hastalarda biyokimyasal belirteçler, detaylı boyun USG ve yüksek doz tarama sonuçları hastalık değerlendirilmesinde yararlı sonuçlar vermekle birlikte, takip döneminde yapılan TVITS ile nüks hastalık rapor edilen olguların sadece %30,7'sinde laboratuvar yöntemleri ile bu sonucun desteklenmesi ve ayrıca USG ile nüks hastalığa yönelik destekleyici sonuçların elde edilememiş olması, DTVITS taramasının yeterliliğini sorgulayıcı bir tespit olarak dikkat çekicidir.

Anahtar Kelimeler: Tiroit kanseri, I-131, tüm vücut iyot tarama sintigrafisi, tiroglobulin

[UPP-76]

Graves Hastalığında Ampirik Doz Tedavi Sonuçları: Tek Merkez Deneyimi

Derya Çavır, Mehmet Bozkurt

Sağlık Bilimleri Üniversitesi, Dışkapı Yıldırım Beyazıt Eğitim ve Araştırma Hastanesi, Nükleer Tıp Kliniği, Ankara

Amaç: Radyoaktif iyot (RAİ) tedavisi, Graves hastalığında (GH) 1940'lı yıllardan beri güvenle kullanılmaktadır. Tedavi dozu ampirik (sabit) doz seçimi veya kişiye özel doz hesaplaması (dozimetrik yöntem) olarak iki şekilde belirlenebilmektedir. Bu çalışmada amacımız kendi serimizde GH'de ampirik doz tedavi etkinliğini değerlendirmektir.

Yöntem: 2013-2018 tarihleri arasında GH tanısı ile RAİ tedavisi için bölümümüze yönlendirilen, yaş ortalaması 53,2±13,7 (23-79) olan 48 hasta (40 kadın, 8 erkek) retrospektif olarak değerlendirildi. Yirmi (%42) hastaya 10 mCi, tiroid glandı belirgin hiperplazik olan 28 (%58) hastaya 15 mCi RAİ verilmişti. Bir yıl sonraki takiplerinde antitiroid tedavi almadan ötiroid veya hipotiroidi olan hastalarda tedavi başarılı kabul edildi.

Bulgular: Tedavi sonrası takiplerde 38 (%79,2) hasta ötiroid ve 4 (%8,3) hasta hipotiroidi idi. Altı (%12,5) hasta hipertiroidi idi. 10 mCi alan hastaların %10'unda, 15 mCi alan hastaların %14,3'ünde tedavi sonrası takiplerde hipertiroidi gözlemlendi (p=1,0). Hipertiroidi olan hastaların tiroid bezini uyarıcı hormonu (TSH) alt sınırın hafif altında, sT3 ve sT4 normal idi (subklinik hipertiroidi). Hiçbir hastada aşırı hipertiroidi izlenmedi ve ikinci bir tedavi dozu verilmedi. Hastaların tedavi sonrası TSH ortanca değeri 1,74 (%25-75 aralık: 0,57-3,65) olarak saptandı. Tedavi uygulanan hastaların takiplerinde %87,5'inde tedavinin başarılı olduğu görüldü.

Sonuç: Graves hastalığında RAİ tedavisi etkin bir tedavi yöntemidir. Uzun süreli antitiroid ilaç kullanımına bağlı yan etkiler izlendiğinde, antitiroid ilaç tedavisi başarısız olduğunda, cerrahi veya medikal tedavi kontrendike olduğunda ve hasta cerrahi kabul etmediğinde ilk seçenek RAİ tedavisi olabilmektedir. Tedavi etkinliğinde verilen doz önemlidir. Doz seçiminde ampirik doz veya hastaya özel doz hesaplaması tercih edilebilir. Ampirik doz uygulamasında bir formül hesaplamasına gerek olmadığından pratik bir yöntemdir. Çalışmamızda 5 yıllık hasta serimizde ampirik doz ile tedavi başarısı yüksek bulundu.

Anahtar Kelimeler: Graves hastalığı, radyoaktif iyot, ampirik doz

[UPP-77]

Ektopik Yerleşimli Paratiroid Adenomların Preoperatif Lokalizasyonunda Tc-99m MIBI SPECT/CT'nin Katkısı

Müge Nur Engin¹, Duygu Has Şimşek¹, Yasemin Giles Şenyürek², Semen Önder³, Seher Nilgün Ünal¹

¹İstanbul Üniversitesi İstanbul Tıp Fakültesi, Nükleer Tıp Anabilim Dalı, İstanbul

²İstanbul Üniversitesi İstanbul Tıp Fakültesi, Genel Cerrahi Anabilim Dalı, İstanbul

³İstanbul Üniversitesi İstanbul Tıp Fakültesi, Patoloji Anabilim Dalı, İstanbul

Amaç: Primer hiperparatiroidizmin en sık sebebi (%80-85) paratiroid adenomu iken, bu adenomların %6,5-16'sı ektopik yerleşimlidir. Bu çalışmada ektopik yerleşimli paratiroid adenomlarının preoperatif lokalizasyonun belirlenmesinde Tc-99m MIBI tek foton emisyon bilgisayarlı tomografi/bilgisayarlı tomografi (SPECT/CT) görüntülemenin yerini ortaya koymayı amaçladık.

Yöntem: Ocak 2017-Aralık 2018 tarihleri arasında bölümümüze parathormon (PTH) yüksekliği nedeniyle yönlendirilen 437 hastanın Tc-99m MIBI paratiroid sintigrafisi sonuçları retrospektif olarak incelendi. Ektopik

Tablo 1. Parametrelerin karşılaştırılması

	Graves	Subakut tiroidit	Toplam	p
Yaş (ort ± SD)	46,49±16,29	52,43±18,27	49,09±17,03	0,159
Cinsiyet (K/E)	25/14	20/10	45/24	0,515
TSH (Med, min-maks)	0,005 (0,005-0,544)	0,015 (0,005-0,718)	0,008 (0,005-0,728)	0,000**
T4 (Med, min-maks)	2,72 (1,01-7,77)	2,09 (1,01-4,89)	2,31 (1,01-7,77)	0,031*
Anti-TPO (IU/mL) (Med, min-maks)	97,60 (5-600)	13,6 (9-499)	28,91 (5-600)	0,011*
Anti-PO -/+	13/25	21/7	34/32	0,001**
Tc uptake (Med, min-maks)	3,7 (0,2-26,6)	0,300 (0,0-03,0)	2,1 (0,00-26,6)	0,000**

paratiroid adenomu tespit edilen 22 hasta (7 erkek, 15 kadın; yaş aralığı 16-81) çalışmaya dahil edildi. Tüm hastaların boyun ve mediastenden alınan planar görüntüleri ile aynı bölgeden alınan SPECT/BT görüntüleri değerlendirildi. Lezyonlar yerleşim yerlerine göre sınıflandırıldı. Sonuçlar; klinik, laboratuvar bulguları (PTH ve serum kalsiyum düzeyi) ve cerrahi eksizyon sonuçları ile korele edildi.

Bulgular: Çalışmaya dahil edilen 22 hastanın 10'u sintigrafi sonrası opere edilirken, diğer hastalar medikal olarak takip edilmekteydi. Planar görüntülerin değerlendirilmesinde 6/22 hastada (%27,2) boyun bölgesinde, 6/22 hastada (%27,2) ise mediastende ektopik odakta aktivite tutulumu tanımlanırken, 22 hastanın tamamında SPECT/BT görüntülerle hem lezyon tespiti hem de ektopik dokunun anatomik lokalizasyonu sağlanabildi. Ektopik paratiroid adenomları yerleşim yerlerine göre sınıflandırıldığında, 22 hastanın 8'inde (%36,4) lezyonlar tiroit ligaman, 6'sında (%27,3) intratimik, 3'ünde (%13,6) superior posterior mediasten, 2'sinde (%9,1) retroözefageal, 2'sinde (%9,1) trakeoözefageal oluk, 1'inde (%4,5) ise intratiroidal yerleşimliydi. Hastaların ortalama PTH ve kalsiyum değerleri sırasıyla; 326,9 pg/mL (normal değeri 15-65 pg/mL) ve 11,6 mg/dL (normal değeri 8,5-10,5 mg/dL) idi.

Sonuç: Çalışma sonucuna göre Tc-99m MIBI SPECT/BT'de saptanan ektopik paratiroid adenomlarının yalnızca %54,5'i planar görüntülerde tespit edilebilmiş olup bu oran yalnızca boyun görüntüleme yapıldığında %27,2'ye düşmektedir. Ek olarak, anatomik lokalizasyon ve cerrahi yaklaşımı değiştirebilecek yol göstericilik, planar görüntüleme metodları ile sağlanamamaktadır. Bu bağlamda ektopik yerleşimli paratiroid adenomlarının preoperatif hazırlık sürecinde Tc-99m MIBI SPECT/BT ile paratiroid sintigrafisinin ihmal edilmemesi gereken bir yöntem olduğu düşünülmektedir.

Anahtar Kelimeler: Ektopik paratiroid adenomu, Tc-99m MIBI, SPECT/BT

[UPP-78]

Primer Hiperparatiroidi Tanısı Alan Bir Hastada Tc-99m Sesta MIBI VE F-18-FDG Tutulumu Gösteren Paratiroid Adenom

Arzu Cengiz¹, Mustafa Ünübol², Aykut Soyder³, Engin Güney², Yakup Yürekli¹

¹Adnan Menderes Üniversitesi Tıp Fakültesi, Nükleer Tıp Anabilim Dalı, Aydın

²Adnan Menderes Üniversitesi Tıp Fakültesi, Endokrinoloji ve Metabolizma Hastalıkları Bilim Dalı, Aydın

³Adnan Menderes Üniversitesi Tıp Fakültesi, Genel Cerrahi Anabilim Dalı, Aydın

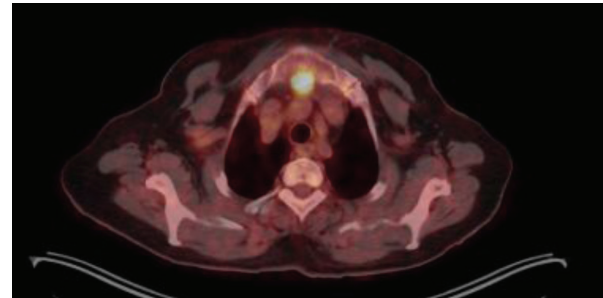
Amaç: Primer hiperparatiroidilerin yaklaşık %80-85'inin nedeni paratiroid adenomlarıdır. Operasyon öncesinde paratiroid adenomunun lokalize edilmesi operasyonun morbiditesini önemli oranda azaltmaktadır. Bilgisayarlı tomografi (BT), ultrasonografi (USG), manyetik rezonans (MR) görüntüleme ve paratiroid sintigrafisi paratiroid adenomunu saptamak

için en yaygın kullanılan görüntüleme yöntemleridir. Paratiroid adenomları F-18-florodeoksiglukoz (FDG) pozitron emisyon tomografi (PET)/BT görüntülerinde rastlantısal saptanan nadir bir bulgudur ve adenomların tesbitinde PET/BT'nin rolü belirsizdir. Bu çalışmada, hiperparatiroidi nedeniyle yapılan Tc-99m sestamibi ile dual faz paratiroid sintigrafisinde adenom saptanan ve daha sonra F-18-FDG PET/BT görüntüleme paratiroid adenomunda yüksek FDG tutulumu saptanan bir hastanın bulguları sunulmaktadır.

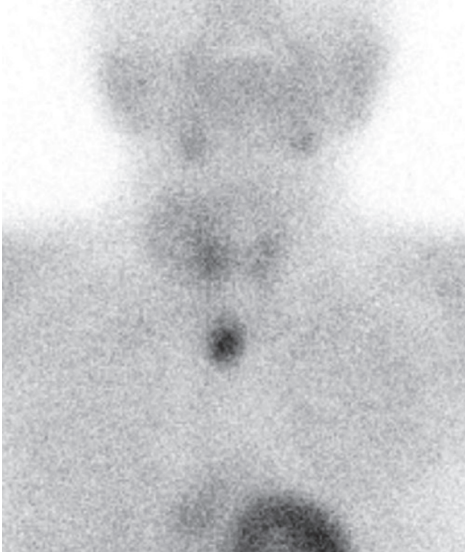Olgu: Hashimoto tanısıyla endokrinoloji polikliniğinde takip edilen 69 yaşında kadın hastanın yapılan tetkiklerinde kalsiyum (Ca) 12,3 mg/dL (n=8,4-10,2 mg/dL) ve parathormon (PTH) 390,3 pg/mL (n=16-88,3 pg/mL) saptanmıştır. Hastanın özgeçmişinde hipertansiyon, nefrolithiyazis ve osteoporoz tanıları mevcut idi. Paratiroid adenomu saptamaya yönelik tetkiklerinde paratiroid USG ve boyun MR normal olarak izlendi. Paratiroid sintigrafisinde boyun orta hat inferiorunda ektopik paratiroid adenomuna ait olabilecek Tc-99m sestamibi retansiyonu izlendi (Şekil 1). Bunun dışında tetkiklerinde primer hiperaldosteronizm saptanan hastanın yapılan sürrenal MR görüntülerinde sol sürrenal adenom yanında sağ sürrenalde difüzyon kısıtlaması göstermeyen, öncelikle metastaz ile uyumlu olabilecek kitlesel oluşum saptandı. Primer malignite saptamaya yönelik F-18-FDG PET/BT yapılan hastada her iki sürrenalde hipometabolik nodüler lezyon yanında anterior mediastende 1,6x1,0 cm hipermetabolik (SUV_{max}: 30,1) nodüler lezyon saptandı (Şekil 2). Paratiroid sintigrafisi ile korele edildiğinde bu lezyon paratiroid adenomu ile uyumlu olarak değerlendirildi. Paratiroidektomi yapılan ve post-op patoloji sonucu paratiroid adenomu ile uyumlu olan hastanın ilk kontrolünde PTH değeri 22,9 pg/dL, Ca değeri 9,4 mg/dL saptandı.

Sonuç: F-18-FDG PET/BT'nin paratiroid adenomlarında tanı amacıyla kullanımı için diğer rutin görüntüleme metodlarına avantajlarını gösterecek çalışmalara ihtiyaç vardır. Belki gelecekte F-18-FDG PET/BT'nin onkolojik görüntüleme yanında primer hiperparatiroidinin de dahil olduğu birçok onkoloji dışı kullanımı yaygınlaşacaktır.

Anahtar Kelimeler: Paratiroid adenomu, FDG PET/BT



Şekil 1.



Şekil 2.

[UPP-79]

Nedeni Bilinmeyen Ateş Tanılı Hastalarda F-18-FDG PET/ BT'nin Rolü

Arzu Cengiz¹, Barçın Öztürk², Yakup Yüreklî¹

¹Adnan Menderes Üniversitesi Tıp Fakültesi, Nükleer Tıp Anabilim Dalı, Aydın

²Adnan Menderes Üniversitesi Tıp Fakültesi, Enfeksiyon Hastalıkları ve Klinik Mikrobiyoloji Anabilim Dalı

Amaç: Nedeni bilinmeyen ateş (NBA), hastanede yatırılarak ateş odağı araştırılmasına rağmen tanı konulamayan, üç haftadan uzun süren 38,3 °C'den yüksek ateşi ifade etmektedir. Etiyolojisinde enfeksiyonlar (%21-54), nonenfeksiyöz enflamatuvar nedenler (%13-24), neoplaziler (%6-31) ve diğer nedenler (%4-6,5) rol almaktadır. Birçok tanısız yöneme karşın sebebi sıklıkla belirlenememektedir. Bu çalışmada amaç, F-18-FDG pozitron emisyon tomografi/bilgisayarlı tomografinin (PET/BT) NBA olan hastalarda ateş etiolojisinin saptanmasındaki rolünü araştırmaktır.

Yöntem: NBA tanısıyla F-18-FDG PET/BT yapılan 17 hasta (9 kadın, 8 erkek), (21-80 yaş, ortalama: 64,7±9,7) retrospektif olarak değerlendirildi. PET/BT görüntüleme öncesi bir hasta dışında tüm hastalar antibiyotik tedavisi, iki hasta steroid tedavisi almaktaydı.

Bulgular: On hastada gerçek pozitif sonuç elde edildi. Bunlardan 9 tanesinde bulgular enfeksiyon/enflamasyon (vaskülit n=4), abse (n=3) ve greft enfeksiyonu (n=2) ile uyumluydu. Bir hastada ise sonuç tanı Hodgkin lenfomaydı. İki hastada PET/BT sonuçları gerçek negatif idi. Dört hastada ise bulgular yanlış negatif olarak değerlendirildi (Still hastalığı, *Brusella*, lösemi ve Behçet hastalığı). Yanlış negatif 4 hastanın hepsi görüntüleme öncesinde antibiyotik tedavisi, bir tanesi ise steroid tedavisi almaktaydı. PET/ BT görüntülerinde kemik iliğinde diffüz artmış FDG tutulumu izlenen bir hastada kemik iliği biyopsisi normal saptandı ve sonuç yanlış negatif olarak değerlendirildi. NBA olan hastalarda ateş etiolojisinin belirlenmesinde F-18-FDG PET/BT için duyarlılık %71, özgüllük %66 saptandı.

Sonuç: Oligu sayısı az olmakla birlikte 18F-FDG PET/BT'nin hem enflamatuvar hem malign hastalıkların belirlenmesinde duyarlı bir görüntüleme yöntemi olduğu gösterilmiştir. PET/BT, vasküler enfeksiyonları diğer görüntüleme metodlarından çok daha erken saptayabilmektedir. NBA tanısı olan

hastaların değerlendirilmesinde PET/BT'nin kullanılması daha erken tanısız sonuç ile doğru tedavinin başlanmasına olanak verecektir.

Anahtar Kelimeler: Nedeni bilinmeyen ateş, FDG PET/BT, vaskülit

[UPP-80]

Yeni Nesil Teknoloji PET/BT Tarayıcıda Düşük Doz F-18 FDG Simülasyonunun SUV Değeri Etkisi

Özge Ece Kara¹, Evrim Abamor², Kerim Sönmezoğlu³, Mustafa Aras¹

¹İstanbul Okan Üniversitesi Hastanesi, Nükleer Tıp Kliniği, İstanbul

²Kartal Dr. Lütfü Kırdar Eğitim ve Araştırma Hastanesi, Nükleer Tıp Kliniği, İstanbul

³İstanbul Üniversitesi Cerrahpaşa Tıp Fakültesi, Nükleer Tıp Anabilim Dalı, İstanbul

Amaç: Yüksek rezolüsyonla sayım duyarlılığına sahip yeni nesil pozitron emisyon tomografi/bilgisayarlı tomografi (PET/BT) cihazlarının, daha düşük dozlarla tanısız verimliliği düşürmeden etkin bir şekilde görüntüyü yeniden oluşturma (image reconstruction) yapabildiği öne sürüldüğünden, hastanın radyasyon maruziyeti, çevreye yayılan eşdeğer dozun azalması ve radyofarmasötik maliyetinde azalma beklenmektedir. Çalışmada, F-18-florodeoksiglukoz (FDG) PET/BT görüntüleme yapılan hastalarda uygulanan radyo aktivite dozu azaltımının SUV değerlerine olan etkisi araştırılmıştır.

Yöntem: Ekim-Kasım 2018 tarihleri arasında Okan Üniversitesi Hastanesi'nde PET/BT çekilen 49 hastanın PET görüntüleri, retrospektif olarak değerlendirilmiştir. Hastaların betimsel istatistikleri Şekil 1, PET görüntüleme protokolu Şekil 2'de verilmiştir. Standart PET/BT görüntülemeler 2 dk/yatak sürede alınmıştır (tam doz görüntüleme). Orijinal PET görüntüsüne ait liste veri biçimi (list data mode) kullanılarak, çekim süreleri 1,5-1 dk/yatak olacak şekilde yeniden görüntü oluşturma işlemi ile 1/4 ve 1/2 oranlarında doz azaltımını temsil eden görüntü verileri elde edilmiştir. Her üç veri setinden karaciğer, mediasten kan havuzu ve iki ayrı lezyon bölgesinden aynı hacimdeki ilgi alanları kullanılarak SUV_{max} değerleri hesaplanmış ve böylece doz azaltımının SUV hesaplamasına olan etkisi değerlendirilmiştir.

Bulgular: Analiz yöntemi ve SUV_{max} değerlerinin ortalamaları Tablo 1'dedir. Lezyon bölgelerinde tüm dozları temsil eden SUV_{max} değerleri arasında ve mediasten kan havuzu bölgesi tam doz ile 1/4 azaltılmış doz SUV_{max} değerleri arasında istatistiksel olarak anlamlı bir fark saptanmamıştır. Karaciğer bölgesi tüm dozları temsil eden görüntülerin SUV_{max} değerleri arasında, mediasten kan havuzu bölgesi tam doz ve 1/2 azaltılmış doz SUV_{max} değerleri arasında istatistiksel olarak anlamlı fark bulunmuştur (Tablo 2).

Sonuç: Bulgular F-18-FDG dozu 1/4 ve 1/2 oranında azaltıldığında lezyon alanları ve mediasten bölgesi için SUV_{max} teknoloji olanağı sağlayan PET/BT tarayıcı kullanıldığında, F-18-FDG dozunun azaltılmasının hasta bulgularını ve lezyonu değerlendirme duyarlılığını azaltmayacağını desteklemektedir. Ancak karaciğer bölgesi 1/4 ve 1/2 oranında doz azaltımı karşılığı oluşan SUV_{max} değerleri arasındaki istatistiksel farklılığın, hastaların bazal glikoz-insülin dengelerine bağlı metabolik etkenleri gözönüne alınıp, daha fazla hasta sayısı ile değerlendirilmesi gerekmektedir.

Anahtar Kelimeler: Yeni nesil teknoloji PET/BT, F-18-FDG dozu, SUV_{max}, image reconstruction (görüntü yeniden oluşturma), list data mode (liste veri biçimi), retrospektif, doz azaltımı

Çalışmaya Ait Betimsel İstatistikler	ERKEK	KADIN	Genel Toplam
Cinsiyet	16	33	49
Yaş Ortalaması ± SD	63,1 ± 11	57,8 ± 13	59,6 ± 13
Max. Yaş	80	83	83
Min. Yaş	32	25	25
Ortalama Kilo (kg) ± SD	86,3 ± 13	77,6 ± 12	80,4 ± 13
Mak. Kilo (kg)	127	110	127
Min. Kilo (kg)	65	62	62
Ortalama Boy (cm) ± SD	171 ± 8	157 ± 4	162 ± 8
Max. Boy (cm)	186	170	186
Min. Boy (cm)	156	150	150
Ortalama Açlık Kan Şekeri ± SD	113 ± 38	108 ± 28	110 ± 32
Mak. Açlık Kan Şekeri	192	195	195
Min. Açlık Kan Şekeri	31	77	31

Şekil 1. Çalışmaya dahil edilen hastaların betimsel istatistikleri

PET Görüntüleme Protokolü	ERKEK	KADIN	Genel Toplam
Hastaya Uygulanan F-18 FDG Dozu	3,7 MBq/kg (0,01 mCi/kg)		
Hastaya uygulanan net radyofarmasötik dozu, enjeksiyon öncesi ve sonrası enjektörden alınan doz sayım ölçümü ile hesaplanmıştır.			
Radyofarmasötik Uygulanma Yolu	IV		
Radyofarmasötik enjeksiyondan sonra görüntülemeye kadar geçen ortalama süre ± SD	58 dk ± 8	60 dk ± 14	61 dk ± 12
Radyofarmasötik enjeksiyondan sonra görüntülemeye kadar geçen maksimum süre	77 dk	95 dk	95 dk
Radyofarmasötik enjeksiyondan sonra görüntülemeye kadar geçen minimum süre	41 dk	45 dk	41 dk
Görüntülemeye Kullanılan Cihaz	GE Discovery IQ 4 Ring		
Rekonstrüksiyon Algoritması	VUE-point HD (VPHD) ve SharpIR		

Şekil 2. Pozitron emisyon tomografi görüntüleme protokolü

[UPP-81]

Mersin'de Pubertal Bireylerde Normal Lumbar ve Femur Boyunu Kemik Mineral Dansitesi Ölçümleri: Ulusal Veritabanına Katkı

Sevin Ayaz

Mersin Şehir Eğitim ve Araştırma Hastanesi, Nükleer Tıp Kliniği, İstanbul

Amaç: Erişkin dönemdeki osteoporoz ve kırık riskinin azaltılması için bireyin, gelişimi sırasında en yüksek doruk kemik kütlesi (DKK) değerine ulaşması son derece önemlidir. DKK kazanımının en hızlı artış gösterdiği dönem pubertedir. Bilgimiz dahilinde ülkemizde gerek illere göre, gerekse ulusal düzeyde olmak üzere pubertal erkek ve kızların normal kemik mineral dansitesi (KMD) değerlerini içeren geniş ölçekli bir veritabanı bulunmamaktadır. Ülkemizdeki illere ve/veya bölgelere göre oluşturulacak KMD veritabanına katkıda bulunmayı hedeflediğimiz bu kesitsel çalışmada, bir Akdeniz kenti olan Mersin ilindeki pubertal erkeklerin ve kızların normal KMD değerlerini sunmayı ve bu değerlerin, olguların kendi cinsiyet grubu içinde yaş, ağırlık, boy ve vücut kitle indeksi (VKİ) ile bağıntısını araştırmayı amaçladık.

Yöntem: Bu çalışmaya Tanner sınıflamasına göre normal puberte gelişimi gösteren ve normal KMD değerlerine sahip 30 birey (14 erkek, 16 kadın) dahil edildi. Erkek ve kız gruplarının yaş ortalamaları sırasıyla 13,6±1,4 ve 13,7±1,6 yıl idi (p>0,05). Lumbar (L1-4) ve femur boynu KMD ölçümleri dual

enerji X-ışını absorpsiyometri (DXA) ile yapıldı. Erkek ve kadınların lumbar ve femoral KMD değerleri karşılaştırıldı. Her cinsiyet grubu içinde lumbar ve femoral KMD değerleri yaş, ağırlık, boy ve VKİ ile korele edildi.

Bulgular: Erkek ve kadınların ortalama yaşları, ağırlıkları, boyları ve VKİ'leri arasında anlamlı farklılık bulunmadı (p>0,05). Pubertal kızların ortalama lumbar KMD değerleri erkeklerinkinden anlamlı olarak daha yüksekti (p<0,05). Kızların grubunda ortalama yaş ile ortalama lumbar KMD ölçümleri arasında anlamlı bağıntı mevcuttu (p<0,05). Erkeklerin grubunda ortalama ağırlık ile ortalama lumbar ve femoral KMD ölçümleri arasında anlamlı bağıntı mevcuttu (p<0,05).

Sonuç: DXA, pubertal erkek ve kadınlarda lumbar ve femur boynu KMD değerlerinin elde edilmesinde ve bu değerlerin, bireylerin yaş, ağırlık, boy ve VKİ ile bağıntısının ortaya konmasında yararlı bir yöntem olup pubertal yaş grubuna yönelik ulusal KMD veritabanı oluşturulmasında etkin olarak kullanılabilir.

Anahtar Kelimeler: Kemik dansitesi, femur boynu, lumbar vertebra, puberte

[UPP-82]

Kistik Tiroid Nodüllü Myestenia Gravis Hastasında Hobnail Benzeri Alanlar İçeren Tiroid Papiller Ca

Şebnem Aydın, Hülya Efetürk

Dr. Burhan Nalbantoğlu Devlet Hastanesi, Nükleer Tıp Kliniği, Lefkoşa

Amaç: Myestenia gravis kas güçsüzlüğü ve yorgunluğu ile karakterize otoimmün bir hastalıktır. Diğer otoimmün hastalıklarla birlikte görülme potansiyelidir. Diğer otoimmün hastalıkların yanında tiroid hastalıklarından diffüz toksik guatr, lenfositik tiroidite tiroid kanserleri de görülebilmektedir. Tiroid pür kistik nodüllerinde de bilindiği gibi malignite olasılığı çok düşüktür. Amacımız kistik tiroid nodüllü nedeniyle opere edilen patolojisinde nodülün tamamını tutan hobnail benzeri yapılar içeren tiroid papiller kanseri tesbit edilen vakayı sunmayı amaçladık.

Olgu: Elli sekiz yaş Myestenia gravis tanısıyla takip edilen hastada boyunda tesadüfen tesbit edilen kitle nedeniyle yapılan ultrasonografide sağ lobda hafif yoğun içereikli 56x31 mm boyutlarında komplike kist tesbit edilmiş. Hastanın yapılan bu dönemde yaptırılan manyetik rezonans görüntülemesinde de 2,5x3x5 cm heterojen yoğun içereikli kistik lezyondan bahsedilmektedir. Boyunda patolojik lenf nodu tanımlanmamaktadır. Bu bulgular ışığında sağ lobektomi uygulanan hastanın patolojisinde de 5x3x3 cm ölçülerinde kistik nodül tanımlanmış olup intraoperatif konsültasyonda da solid alan içermediği tanımlanmaktaydı.

Sonuç: Hastanın patolojisi en büyük çapı 5 cm olan yaygın kistik dejenerasyonlar gösteren fokal hobnail benzeri alanlar içeren papiller tiroid kanserine olarak raporlandı. Tümörün tamamı kapsüllü olup ek patoloji tanımlanmamıştır. Bunun üzerine sol lobektomi uygulanan hastanın sol lob patolojisinde maliniteye rastlanılmamış olup hastaya radyoaktif iyot ablasyon tedavisi verilmiştir. Kistik nodüllerde çok yüksek olasılıkla malignite beklenmezken Myestenia gravis nedeniyle takipli hastada tesbit edilen kistik nodülde hobnail benzeri fokal alanlar içeren tiroid papiller Ca tesbit edilmiştir.

Anahtar Kelimeler: Hobnail, papiller ca, kistik nodül, Myestenia gravis

[UPP-83]

Kemik Sintigrafisinde Kemik Dışı Tutulumlar ile Seyreden Multipl Miyelomlu Bir OlguPınar Özbay¹, Mehtap Güler²¹Acıbadem Hastanesi, Nükleer Tıp Kliniği, Adana²İstinye Üniversitesi Liv Hastanesi, Nükleer Tıp Kliniği, İstanbul

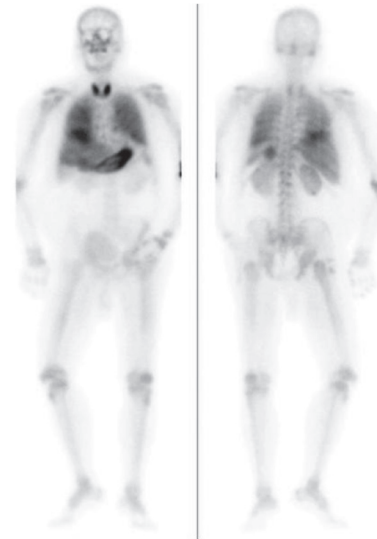
Giriş: Multipl miyelom litik lezyonlar ile seyreden kemik sintigrafisinde duyarlılığı düşük bir patolojdir. Klinikte izlenen kalsiyum yüksekliği ise kemik sintigrafisinde ekstraosseöz tutulumlara neden olmaktadır.

Olgu: Altmış yaşında erkek hasta böbrek yetmezliği ve serebrovasküler olay (SVO) tanıları ile getirildi. Bilinci uykuya meyilli ve quadriparezi mevcut olan hastanın nörolojik muayenesinde tablonun SVO'ya bağlı olmadığı düşünüldü. Hiperkalsemi ve böbrek fonksiyon testlerinin bozukluğu nedeniyle diyalize alındı. Ancak hiperkalseminin düzeyinde düşme izlenmedi. Parathormon ve D vitamini seviyelerinin düşük olması nedeniyle malignite açısından bilgisayarlı tomografi (BT) yapıldı. BT'de bilateral akciğerlerde buzlu cam dansitesinde infiltrasyon alanları ve tüm kemiklerde litik lezyonlar izlenmesi üzerine kemik sintigrafisine yönlendirildi. Tüm vücut kemik sintigrafisinde bilateral akciğerlerde, her iki tiroid lobunda ve midede diffüz artmış aktivite tutulumları izlendi. İskelet sisteminde radyofarmasötik tutulumu normal sınırlarda idi. Hasta hematoloji bölümüne refere edildi ve biyopsi sonucu multipl miyelom olarak raporlandı.

Sonuç: Kemik sintigrafisinde her iki akciğerde diffüz radyotracer uptake'i farklı patolojilere bağlı olmakla birlikte, serum kalsiyum yüksekliği ile seyreden metastatik kalsifikasyon ve kalsiyum seviyesi normal sınırlarda olan distrofik kalsifikasyon olmak üzere iki ana nedene ayrılabilir. Metastatik kalsifikasyon kronik renal yetmezlik ve hiperparatiroidi de sıklıkla rastlanan bir durumdur. Akciğer, böbrek ve midede kalsiyum birikimi görülmektedir. Ayrıca multipl miyeloma sekonder de metastatik akciğer kalsifikasyonu rapor edilmiş olup, kemik sintigrafisinde diffüz pulmoner

uptake ile karakterizedir. Bizim hastamızda serum kalsiyum yüksekliği görülmesi nedeniyle her iki akciğerde ve midede izlenen radyotracer uptakelerinin metastatik kalsifikasyona sekonder olduğu düşünülmüştür. Kemik sintigrafisi osteoblastik özellikle patolojilerin belirlenmesinde yüksek etkinliğe sahip iken, osteolitik lezyonlar ile seyreden multipl miyelom gibi patolojilerde sensitivitesi düşüktür. Kemik dışı tutulumların en sık nedeni kalsifikasyonlar olup, akciğer, tiroid, mide ve böbrek gibi dokularda radyotracer uptake'i gözlenmektedir.

Anahtar Kelimeler: Multipl miyelom, kalsifikasyon, kemik sintigrafisi



Şekil 1. Kemik sintigrafisinde akciğer, mide ve tiroid bezinde diffüz artmış aktivite tutulumu

Tablo 1. Tam doz, 1/4 ve 1/2 oranında azaltılmış dozu temsil eden görüntüler arasında SUV_{max} için p değerleri

Veri analizi için kullanılan programlar	Excel-XLSTAT 2019 ve IBM SPSS	
Veri normalizasyon dağılımı için kullanılan analizler	Shapiro-Wilk, P-P, Q-Q Plot	
SUV _{max} değerlerini karşılaştırmak için kullanılan analiz yöntemi	Paired Samples t-test, Wilcoxon signed-rank test	
Anlamlılık düzeyi (α)	$\alpha=0,05$	
Ölçüm yapılan bölge	Tam doz F-18-FDG (2 dk/yatak) ile 1/4 azaltılmış (1,5 dk/yatak) F-18-FDG dozunu temsil eden görüntüler arasında ki SUV _{max} için	Tam doz F-18-FDG (2 dk/yatak) ile 1/2 azaltılmış (1 dk/yatak) F-18-FDG dozunu temsil eden görüntüler arasında ki SUV _{max} için
Lezyon 1 bölgesi	p=0,901	p=0,685
Lezyon 2 bölgesi	p=0,843	p=0,335
Mediasten kan havuzu	p=0,541	p=0,033
Karaciğer	p=0,014	p<0,0001

Tablo 2. Tam doz, F-18-FDG 1/4 azaltılmış doz ve 1/2 azaltılmış dozu temsil eden görüntüler arasında ortalama SUV_{max} değerleri

Ölçüm bölgesi	2 dk/yatak – tam doz F-18-FDG	1,5 dk/yatak – 1/4 azaltılmış F-18-FDG dozu	1 dk/yatak – 1/2 azaltılmış F-18-FDG dozu
Lezyon 1 bölgesi	6,8	6,83	6,79
Lezyon 2 bölgesi	5,88	5,89	5,95
Mediasten kan havuzu	2,21	2,20	2,30
Karaciğer	3,15	3,22	3,39

[UPP-84]

Prostat Kanseri Tanılı Olguda Tüm Vücut Kemik Sintigrafisinde Orbita Yerleşimli Fibröz Displazi

Kevser Öksüzöğlü, Tanju Yusuf Erdil, Salih Özgüven, Tunç Öneş, Sabahat İnandır, Halil Turgut Turoğlu

Marmara Üniversitesi İstanbul Pendik Eğitim ve Araştırma Hastanesi, Nükleer Tıp Kliniği, İstanbul

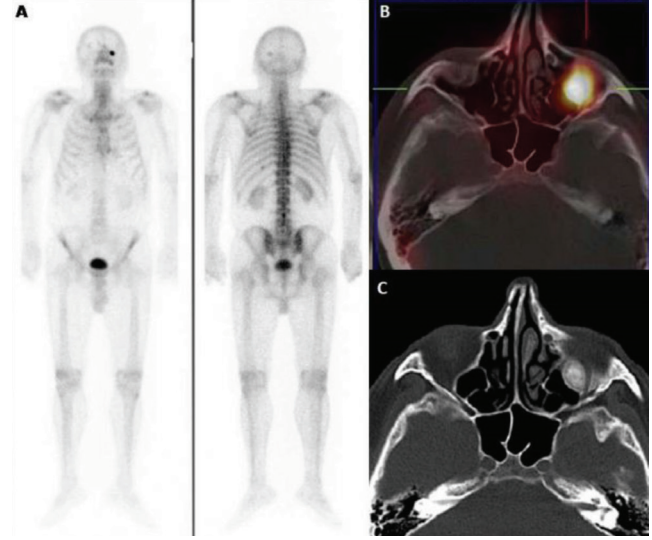
Amaç: Fibröz displazi, normal kemik dokusunun yerini anormal fibröz dokunun alması ile karakterize yavaş ilerleyen benign kemik hastalığıdır. Bu olgu sunumunda prostat kanseri tanısı alan bir olguda kemik sintigrafisinde insidental olarak saptanan orbita tabanında yerleşim gösteren fibröz displazi bulgusu sunuldu.

Yöntem: Altmış altı yaşında Gleason skoru 6 (3+3) ve prostat spesifik antijen düzeyi: 8,08 ng/mL olan prostat kanseri tanılı hastaya tüm vücut kemik sintigrafisi yapıldı.

Bulgular: Tüm vücut kemik sintigrafisi ve tek foton emisyon bilgisayarlı tomografi/bilgisayarlı tomografi (BT) görüntülerinde osteoblastik kemik metastazı için karakteristik sintigrafik bulgu saptanmazken, sol 10. kot posteromedial kesimde ön planda travmaya sekonder olarak değerlendirilen fokal osteoblastik hiperaktivite izlendi. Bununla birlikte sol orbita tabanında fokal yoğun osteoblastik aktivite artışı gösteren yaklaşık 1.5x1 cm boyutlu sklerotik lezyon izlendi. Orbita BT'sinde sol orbita inferior duvarında maksiller sinüs içerisine uzanım gösteren düzgün sınırlı, buzlu cam dansitesinde lezyon saptandı. Manyetik rezonans (MR) kesitlerinde ise aynı lokalizasyonda kontrast tutulumu gösteren lezyon saptandı. Göz muayenesinde patoloji saptanmadı. Fibröz displazi düşünülen hasta biyopsinin riskleri nedeniyle takip altına alındı.

Sonuç: Fibröz displazi iskelet sisteminin her yerini tutabilir. Etiyolojisi bilinmemekle birlikte travma ile tetiklenen gelişimsel mezodermal bir hastalık olduğu düşünülmektedir. Tek veya multipl kemik tutulumu ile seyredebilir. Fibröz displazi lezyonları yaşa bağlı olarak histolojik, radyografik ve klinik bulgular gösterebilmektedir. Radyolojik olarak BT'de sıklıkla buzlu cam dansiteli lezyon olarak izlenmektedir. MR bulguları ise nonspesifik olmakla birlikte malign transformasyonu göstermede yardımcıdır. Kemik sintigrafisinde ise belirgin artmış Tc-99m metilendifosfonat tutulumu izlenmektedir. Lezyonların yaygınlığını göstermede en iyi yöntem kemik sintigrafisidir. En sık görülen formu kraniofasial formudur. Ethmoid, frontal ve sfenoid kemik en sık tutulan kemiklerdir. Orbita kraniofasial fibröz displazi tanılı olguların %20-39'unda görülebilmektedir. Orbita tutulumunda görme kaybı, proptosis, diplopi, fasial asimetri görülebilmektedir. Tedavisi anatomik tutulum ve hastalık progresyonuna göre hastadan hastaya değişmektedir. Progresif sinir kompresyonu ve fasial asimetri varlığında cerrahi endikedir. Tüm vücut görüntüleme yapılması metastaz dışı bulguları da göstermesi yönüyle kemik sintigrafisinin avantajlarıdır.

Anahtar Kelimeler: Fibröz displazi, kemik sintigrafisi, Tc-99m metilendifosfonat



Şekil 1.

[UPP-85]

SPECT/BT ile Skafoid Avasküler Nekrozu Saptanan Olgu Sunumu

Seyfullah Karadoğan, Duygu Has Şimşek, Müge Nur Karabacak, Ebru Yılmaz, Işık Adalet, Seher Nilgün Ünal, Ayşe Mudun

İstanbul Üniversitesi İstanbul Tıp Fakültesi, Nükleer Tıp Anabilim Dalı, İstanbul

Amaç: Avasküler nekroz (AVN), terminal sirkülasyonu olan kemik bölgelerinde kan akımı kesintiye uğradığında ortaya çıkan bir tablo olup sıklıkla femur başı, talus ve skafoid kemikte görülmektedir. Tedavi edilmediği takdirde karpal tünel sendromu ve kalıcı deformasyonlar görülebildiğinden tanının konması oldukça önemlidir. Bu bildiride skafoid AVN tanısı alan olgunun tek foton emisyon bilgisayarlı tomografi/bilgisayarlı tomografi (SPECT/BT) bulgularını sunmayı amaçladık.

Olgu: Altı aydır devam eden el bileği ağrısı ile ortopedi kliniğine başvuran 48 yaşında kadın hasta üç fazlı kemik sintigrafisi için kliniğimize refere edildi. Her iki el görüntü alanına girecek şekilde alınan kanlanma ve kan havuzu görüntülerinde patolojik tutulum izlenmedi. Geç statik fazda sol el bileğinde fokal artmış aktivite tutulumu izlenmesi üzerine SPECT/BT görüntüleri alındı. SPECT/BT görüntülerinde BT'de sol el skafoid kemikte hafif sklerotik değişikliklerin eşlik ettiği alanda yoğun osteoblastik aktivite artışı saptandı. SPECT/BT bulguları AVN lehine yorumlanan hastada sonrasında çekilen MR görüntüleri tanıyı destekler yönde idi.

Sonuç: AVN el bileğinde en sık skafoid kemikte görülmekte olup kemik sintigrafisinde okült fraktürler ile benzer bulgular verebilmektedir. SPECT/BT'nin kullanılması kemik sintigrafisinin diagnostik gücünü artırmakta olup tanının konmasında önemli katkı sağlamaktadır.

Anahtar Kelimeler: Avasküler nekroz, skafoid, SPECT/BT

[UPP-86]

Kemik Sintigrafisinin Bifosfonat Kullananlarda Erken Dönem Atipik Femur Yetmezlik Fraktürünü Belirlemedeki Önemi

Deniz Söylemez¹, Taner Erselcan², Umur Canbek³, Ulaş Akgün³

¹Muğla Sıtkı Koçman Üniversitesi Eğitim ve Araştırma Hastanesi, Nükleer Tıp Kliniği, Muğla

²Muğla Sıtkı Koçman Üniversitesi Tıp Fakültesi, Nükleer Tıp Anabilim Dalı, Muğla

³Muğla Sıtkı Koçman Üniversitesi Tıp Fakültesi, Ortopedi Anabilim Dalı, Muğla

Amaç: Bifosfonat grubu ilaçlar kemik döngüsünü baskılayarak kemikte mikro hasara ve kemik kuvvetinde azalmaya sebep olurlar. Bu grup ilaçları kullanan postmenopozal kadınlarda atipik femur yetmezlik kırıkları giderek artmaktadır. Oluşan yetmezlik fraktürlerinin operasyon sonrasında iyileşme süreçleri hastaların yaş ve mevcut morbidite nedenlerinden dolayı oldukça güç ve maliyeti yüksek bir süreçtir. Bu olgudaki amacımız bifosfonat kullanan hastalarda aralıklı takiplerle, atipik yetmezlik fraktürlerinin semptomatik/asemptomatik hastada erken dönemde saptanmasında kemik sintigrafisinin katkısını göstermektir.

Olgu: Düşme sonrasında oluşan sol femur parçalı fraktürü nedeniyle 1 yıl önce opere edilen, 8 yıldır bifosfonat kullanan, 75 yaşında bayan hastaya sol femurda ağrı şikayeti üzerine üç fazlı kemik sintigrafisi çekilmiştir. Kan akımı ve kan havuzu evrelerinde bulgular normal sınırlardadır. Geç statik everede sol femur diafizinde fraktür hattında yerleşik implanta sekonder fotopenik saha ve çevresinde reaktif kemik döngüsüne bağlı artmış irregüler aktivite tutulumu izlenmektedir. Ancak sağ femur diafizinde fokal, olası atipik stres fraktürüne ait olduğu düşünülen artmış aktivite tutulumu izlenmiştir. Direkt grafi ile sağ femurda stres fraktürü korele edilmiştir. Hasta olası sağ femur parçalı fraktürü gelişmeden önce atipik stres fraktürü tanısı ile opere edilmiştir.

Sonuç: Kadınlarda menopoz döneminde östrojen azalmasına bağlı östrojenin kemik üzerindeki koruyucu etkisi azalmaktadır. Kemik rezorpsiyon oranı kemik formasyon oranını aşarak kemik döngüsünün yıkım yönünde artmasına neden olmaktadır. Bifosfonatlar osteoporoz tedavisinde ve osteoporozla bağlı kırıklardan korunmada yaygın olarak kullanılmaktadır. Bununla birlikte, uzun dönem bifosfonat kullanımı sonrası spontan veya hafif travma sonrası atipik femur yetmezlik kırıklarının oluşabilmektedir. Bu nedenle uzun dönem bifosfonat kullanan hastalarda uyuk veya kask ağrısı olduğunda ya da asemptomatik dönemlerde oluşabilecek atipik stres fraktürünün parçalı fraktüre dönüşmeden erken dönemde tesbiti açısından kemik sintigrafisi ile değerlendirilmesi bir seçenek olabilir.

Anahtar Kelimeler: Bifosfonat, atipik yetmezlik fraktürü, kemik sintigrafisi

[UPP-87]

Prostat Karsinomunda Atipik Lokalizasyonda, Paget' Benzer Kemik Metastazları: Nadir Bir Olgu Sunumu

Mehmet Bozkurt¹, Derya Çayır¹, Aynur Turan²

¹Sağlık Bilimleri Üniversitesi, Dışkapı Yıldırım Beyazıt Eğitim ve Araştırma Hastanesi, Nükleer Tıp Kliniği, Ankara

²Sağlık Bilimleri Üniversitesi, Dışkapı Yıldırım Beyazıt Eğitim ve Araştırma Hastanesi, Radyoloji Kliniği, Ankara

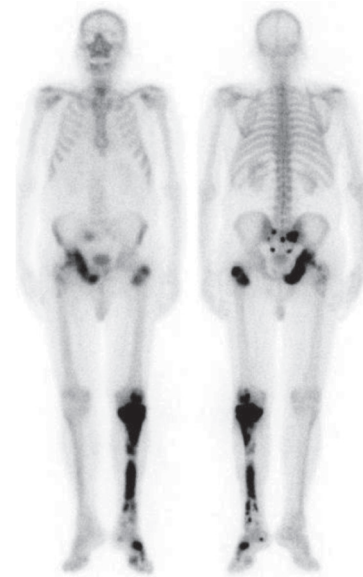
Amaç: Prostat karsinomunun kemik metastazlarını değerlendirmek amacıyla tüm vücut kemik sintigrafisi halen ilk tercih edilen yöntemdir. Prostat karsinomunun kemik metastazı sıklıkla yakın komşuluk gösterdiği pelvis kemikleri ile lumbosakral vertebralara olmaktadır. Paget hastalığı (PH)

artmış kemik turnover ile karakterize metabolik bir kemik hastalığıdır. Tüm vücut kemik sintigrafisinde PH'ye benzer görünümde atipik yerleşimli metastazları olan nadir bir olgu sunulmaktadır.

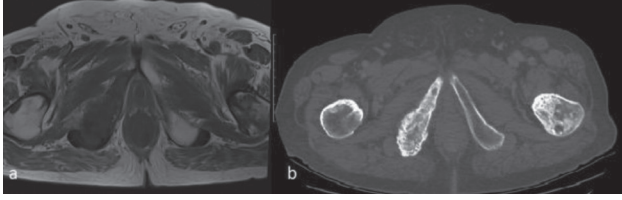
Olgu: Seksen bir yaşında prostat kansinomu tanılı, sol bacakta 1,5 aydır ağrı tarifleyen hastaya Tc-99m metilendifosfonat tüm vücut kemik sintigrafisi ve pelvik tek foton emisyon bilgisayarlı tomografi (SPECT) çekilmiştir. Hastanın 6 yıl önce prostatektomi ve 1 yıl önce pelvis sağ kesimine radyoterapi öyküsü bulunmaktadır. Hasta halen hormonoterapi ile takip edilmektedir. Hastanın serum değerleri: Prostat spesifik antijen: 62,7 ug/L (0-4), alkalen fosfataz (ALP): 334 U/L (30-120), Ca: 9,37 mg/dL (8,8-10,6) idi. Kemik sintigrafisinde ve SPECT'te pelvis kemiklerinde birden çok odakta, sol femur boynunda ve proksimalinde, sol patellada, sol tibiada, sol tarsal bölgede ekspansil tarzda ve sol kalkaneusta fokal artmış osteoblastik aktivite tutulumu izlenmektedir (Şekil 1). T1 ağırlıklı manyetik rezonans (MR) görüntüsünde sağda inferior pubik ramusda kemik yapıda ekspansiyona neden olan, sklerotik natürlü, heterojen hipointens lezyon izlenmiştir. Bilgisayarlı tomografi (BT) görüntüsünde sağ inferior pubik ramusta sklerotik natürlü, kortekse düzensizliliğe neden olan ekspansil lezyon izlenmiş olup, aynı kesitte sol femur proksimalinde intertorakanterik alanda da benzer lezyon mevcuttur (Şekil 2). MR ve BT bulguları birlikte değerlendirildiğinde ayırıcı tanıda hastanın primeri de göz önüne alındığında kemik korteksinde düzensizlik olması, trabeküler paternin tamamen kaybolması nedeniyle öncelikle prostat kanseri metastazı lehine yorumlanmıştır. Hasta halen onkoloji kliniğinde takip altındadır.

Sonuç: İleri yaş prostat kanserli hastalarda kemik metastazlarını tüm vücut kemik sintigrafisinde sıklıkla aksiyel iskelette görmekteyiz. Tibia ve kalkaneus gibi apendiküler kemiklere metastaz %1-2 oranında görülebilmektedir. PH'nin tanısı, genelde başka hastalıklar araştırılırken yapılan tetkiklerde ALP yüksekliği ve/veya görüntüleme yöntemlerinin saptaması sonucu insidental olarak konulmaktadır. Sintigrafik çalışmada kemik metastazları bazen PH ile karışabilmektedir. Tüm vücut kemik sintigrafisi değerlendirilirken hastaların konvansiyonel radyolojik tetkikleri de göz önünde bulundurulmalıdır.

Anahtar Kelimeler: Prostat kansinomu, Paget hastalığı, kemik sintigrafisi, metastaz



Şekil 1.



Şekil 2. a) Pozitron emisyon tomografi MIP görüntülerinde b) tiroid bezi düzeyinde ve kas lojlarında simetrik hafifçe hipermetabolik görünüm

[UPP-88]

Pulmoner Alveoler Mikrolitiazis'te Kemik Sintigrafisi Bulguları: Olgu Sunumu

Ahmet Eren Şen, Özlem Şahin, Buğra Kaya, Zeynep Aydın

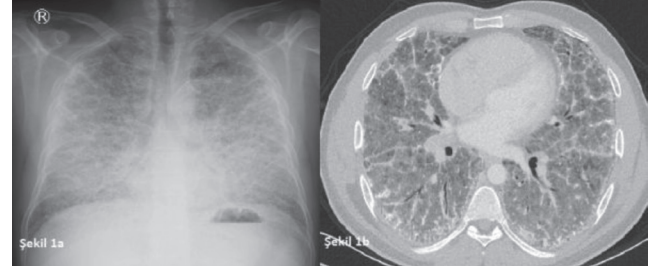
Necmettin Erbakan Üniversitesi Meram Tıp Fakültesi, Nükleer Tıp Anabilim Dalı, Konya

Amaç: Pulmoner alveoler mikrolitiazis (PAM) intraalveoler küçük kalsiyum-fosfat taşlarının birikmesi ile karakterize nadir görülen bir hastalıktır. Hastalık yaklaşık 90 yıldır bilinmesine rağmen etiyolojisi tam olarak aydınlatılamamıştır. Otozomal resesif geçişli bir hastalık olarak bilinmesinin yanında sporadik olgular da bildirilmiştir. Literatürdeki yayınların yaklaşık 1/4'ü Türkiye'dendir. Hastalık yavaş seyirlidir ve ilk dönemlerinde bulgu vermese de ilerledikçe nefes darlığı ve öksürük gelişebilmektedir. Yavaş seyirli olduğundan genellikle ileri yaşlarda tanı almaktadır ve ilerleyen olgularda sağ kalp yetersizliği gelişebilmektedir. Kemik sintigrafisinde kullanılan metilendifosfonat (MDP) alveollerdeki kalsiyum depozitlerinde yüksek tutulum göstererek akciğerlerde diffüz artmış radyofarmasötik tutulumuna sebep olur. Bu yazıda PAM ön tanılı olgumuza yapılan kemik sintigrafisindeki tipik görüntüyü sunmayı amaçladık.

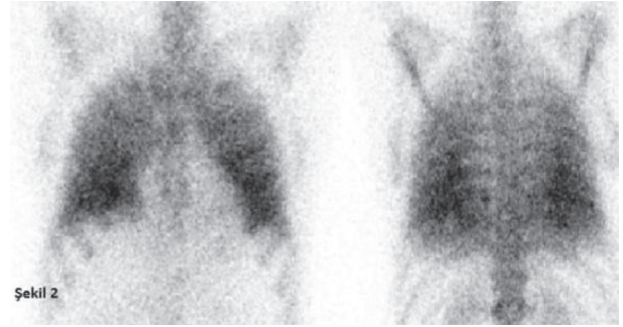
Olgu: Yirmi sekiz yaşında erkek hasta birkaç aydır devam eden öksürük ve nefes darlığı şikayetleri ile göğüs hastalıkları polikliniğine başvurmuş. Hikayesinden yaklaşık 7 yıl önce askerlik muayenesinde yapılan posteroanterior (PA) akciğer grafisinde pnömokonyozdan şüphelenildiği, kesin tanı konulmadığı, fazla şikayeti olmayan hastanın ileri tetkik yaptırmadığı öğrenilmiş. Hastaya yapılan PA akciğer grafisinde bilateral, yaygın, kalp gölgesini silen mikronodüler patern izlendi (Şekil 1a). Kontrastlı toraks bilgisayarlı tomografide (BT); her iki akciğer parankiminde yaygın buzlu cam yoğunlukları, septal kalınlaşmalar, periferik alanlarda yaygın yer yer küme yapmış yüksek dansiteli opasiteler izlendi (Şekil 1b). Hastada PAM düşünülerek Tc-99m MDP tüm vücut kemik sintigrafisi çekildi. Sintigrafide her iki akciğerde PAM ile uyumlu olarak yaygın ve diffüz artmış radyoaktivite tutulumu izlendi (Şekil 2).

Sonuç: PAM, intraalveoler yaygın mikrolit ile karakterize nadir görülen bir hastalıktır. Hastalık yavaş seyirli olup başlangıçta klinik bulgular çok az olduğundan tanı genellikle ileri evrede konulur. İlerleyen yıllarda nefes darlığı, öksürük, sağ kalp yetersizliği gelişebilmektedir. Toraks BT bulguları interstisyel akciğer hastalığı, pnömokonyozlar, pulmoner amiloidoz ve miliar tüberküloz ile karışabilir. Tc-99m MDP kemik sintigrafisinde akciğerlerde izlenen diffüz artmış radyoaktivite tutulumu ayırıcı tanıda yol göstericidir.

Anahtar Kelimeler: Pulmoner alveoler mikrolitiazis, kemik sintigrafisi, MDP



Şekil 1. a) Posteroanterior akciğer grafisinde kum fırtınası görünümü. b) Bilgisayarlı tomografide her iki akciğer parankiminde yaygın buzlu cam yoğunlukları, septal kalınlaşmalar



Şekil 2. Kemik sintigrafisinde her iki akciğere uyan alanda diffüz metilendifosfonat tutulumu

[UPP-89]

Kemik Sintigrafisinde Tekrarlayan Benzer Kontaminasyonlar

Şebnem Aydın, Hülya Efetürk

Dr. Burhan Nalbantoğlu Devlet Hastanesi, Nükleer Tıp Kliniği, Lefkoşa

Amaç: Tc-99m metilendifosfonat kemik sintigrafisi en eski nükleer tıp uygulamalarındandır. Birçok malign/benign hastalığın değerlendirilmesinde kullanılmakla beraber spesifitesi düşüktür. Tetkikte yanlış pozitifliğe yol açabilecek nedenlerden biri de kontaminasyonlardır. Bilinen maligniteleri nedeniyle kemik metastazi araştırılmak amacıyla gönderilen ve aynı gün alınan üç hastada da dikkat çeken intravenöz (İV) kanüldeki defoya bağlı oluşan kemik ve yumuşak dokuya denk gelebilen multipl fokal aktivite şeklinde izlenen kontamine hastaları sunmayı amaçladık.

Olgu: Meme, medüller tiroid Ca ve prostat Va tanıları nedeniyle kemik metastazi araştırılmak üzere gönderilen aynı gün arka arkaya aktivite enjeksiyonu uygulanan hastaların görüntülenme esnasında her üçünde de ağırlıklı enjeksiyon uygulanan kolun karşı tarafında izlenen kemik ve yumuşak dokuya denk gelebilen multipl artmış fokal aktivite tutulumları dikkatimizi çekti. Kontaminasyon düşünülen hastaların kıyafetleri değiştirilerek alınan görüntülerde lezyonların izlenmediği görüldü. Neden araştırılırken enjeksiyonların üçünün de İV kanül takılarak yapıldığı dikkatimizi çekti. Kanüller serum fizyolojik ile denendiğinde kapaklarının deformiteli olduğu ve sızıntı yaptığı saptandı. Hastalarda izlenen benzer görüntülerin kanülden verilen aktivitenin kapaklardaki delikle basınçla sıçramasına bağlı olduğu tesbit edildi.

Sonuç: Aktivite enjeksiyonu İV kanülle yapılan hastalarda kanülden beklenmedik defoların da kontaminasyona yol açabileceği unutulmamalıdır.

Anahtar Kelimeler: Kontaminasyon, İV kanül, kemik sintigrafisi

[UPP-90]

Renal Osteodistrofi Olgusunda Kemik ve Paratiroid Sintigrafisi Bulguları

Mehmet Bozkurt, Derya Çayır

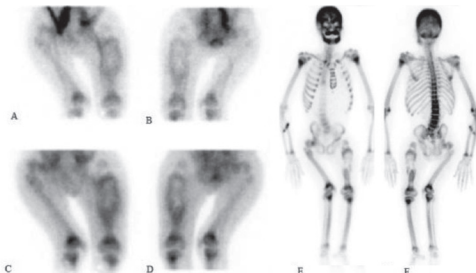
Sağlık Bilimleri Üniversitesi, Dışkapı Yıldırım Beyazıt Eğitim ve Araştırma Hastanesi, Nükleer Tıp Kliniği, Ankara

Amaç: Kronik böbrek yetmezliğinde (KBY), böbrek fonksiyonları bozulduktan sonra kemik-mineral metabolizmasında değişiklikler ortaya çıkmaktadır. Serum kalsiyum ve aktif D vitamini düzeylerinde düşme, serum fosfat (P) ve parathormon (PTH) düzeylerinde yükselme görülmektedir. Sekonder hiperparatiroidizm olarak adlandırılan bu tablo kemik-mineral metabolizmasında bozulmalara neden olup, hastanın yaşam kalitesini ve süresini azaltan bir durum olan renal osteodistrofi (RO) ortaya çıkabilmektedir. KBY'li genç bir olguda kemik ve paratiroid sintigrafilerinde RO bulguları sunulmaktadır.

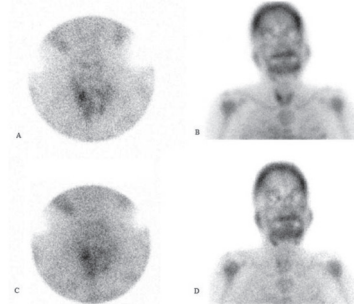
Olgu: Yirmi sekiz yaşında doğuştan paraplejik, 10 yıldır hemodiyalize giren KBY'li erkek hastaya sol bacakta ağrı şikayeti ile Tc-99m metilendifosfonat üç fazlı kemik sintigrafisi ve tek foton emisyon bilgisayarlı tomografi (SPECT) ile Tc-99m MIBI dual faz paratiroid sintigrafisi ve SPECT çekilmiştir. Yirmi gün önce sol bacakta kırık öyküsü olan hastanın serum kalsiyum: 8,43 mg/dL (8,8-10,6), P: 6,03 mg/dL (2,5-4,5), PTH: 2504 pg/mL (12-88), alkalin fosfataz: 1029 U/L (30-120), üre: 127 mg/dL (17-43), Cre: 5,55 mg/dL (0,84-1,25) idi. Kemik sintigrafisinde sol femur orta kesiminde perfüzyon artışı ve hiperemi, geç fazda artmış osteoblastik aktivite tutulumu izlenmiştir. SPECT çalışmada sol femur orta kesiminde non-union fraktür ile uyumlu ortası fotopenik alan çevresinde artmış aktivite tutulumu gözlenmiştir. Ayrıca aksiyel ve apendiküler kemiklerde kraniumda belirgin olmak üzere "superscan" ile uyumlu artmış aktivite tutulumu izlenmiştir (Şekil 1). Paratiroid sintigrafisinde sağ tiroid loju orta kesiminde paratiroid patolojisi ile uyumlu bulgular saptanmıştır. Görüntü alanına giren kemik yapılarında artmış MIBI tutulumu dikkati çekmiştir (Şekil 2). Olgu halen nefroloji kliniğinde takip edilmektedir.

Sonuç: KBY, kalsiyum-P metabolizmasının bozulmasına ve RO olarak adlandırılan kemik ve yumuşak doku anormalliklerine neden olur. Hızlı kemik turnover'ı nedeniyle iskelet sisteminde artmış osteoblastik aktivite izlenir. Metabolik kemik hastalığında kemik sintigrafisinin karakteristik bulguları: "Tie sternum", kostokondral tespih tanesi görünümü, azalmış böbrek aktivitesi, aksiyel ve uzun kemiklerde artmış aktivite tutulumu, kalvaryumda ve mandibulada belirginleşmedir. Mesanenin görülmemesi RO'yu diğer metabolik hastalıklardan ayırmaya yardımcı eder. MIBI sintigrafisi ile kemik remodeling süreci başlamadan erken dönemdeki metabolik kemik hastalığı kemik sintigrafisinde bulgu vermeden önce saptanabilmektedir. Olgumuzda kemik ve paratiroid sintigrafilerinde RO'nun tipik bulgularını saptadık.

Anahtar Kelimeler: Renal osteodistrofi, kemik sintigrafisi, paratiroid sintigrafisi



Şekil 1. Kemik sintigrafisinde sol femur orta kesiminde perfüzyon artışı (A, B) ve hiperemi (C, D) ile geç fazda artmış osteoblastik aktivite tutulumu (E, F) izlenmiştir. Aksiyel ve apendiküler kemiklerde kraniumda belirgin olmak üzere "superscan" ile uyumlu



Şekil 2. Paratiroid sintigrafisinde 20. dakika (A, B) ve 3. saat (C, D) görüntülerde sağ tiroid loju orta kesiminde paratiroid patolojisi ile uyumlu bulgular saptanmıştır. Görüntü alanına giren kemik yapılarında artmış MIBI tutulumu dikkati çekmiştir

[UPP-91]

Unikompartmental Diz Protezinde Sintigrafik Gevşeme Bulguları

Selin Soyuluoğlu, Gülay Durmuş Altun

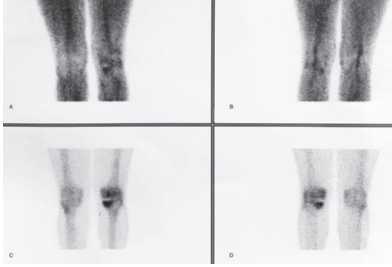
Trakya Üniversitesi Tıp Fakültesi, Nükleer Tıp Anabilim Dalı, Edirne

Amaç: Üç fazlı kemik sintigrafisi ortopedik protez enfeksiyonu ve gevşeme tanısında en sık kullanılan yüksek sensitiviteli bir nükleer tıp görüntüleme yöntemidir. Ancak spesifitesi düşüktür. Cerrahi sonrasındaki yıllarda aktivite tutulumları değişik oranlarda devam edebilmektedir. Protezin tipine göre de tutulum değişikliği gösterecektir. Artroplasti düşünüldüğünde total ve unikompartmental olarak iki seçenek olarak ortaya çıkmaktadır. Günümüzde genç ve aktif hastalarda daha doku koruyucu olması ve fonksiyonel açıdan başarılı sonuçların elde edilmesi ile uygun olgularda unikompartmental diz protezi seçimi giderek artmaktadır. Bu çalışmada diz protezlerindeki septik-aseptik gevşeme tanısında önemli bir tetkik olan üç fazlı kemik sintigrafisinde iyi bir anamnez ve anatomik korelasyonun önemi değerlendirilmiştir.

Olgu: Üç yıl önce sol diz protez operasyonu yapılan ve 3 aydır sol dizde ağrı şikayeti bulunan 51 yaşındaki erkek hasta septik/aseptik gevşeme şüphesi ile üç fazlı kemik sintigrafisi görüntülemesi için anabilim dalımıza başvurdu. Hastaya 20 mCi Tc-99m metilendifosfonat intravenöz olarak enjekte edildi. Enjeksiyon hemen sonrasında diz bölgesinin dinamik kan akımı ve statik kan havuzu görüntüleri ile 4 saat sonra statik görüntüleri alındı. Dinamik kan akımı fazında belirgin artmış tutulum alanı izlenmezken, kan havuzu fazında sol diz medialinde küçük bir alanda hafif hiperemi mevcuttu (Şekil 1A, B). Dördüncü saat statik görüntülerde tibia proksimalinde medial kondil bölgesinde yoğun artmış tutulum gösteren bir alan ile sol femur medial kondil bölgesinde daha düşük yoğunlukta artmış tutulum gösteren küçük bir alan izlendi (Şekil 1C, D). Hastanın bölgeye ait direkt grafisi incelendiğinde sol dizde daha nadir bir protez çeşidi olan unikompartmental diz protezi izlenmekteydi. Bulgular eşliğinde aseptik gevşeme raporlanan hastaya revizyon total diz protezi operasyonu yapıldı.

Sonuç: Üç fazlı kemik sintigrafisi protez enfeksiyonu ve aseptik gevşeme varlığının ekarte edilmesinde kullanılan yüksek sensitiviteli bir yöntemdir. Bulguların doğru yorumlanması için için iyi bir anamnez ve anatomik korelasyon mutlak gereklidir.

Anahtar Kelimeler: Kemik sintigrafisi, unikompartmental diz protezi, aseptik gevşeme



Şekil 1.

[UPP-92]

Genç Hastada Tc-99m MDP Kemik Sintigrafisinde İnsidental Multipl Metastaz: Olgu Sunumu

Ebru Salmanoğlu

Kahramanmaraş Sütçü İmam Üniversitesi Tıp Fakültesi, Nükleer Tıp Anabilim Dalı, Kahramanmaraş

Amaç: Kemik sintigrafisi nükleer tıpta yaygın kullanılan, osteoblastik kemik metastazlarını göstermede sensitivitesi yüksek, kolay ve ucuz bir yöntemdir. Bu olgu sunumunda kemik sintigrafisinde insidental multipl osteoblastik kemik metastazı saptanan genç bir hastada kemik sintigrafisinin öneminin vurgulanması amaçlanmıştır.

Yöntem: Açıklanamayan, yaygın kemik ağrısı olan 31 yaşında, kadın hastaya kemik sintigrafisi yapıldı. 15-20 mCi teknesyum-99m (Tc-99m) metilendifosfonat (MDP) intravenöz olarak verildikten 2-3 saat sonra çift başlı gama kamera ile anterior ve posterior tüm vücut kemik sintigrafisi görüntüleri alındı.

Bulgular: Hastanın Tc-99m MDP kemik sintigrafisi görüntülerinde iskelet isteminde multipl osteoblastik kemik metastazı mevcuttu. Bu görünüm genç hastada öncelikle meme kanserinin kemik metastazını düşündürdü. Hastanın meme kanseri tanısı biyopsi sonucu ile doğrulandı.

Sonuç: Açıklanamayan kemik ağrısı olan genç hastalarda, etiyolojinin aydınlatılması için güvenilir bir yöntem olan konvansiyonel kemik sintigrafisinin önemi göz ardı edilmemelidir.

Anahtar Kelimeler: Tc-99m MDP, osteoblastik metastaz, kemik sintigrafisi

[UPP-93]

Radyoligand Tedavide Böbrek Fonksiyonlarının Değerlendirilmesinde Öncelik Kimde Olmalı?

Tuğçe Telli, Zeynep Işık, Müzeyyen Pınar Özgen Kıratlı

Hacettepe Üniversitesi Tıp Fakültesi, Nükleer Tıp Anabilim Dalı, Ankara

Amaç: Radyoligand tedavide (RLT) doz kısıtlayıcı organ böbrekler olup, peptid reseptör radyonüklid tedavilerde (PRRT) renal toksisite için kabul edilebilir doz sınırı 37-40 Gy'dir. Literatürde RLT'ye bağlı grade 1-3 nefrotoksosite %26'ya, grade 4-5 nefrotoksosite %9,2'ye varan oranlarda saptanmıştır. Bu nedenle EANM'nin PRRT kılavuzunda böbrek fonksiyonlarının takibi için dinamik renal sintigrafi ile serum kreatinin ve kreatinin klirensinin kullanılması önerilmiştir. Çalışmamızda RLT alan hastalarda nefrotoksosite oranları, risk faktörleri ile nefrotoksosite ilişkisi ve MAG3 böbrek sintigrafisinin hasta yönetimine katkısını değerlendirmeyi amaçladık.

Yöntem: En az 3 doz Lu-177 prostat spesifik membran antijeni, Lu-177 DOTATATE ve Y-90 DOTATATE tedavisi alan, takiplerinde MAG3 sintigrafisi yapılmış olan 48 hasta değerlendirildi. Hastaların demografik bilgileri, nefrotoksosite açısından risk faktörleri ve bazal böbrek fonksiyonu testleri (BFT) değerleri kaydedildi. Nefrotoksosite, CTCAE (Common Terminology Criteria for Adverse Events) versiyon 5'e göre derecelendirildi. MAG3 sintigrafilerinin renogram eğrileri vizüel olarak değerlendirilerek skorlandı ve semikantitatif parametreleri (T_{max} , $T_{1/2_{max}}$, DRF) kaydedildi.

Bulgular: On ikisi (%25) kadın, 36'sı (%75) erkek olan hastaların yaşı 34 ile 82 arasında (ortalama: 64,4) olup, %57'si 65 yaşın üzerindeydi. Hastaların %37,5'inde hipertansiyon, %25'inde diabetes mellitus, %81'inde RLT öncesi nefrotoksik KT öyküsü, %35'inde RLT birlikte nefrotoksik ilaç kullanımı, %6'sında primer böbrek patolojisi mevcuttu. Hastalara verilen kümülatif doz 11.9 GBq-56.9 GBq (ortalama: 29,3 GBq) arasında olup, takip süresi 5-53 aydı (ortalama: 17,5 ay). Bazalde CTCAE grade 1 olan 8 hastanın %25'inde 2. dereceye progresyon izlenirken, bazal grade'i 2 olan 4 hastada takipte progresyon olmadı. Bazal MAG3 sintigrafisi 11 hastada anormaldi (%45 unilateral hipoplazi, %18 unilateral ve %18 bilateral düşük konsantrasyon, %9 unilateral uzamış drenaj). Takipte CTCAE'ya göre 1 hastada grade 1, 2 hastada grade 2 kronik nefrotoksosite gelişti. Hiçbir hastada akut toksisite gelişmedi. Takip MAG3 sintigrafisinde 3 hastada değişiklik saptandı (drenajda unilateral uzama). İki hastada MAG3 sintigrafisindeki bulgularla hasta yönetiminde değişikliğe gidildi.

Sonuç: RLT alan hastalarda BFT toksisite belirlemeye yardımcı olurken; MAG3 sintigrafisinde elde edilen renogram eğrileri, kantitatif parametreler hastaların tedavi yönetimine katkı sağlamaktadır.

Anahtar Kelimeler: Dinamik böbrek sintigrafisi, MAG3 böbrek sintigrafisi, radyoligand tedavi, radyonüklid tedavi, nefrotoksosite

[UPP-94]

At Nalı Böbrek Anomalisine Eşlik Eden Üç Böbrekli Hastada Renal Kortikal Sintigrafi

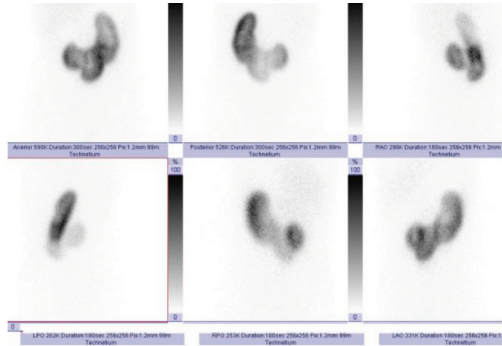
Arzu Cengiz¹, Yasemin Polat², Ferah Sönmez³, Yakup Yüreklî³¹Adnan Menderes Üniversitesi Tıp Fakültesi, Nükleer Tıp Anabilim Dalı, Aydın²Adnan Menderes Üniversitesi Tıp Fakültesi, Radyoloji Anabilim Dalı, Aydın³Adnan Menderes Üniversitesi Tıp Fakültesi, Çocuk Nefrolojisi Bilim Dalı, Aydın

Amaç: Üç böbrek anomalisi, ürogenital sistemin oldukça nadir görülen konjenital anomalisidir. Boyutları diğer böbreklere oranla genellikle küçüktür ve en sık normal böbreğin kaudalinde ve solda yerleşimlidir. Genellikle asemptomatiktir ve rastlantısal olarak saptanırlar. At nalı böbrek, üreteral atrezi, vajinal atrezi, aort koarktasyonu gibi anomaliler üç böbrek anomalisine eşlik edebilmektedir. Bu çalışmada, böbrekler arasında boyut farkı olması nedeniyle skar şüphesiyle yapılan Tc-99m dimerkaptosüksinat (DMSA) böbrek sintigrafisinde at nalı böbrek görünümü yanında üç böbrek saptanan bir hastanın bulguları sunulmaktadır.

Olgu: On yaşında kız hasta karın ağrısı şikayeti ile pediatri polikliniğine başvurmuş ve laboratuvar tetkiklerinde spot idrarda 4-5 eritrosit dışında anlamlı bulgu saptanmamıştır. Yapılan batın ultrasonografisinde (USG) böbrekler arasında belirgin boyut farkı olması nedeniyle Tc-99m DMSA böbrek sintigrafisi yapılan hastada at nalı böbrek görünümüne ilave olarak orta hatta uzanım gösteren, anteriora yakın yerleşimli üçüncü böbrek ile uyumlu görünüm veren aktivite tutulumu izlenmiştir. Bunun dışında böbreklerin parankimal DMSA uptake'i homojen olarak izlenmiştir (Şekil 1). Böbrek sınırları birbirinden net ayrırtilemediği için separe böbrek fonksiyonu optimal olarak değerlendirilememekle birlikte sol böbrek %60, sağ böbrek %14 ve üçüncü böbrek %26 olarak hesaplanmıştır. Renal USG ile tekrar değerlendirme yapılan hastada üçüncü böbrek varlığı doğrulanmıştır.

Sonuç: Tc-99m DMSA sintigrafisi, fonksiyone böbrek dokusunu göstermesi nedeniyle, oldukça nadir görülen üç böbrek anomalisi tanısının konulmasında kolay ve efektif bir yöntemdir.

Anahtar Kelimeler: At nalı böbrek, Tc-99m DMSA, üç böbrek



Şekil 1. At nalı böbrek ve orta hatta üçüncü böbrek ile uyumlu dimerkaptosüksinat tutulumu

[UPP-95]

Üç Böbrek Anomalisinin Dimerkaptosüksinat ile Saptanması

Ceren Özge Engür, Tanju Yusuf Erdil, Salih Özgüven, Kevser Öksüzöglü, Tunç Öneş, Sabahat İnanır, Halil Turgut Turoğlu

Marmara Üniversitesi Pendik Eğitim ve Araştırma Hastanesi, Nükleer Tıp Kliniği, İstanbul

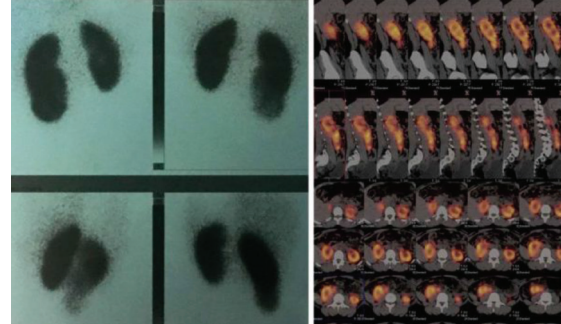
Amaç: Böbrek ve üretere ait anomaliler konjenital organ anomalilerinin %50'sini oluşturmaktadır. Toplumun %3,3-11,1'inde konjenital böbrek ve üreter anomalisi görülmektedir. Böbreğin konjenital anomalileri, çocuklarda son dönem böbrek hastalığının önde gelen nedenlerindedir. Ayrıca taş oluşumuna, enfeksiyona, hipertansiyona ve obstrüksiyona yatkınlık oluşturmakta ve yetişkin dönemde de böbrek sorunlarına neden olmaktadır. Bu nedenle hastaların erken tanısı ve takibi büyük önem taşımaktadır. Biz bu olgu sunumunda Tc-99m dimerkaptosüksinat (DMSA) sintigrafisi ile saptanan ve nadir görülen 3 böbrek anomalisini sunduk.

Yöntem: Enürezis nokturna ve tekrarlayan idrar yolu enfeksiyonu öyküsü olan 14 yaşında kız çocuk hastaya renal fonksiyonların değerlendirilmesi amacıyla DMSA sintigrafisi çekildi.

Bulgular: Hastaya yapılan ultrasonografide sol böbrekte grade I pelvikalkiektazi, sağ böbrekte çift toplayıcı sistem saptandı. DMSA görüntülemesinde; sol böbrek üst polde ve orta-alt zon düzeyinde kortikal hipoaktif alanlar izlendi. Planar imajlarda sağ böbrek alt pol anterior yerleşimli füzyone 3. böbrek ile uyumlu olabilecek bulgular dikkati çekti. Korelasyon amacıyla yapılan tek foton emisyon bilgisayarlı tomografi/bilgisayarlı tomografi (SPECT/BT) görüntülerinde; sağ böbrek lojunda, füzyona uğramış, kortikal defektin izlenmediği birbiri ile bitişik 2 ayrı böbrek görünümü saptandı.

Sonuç: Üç böbrek nadir görülen bir anomali olup, çoğunlukla tesadüfen saptanmaktadır. Planar görüntülerde çift toplayıcı sistem ile karıştırılabilmekte olup, iki klinik durumun ayırımında SPECT/BT oldukça faydalıdır.

Anahtar Kelimeler: Üç böbrek, DMSA sintigrafisi, SPECT/BT



Şekil 1.

[UPP-96]

Renal Sintigrafi ile Ürinoma Tespit Edilen Transplante Böbrek Olgusu

Zeynep Gül Kıprak, Ayça Arçay, Funda Aydın

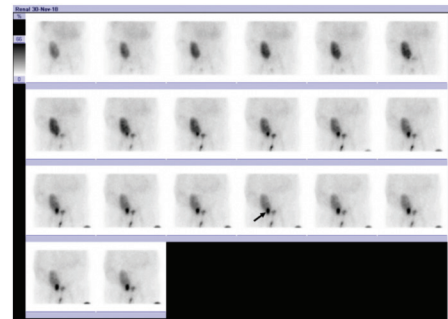
Akdeniz Üniversitesi Hastanesi, Nükleer Tıp Kliniği, Antalya

Amaç: Kırk üç yaşında kronik böbrek yetmezliğinde nedeni ile canlı donörden renal transplantasyon yapılan olgu nakil sonrası 7. günde cerrahi insizyon yerinde akıntı şikayeti ile acil servise başvuruyor. Yapılan ultrasonografisinde sağ alt kadranda, böbrek superior komşuluğunda eski dren hattının uzandığı bölgede, dren hattı yoluyla deride uzanım gösteren ~8x9x6 cm (trans xsagittal xlong) boyutunda hipoekoik loküle alan izlendi (hematom?, abse?) olarak raporlandı.

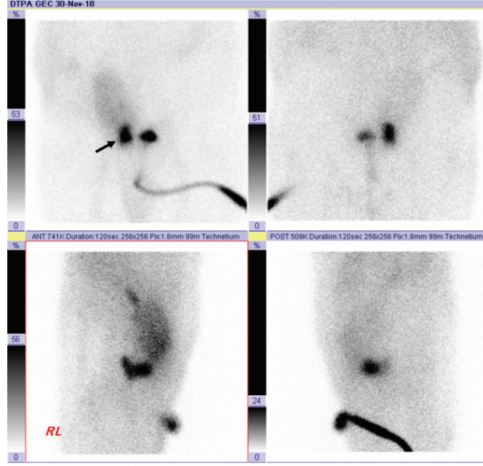
Olgu: Hastanın kreatinin değeri 1,5 (CKD-EPlE GFR 52,3) olarak ölçüldü. İdrar kaçağı-rejeksiyon ayırıcı tanısı için Tc-99m-DTPA böbrek sintigrafisi yapıldı. Sintigrafide transplante böbreğin perfüzyonu normal olarak izlenmekte idi. Konsantrasyon ve ekskresyon fonksiyonları normaldi. Ancak çalışmanın ekskresyon fazında böbrek inferiorunda mesane latereline komşu alanda ortaya çıkan, geç görüntülerde intensitesi giderek artış gösteren fokal artmış aktivite tutulumu izlendi. Yaklaşık 2 saat sonra alınan geç görüntülerde izlenen bu fokal aktivite tutulumunun yaygınlik ve intensitesinde artış gözlemlendi. Mevcut bulguların ürinoma ile uyumlu olacağı raporlandı.

Sonuç: Olgu genel cerrahi ve üroloji bölümleri tarafından opere edildi. Operasyonda sintigrafide tanımlanan lokalizasyonda loküle sıvı izlendi ve drene edildi. Olgu ürinoma ile uyumlu değerlendirildi. Takipte kreatinin değeri 1,04 (CKD-EPlE GFR 87,5) olarak ölçüldü.

Anahtar Kelimeler: Ürinoma, DTPA böbrek sintigrafisi, renal transplant, renal transplantasyon komplikasyonu



Şekil 1. DTPA böbrek sintigrafisi dinamik görüntüler



Şekil 2. DTPA böbrek sintigrafisi geç statik anteroposterior ve lateral görüntüler

[UPP-97]

Torasik Ektopik Böbrek

Ceren Özge Engür, Salih Özgüven, Kevser Öksüzöğlü, Sabahat İnanır, Tunç Öneş, Halil Turgut Turoğlu, Tanju Yusuf Erdil

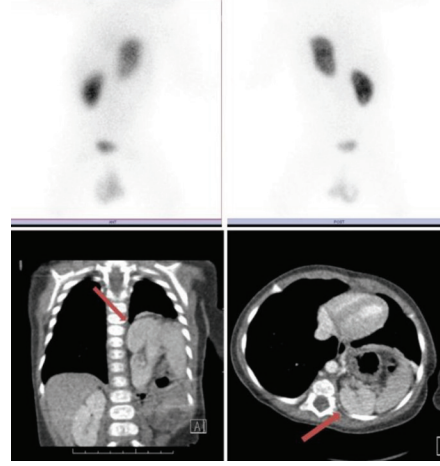
Marmara Üniversitesi Pendik Eğitim ve Araştırma Hastanesi, Nükleer Tıp Anabilim Dalı, İstanbul

Amaç: Ektopik torasik böbrek, nadir görülen bir konjenital anomali olup, tüm renal ektopilerin %5'inden azını oluşturmaktadır. Ptister Goedel ve Brunner, intratorasik renal ektopileri; diafragma eventrasyonu, diafragma herniasyonu (konjenital veya akkiz), travmatik diafragma rüptürü, kapalı diafragma ve torasik renal ektopi olmak üzere 4 gruba ayırmaktadır. Bu bildiride, diafragma eventrasyonu ve herniasyonu ile birlikte görülen torasik böbrek olgusu sunuldu. **Yöntem:** Sol böbreğin ultrasonografisinde normal lojunda, batın ve pelviste izlenmediği 10 aylık kız hastaya Tc-99m dimerkaptosüksinat (DMSA) sintigrafisi çekildi.

Bulgular: Tc-99m DMSA sintigrafisinde; sağ böbrek normal anatomik lokalizasyonda izlenmekte olup, normal parankimal fonksiyon göstermekteydi. Sol böbrek lojunda fonksiyone renal parankim ile uyumlu Tc-99m DMSA tutulumu izlenmezken, böbrek loju superiorunda, sol hemitoraks ile uyumlu alanda normal parankimal fonksiyon gösteren böbreğe ait aktivite tutulumu dikkati çekti. Bilgisayarlı tomografide sol hemidiafragma evantre görünümde iken, posterolateralindeki defekten (Bochdalek hernisi) sol böbreğin toraksa herniasyonu dikkati çekti.

Sonuç: Torasik renal ektopi sıklıkla asemptomatik olup, insidental olarak fark edilmektedir. Diafragmatik hernilerle torasik böbrek birlikteliğinin nadir olması nedeniyle mesonefrik dokunun kaudal migrasyonunda gecikmeden torasik böbreğe yol açtığı ileri sürülmektedir. Torasik ektopik böbreklerin genellikle böbrek konturları ve toplayıcı sistemleri normal olarak izlenmekte olup, Tc-99m DMSA sintigrafisi, insidental olarak saptanan torasik ektopik böbreğin fonksiyonunu değerlendirme imkanı sağlamaktadır. Bizim olgumuzda da nadir görülen bir anomali olan torasik ektopik böbrek anomali tanısı Tc-99m DMSA sintigrafisi ile konulmuştur.

Anahtar Kelimeler: Torasik renal ektopi, DMSA sintigrafisi, diafragma herniasyonu



Şekil 1.

[UPP-98]

Üç Böbrekli Pediyatrik Bir Olguda TC-99m Dimerkaptosüksinik Asit Sintigrafisi

Seval Erhamamcı

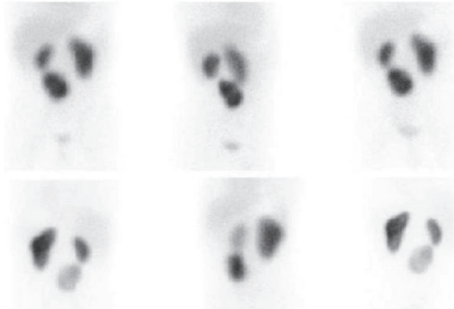
Başkent Üniversitesi İstanbul Sağlık Uygulama ve Araştırma Merkezi, Nükleer Tıp Kliniği, İstanbul

Amaç: Fazla sayıda böbrek, ürogenital sistemin çok nadir görülen konjenital bir anomalisidir. Bu yazıda Tc-99m Dimerkaptosüksinik Asit (DMSA) sintigrafisi ile saptanan üç böbrekli bir olgu sunulmuştur.

Olgu: Altı yaşında erkek hasta sağ böbreğin küçük boyutlarda olması nedeniyle takip edilmektedir. Hastadan diferansiyel fonksiyonlarının belirlenmesi amacıyla Tc-99m DMSA sintigrafisi istenmiştir. Tc-99m DMSA sintigrafisinde sağ ve sol böbrek normal anatomik lokalizasyonunda, sağ böbrek normalden küçük boyutlarda izlenmiştir (Şekil 1). Ayrıca sağ böbrek alt pol inferior komşuluğundan, mediale ve inferiora uzanım gösteren, anteriora yakın yerleşimli aktivite tutulumu izlenmiştir. Sağ böbrek üreterine ait olabilecek bir dilatasyon ve staz açısından diüretik enjeksiyonu yapılmıştır. Ardından alınan ek statik görüntülerde aktivite tutulumunda değişiklik saptanmamıştır. Üçüncü böbrek olarak değerlendirilmiştir. Üriner ultrasonografi (USG) incelemesi ile doğrulanmıştır.

Sonuç: Fazla sayıda böbrek ürogenital sistemin en nadir anomalisidir. Tanı ve takibinde USG, sintigrafi, bilgisayarlı tomografi ve manyetik rezonans görüntüleme kullanılabilir. Fazla sayıda böbrek genellikle daha küçük boyuttadır ve genellikle ipsilateral böbreğe göre kaudal yerleşimlidir. İliyak fossada, sakral promontorium anteriorunda ve nadiren at nalı böbrek anomali ile birlikte izlenebilir. Düşük fonksiyon gösterebilir. Radyonüklid görüntüleme, lokalizasyon, konfigürasyon ve fonksiyonel değerlendirme imkanı sağlayan kolay ve efektif görüntüleme yöntemidir.

Anahtar Kelimeler: Tc99m DMSA, üç böbrek



Şekil 1.

[UPP-99]

Demans Ayırıcı Tanısında F-18 Florodeoksiglukoz Beyin Pozitron Emisyon Tomografi: Kantitatif ve Görsel Değerlendirme Sonuçları Birbiriyle Ne Ölçüde Uyumlu?

Oğün Bülbül, Gamze Çapa Kaya

Dokuz Eylül Üniversitesi Tıp Fakültesi, Nükleer Tıp Anabilim Dalı, İzmir

Amaç: Demans ayırıcı tanısında F-18 florodeoksiglukoz pozitron emission tomography (FDG PET) beyin görüntüleme etkin bir yöntemdir. Çalışmamızda kantitasyon programı ile hipometabolizma saptanan ilk üç serebral korteks bölgesi ile görsel değerlendirmede hipometabolizma saptanan bölgelerin karşılaştırılması amaçlanmıştır.

Yöntem: Hastaların görüntüleri retrospektif olarak görsel ve kantitatif şekilde değerlendirildi. Hastalar görsel değerlendirme ile normal, yaygın kortikal hipometabolizma, anterior dominant hipometabolizma ve posterior dominant hipometabolizma olarak 4 gruba ayrıldı. Kantitasyon için NeuroQ v2.01 programı veri tabanındaki asemptomatik kontrol grubunun bölgesel serebral korteks alanlarıyla karşılaştırıldı. Hastaların hipometabolizma skorları [Pt-M(AC)] ve hipometabolik alanların hipometabolizma standart sapma değerleri (SD) hesaplandı. Hasta/referans oranlamasında referans bölge olarak tüm serebral ve serebellar korteks kullanılarak iki ayrı hesaplama yapıldı. Normal ve hipometabolik grubun serebral ve serebellar kortekse göre ayrı ayrı hesaplanan toplam Pt-M(AC) ve toplam SD değerleri karşılaştırıldı.

Bulgular: Ortalama yaşı 74 ± 2 olan 79 hasta (29 kadın) çalışmaya dahil edildi. Görsel değerlendirmede 22 hasta normal, 22 hasta yaygın kortikal, 18 hasta anterior dominant ve 17 hasta posterior dominant hipometabolizma olarak değerlendirildi. Kantitatif değerlendirmeyle en sık hipometabolizma saptanan alanlar; yaygın hipometabolizma grubunda sağ midfrontal (n=13), sol sensorimotor (n=12) korteks, sol Broca (n=11) alanıydı. Anterior dominant grupta sol midfrontal (n=11), sağ midfrontal (n=9), sol anterior medial temporal (n=6); posterior dominant grupta sağ inferolateral posterior temporal (n=5), sol superior lateral temporal (n=4), sol parietotemporal (n=4) korteksti. Tüm hastalarda görsel hipometabolizma saptanan 206 kortikal bölgede ortalama hipometabolizma skoru $-0,126 \pm 0,10$, ortalama standart sapma değeri $-3,82 \pm 3,36$ idi. Bu alanların 25'inde Pt-M(AC) değeri >0 'dı. Tüm hastalarda Pt-M(AC) değeri en düşük 171 alanın 63'ünde görsel hipometabolizma vardı, yalnızca pozitiflik en çok inferior frontal giruslardaydı.

Sonuç: Normal-yaygın hipometabolizma ayrımı için toplam Pt-M(AC) ve toplam SD değerleri kullanımı güvenilir bulunmamıştır. Kantitatif skorlaması

belirgin düşük olmayan hipometabolik alanlar da vizüel değerlendirmeye belirlenebilir. Kantitatif skorlamada özellikle inferior frontal giruslarda yalnızca pozitiflik sık görülebilir.

Anahtar Kelimeler: Beyin PET, demans, kantitasyon, vizüel değerlendirme

[UPP-100]

Miyokard Perfüzyon Sintigrafisinde Stres Görüntüleme Öncesi Soda İçirilmesinin Enfrakardiyak Aktivite Düzeyine Etkisi

Mustafa Genç¹, Elif Özdemir¹, Zuhale Kandemir², Nilüfer Yıldırım², Şeyda Türkölmez¹¹Ankara Yıldırım Beyazıt Üniversitesi, Tıp Fakültesi Nükleer Tıp Anabilim Dalı, Ankara²Ankara Atatürk Eğitim ve Araştırma Hastanesi, Nükleer Tıp Kliniği, Ankara

Amaç: Miyokard perfüzyon sintigrafisi (MPS) iskemik kalp hastalığının tanısında ve prognoz belirlemede sıklıkla kullanılan invaziv olmayan bir görüntüleme yöntemidir. MPS görüntüleme en sık kullanılan radyofarmasötik Tc99m MIBI olup; hepatobiliyer yol ile ekskrete edilmektedir. Bu durum radyoaktivitenin mide ve barsağa geçişi nedeniyle kalbin özellikle inferior duvarının değerlendirilmesinde güçlüğe neden olmaktadır. Bu çalışmada Tc99m MIBI MPS'de stres görüntüleme öncesi hastaya içirilen sodanın enfrakardiyak gastrointestinal sistem aktivitesini azaltmadaki rolü değerlendirilmiştir.

Yöntem: Kliniğimize MPS için referans edilen ardışık 232 hasta prospektif olarak değerlendirildi. Tüm hastalara egzersiz stres testi ile tek gün rest-stres MPS görüntüleme yapıldı. Randomize olarak hastaların bir kısmına stres görüntüleme öncesi 200 mL soda içirildi (n=114, K=60, E=54). Yüz on sekiz hastaya (K=63, E=55) ise soda içirilmeden görüntüleme yapıldı. Görüntüler MPS yorumlamada deneyimli nükleer tıp hekimi tarafından enfrakardiyak gis aktivitesi açısından vizüel olarak değerlendirildi. Enfrakardiyak gis aktivitesi için; yok(-), orta düzeyde (+) ve yüksek düzeyde(++) şeklinde skorlama yapıldı.

Bulgular: Enfrakardiyak gis aktivitesi değerlendirildiğinde soda içirilen gruptaki hastaların %51,8'inde (n=59) gis aktivitesi izlenmezken; %27,2'sinde (n=31) orta düzeyde, %21,1'inde (n=24) yüksek düzeyde gis aktivitesi var olarak skorlandı. Soda içirilmeyen grupta hastaların %35,6'sında (n=42) enfrakardiyak gis aktivitesi izlenmedi. Hastaların %38,1'inde (n=45) orta düzeyde, %26,3'ünde (n=31) ise yüksek düzeyde gis aktivitesi izlendiği tespit edildi. MPS'de hastalara stres görüntüleme öncesi soda içirilmesinin enfrakardiyak gis aktivitesini, soda içirilmeyen hastalara göre anlamlı olarak azalttığı saptanmıştır(p=0,044).

Sonuç: Enfrakardiyak gis aktivitesi MPS görüntüleme özellikle inferior duvarda yanlış pozitif ile yanlış negatif değerlendirmelere neden olmakta ve şüpheli yorumları arttırmaktadır. Çalışmamızda stres görüntüleme öncesi soda içirilerek midenin doldurulmasının enfrakardiyak gis aktivitesini azalttığı saptanmış olup; kolaylıkla yapılabilecek bu uygulamanın yanlış ve şüpheli raporlamayı azaltmak için rutin olarak uygulanması önerilmektedir.

Anahtar Kelimeler: Miyokard perfüzyon sintigrafisi, soda, enfrakardiyak, gastrointestinal, aktivite azaltma, inferior duvar

[UPP-101]

TC-99m Sestamibi-Miyokard Perfüzyon Sintigrafisi Spect ile Koroner Arter Fistülünün Fonksiyonel Davranışının Belirlenmesi-Olgu Sunumu

Burcu Dirlik Serim¹, Alev Özkan², Ümit Yaşar Sinan², Mustafa Yıldız²

¹*İstanbul Üniversitesi Cerrahpaşa Kardiyoloji Enstitüsü, Nükleer Tıp Bölümü, İstanbul*

²*İstanbul Üniversitesi Cerrahpaşa Kardiyoloji Enstitüsü, Kardiyoloji Anabilim Dalı, İstanbul*

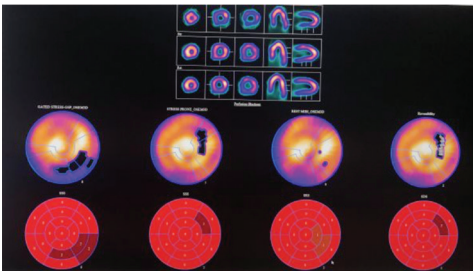
Giriş: Koroner arter fistülü, bir koroner arter ile kalp boşluğu veya diğer vasküler yapılar arasındaki direkt bağlantı olan bir koroner sonlanma anomalisidir, insidansı %0,1 ile %1 arasındadır. Hemodinamik önemi en belirgin koroner arter anomalisidir, çoğu küçüktür ve rastlantısal olarak üfürüm, iskemi vb. araştırılırken teşhis edilir.

Olgu 1: Kronik hastalığı olmayan, atipik göğüs ağrısı ile başvuran erkek hastanın (54y) efor testi negatif gelmesi ve şikayetlerinin devam etmesi üzerine Tc99m MIBI MPS yapıldı. Gated stres görüntülerinde enferolateralde orta, bazal kesitlerde orta dereceli izlenen perfüzyon defekti, Stres PRONE'da doldu, Rest'te de anlamlı perfüzyon defekti saptanmadı. Hastanın şikayetlerinin sebat etmesi üzerinde yapılan koroner anjiyografide (KA) sol ön inen arter ile pulmoner arter arasında fistül izlendi. Yapılan bilgisayarlı tomografi (BT) KA ile de bu varyasyon doğrulandı.

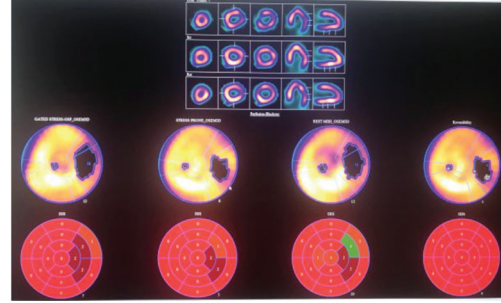
Olgu 2: Bilinen hipertansiyonlu kadın hasta (yaş=64) tekrarlayan göğüs ağrısı şikayeti ile başvurdu. Elektrokardiyografi, troponin ve kreatin kina (CK)-MB'nin normal olduğu görüldü. Efor testinin şüpheli pozitif gelmesi üzerine yapılan Miyokard Perfüzyon Sintigrafisi'nde (MPS) stres, stres PRONE ve Rest görüntülerinde mid-apikal ve orta kesitlerde enferolateral duvarda orta derecede sabit hipoperfüzyon izlendi. Yapılan KA'da kontrast maddenin sirkumfleks arterden yüksek olarak çıkan optus marginalis (OM1) dalından sol ventrikül (LV) kavitesine geçerek, kavite uç kısmında boyanmaya yol açtığı görüldü, fistülün OM1-LV kavitesi arasında yer aldığı düşünüldü. Muhtemel koroner çalma sendromu açısından coil uygulaması planlandı.

Sonuç: KAF kalbin embriyonik gelişiminde trabeküler boşluk ve sinüslerden kaynaklanabilir ve spontan gerilemesi seyrek. Nadiren pulmoner hipertansiyon, kalp yetersizliği, soldan sağa şant, anevrizma ve "koroner çalma" nedeniyle iskemi gibi komplikasyonlar görülebilir. Sunduğumuz ilk olguda; sintigrafik olarak anlamlı iskemi saptanmayan olgu takip edilmekte, müdahale planlanmamakta olup MPS'de sabit defekti olan diğer olguda koroner çalmaya bağlı muhtemel nontransmural hipoperfüzyon akla gelmiş, fistüle coil ile müdahaleyi gündeme getirmiştir. Sintigrafik olarak normal olmayan olguların hastanın kliniği ile birlikte titizlikle değerlendirilmesi, KA'da normal koroner arterler tespit edilse bile mikrovasküler disfonksiyon ve/veya epikardiyal koroner arter paternleri açısından tekrar değerlendirilmeleri önemlidir (MINOCA fenomeni-Myocardial infarction with non-obstructive coronary arteries).

Anahtar Kelimeler: Koroner arter fistülü, MIBI MPS, fonksiyonel değerlendirme



Şekil 1. Olgu 1



Şekil 2. Olgu 2

[UPP-102]

Miyokard Perfüzyon Sintigrafisinde Saptanan Torasik Böbrek: Olgu Sunumu

Mehmet Fatih Börksüz¹, Deniz Özkan²

¹*Aksaray Üniversitesi Eğitim Araştırma Hastanesi, Nükleer Tıp Kliniği, Aksaray*


²*Aksaray Üniversitesi Eğitim Araştırma Hastanesi, Radyoloji Kliniği, Aksaray*

Amaç: Renal ektopi, böbreklerin beklenen anatomik pozisyonu dışında başka bir lokalizasyonda bulunması olarak tanımlanabilir. Pelvik böbrek en sık, torasik böbrek ise ektopik böbrek olgularının en nadir görülen şeklidir. Biz bu olguda, miyokard perfüzyon sintigrafisi (MPS) esnasında sağ torasik böbreğe sahip olduğu anlaşılan, sağ adrenal bezin ektopik böbrek komşuluğunda olduğu, asemptomatik erişkin erkek hastaya ait bulguları sunmayı amaçladık.

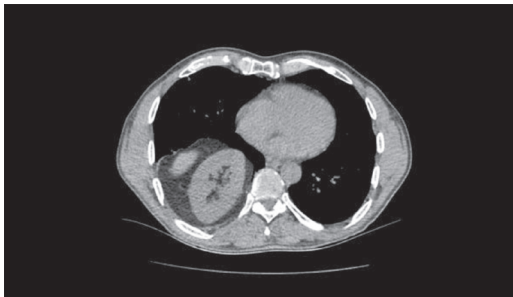
Olgu Sunumu: Altmış dokuz yaşında erkek hasta kliniğimize, efordan bağımsız sol göğüs ağrısı şikayeti olması sebebiyle, muhtemel koroner arter hastalığı/iskemi araştırılması amacıyla MPS tettiği için gönderilmiştir. Tc99m sestamibi (MIBI) ile tek gün MPS görüntüleme protokolü uygulanan hastada, projeksiyon görüntülerde sağ hemitorakta kalp ile aynı seviyede aktivite tutulumu izlenmiştir (Şekil 1). Mevcut görünümün ayırıcı tanısı açısından ilk planda posteroanterior (PA) akciğer grafisi istenmiş olup, grafide bu lokalizasyonda sağ hemitoraks alt zonda parakardiyak alanda radyoopasite artışı ve sınırları kısmen ayırt edilebilen yuvarlak şekilli nodüler lezyon dikkati çekmiştir. Çekilen toraks bilgisayarlı tomografi incelemesinde ise şüpheli Tc99m MIBI tutulumunun ve PA akciğer grafisinde tanımlanan nodüler opasitenin sağ hemitoraks içerisinde torasik ektopik yerleşimli malrotasyona sağ böbreğe sekonder olduğu saptanmıştır (Şekil 2). Olguda miyokard perfüzyon anomalisi izlenmemiş olup, torasik ektopik böbrek raporlamaya dahil edilmiştir.

Sonuç: Böbrek beklenen anatomik lokalizasyonda izlenmediğinde ihtimal olarak torasik yerleşimli olabileceği akıld tutulmalıdır. Akciğer grafisinde izlenen muhtemel kitleler arasında nadir görülse de ektopik yerleşimli bir torasik böbrek olasılığı göz önünde bulundurulmalıdır. Bununla birlikte, nispeten küçük boyutlu bir organ olan adrenal bezlerin, özellikle akciğer tümörleri açısından sık metastaz odağı olduğu ve ektopik torasik böbrek olgularında, lokalizasyonunun farklılık gösterebileceği unutulmamalıdır.

Anahtar Kelimeler: İntratorasik ektopik böbrek, adrenal bez, Tc99m MIBI



Şekil 1. Projeksiyon görüntülerde kalp ve olağan dışı Tc99m sestamibi akümülyasyonu



Şekil 2. Kontastsız toraks bilgisayarlı tomografi kesitlerinde sağ torasik böbrek

[UPP-103]

Tc-99m Sestamibi Spect Miyokard Perfüzyon Sintigrafisi Çalışmasında Revers Redistribüsyon Paterni: Olgu Sunumu

Ebru Salmanoğlu

Kahramanmaraş Sütçü İmam Üniversitesi Tıp Fakültesi, Nükleer Tıp Anabilim Dalı, Kahramanmaraş

Amaç: Tc-99m sestamibi (MİBİ) ile yapılan tek foton emisyon bilgisayarlı tomografi (SPECT) miyokard perfüzyon sintigrafisi (MPS) koroner arter hastalığının tanısı ve prognozunun belirlenmesinde önemli bir konvansiyonel nükleer tıp yöntemidir. Tc-99 MİBİ SPECT MPS' de revers redistribüsyon paterni olan bir olgunun sunulması amaçlanmıştır.

Gereç ve yöntem: Nefes darlığı ve göğüs ağrısı şikayeti olan 39 yaşındaki erkek hastaya Tc-99m MİBİ SPECT MPS ile görüntüleme yapıldı. Hastanın diyabetes mellitus, Hipertansiyon, geçirilmiş miyokard enfarktüsü, tıbbi ilaç, sigara, alkol kullanım öyküsü negatifti. Kalp hastalığı yönünden aile öyküsü pozitif. Elektrokardiyografisinde (EKG) patolojik bulgu yoktu. Laboratuvar bulgularında ise Low Density Lipoprotein (LDL) düzeyi yüksekti. En az 4-6 saat açlık sonrası Bruce protokolü seçilerek Treadmill egzersiz testi uygulandı. Eş zamanlı 12-lead EKG alındı. Hedef kalp hızının %85'ine ulaşıldığında intravenöz (i.v) olarak Tc-99m MİBİ enjekte edildi. Radyofarmasötik enjeksiyonundan sonra efora 1-2 dakika daha devam edildi. Stres testi başarılı bir şekilde sonlandırıldı. Görüntüleme düşük enerjili genel amaçlı, çift başlı gama kamera ile yapıldı. Standart MPS SPECT görüntüleme protokolü uygulandı. Tc-99m MİBİ'nin i.v. enjeksiyonu sonrası yaklaşık 45 dakika sonra istirahat MPS SPECT görüntüleri alındı. Egzersiz testi sonrası ve istirahat sonrası kalbin tomografik görüntüleri (kısa eksen, vertikal ve horizontal uzun eksen) elde edildi. Stres ve rest sonrası sol ventrikül enjeksiyon fraksiyonu (EF) değeri kantitatif GATED SPECT programı uygulanarak hesaplandı.

Bulgular: Hastanın Tc-99m MİBİ MPS tomografik görüntülerinde kısa eksen ve uzun eksen kesitlerinde inferior duvarda istirahat görüntülerinde belirginleşen hipoperfüzyon (revers redistribüsyon) paterni mevcuttu. Stres sol ventrikül EF %62, rest sol ventrikül EF %53 olarak bulundu.

Sonuç: Tc-99m MİBİ ile MPS SPECT görüntüleme, revers redistribüsyon paterni koroner arter spazmı, koroner arter hastalığı gibi ciddi sebeplere bağlı olabileceği gibi, görüntüleme sırasında artefakta bağlı olarak da gelişebilir. Fakat hala fizyopatolojisi ve klinik önemi kesinleşmemiştir. Bu paternin gerçekten hastaların prognozunu etkileyip etkilemediğinin açıklığa kavuşabilmesi için geniş seriden oluşan hasta ve kontrol grubunda kapsamlı olarak araştırılması gerekir.

Anahtar Kelimeler: Tc-99m sestamibi, miyokard perfüzyon sintigrafisi, revers redistribüsyon paterni

[UPP-104]

Pediyatrik Yaş Grubunda Dual Enerji X-ray Absorpsiyometri Yöntemi ile Kemik Mineral Yoğunluğunun Ölçümü: Klinik Deneyimiz

Gonca Kara Gedik, Farise Yılmaz

Selçuk Üniversitesi Tıp Fakültesi, Nükleer Tıp Anabilim Dalı, Konya

Amaç: Dual enerji X-ray Absorpsiyometri (DXA), erişkin yaş grubunda kemik mineral yoğunluğunun (KMY) ölçümünde kullanılmakta olan standart yöntemdir. Bu çalışmada bölümümüze KMY ölçümü için başvuran pediyatrik hastaların sonuçları değerlendirilmiştir.

Yöntem: Eylül 2011-Aralık 2018 tarihleri arasında bölümümüzde DXA yöntemi ile KMY ölçümü yapılan pediyatrik hastaların sonuçları geriye dönük olarak değerlendirildi. Her hastada lomber bölgeden posterior-anterior ölçüm yapılarak KMY g/cm² olarak ölçüldükten sonra L1-L4 vertebraların ortalama değeri dikkate alınarak Z-skoru hesaplandı.

Bulgular: Toplam 203 hasta (109 kız, 94 erkek, yaş aralığı: 7-15, ortalama yaş: 12) çalışmaya dahil edildi. Yirmi sekiz hastada Z-skoru -2 ve altında (Aralık:-2,1 / -5, ortalama: -2,6) hesaplanarak yaşa göre beklenen değerden düşük olarak yorumlanırken, 175 hastada Z-skoru -2 değerinin üzerinde hesaplandı. Hastaların osteogenezis imperfekta (OI), mukopolisakkaridoz, marfan sendromu, D vitamini eksikliği, müsküler distrofi, serebral palsi, çölyak hastalığı, sistemik endokrin bozukluklar ve astım gibi hastalıklar nedeniyle takip edildiği dikkati çekti. Z-skorunun -2'nin altında hesaplandığı hastaların 8'inde (29%) OI tanısı mevcuttu. Otuz sekiz hastada (%19) DXA yönteminin takipte kullanıldığı görüldü.

Sonuç: Pediyatrik yaş grubunda kemik kütlelerinin ölçümü sağlıklı bireylerde ve patolojik durumlarda gerekebilmektedir. Sağlıklı hastalarda fraktür riskinin belirlenmesinde kullanılırken osteogenezis imperfekta ya da idiopatik juvenil osteoporoz gibi primer kemik hastalıkları ya da kemik mineralizasyonunu olumsuz etkileyen veya rezorpsiyonu artıran sekonder kemik hastalıklarında hastalığın progresyonunu ve tedavinin etkilerini değerlendirmek amacıyla kullanılmaktadır. Primer kemik hastalıklarında bifosfonat tedavisi sonrası KMY'de artış izlenmektedir. Sekonder kemik hastalıklarında steroid kullanımı, azalmış kalsiyum absorpsiyonu, kemik mineralizasyonuna etki eden sitokin salınımı, progresif kas güçsüzlüğü ve azalmış fiziksel aktivite nedeniyle kemik büyümesi azalmakta ve rezorpsiyon artabilmekte bu nedenle kemik kütlelerinin kantitatif olarak takibi gerekmektedir. Bizim çalışmamızda KMY ölçümünün primer ve sekonder kemik hastalıklarında kullanıldığı görülmüştür.

Sonuç olarak DXA yöntemi kolay uygulanabilir oluşu ve düşük radyasyon maruziyeti nedeniyle pediyatrik yaş grubunda KMY ölçümünde tanı ve takipte tercih edilen bir yöntem olarak karşımıza çıkmaktadır.

Anahtar Kelimeler: DXA, kemik mineral yoğunluğu, pediyatrik