



TÜRKİYE NÜKLEER TIP DERNEĞİ
Turkish Society of Nuclear Medicine

Haziran / June 2020 Cilt / Volume: 6 Sayı / Issue: Suppl 1 www.nukleertipseminerleri.org

NÜKLEER TIP SEMİNERLERİ

Nuclear Medicine Seminars




32. ULUSAL NÜKLEER TIP KONGRESİ

Akıllı ve Akılcı Radyasyon

20 - 21 Kasım 2020

SANAL KONGRE






32.

ULUSAL NÜKLEER TIP KONGRESİ

Akıllı ve Akılcı Radyasyon

20 - 21 Kasım 2020

SANAL KONGRE



NÜKLEER TIP SEMİNERLERİ

Nuclear Medicine Seminars



İmtiyaz Sahibi

Gamze Çapa Kaya

Dokuz Eylül Üniversitesi, Tıp Fakültesi Nükleer Tıp Anabilim Dalı, İzmir, Türkiye

Editör

Tamer Özülker

Sağlık Bilimleri Üniversitesi, Okmeydanı Eğitim ve Araştırma Hastanesi, Nükleer Tıp Kliniği, İstanbul, Türkiye

Konuk Editör

Tevfik Fikret Çermik

Sağlık Bilimleri Üniversitesi, Tıp Fakültesi, Nükleer Tıp Anabilim Dalı; İstanbul Eğitim ve Araştırma Hastanesi, Nükleer Tıp Kliniği, İstanbul, Türkiye

Editöryal Kurul

Elvan Sayit Bilgi

Celal Bayar Üniversitesi Tıp Fakültesi, Nükleer Tıp Anabilim Dalı, Manisa, Türkiye

Murat Fani Bozkurt

Hacettepe Üniversitesi Tıp Fakültesi, Nükleer Tıp Anabilim Dalı, Ankara, Türkiye

Tevfik Fikret Çermik

Sağlık Bilimleri Üniversitesi, Tıp Fakültesi, Nükleer Tıp Anabilim Dalı; İstanbul Eğitim ve Araştırma Hastanesi, Nükleer Tıp Kliniği, İstanbul, Türkiye

Hakan Demir

Kocaeli Üniversitesi Tıp Fakültesi, Nükleer Tıp Anabilim Dalı, Kocaeli, Türkiye

Gamze Çapa Kaya

Dokuz Eylül Üniversitesi, Tıp Fakültesi Nükleer Tıp Anabilim Dalı, İzmir, Türkiye

Zehra Özcan

Ege Üniversitesi Tıp Fakültesi, Nükleer Tıp Anabilim Dalı, İzmir, Türkiye

Gülün Uçmak

Sağlık Bilimleri Üniversitesi, Tıp Fakültesi, Nükleer Tıp Anabilim Dalı ve Ankara Dr. Abdurrahman Yurtalsan Onkoloji Eğitim ve Araştırma Hastanesi Nükleer Tıp Kliniği, Ankara, Türkiye

Doğangün Yüksel

Pamukkale Üniversitesi Tıp Fakültesi, Nükleer Tıp Anabilim Dalı, Denizli, Türkiye

The Nuclear Medicine Seminars is an official journal of the Turkish Nuclear Medicine Society.

TÜRKİYE NÜKLEER TIP DERNEĞİ
Turkish Society of Nuclear Medicine



Galenos Publishing House Owner and Publisher

Derya Mor
Erkan Mor

Publication Coordinator

Burak Sever

Web Coordinators

Fuat Hocalar
Turgay Akpınar

Graphics Department

Ayda Alaca
Çiğdem Birinci
Gülşah Özgül
Finans Koordinatörü/Finance Coordinator
Sevinç Çakmak

Proje Koordinatörleri/Project Coordinators

Hatice Sever

Gamze Aksoy

Saliha Tuğçe Evim

Melike Eren

Duygu Yıldırım

Pınar Akpınar

Proje Asistanı/Project Assistant

Gülşay Akın

Özlem Çelik

Rabia Palazoğlu

Araştırma&Geliştirme/Research&Development

Mert Köse

Mevlûde Özlem Akgüneş

Publisher Contact

Address: Molla Gürani Mah. Kaçamak Sk. No: 21/1

34093 İstanbul, Turkey

Phone: +90 (212) 621 99 25 Fax: +90 (212) 621 99 27

E-mail: info@galenos.com.tr/yayin@galenos.com.tr

Web: www.galenos.com.tr Publisher Certificate Number: 14521

Printing at: Üniform Basım San. ve Turizm Ltd. Şti.

Matbaacılar Sanayi Sitesi 1. Cad. No: 114 34204 Bağcılar, İstanbul, Turkey

Phone: +90 (212) 429 10 00 Certificate Number: 42419

Yayın Tarihi/Publication Date: Haziran 2020/June 2020

E-ISSN: 2149-6447

Dört ayda bir yayımlanan süreli yayındır.

The international scientific journal is published every four months.

32. ULUSAL NÜKLEER TIP KONGRESİ
SÖZEL SUNUMLAR

[SA-001]

Kolorektal Kanser Karaciğer Metastazlarında Transarteriyel Radyoembolizasyon Sonrası Anjiyogenik Yanıtın Prognostik Önemi

Çiğdem Soydal, Demet Nak, Mine Araz, Mustafa Durmaz, Elgin Özkan, Berrin İmge Ergüder, Nuriye Özlem Küçük, Mehmet Sadık Bilgiç, Atilla Halil Elhan, İbrahim Ethem Geçim

Ankara Üniversitesi Tıp Fakültesi, Nükleer Tıp Anabilim Dalı, Ankara

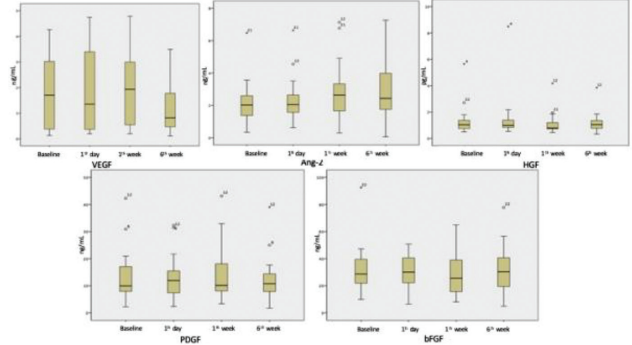
Amaç: Bu çalışmada kolorektal kanser karaciğer metastazı (KRKKM) nedeni ile transarteriyel radyoembolizasyon (TARE) uygulanan hastalarda; tedavi sonrası dolaşımdaki anjiyogenik faktör düzeylerindeki değişikliği değerlendirmek, tedavi öncesi ekstrahepatik hastalığı olan ve olmayan hastaların anjiyogenik faktör düzeylerindeki farklılığı araştırmak ve dolaşımdaki anjiyogenik faktör düzeylerindeki artışın olası prognostik önemini araştırmayı amaçladık.

Yöntem: Çalışmaya Mart 2016 ve Mayıs 2019 tarihleri arasında KRKKM tanısı ile TARE uygulanan 23 (ortanca yaş 64, aralık: 38; 3 kadın ve 20 erkek) hasta prospektif olarak dahil edildi. Serum anjiyogenik faktör düzeylerini değerlendirmek amacıyla tedavi öncesi ve tedaviden 24 saat, 1 hafta ve 6 hafta sonra serum örnekleri alındı. Serum vasküler endotelial VEGF, Ang-2, bFGF, HGF ve PDGF düzeyleri ELISA yöntemi ile ölçüldü. Tedavi yanıtı 6. haftada F-18-pozitron emisyon tomografi ve 3. ayda radyolojik olarak değerlendirildi.

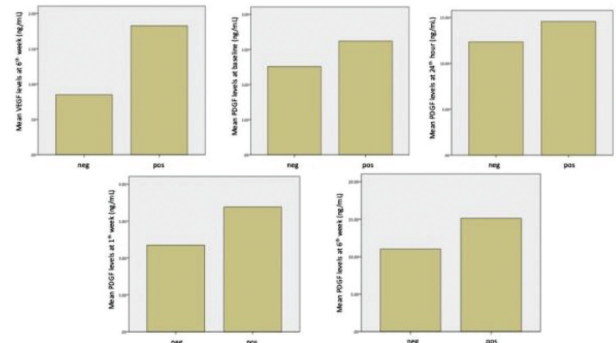
Bulgular: Ekstrahepatik hastalığı olan ve olmayan hastaların bazal serum anjiyogenik faktör düzeyleri arasında anlamlı fark saptanmadı. Tüm hasta grubunda tedavi sonrası 1. gün ve 1. haftada tüm anjiyogenik faktör düzeylerinde hafif artış izlendi. Yirmi aylık ortalama takip süresinde 16 (%70) hasta öldü. Tedavi sonrası 1. haftada serum bFGF ve PDGF düzeylerinde artış izlenen hastalar izlenmeyen hastalara göre anlamlı düzeyde daha kısa toplam sağkalım sürelerine sahipti [bFGF için; $6,4 \pm 1,7$ (%95 CI: 3,1-9,6) aya $13,8 \pm 2,0$ (%95 CI: 9,9-17,7) ay, $p=0,004$; PDGF için; $7,5 \pm 1,5$ (%95 CI: 4,6-10,5) aya $15,6 \pm 2,4$ (%95 CI: 10,9-20,3) ay, $p=0,013$]. Altıncı haftada serum VEGF düzeyinde artış olan hastalar artış olmayan hastalara göre anlamlı düzeyde kısa sağkalıma sahipti [$7,4 \pm 2,3$ (%95 CI: 2,9-11,8) aya $14,8 \pm 2,1$ (%95 CI: 10,7-18,9) ay, $p=0,03$]. Dahası 1. haftada tüm anjiyogenik faktör düzeylerinde artış olan hastalar olmayan hastalara göre anlamlı düzeyde kısa sağkalıma sahipti [$4,0 \pm 1,0$ (%95 CI: 2,0-5,9) aya $12,2 \pm 1,7$ (%95 CI: 8,9-15,5) ay, $p=0,007$]. Takip süresi boyunca 16 (%70) hastada hastalık progresyonu izlendi tedavi sonrası 1. haftada serum bFGF düzeyinde artış olan hastalar olmayan hastalara göre daha kısa progresyonsuz sağkalım süresine sahipti [$2,0 \pm 0,2$ (%95 CI: 2,0-2,2) aya $5,5 \pm 1,9$ (%95 CI: 1,8-9,2) ay, $p=0,05$].

Sonuç: KRKKM tanısı ile TARE uygulanan hastalarda serum anjiyogenik faktör düzeylerinde erken bir artış izlenmektedir. Dahası bazı serum anjiyogenik faktör düzeylerindeki artışlar, tedavi yanıtı, progresyonsuz ve toplam sağkalım süreleri ile ilişkilidir.

Anahtar Kelimeler: Kolorektal kanser karaciğer metastazı, transarteriyel radyoembolizasyon, anjiyogenik faktörler



Figür 1. Tedavi sonrası anjiyogenik faktör düzeylerinde izlenen değişimler



Figür 2. Altıncı haftada hastalık progresyonu izlenen ve izlenmeyen hastaların anjiyogenik faktör düzeyleri

[SA-002]

Mide Kanseri Hastalarında HER-2 Ekspresyon Düzeyleri ve F-18-FDG PET/BT Parametreleri Arasındaki İlişki

Sevit Ahmet Ertürk¹, Zekiye Hasbek¹, Hatice Özer¹, Özge Ulaş Babacan²

¹Sivas Cumhuriyet Üniversitesi Tıp Fakültesi, Nükleer Tıp Anabilim Dalı, Sivas

²Sivas Cumhuriyet Üniversitesi Tıp Fakültesi, Tıbbi Patoloji Anabilim Dalı, Sivas

Amaç: GLOBOCAN 2018 yılı verilerine göre toplam yeni mide kanseri tüm yeni görülen kanser olgularının %5,7'sini oluşturmaktadır. HER-2, kromozom 17 üzerinde ERBB2 tarafından kodlanan bir protoonkogenidir. HER-2 proteinin bu dokulardaki ana rolü hücre proliferasyonunu desteklemek ve apoptozu engellemektir. Bu nedenle aşırı kontrolsüz hücre büyümesi ve tümörigenez süreçlerini kolaylaştırmaktadır. Meme kanseri hastalarında HER-2 aşırı ekspresyonu ve amplifikasyonu HER-2 negatif olgulara göre kötü prognoza sahipken mide kanseri hastalarında yapılan çalışmalar hala tartışmalıdır. T2N0 ve daha ileri klinik evredeki mide kanseri hastalarında uzak metastaz taraması için F-18-FDG pozitron emisyon tomografi (PET/ BT) kullanılması önerilmektedir. Bizim bu çalışmamızda amacımız mide kanseri hastalarında F-18-FDG PET/BT ile elde edilen parametreler ile HER-2 ekspresyon varlığının ve histopatolojik verilerin ilişkisini araştırmaktır.

Yöntem: Çalışmamıza 2014 ve 2019 yılları arasında mide kanseri tanısı konulmuş, evreleme amacıyla F-18-FDG PET/BT tetkiki yapılmış ve patolojik olarak HER-2 incelemesi yapılmış hastalar dahil edilmiştir. İmmünohistokimyasal olarak HER-2 aşırı ekspresyonu ve in situ hibridizasyon tekniği ile gen amplifikasyonu varlığı tespit edilmiştir. F-18-

FDG PET/BT tetkikinden hesaplanan SUV_{max} , SUV_{mean} , metabolik tümör volüm (MTV), total lezyon glikoliz (TLG) değerleri ile HER-2 arasındaki ilişki ve ayrıca histopatolojik parametrelerle ilişki değerlendirilmiştir. Bu verilerin değerlendirilmesi için SPSS 23.0 programı kullanılmıştır. Yanılma düzeyi 0,05 olarak alınmıştır.

Bulgular: Çalışmamızda mide kanseri evrelemesi amacıyla F-18-FDG PET/BT yapılmış 115 hasta yer almaktadır (85 erkek, 30 kadın, ortalama yaş: $66,7 \pm 10,5$). HER-2 pozitif olan hastalarda SUV_{max} değeri $10,98 \pm 7,50$ iken negatif olan olgularda $10,57 \pm 5,57$ olarak saptanmıştır ($p > 0,05$). HER-2 pozitif olan hastalarda SUV_{mean} değeri $6,13 \pm 4,73$ iken negatif olan olgularda $6,04 \pm 3,40$ olarak saptanmıştır ($p > 0,05$). HER-2 pozitif olan hastalarda MTV değeri $41,63 \pm 37,48$ iken negatif olan olgularda $45,99 \pm 43,09$ olarak saptanmıştır ($p > 0,05$). HER-2 pozitifliği / negatifliği ile evre, CA 19-9, CEA düzeyleri arasında anlamlı bir ilişki bulunmuştur ($p = 0,01$, $p = 0,004$, $p = 0,026$ sırasıyla). SUV_{max} ile uzak metastaz varlığı arasında anlamlı bir ilişki saptanmıştır ($p = 0,049$). Lenf nodu metastazı varlığı ile SUV_{max} ve TLG arasında anlamlı bir ilişki saptanmıştır ($p = 0,047$, $p = 0,025$ sırasıyla). Tümör grade ile TLG, MTV ve tümör çapı arasında anlamlı bir ilişki saptanmıştır ($p = 0,039$, $p = 0,038$, $p = 0,046$ sırasıyla).

Sonuç: Literatürde mide kanseri ve HER-2 durumu arasındaki ilişki hala tartışmalıdır. Celli ve arkadaşlarının yaptığı çalışmaya göre HER-2 durumu ile SUV_{max} değerleri arasında anlamlı bir ilişki bulunamamıştır. Park ve arkadaşlarının yaptığı çalışmaya göre ise HER-2 pozitif olgular daha yüksek SUV_{max} değerlerine sahiptir. Bizim sonuçlarımıza göre ise HER-2 durumu ile F-18-FDG PET/BT parametreleri açısından anlamlı bir ilişki bulunamamıştır.

Anahtar Kelimeler: Mide kanseri, HER-2, PET/BT, F-18-FDG

Tablo 1. HER-2 pozitifliği / negatifliği ile pozitron emisyon tomografi / bilgisayarlı tomografi, histopatolojik veriler arasındaki ilişki

	HER-2 pozitif hastalar	HER-2 negatif hastalar	p
SUV_{max}	$10,98 \pm 7,50$	$10,57 \pm 5,57$	$> 0,05$
SUV_{mean}	$6,13 \pm 4,73$	$6,04 \pm 3,40$	$> 0,05$
MTV	$41,63 \pm 37,48$	$45,99 \pm 43,09$	$> 0,05$
TLG	$293,53 \pm 574,91$	$284,99 \pm 377,717$	$> 0,05$
Tümör çapı (cm)	$4,93 \pm 2,11$	$5,25 \pm 2,68$	$> 0,05$

MTV: Metabolik tümör volüm, TLG: Total lezyon glikoliz

[SA-003]

68-Ga-MAA'nın Scintomics Otomatik Sentez Modülünde Katyonik İşaretleme Algoritması ve Tavşanda Fizyolojik Tutulumu

Aziz Gültekin¹, Ayşe Uğur², Doğanğün Yüksel¹

¹Pamukkale Üniversitesi Tıp Fakültesi, Nükleer Tıp Anabilim Dalı, Denizli

²Pamukkale Üniversitesi Uygulama ve Araştırma Hastanesi, Nükleer Tıp Kliniği, Denizli

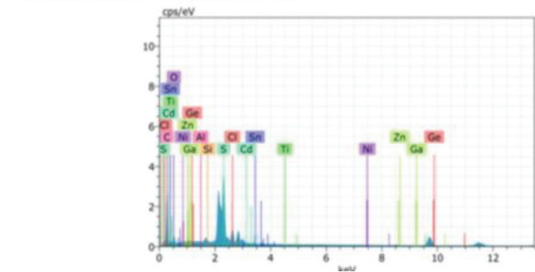
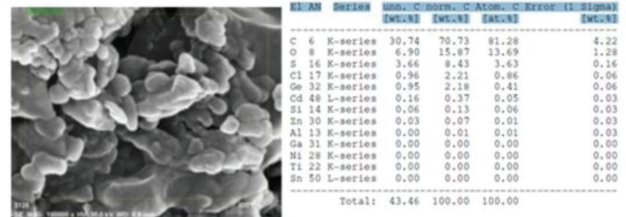
Amaç: Tc-99m için ticari olarak satılan bir MAA kiti kullanarak, Scintomics otomatik sentez ünitesinde GMP koşullarda yüksek verimli, organik çözücü içermeyen katyonik bir yöntemle güvenilir bir Ga-68-MAA sentez protokolü sunduk. Ga-68-MAA kalite kontrolünü yaparak; nihai ürünün SEM-EDX analizi sonuçları incelenerek eluatın radyonüklidlik kirliliğini oluşturan

metallerin ürün içeriğinde varlığını araştırdık. İşaretlenen Ga-68-MAA'nın tavşanda akciğer fizyolojik tutulumunu pozitron emisyon tomografi (PET/BT)'de inceledik.

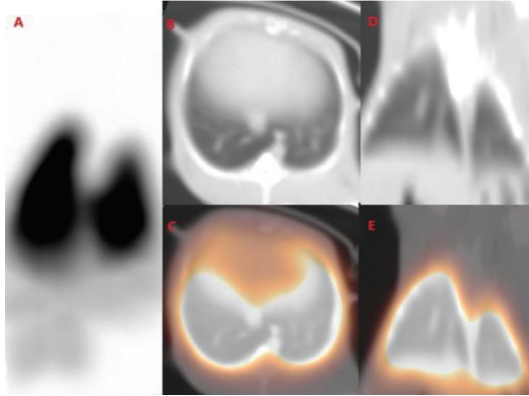
Yöntem: Ge-68/Ga-68 jeneratöründen 0,1 N HCl (ABX D-01454 Radeberg, Almanya'dan) ile elüte edilen 7 mL Ga68Cl₃ PSH⁺ kartuşundan geçirildi. PSH⁺ kartuşu orijinal kaset parçasıdır ve ön koşullandırma gerektirmedi. Ga-68-klorür eluatına, 1,5M 3 ml HEPES [4-(2-hidroksietil) piperazin-1-82 etansülfonik asit] tampon çözeltisi (ABX D-01454'ten) ilave edildi ve pH 4-5'e getirildi. MAA (5 mL steril salin içinde) ile kuvvetli bir şekilde karıştırıldıktan sonra Ga-68-MAA süspansiyonu modüldeki ısı bloğu içinde 7 dk 90 °C'de işaretlendi. Ga-68-MAA'nın morfolojik yapısı İleri Teknoloji Uygulama ve Araştırma Merkezi'nde mikroanalitik araçlardan analiz edildi. Ga-68 işaretli MAA parçacıkları yapısal bozulma açısından değerlendirildi. Ga-68 bozunması, ana radyonüklid Ge-68 ve nihai üründeki diğer toksik metal içeriği araştırıldı. Ga-68-MAA PET/BT görüntüleme için etik kurur izni alındı ve görüntüleme 2520 g ağırlığında 1 Yeni Zelanda tavşanı kullanıldı. Tavşana 37MBq Ga-68-MAA kulak veninden enjekte edilerek; PET/BT ile (Gemini TF TOF PET-BT; Philips, Cleveland) akciğer perfüzyon görüntüleri elde edildi.

Sonuç: Ga-68 işaretleme prosedürü için SnCl₂ içermeyen MAA ile işaretleme veriminin % 99 olduğu bulundu. Optimize edilmiş pH'de işaretlenmiş Ga-68-MAA, işaretlemeden 15 dakika sonra toplam aktivitenin %80'inde uygulama için hazır. Sentez verimini arttırmak için işaretleme sırasında hiçbir radikal temizleyici eklenmedi. Reaksiyon mekanizması; Ga-68, MAA parçacıklarının yüzeyinde çözünmeyen galyum hidroksit adsorbe edilir; Ga (III) iyonu, parçacık yüzeyi üzerindeki proteinlerle spesifik etkileşimleri yakalamak için bir mekanizma olarak değerlendirildi. taramalı elektron mikroskobu (SEM) analizleri Ga-68 işaretli MAA parçacıklarının orijinal boyut aralığında kaldıklarını gösterdi. SEM- enerji yayımlı X-ışını analizinde çinko (Zn) değeri, Avrupa Farmakopisi Monografisinde (maksimum 10Mg/GBg) belirlenen sınırların altında belirlendi. Jeneratör kolon matrisinden kalay ve titanyum kalıntısı tespit edilmedi (Figür 1). Ga-68-MAA PET/BT görüntülerinde, Ga-68-MAA'nın tavşan akciğerinde homojen olarak dağıldığı görüldü, akciğer perfüzyonu normal olarak değerlendirildi (Figür 2). Ga-68-MAA katyonik yöntemle ilk kez laboratuvarımızda işaretlenmiş ve tavşanda fizyolojik dağılımı görüntülenerek, akciğer perfüzyon çalışması için Tc-99m-MAA'nın yerine kullanılabileceği gösterilmiştir.

Anahtar Kelimeler: Galyum-68, MAA, makroagregatalbumin, pozitron emisyon tomografisi, radyofarmasötik, akciğer perfüzyon sintigrafisi



Figür 1. 68-Ga-MAA'nın taramalı elektron mikroskobu (SEM)- enerji yayımlı X-ışını analiz sonuçları (SEM görüntüleri; 200nm, Mag x100.00K, EHT 30.00 KV)



Figür 2. Tavşanın 68-Ga-MAA pozitron emisyon tomografi / bilgisayarlı tomografi (BT) görüntülerinde, MIP (A); transaksial BT ve füzyon görüntüleri (B, C); koronal BT ve füzyon görüntüleri (D, E) her iki akciğerin perfüzyonunun normal olduğu görülmektedir

[SA-004]

Diferansiyel Tiroid Kanseri 131-I Ablasyon Tedavisinde Dozimetrik Yaklaşım

Fatma Arzu Görtan, Alptuğ Özer Yüksel, Nazım Coşkun, Ceren Deniz Kapulu Akça, Nedim Cüneyt Murat Güldü

T.C. Sağlık Bakanlığı Ankara Şehir Hastanesi, Nükleer Tıp Kliniği, Ankara

Amaç: İyi diferansiyel tiroid kanseri hastalarında I-131 ablasyon tedavisinde histopatolojik veriler baz alınarak belirlenen standart doz uygulaması ve hasta özelinde dozimetrik hesaplama ile doz belirlenmesi olmak üzere iki alternatif yöntem vardır. Standart doz yöntemi uygulama kolaylığı sağlaması açısından günümüzde sıklıkla kullanılan yöntem olmakla birlikte hasta özelinde modifikasyonlara olanak vermemekte, bakiye dokunun gerekenden düşük doz almasıyla ablasyon sağlanamaması ya da gerekenden fazla doz verilerek ablasyon elde edildiği halde hastanın gereksiz yüksek radyasyon maruziyeti olasılıklarını taşımaktadır. Dozimetrik yöntemde ise hasta bazında bakiye tiroid dokusunun hacmi hesaplanarak ablasyonu sağlamak için gereken dozun belirlenmesi mümkündür. Çalışmamızın amacı, standart doz uygulamasında kullanılan doz ile dozimetrik yöntemle hastaya özel hesaplanan doz miktarlarını karşılaştırmak ve hastada mümkün olan en düşük radyasyon maruziyeti ile etkin ablasyon tedavisini elde edebilmek için uygun yöntemi belirleyebilmektir.

Yöntem: Diferansiyel tiroid kanseri tanısıyla total tiroidektomi yapılmış, postoperatif değerlendirmeler sonucu düşük risk grubunda olup I-131 ablasyon tedavisi planlanan 2'si erkek 13'ü kadın; yaş ortalaması 48,4±8,6 ve ortalama TSH değeri 76,1±43,1 olan toplam 15 hasta çalışmaya dahil edildi. Bakiye dokudaki kümülatif aktivite miktarının belirlenmesi amacıyla ortalama 183,6±56,6 µCi I-131'in oral yolla verilmesini takiben 4, 24, 48 ve 96. saatlerde bakiye dokuya ait uptake değerleri hesaplanarak zaman-aktivite eğrileri oluşturuldu. Bakiye doku hacminin hesaplanması amacıyla 24. saatte gama kamerada görüntü alanına referans kaynak yerleştirilerek planar görüntüleri alındı. Üç hastada bakiye doku gama kamera ile görüntülenemediğinden hesaplama yapılamadı.

Bulgular: Görüntülenebilen 12 hastada bakiye dokunun 300 Gy radyasyon dozuna maruz kalması için gerekli aktivite miktarları MIRD yöntemi kullanılarak hesaplandı. Standart doz uygulaması yöntemiyle tüm hastalara 50 mCi doz uygulanması planlanırken dozimetrik hesaplamalar sonucu ablasyon için belirlenen düşük aktivite miktarı beş numaralı hastada

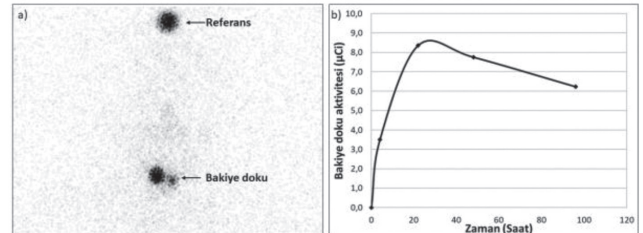
6,96 mCi; en yüksek aktivite miktarı 12 numaralı hastada 96,8 mCi idi. Dozimetrik hesaplamalar sonucu planlanan standart dozdan yüksek sonuç elde edilen 7;12 ve 14 numaralı hastalarda tedavi dozları sırasıyla %4,2; %93,6 ve %42,6 oranında artarken planlanan standart dozdan düşük sonuç elde edilen toplam dokuz hastada tedavi dozları ortalama %61,1±14,51 oranında azaldı.

Sonuç: İyi diferansiyel tiroid kanseri ablasyon tedavisinde doz belirleme amacıyla dozimetrik yöntem kullanılmasıyla standart doz yönteminde karşılaşılan ablasyon için yetersiz doz verilmesi ve hastanın gereksiz doz maruz kalması ihtimalleri ortadan kaldırılarak etkin ablasyon için gerekli doz belirlenip hastaya uygulanabilmektedir.

Anahtar Kelimeler: Dozimetri, I-131 ablasyon tedavisi, diferansiyel tiroid Ca

Tablo 1. Dozimetrik hesaplamalarda kullanılan uptake, kümülatif aktivite ve referans değerleri; hesaplanan tedavi dozları; planlanan standart tedavi dozları ve aradaki farkı gösteren tablo

Hasta No	Uptake Çerçevesi	Uptake	4. Saat Uptake (%)	24. Saat Uptake (%)	48. Saat Uptake (%)	96. Saat Uptake (%)	Kümülatif Aktivite (µCiSa)	Toplam Kümülatif Aktivite (µCiSa)	Bilinen Referans Hacim (cm ³)	Öçülen Referans Hacim (cm ³)	Öçülen Bakiye Doku Hacmi (cm ³)	Hesaplanan Bakiye Doku Hacmi (cm ³)	Dozimetrik Hesaplanan Tedavi Dozu (mCi)	Standart Tedavi Dozu (mCi)	Doz Arasındaki Fark (%)
1	K	148	1,3	4,6	4,9	5,2	623,97	2092,67	3,04	9,48	5,11	15,95	24,98	50	50,04%
2	E	150	2,7	4,0	3,3	2,6	453,30	1182,65	4,31	8,95	3,79	7,87	33,33	50	33,34%
3	K	150	4,6	11,0	13,6	12,8	1654,50	5245,15	3,04	7,06	19,57	31,50	25,85	50	48,30%
4	K	150	1,2	1,0	0,6	0,4	-	-	-	-	-	-	-	50	-
5	K	155	6,1	19,4	14,7	13,7	1839,23	5121,31	4,05	10,40	3,30	8,47	6,96	50	86,08%
6	K	150	1,2	0,6	0,2	0,1	-	-	-	-	-	-	-	50	-
7	K	149	3,2	2,6	3,1	3,6	385,17	1114,52	4,31	7,28	5,69	9,62	52,14	50	-4,28%
8	K	150	13,0	20,9	17,7	12,3	2239,35	5779,74	4,05	9,77	10,23	24,65	17,85	50	64,30%
9	K	152	2,3	5,5	5,1	4,1	658,77	1808,90	3,29	7,45	2,75	6,22	16,20	50	67,60%
10	K	300	2,4	7,3	6,9	8,5	1998,90	4323,32	4,31	9,85	3,37	7,71	16,30	50	67,40%
11	E	300	3,1	10,3	11,2	9,2	2687,70	5768,48	4,31	10,09	3,51	8,58	13,90	50	72,20%
12	K	250	1,9	1,1	1	0,6	224,75	393,06	2,53	10,20	2,15	8,67	96,80	50	-93,60%
13	K	250	7,3	14,2	13,3	14,1	3058,00	7013,32	2,53	6,46	8,11	20,68	19,59	50	60,82%
14	K	150	2,0	3,8	4,1	3,8	522,75	1589,72	4,31	10,48	11,27	27,42	71,33	50	-42,66%
15	K	150	0,8	0,5	0,2	0,1	-	-	-	-	-	-	-	50	-



Figür 1. a) 10 mCi hasta 24. saat anterior görüntüsü, b) 10 mCi hasta bakiye doku zaman-aktivite eğrisi

[GA-005]

177-Lutesyum-Makroagregat İşaretleme, Kalite Kontrolü, Stabilite Çalışması ve Hayvan Deneyi Sonuçları

Emre Karavel, Aslan Aygün, Hüseyin Pehlivanoğlu, Muhammet Sait Sağır, Kerim Sönmezöğlü

İstanbul Üniversitesi-Cerrahpaşa, Cerrahpaşa Tıp Fakültesi, Nükleer Tıp Anabilim Dalı, İstanbul

Amaç: Lu-177, beta (β) ve gamma (γ) ışımına sahip olan bir radyonüklid ajan olup son yıllarda nükleer tıp kliniklerinde PSMA ve Dota Tate gibi özel moleküller ile işaretlenerek peptid reseptör radyonüklid tedavisi olarak kullanılabilmektedir. MAA partikül çapı 5-120 µm olan biyolojik bir molekül olup Tc-99m radyoizotopu ile işaretlenerek akciğer perfüzyon sintigrafisinde veya okült meme lezyonlarının ROLL yöntemi ile gama prob vasıtasıyla çıkarılması rutin olarak kullanılmaktadır. Çalışmamızın amacı Lu-177 ile makroagregatı işaretlemek ve solid yapıların tedavisinde kullanmaktır.

Yöntem: Lu-177-MAA Radyo işaretlemesi: Makroagregat partikülleri santrifüj edilerek saflaştırıldı. Lu-177Cl₃ katyon exchange kartuşta (SCX) tuzaklanarak reaksiyon vialine alındı ve asetat / fosfat tamponu içerisinde pH: 4-7 aralığında 90-100 °C'de 30dk. inkübe edilerek makroagregat ile işaretlendi. Tüm işlemler mikrobiyolojik güvenlik kabini içerisinde aseptik şartlarda gerçekleştirildi. Lu-177-MAA Kalite Kontrolü: Lu-177-MAA'nın radyokimyasal kalite kontrolleri ince tabaka kağıt kromatografisi (İTK) ve membran filtre testi ile yapıldı. Farmakopiye uygun sterilite testi uygulandı. Ayrıca Lu-177 radyoizotopunun makroagregat partiküllerini parçalamadığını ve işaretlemeden sonra istifleme (pellet) olup olmadığını gözlemek amacı ile işaretleme işleminden önce ve sonra hemositometre testi uygulandı. Stabilitate: 37 °C'de steril serum fizyolojik içerisinde saklanan Lu-177-MAA'nın radyokimyasal saflık testleri 1-3. saat ve 1, 2, 3, 7, 14 ve 21. günlerde tekrarlandı. Lu-177-MAA'nın Deneysel Hayvanlarında Biyodağılımı: Lu-177-MAA'nın biyodağılım testleri fareler üzerinde (n=3) yapıldı. Lu-177-MAA farelere kuyruk venlerinden enjekte edildi ve 1, 6 ve 24. saatlerde tek foton emisyon bilgisayarlı tomografi/bilgisayarlı tomografi görüntüleri alındı.

Bulgular: Lu-177-MAA işaretleme verimi \geq %80 radyoişaretleme verimi elde edildi (n=10). Radyokimyasal saflık İTK metodunda %87, membran filtre metodunda ise $>$ %99 olarak bulundu (n=10). Stabilitate testlerinde ürünün 21. gün stabil olarak kaldığı, sterilite testlerinde ürünün steril olduğu ve işaretlemeden önce ve sonra yapılan hemositometre testlerinde makroagregatların parçalanmadığı gözlemlendi.

Sonuç: Cerrahpaşa Tıp Fakültesi, Nükleer Tıp Anabilim Dalı, Radyofarmasi Laboratuvarı'nda Lu-177-MAA işaretleme başarı ile gerçekleştirildi. Deneysel hayvanı çalışmaları ve gönüllü insan çalışmaları devam etmektedir. Yaptığımız çalışmalar, Lu-177-MAA'nın solid lezyonların tedavisinde kullanılabilecek potansiyel bir radyofarmasötik olduğunu göstermektedir.

Anahtar Kelimeler: 177-Lu-MAA, 177-Lutesyum-Makroagregat

[GA-006]

Karaciğerin Metastatik Adenokarsinom Lezyonlarının FDG PET/BT Texture Analizi ile Primer Tümör Lokalizasyonu İlişkisi

Hüseyin Emre Tosun, Bedriye Büşra Demirel, Gülin Uçmak

Dr. Abdurrahman Yurtaslan Ankara Onkoloji Eğitim ve Araştırma Hastanesi, Ankara

Amaç: Primer tümör lokalizasyonu bilinen metastatik adenokarsinom hastalarının, karaciğer metastazı lezyonlarının texture analiz verileri ile primer organ arasındaki ilişkisinin ortaya konması amaçlanmıştır.

Yöntem: Çalışmaya kliniğimizde florodeoksiglukoz (FDG) pozitron emisyon tomografi (PET)/bilgisayarlı tomografi (BT) görüntülemesi yapılmış 38 metastatik adenokarsinom tanılı hasta ve 120 FDG pozitif karaciğer metastaz lezyonu dahil edildi. Lezyonların PET görüntülerinin %40 eşikle elde edilen metabolik tümör volümlerinin, LifeX yazılımında analizi yapıldı, SUV_{mean}, SUV_{max}, metabolik tümör volüm (MTV), total lezyon glikoliz (TLG), birinci ve ikinci sıra verileri elde edildi. Elde edilen verilerin istatistiksel analizi SPSS yazılımında one-way ANOVA testi kullanılarak gerçekleştirildi.

Bulgular: Çalışmaya dahil edilen 38 hastanın 16'sı rektum, 12'si pankreas ve 10'u akciğer kanseri tanılıydı. Lezyonlar (n=120) primer tümör lokalizasyonlarına göre primeri rektum olanlar (n=40) "Grup 1", pankreas olanlar (n=40) "Grup 2" ve akciğer olanlar (n=40) "Grup 3" olarak sınıflandırıldı. Gruplar için elde edilen texture analiz verilerinin ortalamaları alınarak yapılan istatistiksel analizde Grup 1 ve 2 arasında SUV_{mean}, SUV_{max}, SUV_{peak} (0,5 mL), SUV_{peak} (1 mL), HISTO_entropy, HISTO_energy, GLCM_homogeneity, GLCM_contrast, GLCM_entropy, GLCM_dissimilarity, GLRLM_SRE, GLRLM_LRE, GLRLM_HGRE, GLRLM_SRHGE, GLRLM_RP, GLZLM_SZE, GLZLM_SZHGE ve GLZLM_ZLNU çıktıları arasında istatistiksel anlamlı

(p<0,05 ve p<0,001) fark saptanmıştır (Tablo 1). Grup 1 ve 3 arasında SUV_{mean}, SUV_{max}, SUV_{peak} (1 mL), TLG, GLCM_entropy, GLRLM_HGRE, GLRLM_SRHGE, GLZLM_ZLNU çıktıları arasında istatistiksel anlamlı (p<0,05 ve p<0,001) fark saptanmıştır (Tablo 2). Grup 2 ve 3 arasında yapılan analizde çıktıları arasında istatistiksel anlamlı fark saptanmamıştır.

Sonuç: Primeri bilinmeyen kanserlerin büyük çoğunluğunu oluşturan adenokarsinomlar ele alındığında, çalışmamızda, rektum, pankreas ve akciğer adenokarsinomlarında karaciğer metastazı lezyonlarından yapılan texture analizde gruplar arasında saptanan farklar, çalışmanın bir sonraki adımı olan yapay zeka sistemlerine entegrasyon açısından umut vaat etmiş olup, primeri bilinmeyen kanserlerde primerin öngörüsü ile bulunmasında ve primeri bulunamayan kanserlerde olası ampirik tedavi seçeneklerinin planlanmasında yol gösterici olabileceği düşünülmüştür.

Anahtar Kelimeler: Primeri bilinmeyen tümör, adenokarsinom, F-18-FDG PET/CT, texture analiz, karaciğer metastazı

Tablo 1. Grup 1 (rektum adenokarsinomu) ve Grup 2 (pankreas adenokarsinomu) için elde edilen texture analiz bulgularının ortalamaları ve p değeri

	Grup 1 (n=40)	Grup 2 (n=40)	p
SUV _{mean}	8,01	6,54	0,04
SUV _{max}	13,52	10,77	0,01
SUV _{peak} (0.5 mL)	11,37	9,11	0,01
SUV _{peak} (1 mL)	10,60	8,03	0,01
HISTO_Entropy	1,35	1,23	0,002
HISTO_Energy	0,05	0,07	0,02
GLCM_homogeneity	0,36	0,41	0,007
GLCM_contrast	22,92	13,58	0,02
GLCM_entropy	2,41	2,19	0,000
GLCM_dissimilarity	3,49	2,66	0,008
GLRLM_SRE	0,93	0,91	0,01
GLRLM_LRE	1,37	1,48	0,04
GLRLM_HGRE	810	541	0,03
GLRLM_SRHGE	761	500	0,02
GLRLM_RP	0,90	0,88	0,02
GLZLM_SZE	0,54	0,46	0,001
GLZLM_SZHGE	414	251	0,04
GLZLM_ZLNU	154	63	0,000

Tablo 2. Grup 1 (rektum adenokarsinomu) ve Grup 3 (akciğer adenokarsinomu) için elde edilen texture analiz bulgularının ortalamaları ve p değeri

	Grup 1 (n=40)	Grup 3 (n=40)	p
SUV _{mean}	8,01	6,56	0,04
SUV _{max}	13,52	11,22	0,04
SUV _{peak} (1mL)	10,60	8,47	0,03
TLG	123	68	0,03
GLCM_entropy	2,41	2,25	0,01
GLRLM_HGRE	810	548	0,03
GLRLM_SRHGE	761	507	0,03
GLZLM_ZLNU	154	66	0,000

TLG: Total lezyon glikoliz

[GA-007]

Kemoterapi Verilmemiş Prostat Kanseri Hastalarında Lu-177-PSMA Tedavisinin Etkinliği. Kime Verilmeli, Kime Verilmemeli?

Muhammet Fatih Beytur¹, Muhammet Sait Sağer¹, Seçkin Bilgiç¹, Azizullah Nazari¹, Rabia Lebriz Uslu Beşli¹, Sertaç Asa¹, Haluk Burçak Sayman¹, Kerim Sönmezoğlu¹, Deniz Turalı², Çetin Demirdağ³

¹İstanbul Üniversitesi-Cerrahpaşa, Cerrahpaşa Tıp Fakültesi, Nükleer Tıp Anabilim Dalı, İstanbul

²Bakırköy Dr. Sadi Konuk Eğitim ve Araştırma Hastanesi, Tıbbi Onkoloji Kliniği, İstanbul

³İstanbul Üniversitesi-Cerrahpaşa, Cerrahpaşa Tıp Fakültesi, Üroloji Anabilim Dalı, İstanbul

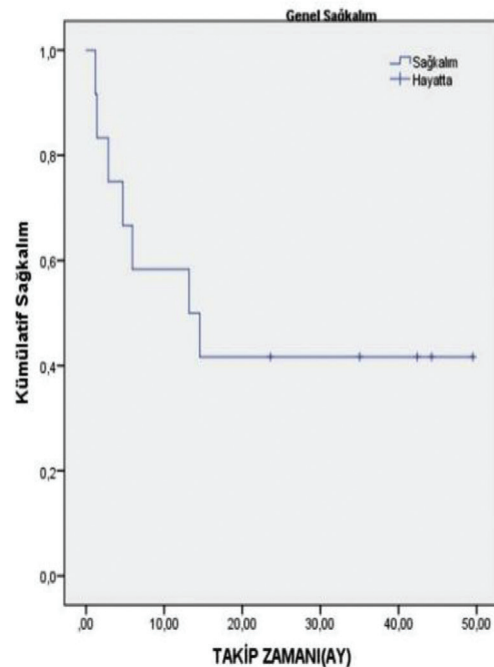
Amaç: Prostat kanseri hastalarında hematotoksitenin radyonüklid tedavileri kısıtladığı bilinmektedir. Taksan tabanlı kemoterapi ajanları ise sıklıkla hematotoksisiteye neden olmaktadır. Tarafımıza kemoterapiye uygun görülmediği için onkologları tarafından refere edilen veya kendileri kemoterapi almak istemeyen hastalara Lu-177-PSMA-617 tedavisi uygulanmıştır. Bu çalışmamızda kemoterapi verilmemiş hastalarda Lu-177-PSMA-617 tedavisinin etkinliğini araştırdık.

Metod: Cerrahpaşa Tıp Fakültesi Nükleer Tıp Anabilim Dalı'nda Aralık 2015-Eylül 2019 tarihleri arasında tedavi alan 12 hasta çalışmaya dahil edildi. 12 hasta ilk tedavilerini aldıklarında ortalama 71,33±11,0 (59-86) yaşta olup tedavi öncesi 68-Ga-PSMA pozitron emisyon tomografi (PET) ile değerlendirildi. Lezyonlar PSMA PET'te tutulum oranlarına göre sınıflandırıldı. Hastalar klinik toleransı ile uyumlu olacak şekilde farklı aralıklarla 177-Lu-PSMA-617 tedavisi aldılar. Hastaların tedavi yanıtları; PSA değerleri, klinik şikayetleri ve PSMA PET/ bilgisayarlı tomografi (BT) ile değerlendirildi.

Bulgular: On iki hastaya ortalama 644,5 (200-1758) mCi (ortalanca 3,5 kür) 177-Lu-PSMA verildi. Hastalara kür başına verilen ortalanca doz 197 mCi'dir. Hastaların yedi tanesi tedavi öncesi radikal prostatektomi operasyonu geçirmiş, beş tanesi ise opere olmamıştır. Bir hasta dışındaki diğer hastaların hepsi tanı itibarıyla hormonoterapi almıştır. Hastaların dört tanesinde abirateron, iki tanesinde enzalutamid tedavi öyküsü mevcuttur. Hastaların bir tanesi 223-radyum tedavisi, iki tanesi prostat radyoterapisi almıştır. Hastaların yalnızca iki tanesinde kemik lezyonlarına yönelik radyoterapi

öyküsü mevcuttur. Hastalar PROMISE çalışmasına göre tedavi öncesi 68-Ga-PSMA PET ile değerlendirildiğinde; üç hasta (%25) miN2, bir hasta (%8,3) miM1a, bir hasta (%8,3) miM1b (oligo), iki hasta (%16,7) miM1b (diss), iki hasta (%16,7) miM1b (dmi), üç hasta (%25) miM1c evresindedir. Hastaların patoloji raporlarında Gleason skorları bir hastada (%8,3) 3+3, iki hastada (%16,7) 3+4, iki hastada (%16,7) 4+4, altı (%50) hastada ise 4+5 olarak değerlendirilmiştir. Gleason skoru olmayan bir hasta (%8,3) ise metastaz ile tanı almıştır. Hastaların ortalanca sağkalım değeri 13,2 (1,2-49,5) ay olarak hesaplanmıştır. Tedavi alan hastaların iki tanesinde (%16,7) nefrotoksisite, dört tanesinde (%33,3) ise hematotoksiste geliştiği izlenmiştir. PSA değerleri dört hastada (%33,3) %50'den fazla azalmışken, sekiz hastada (%66,7) artış göstermiştir. Tedavi sonrasında PET yanıtı incelendiğinde; dört hastada (%33,3) regresyon saptanırken, sekiz hastada (%66,7) progresyon izlenmiştir. Hastaların beş tanesi (%41,7) tedaviden sonra semptomatik yanıt belirtmekte, iki hasta (%16,7) ise fark belirtmemektedir. **Sonuç:** Kemoterapi verilmemiş prostat kanseri hastalarında 177-Lu-PSMA tedavisi erken evredeki hastalarda başarılı sonuçlar verse de ileri evre hastalıkta sağkalım üzerine olumlu bir etki oluşturmadığı görülmüştür.

Anahtar Kelimeler: 177-Lu, PSMA, radioligand tedavisi, prostat kanseri, genel sağkalım, PRLT, kemoterapi naive



Figür 1. Genel sağkalım

[GA-008]

Kolorektal Kanserlerde Mikrosatellit İnstabilite Varlığı ve F-18-FDG PET/BT Verileri Arasındaki İlişki

Özge Ulaş Babacan¹, Zekiye Hasbek¹, Necla Demir², Mukaddes Yılmaz³, Hatice Özer⁴, Seyit Ahmet Ertürk¹, Feyza Arslan¹

¹Sivas Cumhuriyet Üniversitesi Tıp Fakültesi, Nükleer Tıp Anabilim Dalı, Sivas

²Medicana Sivas Hastanesi, Medikal Onkoloji Kliniği, Sivas

³Sivas Cumhuriyet Üniversitesi Tıp Fakültesi, Medikal Onkoloji Anabilim Dalı, Sivas

⁴Sivas Cumhuriyet Üniversitesi Tıp Fakültesi, Patoloji Anabilim Dalı, Sivas

Amaç: Mikrosatellit İnstabilite (MSİ), bazıları gen promotör bölgelerinde meydana gelen mikrosatellitler adı verilen nükleotid tekrar dizilerinde somatik değişikliklerin birikmesine yol açan DNA replikasyon hataları sonucu DNA'da oluşan hasarların sebebiyet verdiği onarım mekanizmasındaki uyumsuzluklardan [mismatch repair (MMR)] kaynaklanmaktadır. İnstabil marker saptanmayan hastalar (MSS) MSİ stabil olarak kabul edilir. MSİ varlığı metastatik kolorektal kanserli hastaların yaklaşık %5'inde görülmektedir. Mikrosatellit stabil kolorektal kanserli hastalarda immünoterapinin etkinliğinin daha düşük olduğu bilinmektedir. Bu çalışmadaki amacımız, kolorektal kanserli hastalarda MSİ durumu ile F-18- florodeoksiglukoz (FDG) pozitron emisyon tomografi (PET)/bilgisayarlı tomografi (BT) parametreleri arasındaki ilişkiyi değerlendirmektir.

Yöntem: Çalışmaya kolorektal kanserli 58 (39E/19K, ort-yaş: 63; range: 41-89) adeno kanserli hasta dahil edildi. İmmünohistokimyasal değerlendirmede tüm antikorlar için nükleer boyanma pozitif boyanma olarak kabul edildi. Normal kolon mukozası ve doku içindeki lenfositler internal pozitif kontrol olarak kullanıldı. Tümör hücrelerinde nükleer boyanma görülmemesi "Mismatch Repair Gen" proteinlerinde "kayıp" olarak değerlendirildi. Hastaların MSİ durumu MSİ gen sayısına göre üç gruba ayrıldı. 1. grup MSİ görülmeyenler (MSS), 2. grup yalnızca 1 gende MSİ görülen (MSİ-L), 3. grup ise 2 ve daha fazla gende MSİ görülen (MSİ-H) hastalar olarak belirlendi ve hem PET parametreleri hem de klinikopatolojik verileri ile ilişkisine bakıldı.

Bulgular: Çalışmadaki 58 hastanın 46'sında (%79,3) MSİ görülmedi. Dört hastada (%6,9) MSİ'nin insidansı düşük (MSH-L), 8 hastada (%13,8) ise yüksekti (MSH-H). MSİ durumu ve SUV_{max} arasında istatistiksel olarak anlamlı ilişki vardı (p=0,02). MSİ-H olan hastalarda median SUV_{max} değeri MSS ve MS-L hastalara göre daha yüksek bulundu (14,75;14,18, sırasıyla). Ayrıca istatistiksel olarak anlamlı olmamakla birlikte, MSİ görülmeyen hastalarda PET/BT'de uzak metastaz görülme oranı daha yüksekti (p=0,082) (Tablo 1). Hastalarımızdan %17,2'sinin ailesinde kolorektal kanser öyküsü vardı. Aile öyküsü ile MSİ arasında istatistiksel olarak anlamlı ilişki bulunmadı (p=0,141).

Sonuç: Tartışmalı veriler olmakla birlikte, metastatik olmayan kolorektal kanserlerde MSİ-H, MSİ görülmeyenlere kıyasla daha az nüks riski ve yüksek sağkalım ile ilişkilidir. Metastatik olanlarda ise MSİ-H tümörlerinin prognozu daha kötüdür. Çalışmamızda, istatistiksel olarak anlamlı olmamakla birlikte, MSİ yüksek olan hastalarda PET/BT'de uzak metastaz görülme oranı daha düşük olarak bulundu. Ayrıca MSİ yüksek olan hastalarda SUV_{max} değerleri daha yüksek olarak bulundu. Literatür taramamızda mide kanserlerinde MSİ ve SUV_{max} değerleri arasında pozitif yönde anlamlı ilişki rapor edilmesine rağmen, kolorektal kanserlerde MSİ ve PET/BT verilerini değerlendiren herhangi bir çalışmaya rastlanmamış olması nedeniyle çalışmamızın sonuçlarının değerli olduğunu düşünmekteyiz.

Anahtar Kelimeler: Mikrosatellit instabilite, SUV_{max}, kolorektal kanser

Tablo 1.

	MSI Stabil n (%)	MSI Düşük n (%)	MSI Yüksek n (%)	p değeri
PET-BT'de uzak metastaz				0,082
Var	21 (84)	3 (12)	1 (4)	
Yok	23 (74,2)	1 (3,2)	7 (22,6)	

[GA-009]

Akciğer Adenokanser Subtipleri İle 18 F-FDG/Pet Parametrelerinin İlişkinin Araştırılması

Elife Akgün¹, Reşit Akyel², Zedef Dağ³

¹İstanbul Yedikule Göğüs Hastalıkları ve Göğüs Cerrahisi Eğitim Araştırma Hastanesi, Nükleer Tıp Kliniği, İstanbul, Türkiye

²İstanbul Şişli Hamidiye Etfal Eğitim Araştırma Hastanesi, Nükleer Tıp Kliniği, İstanbul

³İstanbul Yedikule Göğüs Hastalıkları ve Göğüs Cerrahisi Eğitim Araştırma Hastanesi, Radyasyon Onkolojisi Kliniği, İstanbul

Amaç: Akciğer kanseri dünyada kansere bağlı ölüm nedenlerinde birinci sırada olup en sık görülen alt tipi adenokanserdir. İnvaziv tipi lepidik, asiner, papiller, mikropapiller ve münin üreten solid predominant alt tiplerine ayrılır. Olguların sadece %20'sinde tek bir histolojik alt grup olup diğer olgular mixttir. Solid varyant kötü prognozlu iken invazyon olmayan lepidik varyant çok iyi prognozludur.

Yöntem: Yaş ortalaması 65 olan akciğer biyopsi/operasyon patolojisi adenokanser ile uyumlu gelen lezyonlarının boyutu 1 cm'nin üzerinde olan 54 hasta çalışmaya dahil edildi. F-18-FDG pozitron emisyon tomografi (PET)/bilgisayarlı tomografi görüntülerinde lezyondan ölçülen SUV_{max}, SUV_{mean}, SUV_{peak} total lezyon glikoliz (TLG), metabolik tümör volüm değerleri ile patoloji sonuçlarındaki asiner, solid, lepidik, papiller, mikropapiller, müninöz subtip oranlarının korelasyonu araştırıldı. Spearman korelasyon analizi kullanıldı. Asiner tip ile TLG arasında istatistiksel olarak anlamlı çok güçlü korelasyon tespit edilirken (r=0,84; p=0,02) lepidik alt tip ile SUV_{max}, SUV_{peak} arasında anlamlı orta derecede negatif korelasyon mevcuttu (sırasıyla r=-0,411 p=0,002; r=-0,409 p=0,002). SUV_{mean} ile lepidik patern arasında ise istatistiksel olarak anlamlı ancak zayıf korelasyon tespit edildi (r=0,39 p=0,004). Solid ve asiner patern oranları ile SUV_{max} arasında anlamlı olmayan zayıf korelasyon saptandı (sırasıyla r=0,26 p=0,058; r=0,26 p=0,058). Diğer incelenen alt tipler ile PET değerleri arasında anlamlı bir ilişki tespit edilmedi.

Bulgular: SUV_{max} akciğer kanserlerinde prognoz tayininde önemli bir parametredir. Biz çalışmamızda bu bilgi ile uyumlu olarak daha iyi prognozlu lepidik patern ile SUV_{max/peak} arasında istatistiksel anlamlı negatif korelasyon; daha agresif giden asiner tip ile TLG arasında çok güçlü anlamlı pozitif korelasyon saptadık. Yapılan bir çalışmada solid patern ile SUV_{max} arasında anlamlı pozitif korelasyon saptanmış olsa da bizim çalışmamızda istatistiksel olarak anlamlı olmayan zayıf korelasyon tespit ettik.

Sonuç: Adenokanser heterojen bir hastalık olup olguların prognozları değişkendir. Farklı alt tipler morfolojiyi değiştirdiği gibi biyolojik davranışta da farklılığa neden olup F-18-FDG PET'te farklı kantifikasyon değerleri ile karşımıza çıkarlar. Özellikle düşük SUV değerleri olan olgularda mutlaka lepidik patern akla gelmelidir.

Anahtar Kelimeler: FDG PET, akciğer adenokanser, lepidik patern

[GA-010]

Hiperinsülinemik Hipoglisemide F-18 Dopa PET Görüntülemesi: Cerrahpaşa Tıp Fakültesi Nükleer Tıp Anabilim Dalı Deneyimi

Kübra Nur Toplutaş, Lebriz Uslu Beşli, Sertaç Asa, Sait Sağer, Emre Karayel, Hüseyin Pehlivanoglu, Kerim Sönmezoğlu

İstanbul Üniversitesi-Cerrahpaşa, Cerrahpaşa Tıp Fakültesi, Nükleer Tıp Anabilim Dalı, İstanbul

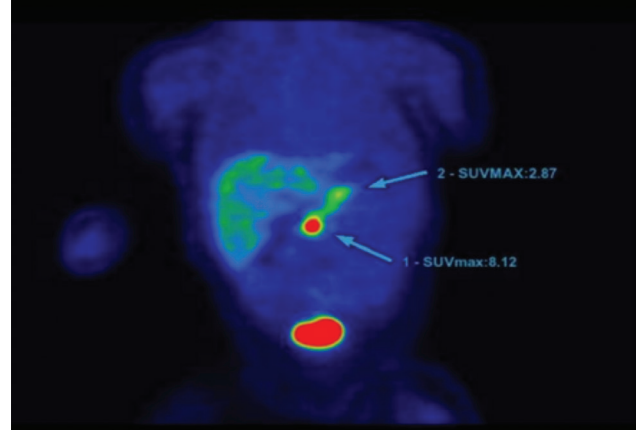
Amaç: Hiperinsülinemik hipoglisemi sık görülen pankreas adacık hücre hiperfonksiyon bozukluğudur. Erişkinde çoğunlukla insülinoma olarak prezente olurken, yenidoğanda konjenital hiperinsülinizm adıyla hipogliseminin sık görülen sebebi olarak karşımıza çıkar. Hastalığın etiopatogenezinde endokrin pankreasın fokal veya yaygın hiperplazisi sözkonusu olup, bu iki formun ayırıcı tanısı özellikle cerrahi tedaviye uygun hastaların belirlenmesi açısından önemlidir. Bu çalışmada, hiperinsülinemik hipoglisemi endikasyonu ile FDOPA pozitron emisyon tomografi (PET) görüntülemesi yapılan hastaların akıbetini değerlendirdik.

Yöntem: Aralık 2015-2019 tarihleri arasında kliniğimize medikal tedaviye dirençli - yanıtız hiperinsülinemik hipoglisemi tanısıyla 12 hasta refer edildi. Bu hastaların çoğunluğu (n=10, yaş: 2 ay-15 yıl) çocuktu ve kalan iki hasta genç erişkindi (29 ve 34 yaş). Hastaların çoğunda diğer radyolojik görüntülemelerde pankreas hiperplazisine ait bir bulgu saptanamamıştı. FDOPA PET görüntülemeleri radyofarmasötik enjeksiyonundan hemen sonra (erken) batin dinamik ve 45-60 dk'da (geç) tüm vücut şeklinde ve hastanın durumuna göre PET/ bilgisayarlı tomografi (BT) veya PET/ manyetik rezonans (MR) cihazında yapıldı. Karbidopa premedikasyonu yapılmadı. Erken-geç görüntüler görsel olarak değerlendirilerek fokal alanın SUV_{max}/ pankreasın normal kısmının SUV_{max} >1,5 olması durumunda fokal patoloji, aksi takdirde diffüz patoloji lehine yorumlandı.

Bulgular: Çocuk hastaların beşinde fokal hastalığa meylli ifade eden β hücreli K-ATP genini kodlayan heterozigot ABCC8/KCJN11 mutasyonu mevcuttu. Bu beş çocuktan ikisinde fokal, kalan üçünde diffüz FDOPA tutulumu saptandı. Fokal tutulumu olan iki hastadan birine kısmi pankreatektomi uygulanarak adacık hücre hiperplazisi doğrulandı, takiplerinde medikasyon ihtiyacı oluşmadı. Fokal tutulum saptanan diğer hasta ise henüz opere edilmedi ve halen medikal tedavi altında izleniyordu. Genetik mutasyon saptanmayan diğer beş çocuğun, ikisinde fokal, kalan üçünde diffüz tutulum mevcuttu. Fokal tutulumu olan iki hasta operasyon öncesi değerlendirme sürecinde olup bu hastalardan birisinde lezyon batin MR görüntülemesinde doğrulandı. Diffüz tutulum saptanan olgular opere olmadı, medikasyonla veya medikasyonsuz takip ediliyorlardı. Erişkin hastaların ikisinde de FDOPA görüntülemesinde fokal pozitiflik saptandı. Bunlardan daha önce pankreastan operasyon öyküsü olan, insülinoma tanılı hasta FDOPA PET görüntülemesinde dalak hilusunda odak saptanması üzerine opere edildi ve nüks insülinoma doğrulandı. Diğer hastanın operasyon patolojisi de adacık hücre hiperplazisi olarak raporlandı. İnsülinoma tanılı hasta medikasyona devam ederken, diğer hasta medikasyonsuz takip edildi.

Sonuç: Literatürde FDOPA PET görüntülemesi medikal tedaviye dirençli - yanıtız hiperinsülinemik hipoglisemi hastalarında preoperatif lezyon tanımlanması için altın standart yöntem olarak kabul edilmektedir. Sınırlı sayıda hastadan elde ettiğimiz verilere göre FDOPA PET görüntüleme, hiperinsülinemik hipoglisemi hastalarının yönetiminde önemli rol oynamaktadır.

Anahtar Kelimeler: Hiperinsülinemi, hipoglisemi, FDOPA, PET/MR, PET/BT, yenidoğan, pankreas, hiperplazi, insülinoma



Figür 1. F-DOPA PET, MIP görüntüsünde koronal planda pankreas başında fokal tutulum

[SS-111]

Feokromasitoma ve Paraganglioma'da I123-MIBG ve F-18-Florodeoksiglukoz Pozitron Emisyon Tomografi/Bilgisayarlı Tomografi Görüntüleme: Klinik, Laboratuvar Bulguları ile İlişkisi

Ebru Yılmaz¹, Caner Civan¹, Emine Gökür Işık¹, Ayşe Kubat Üzüm², Zeynep Gözde Özkan¹, Yasemin Şanlı¹

¹İstanbul Üniversitesi, İstanbul Tıp Fakültesi, Nükleer Tıp Anabilim Dalı, İstanbul

²İstanbul Üniversitesi, İstanbul Tıp Fakültesi, Endokrinoloji ve Metabolizma Hastalıkları Bilim Dalı, İstanbul

Amaç: Feokromasitoma (FEO) ve paraganglioma (PGL) katekolamin salgılayan nöral krest orijinli nadir görülen tümörlerdendir. Klinik olarak hastalarda genellikle hipertansiyon görülürken, biyokimyasal parametrelerinde ise plazma ve idrar katekolamin seviyelerinde artış dikkati çekmektedir. Bu hasta grubunda, I123-MIBG sintigrafisi uzun yıllardır fonksiyonel görüntüleme için kullanılan bir yöntemdir. Çalışmamızda FEO veya PGL ön tanılı hastalarda hipertansiyon (HT), biyokimyasal parametreler ve lezyon boyutları ile I123-MIBG ve florodeoksiglukoz (F-18-FDG) pozitron emisyon tomografi (PET/BT) görüntülemenin pozitiflik ilişkisini değerlendirmeyi amaçladık.

Yöntem: 2011-19 yılları arasında FEO veya PGL ön tanısıyla, I123-MIBG sintigrafisi için yönlendirilen 69 erkek (%39), 106 kadın (%61) toplam 175 hasta (yaş ortalaması 47±16) çalışmaya dahil edildi. Retrospektif olarak yapılan incelemede plazma veya idrar katekolamin seviyesi (PİKS) ≥1,5x referans değer ve tansiyon arteriyel ≥140/90 mmHg olan hastalar HT ve katekolamin seviyeleri pozitif olarak değerlendirildi. Bu referans değerler göz önüne alınarak hastalar, PİKS'si belirlenen sınır değerinin üstünde ve altında olup HT eşlik eden ve etmeyen olarak 4 gruba ayrıldı. Ayrıca lezyon boyutu 1 cm altı ve üstü olmak üzere sınıflandırılarak I123-MIBG görüntüleme pozitiflik oranı ve F-18-FDG PET/BT yapılmış olan hastaların bulgularıyla uyumu değerlendirildi.

Bulgular: PİKS ≥1,5x referans değer olan ve HT eşlik eden grup 1 (n=72) ile HT eşlik etmeyen grup 2 (n=41) hastada sırasıyla %50 (n=36), %34 (n=14) oranında I123-MIBG sintigrafisi pozitif olarak saptandı. PİKS <1,5x referans değer olup HT eşlik eden grup 3 (n=34) ve HT eşlik etmeyen grup 4 (n=28) hastada ise sırasıyla %15 (n=5), %11(n=3) gibi daha düşük oranlarda I123-MIBG pozitifliği saptandı. Ayrıca PİKS ≥1,5x referans değer olan hasta grubu içerisinde, lezyon boyutuna göre I123-MIBG sintigrafisi pozitiflik ilişkisi

değerlendirildiğinde; lezyon boyutu 1 cm altında 15 hastanın 9'unda, 1cm ve üzerinde 74 hastanın 41'inde I123-MIBG pozitifliği saptandı. PIKS <1,5x referans değer hasta grubunda ise lezyon boyutu 1 cm altında 11 hastanın 2'sinde, 1 cm ve üzerinde olan 39 hastanın 6'sında olmak üzere daha düşük oranlarda I123-MIBG pozitif saptandı. I123-MIBG ve F-18-FDG PET/BT görüntülemenin birlikte yapıldığı 38 hastada ise grup 1 ve 2'de (n=7/26) %26,9; grup 3 ve 4'de ise (n=7/12) %58,3 oranında mevcut lezyonlarda FDG pozitifliği saptandı.

Sonuç: FEO ve PGL ön tanıli hastalarda I123-MIBG görüntüleme sonuçlarında pozitiflik oranlarının HT ve lezyon boyutundan daha çok; yüksek plazma ve idrar katekolamin seviyeleri ile uyumlu sonuçlar verdiği dikkat çekmektedir. PIKS sınır değerinin altında olan hasta grubunda ise lezyonların fonksiyonel değerlendirilmesinde F-18-FDG PET/BT'nin daha yüksek oranda katkı sağladığı saptanmıştır. Bu hasta grubunda tanı aşamasında fonksiyonel görüntüleme tercihinde katekolamin seviyelerinin göz önüne alınması, hasta yönetiminde önemli katkı sağlayabileceği düşünülmektedir.

Anahtar Kelimeler: Feokromasitoma, paraganglioma, I123-MIBG, F18 FDG PET/BT

[SS-112]

Florodeoksiglukoz Pozitron Emisyon Tomografi/Bilgisayarlı Tomografide Tiroid Bezinde İnsidental Olarak Saptanan Fokal Florodeoksiglukoz Tutulumlarının Tanımlayıcı Analizi

Ebru İbişoğlu, **Mehmet Tarık Tatoğlu**

İstanbul Medeniyet Üniversitesi Göztepe Eğitim ve Araştırma Hastanesi, Nükleer Tıp Kliniği, İstanbul

Amaç: Tiroid nodülleri ve insidentalomalara önceden daha az sıklıkla belirtilmekte iken (kadınlarda: %5,3; erkeklerde: %0,8) günümüzde radyolojik yöntemlerin daha sık kullanılması nedeni ile her geçen gün biraz daha artmaktadır. Onkoloji hastalarında bu oran, tanı ve takip amaçlı çekilen florodeoksiglukoz-pozitron emisyon tomografi/bilgisayarlı tomografilerde (FDG-PET/BT) literatürde %4 olarak bildirilmektedir. Saptanan insidentalomalara histopatolojik değerlendirilmesinde malignite tespit edilme oranı literatürde %14-%50 olarak, geniş bir aralıkta değişkenlik göstermektedir. Biz de bu amaçla kendi onkoloji hastalarımızın FDG-PET/BT görüntülerinde, tiroid bezinde insidental olarak saptanan fokal FDG tutulumlarının, SUV_{max} değerlerini ve ince iğne aspirasyon biyopsisi (İİAB) yapılan / yapılmayan hastaların sonuçlarını değerlendirerek, klinikteki önemini vurgulamayı amaçladık.

Yöntem: Retrospektif hastane temelli planlanmış olan bu çalışmada Ocak 2011- Eylül 2019 tarihleri arasında İstanbul Göztepe Eğitim ve Araştırma Hastanesi Nükleer Tıp Bölümü'nde onkolojik nedenler ile FDG-PET/BT çekilen toplam 12640 hastanın görüntüleme sonuçları tarandı. Çalışmada tiroid bezinin diffüz FDG tutulumları tirodit olasılığı nedeni ile çalışma dışı bırakılmıştır. Bu tarama sonucu tiroid insidentaloması tespit edilen 99 hastanın SUV_{max} değerleri hesaplandı. Hastaların tiroid hormonları, tiroid bezine yönelik yapılan biyopsi işlemleri, patoloji sonuçları ile beraber demografik özellikleri değerlendirildi.

Bulgular: Tiroid insidentaloması saptanan 99 hastanın (34'ü erkek, 65'i kadın) yaş ortalaması 62,2±12,2 yıl idi. Bu 99 hastadan sadece 28'ine İİAB yapılmış olup, ortalama SUV_{max} değeri 6,0±3,1 idi. İİAB yapılmamış olan 71 hastanın ise ortalama SUV_{max} değeri 7,2±5,9 olarak hesaplandı. Sitopatolojik örnekleme yapılan 28 hastanın, 14'ü benign (%50), 5'i önemi bilinmeyen atipi (%18) ve 9'u ise malign (%32) olarak raporlanmıştı. Malign hastaların, 7'si primer tiroid kanseri, 1'i kondrosarkom metastazı, 1'i mide taşı yüzük hücreli karsinom metastazı olarak bildirilmişti. Ortalama SUV_{max} değerleri ise sırası ile benignlerde: 4,5±2,1; önemi belirlenemeyen atipilerde: 9,2±3,8 ve malignlerde ise 6,5±2,8 olarak hesaplandı.

Sonuç: FDG-PET/BT görüntülemesinde insidental tiroid bezi fokal FDG tutulumu saptandığında SUV_{max} değerine bakarak benign/malign ayırımı yapmak, bizim vaka serimizde mümkün değildi. İİAB yapılan 28 hastanın 9'da malignite tespit edilmesine karşın, 71 hastaya tanı ve takip amaçlı herhangi bir işlem yapılmamış olması bu hastalardaki olası tiroid malignitelerinin gözden kaçırılmasına sebep olmaktadır. Bu nedenle, bilinen tiroid patolojisi olmayan onkoloji hastalarında tiroid bezinde insidental olarak saptanan tutulumunun, benign ise hasta takibini planlamak, malign ise primer tiroid kanserlerinin ve daha agresif seyirli metastazlarının ayırımında, sitopatolojik örnekleme gidilmesi, oldukça önemli görülmektedir.

Anahtar Kelimeler: FDG PET/BT, SUV_{max}, tiroid insidentaloma

Tablo 1. Grup 1, 2, 3 ve 4 hastada I123-MIBG ve F-18-florodeoksiglukoz pozitron emisyon tomografi/bilgisayarlı tomografi görüntüleme pozitiflik oranları *PIKS (plazma veya idrar katekolamin seviyesi)

	I123-MIBG pozitiflik oranı (%)	F18 FDG PET/BT pozitiflik oranı(%)
Grup I PIKS ≥ 1.5x referans değer TA ≥ 140/90 mmHg	% 50 (n:36/72)	% 26,9 (n: 7/26)
Grup II PIKS ≥ 1.5x referans değer TA < 140/90 mmHg	% 34 (n:14/41)	
Grup III PIKS < 1.5x referans değer TA ≥ 140/90 mmHg	% 15 (n:5/34)	
Grup IV PIKS < 1.5x referans değer TA < 140/90 mmHg	% 11 (n:3/28)	

[SS-113]

Primer ve Sekonder Hipofizit Tanılı Hastalarda Florodeoksiglukoz Pozitron Emisyon Tomografinin Katkısı Var mı?

Sertaç Asa¹, Özge Polat Korkmaz², Muhammet Fatih Beytur¹, Rabia Lebriz Uslu Beşli¹, Pınar Kadioğlu², Muhammet Sait Sağer¹, Kerim Sönmezoğlu¹

¹*İstanbul Üniversitesi-Cerrahpaşa, Cerrahpaşa Tıp Fakültesi, Nükleer Tıp Anabilim Dalı, İstanbul*

²*İstanbul Üniversitesi-Cerrahpaşa, Cerrahpaşa Tıp Fakültesi, İç Hastalıkları ve Endokrinoloji Anabilim Dalı, İstanbul*

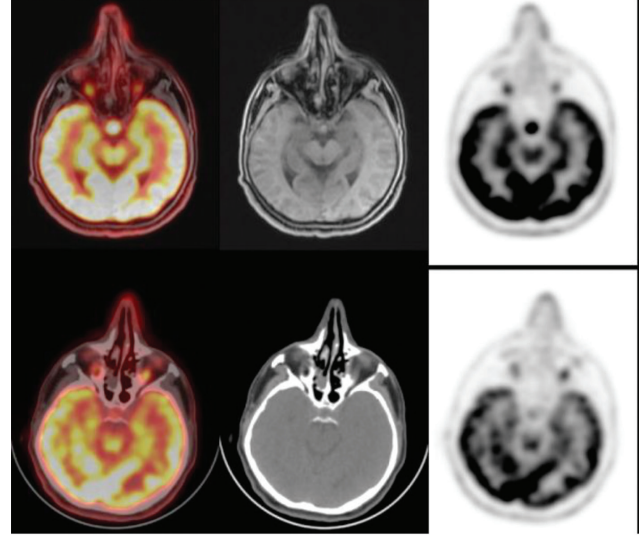
Amaç: Hipofizit (H), hipofiz bezinin nadir rastlanan ve çoğunlukla hipofiz kitlerini taklit eden enflamatuvar bir hastalıktır. Primer ve sekunder [immünooglobülin G4 (IgG4) ilişkili hastalık, histiositozis, Crohn hastalığı, sistemik lupus eritematozus, germinom vb.] olmak üzere iki gruba ayrılır. Bu çalışmada H tanısı olan hastalarda, altta yatan enflamatuvar etiyojolojiyi belirlemede ve H'yi taklit edebilen diğer patolojilerin ekarte edilmesinde florodeoksiglukoz - pozitron emisyon tomografi (FDG-PET) görüntülemesinin katkısını incelemeyi amaçladık.

Yöntem: Retrospektif çalışmamızda Kasım 2016-Aralık 2019 tarihleri arasında PET görüntülemeye gönderilen ve klinik-radyolojik olarak H tanısı alan 11 hasta mevcuttu. PET görüntülerinde hipofizde vizuel olarak fokal artmış FDG aktivite tutulumunun ayırt edildiği hastalar pozitif olarak değerlendirildi. Hipofizde SUV maksimum (SUV_{max}) ve SUV ortalama (SUV_o) değerleri hesaplandı. Primer ve subklinik hipotiroidi (SH) tanılı hastalar arasında FDG tutulum parametreleri açısından farklılık olup olmadığı değerlendirildi.

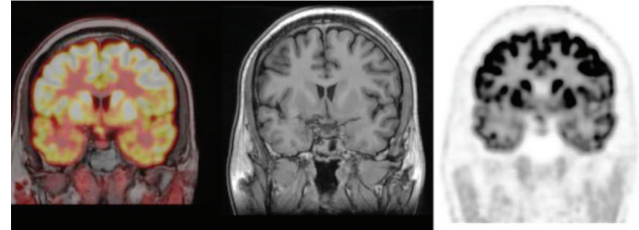
Bulgular: Hasta grubu 7 (%63,6) erkek; 4 (%36,4) kadından oluşmaktaydı ve yaş ortalaması 39,8±12,6 idi. Kontrol grubunda ise 8 erkek, 7 kadın vardı ve yaş ortalaması hasta grubuna benzerdi (41,4±10,8). Primer H tanısı olan 8 hastanın 3'ünde PET'de patolojik fokal aktivite tutulumu saptanırken 5 hastada PET negatifti. Primer H olan 8 hastadan 1'ine görme bozuklukları ve başı bulguları nedeniyle steroid tedavisi uygulanırken diğer 7 hasta ise tedavisiz takip edildi. Primer H'de PET pozitif ve negatif olan hastalar arasında PET parametreleri açısından anlamlı fark saptandı (p=0,025). Sekonder H tanısı olan 3 hastanın tamamında PET pozitif [median (med) SUV_o: 10,5; medSUV_o: 6,4]. Hastaların 2'sinde PET'de sekonder hastalığın diğer tutulumları ile ilgili hipofiz dışı bulgular da saptandı. PET görüntülemesinde sadece hipofizde tutulum saptanan 1 hasta görme bozukluğu ve başı bulguları nedeniyle opere oldu ve germinom tanısı alıp SH olarak kabul edildi. Diğer iki hastanın tanısı ise IgG4 ilişkili hastalık ve Erdem Chester hastalığıydı. PET'de fokal aktivite tutulumu seçilen toplam 6 hastadaki SUV (medSUV_o: 13,4; medSUV_o: 8,07) ile kontrol grubunun SUV değerleri arasında anlamlı fark bulundu (p=0). Ayrıca fokal lezyon seçilsin ya da seçilmesin klinik - radyolojik olarak H tanısı alan hastalardaki SUV değerleri de (medSUV_o: 4,94; medSUV_o: 3,11) kontrol grubundan anlamlı fark gösterdi (p=0,001).

Sonuç: Rezolüsyon kısıtlılığı nedeniyle küçük lezyonlarda optimal netice vermese de H tanılı hastalarda etyopatogenezden bağımsız olarak hipofizdeki enflamatuvar reaksiyonun PET görüntüleme ile belirlenmesi mümkün olabilmektedir. Sadece FDG tutulum yoğunluğu ile primer - sekonder H ayrıcı tanısına ulaşılmasa da SH olgularında da altta yatan hastalığın hipofiz dışındaki FDG tutan lezyonları tespit edildiğinde ayrıcı tanı kolaylaşmaktadır. PET / manyetik rezonans (MR) kullanılarak FDG'nin sağladığı biyolojik bilginin, MR'nin sağladığı morfolojik detay eşliğinde değerlendirilmesi H tanılı hastaların yönetimine önemli katkısı olabilir.

Anahtar Kelimeler: Hipofizit, FDG PET, PET/CT, PET/MR



Figür 1. Takipte regresyon gösteren primer hipofizit hastası [üst satır eski pozitron emisyon tomografi (PET); alt satır güncel PET]



Figür 2. Pozitron emisyon tomografi sonrası opere olan germinom tanısı alan sekonder hipofizit hastası

[SS-114]

Temporomandibular Eklem Disfonksiyon Tanısında Kemik Sintigrafisi: Görsel Değerlendirmeye Karşı Kantitatif Analiz

Başak Soydaş, Pınar Özgen Kıratlı

Hacettepe Üniversitesi Tıp Fakültesi, Nükleer Tıp Anabilim Dalı, Ankara

Amaç: Temporomandibular eklem disfonksiyonu (TED) fasiyal asimetri ve orofasiyal ağrıya neden olan klinik bir problemdir. Tek foton emisyon bilgisayarlı tomografi (SPECT)/bilgisayarlı tomografi (BT) kemik sintigrafisi (KS) kemik yapılarıdaki morfolojik değişiklikler hakkında bilgi vermesi yanı sıra anatomik değişiklik olmadan dahi fonksiyonel bilgi vermesi nedeniyle değerlendirilmede sıklıkla başvurulan bir yöntemdir. Yorumlamada görsel değerlendirmenin yanında kantitatif yöntemler de kullanılmaktadır. Bu çalışmada amaç, KS yapılan TED hastalarının yorumlanmasında kantitatif parametreler ile görsel bulguların karşılaştırılmasıdır.

Yöntem: Ocak 2018-Ocak 2020 tarihleri arasında TED ön tanısı ile KS çekilmesi için başvuran 64 hastanın (68 çalışma) görüntüleri retrospektif olarak değerlendirildi. Planar ve SPECT/CT görüntüleri farklı tecrübeye sahip 2 nükleer tıp doktoru tarafından birbirlerinden ve klinik bilgiden bağımsız olarak değerlendirildi. Uyumsuzluk olan vakalar ayrı bir oturumda birlikte değerlendirilerek uzlaşmaya varıldı. Kantitatif veriler SPECT/CT'de elde edilen transaksiyel görüntülerde her iki mandibular kondil ve klivusa aynı

büyükte ilgi alanları çizilerek, sağ ve sol temporomandibular eklem (TE) için rölatif tutulum, kondillerin birbirlerine ve klivusa oranları hesaplandı. Hamed MAG'ın 2017'de yaptığı çalışma referans alınarak rölatif tutulum oranı $>0,53$ veya kondillerin birbirine oranı $>1,10$ veya kondil / klivus oranı $>1,44$ olan sonuçlar aktif kondiler hiperplazi ile uyumlu olarak kabul edildi. Sonuçlar klinik / radyolojik bilgilerine ulaşılabilen hastaların bulguları ile değerlendirildi. İki okuyucu arasındaki uyum kappa testi, görsel ve kantitatif değerlendirme karşılaştırması pearson ki kare testi ile yapıldı.

Bulgular: Yaşları 15-51 (ortalama yaş \pm standart sapma: $23,9 \pm 8,1$) arasında değişen 64 hastanın [45 kadın (%70), 19 erkek (%30)] çalışması değerlendirildiğinde; iki okuyucu arasındaki görsel değerlendirme uyumu planar ve SPECT görüntüleri için orta düzeyde bulunmuştur (Kohen kappa katsayısı sırasıyla 0,68 ve 0,71). Klinik / radyolojik olarak 34 hastanın verisine ulaşılmıştır. Planar görüntüleri ile 3 hastada aktif kondiler hiperplazi ile uyumlu bulgular elde edildiğinden ek SPECT görüntüleme yapılmamıştır. SPECT görüntülerden yapılan görsel değerlendirme ile 25 hastada (%80,6), kantitatif analiz ile 30 hastada (%96,7) aktif kondiler hiperplaziyi destekler bulgular saptanmıştır. Aktif kondiler hiperplaziyi saptamada görsel değerlendirme ve kantitatif analiz duyarlılığı sağ TE için sırasıyla %71,4 ve %85,7, sol TE için %80,0 ve %93,3, bilateral TE için %44,4 ve %22,2 olarak bulunmuştur.

Sonuç: Tek taraflı kondiler hiperplaziyi saptamada görsel ve kantitatif analiz arasında istatistiksel olarak anlamlı fark bulunurken (sağ ve sol TE için p değerleri sırasıyla 0,03 ve 0,00), bilateral kondiler hiperplaziyi saptamada iki değerlendirme arasında anlamlı fark bulunmamıştır ($p>0,05$). Bu verilerle kantitatif analizin tek taraflı aktif kondiler hiperplazi tanısını koymada KS duyarlılığını arttırdığı saptanmıştır.

Anahtar Kelimeler: Kondiler hiperplazi, temporomandibular eklem bozuklukları, kemik sintigrafisi

[SS-115]

Tc-99m Plendopril Erbuminin İşaretlenmesi, Transdermal ve İntravenöz Biyodağılımının Belirlenmesi

Ülkü Korkmaz¹, Volkan Tekin², İskender İnce², İbrahim Kutlubay¹, Fazilet Zümrüt Biber Müftüler², Gülay Durmuş Altun¹

¹Trakya Üniversitesi, Nükleer Tıp Anabilim Dalı, Edirne

²Ege Üniversitesi, Nükleer Tıp Anabilim Dalı, İzmir

Amaç: Anjiyotensin dönüştürücü enzim inhibitörleri (ACEI) etkili ilaçların literatürde insan ve sıçanlarda fibrosis engellendiği ve tedavi edici etkinlik gösterdiği bilinmektedir. ACEI olarak etki gösteren plendoprilin sistemik ve lokal uygulamasının tedavi edici özelliğe sahip olduğu hipoteze edilmiş olup, her iki uygulama şekli yeni bir protokol olup, tedavi protokolü geliştirmek üzere sıçan modelinde test edilecektir. Plendoprilin klinik kullanımına yol göstermek amacıyla Tc-99m ile işaretli formunu hazırlanarak transdermal jel formu ve intravenöz (İV) uygulama sonrası sistemik biyodağılımının belirlenmesi amaçlanmıştır.

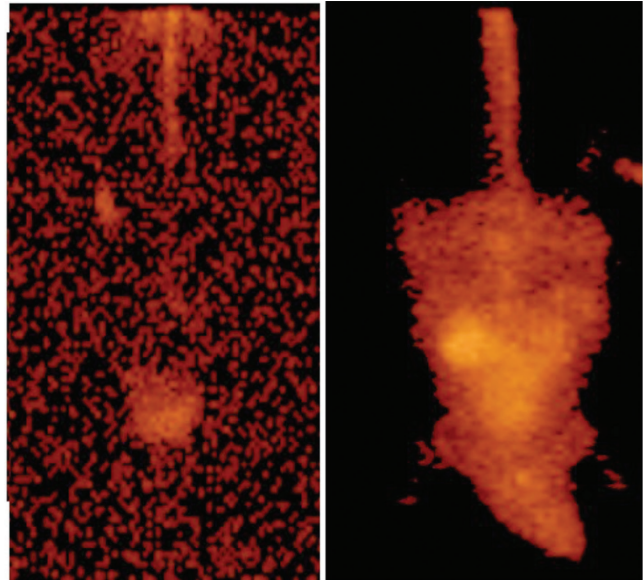
Yöntem: Perindopril erbuminin (PE) Tc-99m ile radyo işaretlenmesi. Tc-99m O4- formundayken ligandla kimyasal bağ yapabileme yeteneğine sahip değildir bu nedenle indirgen bir ajana gerek duyulmaktadır. Bu radyoışaretlemede indirgen olarak kalay klorür (SnCl₂) kullanılmıştır. Radyoışaretleme için reaksiyon tüpüne optimize edilen miktarlarda ve sırasıyla PE maddesi, SnCl₂ ve Tc-99m O4- eklenerek enkübasyon süresi boyunca oda sıcaklığında bekletilmiştir. Bu çalışmada 250µg SnCl₂ kullanılmıştır. Radyoışaretleme bileşiğinin kalite kontrolü TLRC yöntemi ile yapılmıştır. Yapılan banyo çözeltisi denemelerinde optimum sonuçlar piridin / asetik asit / su (2-5-1,5) çözeltisinde elde edilmiştir. Kromatogramlardan faydalanılarak Rf değerleri ve % radyoışaretleme verimleri hesaplanmıştır.

(Figür 1) Tc-99m işaretli PE'nin transdermal jel (TDJ) uygulaması için 10 mCi 100 mg/mL olacak şekilde carbomer jel hazırlandı. Çalışmada 6 adet dişi erişkin WA sıçan (ortalama ağırlık 203 ± 11 gr) kullanıldı. PE TDJ grubunda 3 ve İV uygulama için 3 denek olacak şekilde gruplandı. Sistemik İV biyodağılım çalışmasında, 5 mCi Tc-99m PE İV yolla enjekte edildi. PE TDJ ve İVPE grupları için işaretlemeyi takiben denekler 1 saat dinamik görüntüleme ve 2., 4., 12. ve 24. saatte statik tüm vücut görüntüleri kayıtlanarak molekül dağılımı görüntülenecek ve kantitatif olarak her bir molekülün biyodağılımı belirlendi. Görüntüleme sonrası doku ağırlıkları ölçüldü ve homojenize edilmiş dokular, kan ve şekilli elemanların gamma sayıcı kullanılarak dağılım belirlendi. Bir saat dinamik görüntüleme 128*128 matrikste düşük enerjili yüksek rezolüsyonlu kolimatörler ile ve 2., 4., 12. ve 24. saatte statik tüm vücut görüntüleri 512x512 matriksle anterior ve posterior olarak kayıt alındı. Tc-99m-PL ve Tc-99m-JPL bileşikleri Wistar Albino sıçanlara kuyruk veninden (4 mg) 0,1 mL olacak şekilde enjekte edilecektir. Her organa ait tartım değeri ve aktiviteyi kadmiyum tellürid dedektörü ile ikişer kez alındı ve aktivitelerinin ortalamaları alınmış ve her bir organ için gram başına düşen doz değerleri (%ID/g) hesaplandı.

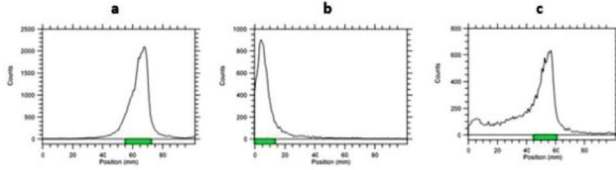
Bulgular: Tc-99m PE TDJ uygulaması ve İV uygulama sonrası 24. saat biyodağılımı figür 2'de verilmiştir.

Sonuç: PE oral yoldan kullanılan bir ACEI'dır. Tc-99m ile başarı ile işaretlenmiş TDJ ve İV uygulamada kullanılabilir düzeyde biyodağılım sağlamıştır.

Anahtar Kelimeler: Perindopril, Tc-99m işaretleme, biyodağılım, transdermal jel



Figür 1. Tc-99m perindopril erbuminin transdermal jel ve intravenöz uygulama sonrası 24. saat dağılımı



Figür 2. Piridin/asetik asit/su (2-5-1,5) banyosunda Tc-99m 04- (a), Ind. Tc-99m (b) ve Tc-99m - perindopril erbuminin (c) örneklerine ait ince tabaka radyokromatogramları

[SS-116]

İyot-131 Lawson (2-hidroksi-1,4-naftokinon) Transdermal ve İntravenöz Biyodağılımının Belirlenmesi

Yolkan Tekin¹, Ülkü Korkmaz², İskender İnce¹, İbrahim Kutlubay², Nihayet Kandemir², Gülay Durmuş Altun², Fazilet Zümrüt Biber Müftüler¹

¹Ege Üniversitesi, Nükleer Tıp Anabilim Dalı, İzmir

²Trakya Üniversitesi, Nükleer Tıp Anabilim Dalı, Edirne

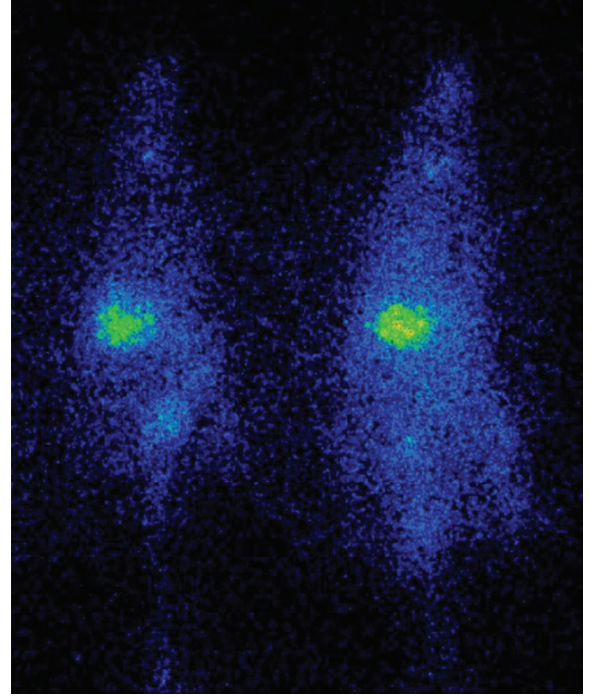
Amaç: Popüler iyileştirici bitkilerden biri, 'kına' olarak bilinen Mhendi, Shudi, Madurang, ve Goranti gibi birçok yerel isme sahip olan Lawsonia inermis'dir. Lawsonia (2-hidroksi-1,4-naftokinon) (LW) kına bitkisinin ana bileşiklerinden biridir ve kendi turuncu - kırmızı renklendiricileri ile renk verir. Birçok çalışma, LW bileşiğinin antikoagülan, antikanser, antioksidan, antibakteriyel ve antifungal etkileri olduğunu bildirmiştir. Geleneksel olarak deride direkt uygulamayla kullanılan kınanın etkin maddesi LW'nin dozlanması mümkün değildir ve sistemik dağılımı bilinmemektedir. LW'nin klinik kullanımına yol göstermek amacıyla I-131 ile işaretli formunu hazırlanarak transdermal jel (TDJ) formu ve intravenöz (İV) uygulama sonrası sistemik biyodağılımının belirlenmesi amaçlanmıştır.

Yöntem: Lawsonia bileşiği, I-131 ile radyoişaretlenmiştir. Radyoişaretleme verimi, ince tabaka kromatografisi ile $92,70 \pm 4,312$ olarak hesaplanmıştır. I-131 işaretli LW'nin TDJ uygulaması için 5 mCi 100 mg/mL olacak şekilde Carborer Jel hazırlandı. Çalışmada 6 adet dişi erişkin standart sapma sıçan (ortalama ağırlık 214 ± 14 gr) kullanıldı. LW TDJ grubunda 3 ve İV uygulama için 3 denek olacak şekilde gruplandı. Sistemik İV biyodağılım çalışmasında, 0,5 mCi I-131 LW İV yolla enjekte edildi. LW TDJ ve İV LW grupları için işaretlemeyi takiben denekler 1 saat dinamik görüntüleme ve 2., 4., 12. ve 24. saatte statik tüm vücut görüntüleri kayıtlanarak molekül dağılımı görüntülenecek ve kantitatif olarak her bir molekülün biyodağılımı belirlendi. Görüntüleme sonrası doku ağırlıkları ölçüldü ve homejenize edilmiş dokular, kan ve şekilli elemanların gamma sayacı kullanılarak dağılım belirlendi. Bir saat dinamik görüntüleme 64x64 matrikste HE kolimatörlerle ve 2., 4., 12. ve 24. saatte statik tüm vücut görüntüleri 512x512 matriksle anterior ve posterior olarak kayıt alındı. Figür 1'de İV-LW 24. saat biyodağılım görüntüsü sunulmuştur.

Bulgular: LW TDJ uygulaması İV uygulama sonrası 24. saat biyodağılımı aşağıdaki gibi özetlenebilir. LW TDJ (%Doz) İV-LW (%ID) olacak şekilde; mide %5,0 karşın %3,0, karaciğerde %13,40 karşın %37,00 böbrekte %2,00 karşın %2,40, tam kanda %1,40 karşın %5,00 tutulum göstermiştir.

Sonuç: LW radyoişaretili bileşiğin TDJ ve İV uygulama sonrası karaciğer, böbrek, mide, kas ve kanda diğer organlara oranla yüksek tutulum gösterdiği görülmüştür. Kına her ne kadar lokal uygulanan bir biyoaktif olsa da sistemik dolaşıma geçme özelliği bulunmaktadır. İV uygulama sonrasında karaciğer ve kan düzeyi 24. saatte bile daha yüksektir.

Anahtar Kelimeler: Lawsonia inermis, iyot 131 işaretleme, biyodağılım, transdermal jel



Figür 1. Dördüncü saatte intravenöz I-131 LW biyodağılımı

[SS-117]

Florodeoksiglukoz Pozitron Emisyon Tomografi/Bilgisayarlı Tomografide Saptanan İnsidental Gastrointestinal Florodeoksiglukoz Tutulum Alanlarının Endoskopik ve Patolojik Korelasyonu

Ceyda Nur Dünder Çağlayan¹, Müge Nur Engin, Zeynep Gül Kıprak, Ayça Arçay, Adil Boz, Gonca Gül Bural

¹Akdeniz Üniversitesi Hastanesi, Nükleer Tıp Anabilim Dalı, Antalya

Amaç: Pozitron emisyon tomografi (PET-BT) günümüzde birçok malignitenin radyolojik tanı ve evrelemesinin temelini oluşturan bir görüntüleme yöntemidir. Malign dokularda florodeoksiglukoz (FDG) akümüasyonu normal dokulara göre daha fazla olur. Bunun dışında benign lezyonlar, enflamasyon ve enfeksiyon gibi malign olmayan durumlarda da artmış FDG akümüasyonu görülmektedir. Gastrointestinal sistemde artmış FDG tutulumu fokal, diffüz veya segmental olarak farklı düzeylerde görülebilir. Diffüz ve segmenter tutulum daha çok fizyolojik ve benign durumlarda görülürken, fokal tutulum ise genellikle patolojik durumlarda görülür. Bu şüpheli tutulum alanlarının nedeninin belirlenebilmesi için klinik ve / veya histolojik değerlendirme, endoskopi ya da kolonoskopi yapılması önerilir. Bu çalışmanın amacı FDG PET incelemesi yapılan ve insidental gastrointestinal tutulum saptanan hastalarda, bulguların endoskopi, kolonoskopi ve patolojik inceleme sonuçları ile karşılaştırılmasıdır.

Yöntem: Akdeniz Üniversitesi Hastanesi Nükleer Tıp Anabilim Dalı'nda Aralık 2015 ve Ocak 2019 tarihleri arasında çekilen PET-BT görüntüleri retrospektif olarak incelendi. Gastrointestinal bölgede artmış FDG akümüasyonu olan hastalar çalışmaya dahil edildi, lezyonlar belirlendi. Metabolik aktiviteleri ölçüldü. Belirlenen lezyonlar endoskopik ve histolojik kayıtlar ile korele edildi.

Bulgular: 415 (276E / 139K) hastaya ait 456 FDG PET-BT çalışmasında 505 alanda gastrointestinal bölgede artmış tutulum görüldü. Bunlardan 181'inin endoskopik / kolonoskopik inceleme raporu bulundu. Bunların 4 tanesinin endoskopisi yetersiz olarak sonuçlandırıldığı için çalışmadan çıkarıldı. 19/177 lezyon (%10,73) malignite (adenokarsinom, taşlı yüzük hücreli karsinom, nöroendokrin karsinom, diffüz büyük hücreli lenfoma ve DBBHL metastazı), 40/177 lezyon (%22,59) hafif - şiddetli derecelerde displazi içeren adenom (tübüler, villöz , tübülovillöz) , 7/177 lezyon (%3,95) benign bulgular (hiperplastik polip, fundik gland polip, lipom), 70/177 lezyon (%39,54) enflamatuvar bulgular ile uyumlu ve 26/177 lezyon (%14,68) ise normal olarak raporlandı. Ortalama SUV_{max} değerleri malign lezyonlarda 16,09 (±8,37), premalign lezyonlarda 15,56 (±9,55), benign lezyonlarda 9,26 (±2,79), enflamatuvar lezyonlarda 9,75 (±3,97) olarak hesaplanmıştır. Bu gruplar arasında ortalama SUV_{max} değeri açısından anlamlı fark saptanmamıştır (p=0,392). Endoskopik / kolonoskopik ve histolojik korelasyon sonucu gastrointestinal abnormal PET-BT sonuçlarının %33,3 (59/177) oranında malign ve premalign lezyonlara bağlı olabileceğini görülmüştür.

Sonuç: Artmış insidental FDG tutulumu gösteren gastrointestinal alanların %10,73 oranında malign, ve %22,59 oranında premalign patoloji nedenli olduğu saptanmıştır. Sonuç olarak bulgular şüpheli gastrointestinal tutulum alanlarının öncelikle endoskopik / kolonoskopik, gerekirse histopatolojik olarak değerlendirilmesinin önemini göstermiştir.

Anahtar Kelimeler: PET-BT, insidental fokal gastrointestinal FDG uptake, kolonoskopi, endoskopi

[SS-118]

Kolorektal Kanserde Glikolitik Aktivitenin Evreyi, Metastazı ve Prognozu Öngörmeye Yeri ile CEA/CA19-9 Arasındaki İlişki

Zeynep Akar¹, Hasan Bozkurt¹, Ali Şahin²

¹Balıkesir Atatürk Şehir Hastanesi, Nükleer Tıp Kliniği, Balıkesir

²Erzurum Atatürk Üniversitesi, Nükleer Tıp Anabilim Dalı, Erzurum

Amaç: Pozitron emisyon tomografinin (PET/BT) metastatik kolorektal kanserlerde (KRK) konvansiyonel görüntülemelere üstün olduğu bildirilmiştir. Ancak PET/BT'nin KRK'da kullanım yeri ve zamanı hala tartışmalıdır. Çalışmamızda KRK'da lezyon SUV_{max}'in evreleme ve prognozadaki yerini araştırdık.

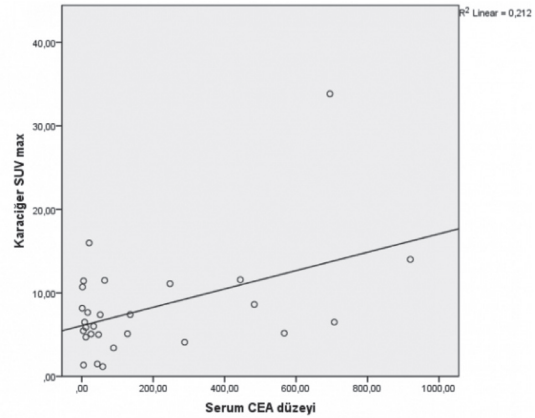
Yöntem: Çalışmamıza 2011-2015 yılları arasında Atatürk Üniversitesi Nükleer Tıp Merkezi'ne başvuran ve yeni tanı almış, yaşları 31 ile 87 arasında, 31 kadın 49'u erkek toplam 80 KRK'lı hasta dahil edildi. Preop PET/BT'de hipermetabolik odaklar primer, hepatic ve ekstrahepatik olarak sınıflandı. Metastaz varlığı histopatolojik, radyolojik veya hasta takibi ile tespit edildi. Çekim öncesi kan serum karsinoembriyonik antijen (CEA) ve kanser antijen (CA 19-9) ölçüldü. Lezyon SUV_{max}'in evre, metastaz varlığı, kan CEA ve CA 19-9 değerleri istatistiksel olarak karşılaştırıldı.

Bulgular: KRK'da PET'nin BT'ye oranla yüksek sensitiviteye (%96) sahiptir. PET/BT, çalışmamızda yüksek SUV_{max} değerleri ile primer lezyonları %100 tespit etti. KRK'ler, oksidatif sistemin deregülasyonu ile giden Warburg fenotipi neoplazmin tipik bir örneğidir. İntratümöral laktik asit seviyesi, GLUT1 ile pruvat kinaz gibi glikolitik enzimlerin üretimini arttıran genlerin aşırı ekspresyonu Warburg fenotipinin karakteristiği olan aerobik glikolizisin oluşumundan sorumlu tutulmaktadır. Bu nedenle PET'nin KRK'lerde yüksek glikoz aktivitesi göstermesi anlaşılır bir durumdur. Tümör FDG uptake ile prognoz arasında pozitif korelasyon bildirmiştir. Ancak biz çalışmamızda primer lezyon SUV_{max}'in evre ve metastazı öngörmeye faydalı olmayacağını gördük.

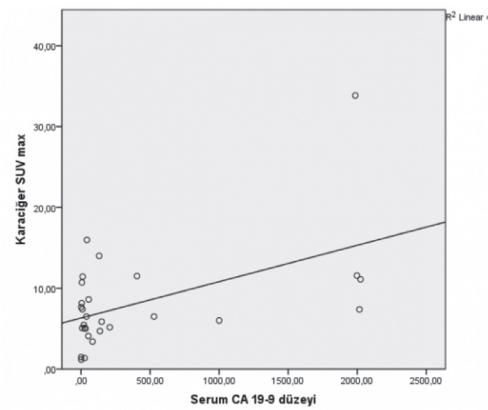
KRK'da CEA ve CA 19-9 belirteçleri, tedaviye yanıt ile rekürens öngörmeye önemli parametrelerdir. Çalışmamızda hepatic SUV_{max} değeri ile CEA ve CA 19-9 arasında pozitif yönde korelasyon olduğunu gördük. CEA malign hücre yüzeyinden dökülen glikoprotein olup KRK'da en yüksek değerler karaciğer ile kemik metastazlarında bildirilmiştir. Bu açıdan bakıldığında hepatic lezyon SUV_{max} değerleri ile pozitif korelasyon göstermesi anlaşılır bir durumdur. Ancak biz çalışmamızda primer lezyon SUV_{max} değerleri ve ekstrahepatik lezyon SUV_{max}'in tümör belirteçleri ile korele olmadığını tespit ettik. Ancak çalışmamızda ekstrahepatik metastatik olguların sınırlı sayıda olması öngörümüzü sınırlayan bir faktördü.

Sonuç: PET/BT primer lezyonların tamamında pozitif. Otuz altı olguda metastaz saptadı. Metastazlar hepatic, ekstrahepatik ve kombine şeklinde sınıflandı. Ekstrahepatik odaklar: Akciğer, LAP, kemik, beyin ve dalaktı. Tümör lokasyonuna, evreye, metastaza ve metastaz dağılımına göre primer lezyon SUV_{max} değerleri arasında anlamlı farklılık saptanmadı (Tablo 1). Elli altı olguda CEA, 28'inde ise CA 19-9 yüksek bulundu. Ekstrahepatik grubun %86'sında, kombine grubun ise %93'ünde CEA seviyesi yüksekti. CA 19-9 kombine grubun %75'inde, ekstrahepatik grubun ise %58'inde yüksekti. Hepatic grupta SUV_{max} ile CEA ve CA 19-9 arasında anlamlı pozitif korelasyon bulundu (Figür 1-2). Primer ve ekstrahepatik grupta SUV_{max} ile tümör belirteci arasında anlamlı korelasyon saptanmadı.

Anahtar Kelimeler: Kolorektal kanser, PET/BT, CEA, CA19-9



Figür 1. Serum karsinoembriyonik antijen değerleri ile karaciğer lezyon SUV_{max} değerleri arasındaki korelasyon grafisi



Figür 2. Serum kanser antijen 19-9 değerleri ile karaciğer lezyon SUV_{max} değerleri arasındaki korelasyon grafisi

Tablo 1. Olguların dağılımı

	Olgu sayısı	Primer lezyon ortalama SUV _{max}	p değeri (ki-kare testi)
Tümör yeri			0,12
Çıkan	12	14,1	
Transvers	5	12,3	
İnen	9	14,7	
Rektosigmoid	33	16,3	
Rektum	21	11,9	
Metastaz			0,19
Var	36	13,7	
Yok	44	14,3	
Metastaz lokasyonu			0,15
Hepatik	16	14,1	
Ekstrahepatik	8	13,2	
Kombine	12	13,8	
Evre			0,44
2	11	13,7	
3	33	14,0	
4	36	14,2	

[SS-119]

Pankreatik Adenokanserde Volüm Tabanlı Tüm Vücut F-18-Florodeoksiglukoz Pozitron Emisyon Tomografi/Bilgisayarlı Tomografi Parametrelerinin CA19-9 Düzeyleri ile Karşılaştırılması

Canan Can¹, Eşref Araç², Halil Kömek¹

¹Sağlık Bilimleri Üniversitesi, Gazi Yaşargil Eğitim ve Araştırma Hastanesi, Nükleer Tıp Kliniği, Diyarbakır

²Sağlık Bilimleri Üniversitesi, Gazi Yaşargil Eğitim ve Araştırma Hastanesi, İç Hastalıkları Kliniği, Diyarbakır

Amaç: Metabolik ve volüm tabanlı 18 F-florodeoksiglukoz (F-18-FDG) pozitron emisyon tomografisi/bilgisayarlı tomografi (PET/BT) parametreleri (metabolik tümör volümü (MTV), total lezyon glikolizi (TLG), SUV_{max}) ile kanser antijen (CA-19-9) tümör markırı düzeyini karşılaştırarak bu parametrelerin pankreas kanserinin tanı ve yaygınlığının araştırılmasında prognostik bir faktör olarak rolünü incelemeyi amaçladık.

Yöntem: Retrospektif olarak dizayn edilen bu çalışmamıza Şubat 2017 ile Mart 2019 tarihleri arasında Pankreas Adenokanser tanısı ile Nükleer Tıp Kliniğimizde F-18-FDG PET/BT çekilen 66 hasta dahil edildi. Hastalar steroid almamış ve opere edilmemiş ve PET/BT çekimi ile aynı hafta içerisinde yapılmış tümör markırlarına ulaşılabilen hastalar arasından seçildi. Tüm hastalarda primer tümörden ve metastazlardan MTV ve TLG ve SUV_{max} değerleri hesaplandı.

Bulgular: Çalışmamıza alınan 66 hastanın 36'si erkek (%55) ve yaş ortalamaları 60,83±13,15 idi. Hastalarımızın 40'ında (%61) primer tümör pankreas başında, 19'unda (%29) pankreas gövdesinde, 7'sinde (%10) pankreas kuyrukta yerleşimli olup 33 (%50) hastada metastaz izlendi CA

19-9 ile PET parametreleri arasındaki ilişki, Spearman's rho korelasyon testi incelendiğinde MTV_{WB} (p<0,001), TLG_{WB} (p<0,001) ile güçlü pozitif korelasyon izlenirken, lenf nodu boyutu (p=0,048), karaciğer TLG (p=0,042) ve karaciğer SUV_{max} (p=0,030) arasında zayıf pozitif korelasyon tespit edilmiş ancak pankreas primer tümör MTV, TLG ve SUV_{max} değeri ile anlamlı ilişki bulunamamıştır.

Sonuç: Pankreatik adeno kanserlerde CA19-9 düzeyi özellikle MTV_{WB} ve TLG_{WB} gibi tüm vücuttaki tümör yükünü gösteren parametrelerle güçlü pozitif korelasyon göstermiş olup; tümör yükünün gösterilmesinde güçlü prognostik faktör olabileceğini düşünmekteyiz.

Anahtar Kelimeler: PET/BT, MTV, TLG, CA 19-9, pankreatik adenokanser

[SS-120]

Pankreatik Kitlelerde F-18-Florodeoksiglukoz Pozitron Emisyon Tomografi/Bilgisayarlı Tomografi ile Metabolik Karakterizasyonun ve F-18-Florodeoksiglukoz Dağılımının Klinik Önemi

Sevil Tatlıdil¹, Ezgi Güler², Burçin Karaşah¹, Gülden Hakverdi³, Zehra Özcan¹

¹Ege Üniversitesi Hastanesi, Nükleer Tıp Kliniği, İzmir

²Ege Üniversitesi Hastanesi, Radyoloji Kliniği, İzmir

³Ege Üniversitesi Hastanesi, Tıbbi İstatistik Kliniği, İzmir

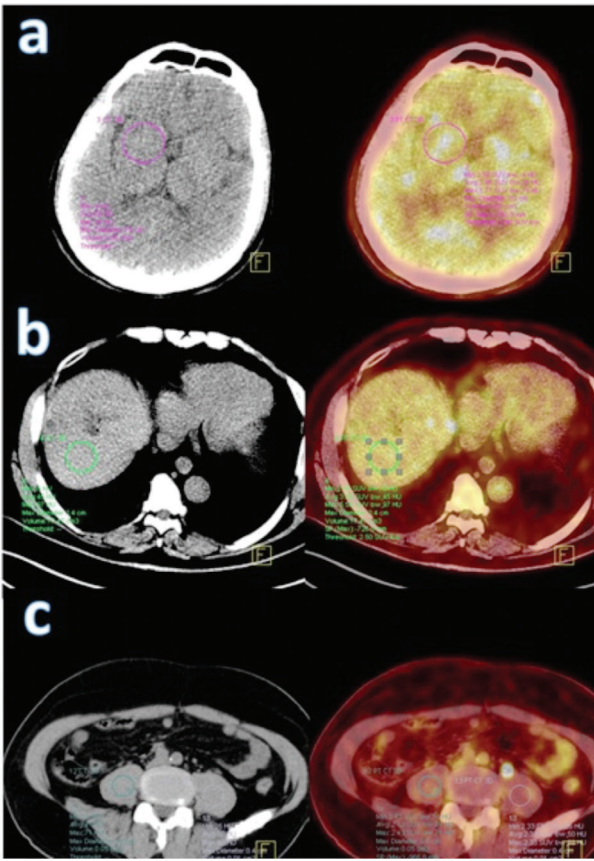
Amaç: Çalışmamızda pankreatik kitle nedeniyle düşük doz bilgisayarlı tomografi (BT) kullanılarak onkolojik tüm vücut pozitron emisyon tomografi (PET/BT) tetkiki yapılan olgularda mevcut metabolik - klinik faktörlerin ve çekim parametrelerinin; tüm vücut florodeoksiglukoz (FDG) dağılımına, tümör odaklarının saptanmasına olası etkisi ve PET/BT tetkikinin sensitivite değerine katkısı araştırıldı.

Yöntem: Anabilim Dal'mızda Temmuz 2012-Ocak 2019 tarihleri arasında pankreatik kitle nedeniyle metabolik karakterizasyon amacıyla yönlendirilen olgular, patolojik ve radyolojik bulguları eşliğinde retrospektif olarak değerlendirildi. Olgular, lezyonlarına göre benign, pankreatik adenokarsinom (AK) tanılı ve karaciğer metastazı olanlar olarak gruplandı. Her olguda çalışmaya yalnızca bir pankreatik lezyon ve metastazı mevcut ise tek bir metastaz odağı kantitasyona alındı. Çekim parametreleri, lezyonların ve FDG dağılım alanları, referans seçilen beyin, karaciğer ve kas dokusu SUV_{max} değerleri, başta glisemi ve hepatobilyer sistem biyo - belirteçleri olmak üzere tüm laboratuvar ve kontrastlı BT, manyetik rezonans görüntüleme sonuçları incelendi. Veri analizinde IBM SPSS Statistics 22.0 programı kullanıldı.

Bulgular: Toplam 162 olgunun 17'si benign tanılı, 145'i AK tanılı idi, bunların 47'sinde karaciğer metastazı mevcuttu. Benign lezyonların SUV_{max} ortanca değeri 4,2 (1,0-10,7), AK olanların ise 9,6 (1,5 - 65,0) idi. AK tanılı grup içerisinde 9 hastada primer pankreatik lezyon F-18-FDG tutulumu göstermemişti. Karaciğer metastazı olan grupta 13 hastada PET/BT tetkikinde saptanamayan karaciğer lezyonu (çapı >1cm) mevcuttu. Saptanamayan primer veya metastatik tümörle lezyonu bulunan olgularda kan glukozu yüksek, SUV_{max} serebrum değerleri düşük bulundu (p<0,001). SUV_{max} serebrum ve kan glukozunun tümörle lezyonların doğru saptanmasına etkisi çok değişkenli binary logaritmik regresyon testi ile incelendiğinde SUV_{max} serebrum değeri azaldıkça saptanamayan lezyon varlığının artışı yönünden anlamlı ilişki bulundu (OR=0,3 (%95 GA: 0,2-0,6); p<0,001). Saptanamayan tüm tümörle lezyonlar için SUV_{max} serebrum eşik değeri 8,2, kan glukozu >120mg/dL olanlarda 7,2 olarak alıcı işletim karakteristiği analizi ile belirlendi. PET/BT tetkikin pankreatik lezyonları saptanmasında sensitivitesi tüm hasta grubunda %94, kan glukozu >120 mg/dL olanlarda %90 bulundu. Kan glukozu ve SUV_{max} serebrum eşik değerleri altında kalan hastalar çalışmadan dışlandığında, sensitivite değeri sırasıyla %98, %95 olarak hesaplandı.

Sonuç: Benign ve malign pankreatik lezyonların SUV_{max} değerlerinin istatistiksel olarak farklı olduğu gösterilmiş olmakla birlikte iki grup arasında değerlerin örtüştüğü gözlemlendi. Pankreatik AK'da kan glukoz düzeyi arttıkça pankreatik lezyon SUV_{max} değerinin azaldığı, SUV_{max} serebrum düzeyine göre yanlış negatif sonuçların tahmin edilebileceği gösterildi. Buna göre pankreatik tümörlerin değerlendirilmesinde bilinen hata kaynaklarından biri olan kan glukoz düzeyi dışında serebral FDG tutulumuna dikkat edilmesinin PET/BT tetkikinin değerlendirmesine katkı sağlayacağı sonucuna varıldı.

Anahtar Kelimeler: Fluorodeoksiglukoz F-18, pozitron emisyon tomografi bilgisayarlı tomografi, pancreas, adenokarsinoma



Figür 1. F-18-Fluorodeoksiglukoz biyodağılımı ölçümleri

Tablo 1. F-18-Fluorodeoksiglukoz Pozitron Emisyon Tomografi/Bilgisayarlı Tomografi tetkikinde saptanamayan primer veya metastatik lezyon varlığını etkileyebilecek sürekli değişkenlerin dağılımı

Değişken	Saptanamayan primer veya metastatik lezyon var ortanca (min-maks)	Saptanamayan primer veya metastatik lezyon yok ortanca (min-maks)	İstatistiksel anlamlılık düzeyi
Yaş (yıl)	67 (50-82)	67 (31-88)	p=0,673
Birim vücut ağırlığı başına doz (mCi/kg)	0,11 (0,09-0,15)	0,11 (0,07-0,15)	p=0,296
Enjekte edilen doz (mCi)	8,5 (5,4-12,3)	8,1 (4,2-11,8)	p=0,183
Kan glukozu (mg/dL)	154 (100-200)	116 (74-200)	p<0,001
Beden-kitle indeksi (kg/m ²)	26 (19-31)	26 (15-43)	p=0,940
Vücut ağırlığı (kg)	69 (51-89)	68 (37-113)	p=0,857
Bekleme süresi (dk)	60 (50-70)	62 (50-70)	p=0,208
SUV _{max} serebrum	7,2 (5,4-8,6)	11,6 (5,7-24,3)	p<0,001
SUV _{max} karaciğer	4,5 (3-5,6)	4,3 (2,9-6,7)	p=0,776
SUV _{max} kas	1,5 (0,9-3)	1,7 (0,4-3,9)	p=0,445
Pankreatik lezyonlara ait SUV _{max}	5 (1,5-9,6)	10,6 (4,6-65)	p<0,001

FDG: Fluorodeoksiglukoz, PET/BT: Pozitron emisyon tomografi, Min: Minimum, Maks: Maksimum, SUV: Standart uptake değeri

[SS-121]

Kolorektal Kanser Tanılı Hastalarda Sağkalımı Öngörmeye Florodeoksiglukoz Pozitron Emisyon Tomografi/Bilgisayarlı Tomografi ve Serum Karsinoembriyjenik Antijen Değerinin Rolü

Melis Oflaş¹, Duygu Has Şimşek¹, Emine Gökür Işık¹, Murat Yılmaz Kıran¹, İzzet Doğan², Senem Karabulut², Zeynep Gözde Özkan¹, Yasemin Şanlı¹

¹İstanbul Üniversitesi, İstanbul Tıp Fakültesi, Nükleer Tıp Anabilim Dalı, İstanbul
²İstanbul Üniversitesi, Onkoloji Enstitüsü, Tıbbi Onkoloji Bilim Dalı, İstanbul

Amaç: Bu çalışmada kolorektal kanser tanısı ile takip edilen ve rekürrens şüphesi ile florodeoksiglukoz pozitron emisyon tomografi/bilgisayarlı tomografi (FDG PET/BT) görüntülemesi yapılan hastalarda FDG PET/BT bulguları ve serum karsinoembriyjenik antijen (CEA) değerleri ile sağkalım bilgisi karşılaştırıldı.

Yöntem: Çalışmaya Mayıs 2009-Aralık 2010 tarihleri arasında merkezimizde yeniden evreleme amacıyla FDG PET/BT çekimi yapılan ve sağkalım bilgisi bulunan 150 hastadan kolon kanseri dışı sebeplerle ölen 5 hasta çıkartılarak 145 hasta çalışmaya dahil edildi. FDG PET/BT'de lokal ya da sistemik nüks saptanan hastalar PET pozitif, malignite lehine bulgu saptanmayan hastalar PET negatif olacak şekilde 2 gruba ayrıldı. Ayrıca hastalar CEA değerlerine göre CEA pozitif (≥ 5 ng/mL) ve CEA negatif (< 5 ng/mL) olacak şekilde gruplandırıldı. FDG PET/BT ve CEA negatif/pozitif hastalar ile sağkalım bilgisi istatistiksel olarak karşılaştırıldı.

Bulgular: Çalışmaya dahil edilen 145 hastada (ortalama yaş: 59±12; 59 kadın, 86 erkek) ortalama CEA değerleri 42,3 ng/mL idi (0,4-680 ng/mL). FDG PET/BT'de nüks saptanan hasta sayısı 107 (%73,7), CEA değerleri pozitif hasta sayısı 75 (%51,7) idi. Ortalama 57 ay (1-130 ay) süren takip boyunca 102 hastada (%70,3) kansere bağlı ölüm izlendi. Genel sağkalım ortalama 61±4,1 ay iken, PET pozitif ve negatif hastalarda genel sağkalım sırasıyla ortalama 44±3,89 ay; ve 107±6,28 ay olarak saptandı. PET pozitif hastalarda genel sağkalımın PET negatif hastalara göre anlamlı olarak azaldığı tespit edildi ($p<0,001$). CEA değerlerine göre yapılan değerlendirmede ise CEA pozitif ve negatif hastalarda genel sağkalım sırasıyla ortalama 45,8±4,9 ay ve 75,7±5,9 ay olarak saptandı. CEA pozitif hastalarda genel sağkalımın CEA negatif hastalara göre anlamlı olarak azaldığı görüldü ($p<0,001$). PET pozitif hastalar ve CEA pozitif hastalar arasında genel sağkalımlar arasında anlamlı farklılık bulunmazken ($p=0,906$), PET negatif hastaların sağkalımının CEA negatif hastalara göre anlamlı olarak daha uzun olduğu saptandı ($p=0,007$).

Sonuç: Çalışma sonuçlarına göre kolorektal kanserlerin izleminde FDG PET/BT'de nüks saptanan hastaların sağkalımının PET negatif hastalara göre belirgin azaldığı gösterilmiştir. Sağkalımın öngörülmesinde PET pozitifliğinin CEA pozitifliği ile benzer şekilde negatif prognostik etkisi gösterilmekle birlikte PET negatifliğinin CEA negatifliğine göre daha uzun sağkalımı predikte ettiği tespit edilmiştir.

Anahtar Kelimeler: Kolorektal kanserler, FDG PET/BT, CEA, sağkalım

yönlendirilmesi gereken hasta grubunun belirlenmesinde NC görüntülerden elde edilen TPD değerinin diğer skorlardan üstün olduğu izlenmiş olup, TPD 5'in üzerinde olan hastaların KAG için öncelikli hasta grubu olduğu gösterilmiştir.

Anahtar Kelimeler: Miyokard perfüzyon sintigrafisi, Koroner anjiyografi

[SS-212]

Miyokard Perfüzyon Tek Foton Emisyon Bilgisayarlı Tomografi/Bilgisayarlı Tomografi: Kantitatif Değerlendirme ve Koroner Anjiyografi Sonuçlarının Karşılaştırılması

Nazlı Pınar Karahan Şen, Recep Bekiş

Dokuz Eylül Üniversitesi, Nükleer Tıp Anabilim Dalı, İzmir

Amaç: Bilinen koroner arter hastalığı olmayan hastalarda miyokard perfüzyon sintigrafisinin (MPS) kantitatif olarak değerlendirilmesiyle elde edilen toplam stres skoru (SSS), toplam diferansiyel skoru (SDS) ve toplam perfüzyon defekti (TPD) skorlarının incelenerek koroner anjiyografi (KAG) yapılması uygun olan hastaların seçiminde en önemli göstergenin belirlenmesi hedeflenmiştir.

Yöntem: Kliniğimizde Aralık 2017-Ocak 2019 tarihleri arasında miyokard perfüzyon tek foton emisyon bilgisayarlı tomografi/bilgisayarlı tomografi (SPECT/BT) görüntülemesi yapılan ve daha önceden bilinen koroner arter hastalığı olmayan hastalar incelendi. Tek gün protokolü ile MPS yapılan ve iskemi olarak yorumlanan ve takiben KAG yapılan hastalar çalışmaya dahil edildi. Farmakolojik ya da egzersiz yöntemi ile yeterli stres testi uygulanmayan hastalar ve MPS çift gün protokolü uygulanan hastalar çalışmadan çıkarıldı. En az bir koroner damarda %70 ve üzerinde darlık saptanması ile KAG pozitif kabul edildi. Toplam 37 hastanın atenüasyon düzeltilmemiş (NC) ve SPECT/BT ile atenüasyon düzeltilmiş (AC) görüntülerinden elde edilen SSS, SDS ve TPD değerleri Mann-Whitney U testi ile değerlendirildi. $P<0,05$ değeri anlamlı kabul edildi. KAG olan ve olmayan hastalarda anlamlı olan parametreler için alıcı işletim karakteristiği (ROC) analizi uygulandı.

Bulgular: Otuz yedi hastanın 18'inde KAG pozitifliği (%48,6). NC ve AC görüntülerden elde edilen skorlarda AC-SDS dışındaki tüm skorlar için iki grup arasında anlamlı fark izlendi. Uygulanan ROC eğrilerinde tanı değeri en yüksek skorun NC görüntülerden elde edilen TPD değeri olduğu tespit edildi (EAA: 0,923; 95% confidence interval, 0,835-1, $p=0,000$). ROC eğrisinden TPD için elde edilen cut-off değeri 5,5 bulundu.

Sonuç: MPS'de iskemi tespit edilen hastalarda KAG'ye öncelikle

[SS-213]

Periinfarkt İskemi Tanısında Faz Analizinin Değerinin Araştırılması

Aybüke Uçgun, Sümeyye Alkan, Engin Alagöz, Semra İnce, Alper Özgür Karaçaliolu

Sağlık Bilimleri Üniversitesi, Gülhane Eğitim ve Araştırma Hastanesi, Nükleer Tıp Kliniği, Ankara

Amaç: Gated miyokard perfüzyon sintigrafisi (MPS) yorumlanırken çoğu zaman sabit perfüzyon defektleri infarkt olarak rapor edilmektedir. Oysa rest görüntülerinde perfüzyon defekti, stres görüntülerine oranla küçülerek devam ediyorsa infarkt dokusuna periinfarkt iskemide eşlik ediyor demektir. Periinfarkt iskemide varlığı da bu tarz hastaların çoğundaki yeni klinik bulguların temel kaynağıdır. Bu çalışmanın amacı sabit perfüzyon defekti olanlar ile bu defekte iskemide eşlik edenlerin ayırıcı tanısında faz analizinin faydalı olup olmayacağını araştırmaktır.

Yöntem: Çalışmaya 10'u kadın, 63 hasta (aralık: 36-82 yıl, ortalama: 61 yıl) dahil edildi. Hastalara iki gün protokolüne göre solid state kardiyak kamerada (GE, 530c, USA) gated gMPS yapıldı. Görüntülerin kalitatif ve kantitatif analizi ile hastalar stres-rest görüntülerinde sabit perfüzyon defekti (infarkt / n=30 hasta) ve restteki sabit perfüzyon defekti strese göre küçülenler (sabit perfüzyon defekti + periinfarkt iskemide / n=33 hasta) olmak üzere iki gruba ayrıldı. Ticari olarak mevcut (QPS-QGS) yazılımları kullanılarak görüntüler analiz edildi ve perfüzyon defektlerinin genişlikleri hesaplandı. Yine, ticari olarak mevcut olan EcToolbox yazılımı kullanılarak sol ventrikül faz analizi yapılarak sırasıyla faz analizi parametreleri olan, peak phase (PP), standart sapma (SS), histogram bant genişliği (HBW), histogram skewness (HS), histogram kurtosis (HK) otomatik olarak hesaplandı ve aralarındaki fark bağımsız gruplar t-testi analizi ile araştırıldı.

Bulgular: Grupların perfüzyon defekti genişlikleri karşılaştırıldığında (19,7±11,1 -28,4±12,1 p=0,004), infarkt + periinfarkt iskemisi olan grubun perfüzyon defektinin genişliğinin istatistiksel olarak anlamlı daha geniş olduğu da saptanmıştır. İnfarkt ve periinfarkt iskemide grubundaki sayısal değerlerin sonuçları [ortalama değerleri ± SS, p değeri] olacak şekilde sırasıyla PP (150,4±21,5-150,2±18,8, p=0,961), SS (41,7±16,6-40,9±16,2, p=0,844), HBW (130,5±66,4-137,5±62,3, p=0,666), HS (2,8±0,8-2,7±0,7, p=0,479), HK (9,8±7,2-9±6,7, p=0,623) olarak bulunmuştur. Görüldüğü üzere, grupların faz analizi parametreleri arasında istatistiksel olarak anlamlı bir fark bulunmamıştır.

Sonuç: Sonuçlarımıza göre, gruplar arasında istatistiksel olarak anlamlı perfüzyon defekti farklılıkları olmasına rağmen her iki grubun ayırıcı tanısında faz analiz parametrelerinin faydalı olmayacağı görünmektedir. Buna göre sabit perfüzyon defekti olanlar ile sabit perfüzyon defekti + iskemide olanlar arasında sol ventrikülün mekanik kontraksiyonunun eş zamanlığı arasında istatistiksel olarak anlamlı bir fark oluşmuyor gibi görünmektedir.

Anahtar Kelimeler: Gated miyokard perfüzyon sintigrafisi, infarkt, periinfarkt iskemide

[SS-214]

Miyokard Perfüzyon Sintigrafisi'nde Gama Kamera Tercihi: Tek Foton Emisyon Bilgisayarlı Tomografi/Bilgisayarlı Tomografi mi? Solid State Detektörlü Kardiyak Kamera mı?

Mustafa Genç, Elif Özdemir, Nilüfer Yıldırım, Şeyda Türkölmez

Ankara Yıldırım Beyazıt Üniversitesi Tıp Fakültesi, Nükleer Tıp Anabilim Dalı, Ankara

Amaç: Miyokard perfüzyon sintigrafisi (MPS), koroner arter hastalığının tanısı ve prognoz belirlemede kullanılan non-invaziv bir görüntüleme yöntemidir. Hibrid tek foton emisyon bilgisayarlı tomografi (SPECT/ bilgisayarlı tomografi (BT) gama kameralarda BT ile atenuasyon düzeltimi değerlendirmeye katkı sağlar. Son yıllarda geliştirilen kardiyak spesifik gama kameralar (kardiyak SPECT) ise solid state dedektörleri ile çekim süresinde kısalma ve daha düşük radyofarmasötik dozlarının kullanılması avantajlarına sahiptir. Ancak bu sistemlerde cihaz geometrisi nedeniyle özellikle miyokardın inferolateral duvarını değerlendirmek güç olabilmektedir. Bu prospektif çalışmada aynı hasta grubunda SPECT/BT ve kardiyak SPECT ile elde edilen MPS görüntüleri ve kantitatif parametreleri karşılaştırmak amaçlanmıştır.

Yöntem: MPS için kliniğimize refere edilen, VA and lt; 90 kg olan 24 hasta (kadın:13, erkek: 11, ortalama yaş: 64±12,42) çalışmaya dahil edildi. Tüm hastalara tek gün rest-stres protokolü uygulandı. Rest görüntüleme için istirahat halindeyken 10 mCi Tc-99m-MIBI enjeksiyonu yapıldı ve 45 dakika sonra kardiyak SPECT (GE Discovery NM 530c) ile 7 dakika; hemen ardından SPECT/BT (GE Optima NM/CT 640) cihazında 20 dakika görüntüleme yapıldı. Stres görüntüleme için 30 mCi Tc-99m-MIBI enjeksiyonundan 30 dakika sonra kardiyak SPECT ile 5 dakika görüntüleme yapıldı. Hemen ardından SPECT/BT ile 20 dakika görüntüleme yapıldı. İki ayrı sistemden elde edilen görüntüler (QPS-QGS) programı kullanılarak değerlendirildi ve her hasta toplam stres skoru (SSS), toplam rest skoru (SRS), toplam fark skoru (SDS) ve ejeksiyon fraksiyonu (EF) değerleri karşılaştırıldı.

Bulgular: SSS değerleri için; hastaların %58,3'ünde (n=14) kardiyak SPECT kamera ile daha yüksek hesaplanırken, hastaların %41,7'sinde (n=10) ise SPECT/BT ile daha yüksek hesaplanmıştır (p=0,647). SDS değerleri de yine hastaların %54,1'inde (n=13) kardiyak SPECT görüntülerinde, hastaların %37,5'inde (n=9) SPECT/BT görüntülerinde daha yüksek bulunmuş (p=0,454), 2 hastada ise her iki sistemde aynı bulunmuştur. EF değerleri karşılaştırıldığında; hastaların %92'sinde (n=22) SPECT/BT ile daha yüksek değerler hesaplanmış olup 2 hastada ise kardiyak SPECT ile aynı değerler hesaplanmıştır (p<0,001). Vizüel değerlendirmede; kardiyak SPECT görüntülerinde inferior duvarda şüpheli sonuç izlenen 10 hastada SPECT/BT ile atenuasyon düzeltimi sonunda iskemide ekarte edilmiştir.

Sonuç: Kardiyak SPECT, MPS görüntülemesinde hastanın radyasyon maruziyetinde azalma ve çekim süresinde kısalma sağlamaktadır. Yüksek rezolüsyonu ile özellikle kalbi küçük hastalarda olmak üzere genel olarak daha doğru EF hesaplaması yapılabilmektedir. Ancak çalışmamızda kardiyak sistemlerde SSS ve SDS daha yüksek hesaplanmış olup; bu durumun atenuasyona sekonder yanlış pozitifliğe bağlı olduğu düşünülmüştür. Kardiyak sistemlerin bu dezavantajı özellikle obez hastalarda ve inferior duvarda belirginleşmektedir. Kardiyak SPECT görüntüleme değerlendirilirken kantitatif varyasyonlar dikkate alınmalı, atenuasyon etkisi beklenen obez hastalarda SPECT/BT tercih edilmelidir.

Anahtar Kelimeler: Mps, kardiyak SPECT, SPECT/BT

[SS-215]

Faz Analizinin Miyokard Perfüzyon Gated Tek Foton Emisyon Bilgisayarlı Tomografi Değerlendirmeye Katkısı

Fulya Koç Öztürk, Büşra Aydın, Yavuz Sami Salihoğlu, Semra Özdemir

Çanakkale Onsekiz Mart Üniversitesi Tıp Fakültesi, Nükleer Tıp Anabilim Dalı, Çanakkale

Amaç: Tek foton emisyonlu bilgisayarlı tomografi (SPECT) miyokard perfüzyon sintigrafisi (MPS), miyokard perfüzyonunu ve sol ventrikül fonksiyonunu birlikte değerlendirmeye imkan verir. Bu tetkik sırasında, bazı yazılımlar kullanılarak semikantitatif analizler de yapılabilir. Bunlardan biri olan faz analizi metodu, mekanik dissenkronizasyonu ölçen sayı temelli bir yöntemdir. Bu çalışmanın amacı, iskemik dilate kardiyomiyopati ve iskemik koroner hastalığı olan hastalarda SPECT MPS ile elde edilen perfüzyon ve fonksiyon bulgularını değerlendirmek ve faz analizinin klinik tanıya katkısını araştırmaktır.

Yöntem: Toplam 229 (76 kadın, 153 erkek) hastanın stress gated SPECT MPS görüntüleri retrospektif olarak incelendi. Hastalar iki gruba ayrıldı: Klinik ve ekokardiyografi bulgularına göre oluşturulan kardiyomiyopati + iskemi grubu (KİG) ve iskemi grubu (İG). Sol ventrikül bölgesel faz incelemesi bir yazılım paketi (Emory Cardiac Toolbox) vasıtasıyla yapıldı. Pik faz (P), faz standart sapması (SS), bant genişliği (B), çarpıklık (S) ve basıklık (K) faz histogramından otomatik olarak hesaplandı. İstatistiksel analiz, IBM-SPSS V20 kullanılarak yapıldı. Nicel sürekli değişkenler ortalama \pm SS olarak ve kategorik değişkenler sayılarla ifade edildi. Normal dağılım gösteren kategorik verilerin analizinde ki-kare testi, sürekli verilerin analizinde iki ortalama arasındaki farkın önemlilik testi (t-testi) kullanıldı. Tüm analizlerde p değeri $<0,05$ ise istatistiksel olarak anlamlı kabul edildi.

Bulgular: KİG'de, ejeksiyon fraksiyon değerleri (%36,5 \pm 7,18), İG'den (%73,5 \pm 7,01) belirgin düşük (p<0,001); end-diyastolik hacim ortalaması (189,43 \pm 75,1 mL) ve end-sistolik hacim ortalaması (122,77 \pm 63,1 mL) belirgin yüksek bulunmuştur (p<0,001, p<0,001). Faz analizi sonuçlarından S ve K verileri için her iki grup arasında anlamlı fark bulunmazken; P, SD ve B KİG'de anlamlı yüksek ölçüldü (Tablo 1).

Sonuç: Faz analizi verileri dissenkronizasyon saptanmasında etkili bir yöntem olarak görünmekte ve sol ventrikül fonksiyon parametreleri ile yakın ilişki göstermektedir. Bu nedenle miyokard perfüzyon sintigrafisi değerlendirilmesine faz analizin dahil edilmesinin tanısal doğruluğa önemli katkılar sağlayacağı düşünüldü.

Anahtar Kelimeler: Miyokard perfüzyon sintigrafisi, kardiyomiyopati, faz analizi

Tablo 1. Faz analizi sonuçlarının karşılaştırılması

	P	SS	B	S	K
KİG	153,67 \pm 21,48	46,06 \pm 25,76	146,46 \pm 74,05	3,72 \pm 2,68	17,34 \pm 10,23
İG	133,66 \pm 48,00	17,47 \pm 19,64	53,16 \pm 28,99	3,84 \pm 0,91	18,10 \pm 13,23
P	<0,001 ^a	<0,001 ^a	<0,001 ^a	<0,647	<0,623
KİG İG		^a : p<0,05 anlamlı	Veriler ortalama \pm SS olarak verilmiştir.		

^a: p<0,05 anlamlı. B için veriler ortalama \pm SS olarak verilmiştir.

P: Pik faz, SS: Standart sapma, B: Bant genişliği, S: Çarpıklık, K: basıklık, KİG: Kardiyomiyopati + iskemi grubu, İG: İskemi grubu

[SS-216]

Sol Ventrikülün Alternatif Sitolikfonksiyonel Parametresi: Peak Ejection Rate

Alev Çınar, Semra İnce, Ülkü Nur Göker, Sümeyye Alkan, Engin Alagöz, Alper Özgür Karaçalıoğlu

Sağlık Bilimleri Üniversitesi, Gülhane Eğitim ve Araştırma Hastanesi, Nükleer Tıp Kliniği, Ankara

Amaç: Peak Ejection Rate'in (PER) sol ventrikül faz analizi parametreleri ve ejeksiyon fraksiyonu (EF) ile ilişkilerinin araştırmak ve gated miyokardiyal perfüzyon görüntüleme (gMPG) ile miyokardiyal iskemisi olanlarda bu parametrenin nasıl etkilendiğini araştırmaktır.

Yöntem: Çalışmaya 22'si erkek 53 hasta (yaş: 57 \pm 3) dahil edilmiştir. Hastalara koşu bandı ile hedef kalp hızının en az %85'ine ulaşılacak şekilde efor verilmiş ve maksimum efor ile ertesi gün rest öncesi 7 mCi Tc-99m işaretli MIBI enjeksiyonu yapılmış ve solid state kardiyak gama kamera (GE 530c, İsrail) ile iki gün protokolüne göre gMPG yapılmış olup olguların 17'sinde geri dönüşümlü perfüzyon defektleri saptanmıştır iskemi grubu (İ): normal grup (N). Parametreler Pearson korelasyon testi ile gruplar arası farklılıklar ise Mann-Whitney U testi ile araştırılmıştır.

Bulgular: Diyastol sonu hacim (EDV) (N/İ: 76,5 \pm 22,9-111,4 \pm 56,8, p=0,013), sistol sonu hacim (ESV) (N/İ: 28,8 \pm 19,3-58,3 \pm 50,4, p=0,015), EF (N/İ: 65 \pm 14,6-55 \pm 16,4, p=0,021), PER (N/İ: 3,3 \pm 0,7-2,6 \pm 0,9), histogram bant genişliği (BW) (N/İ: 65,8 \pm 37,7-117 \pm 84,3, p=0,014), histogram bant genişliğinin standart sapma (SS) (N/İ: 22,1 \pm 10,8-34,2 \pm 22,6, p=0,046) olarak bulunmuştur. PER ile EF arasında istatistiksel olarak doğrusal bir ilişki vardır (0,729**, p<0,001) ve PER arttıkça EF'de artmaktadır. PER ile BW/SD arasında istatistiksel olarak negatif doğrusal bir ilişki vardır (-0,529**, p<0,001/-0,542, p<0,001) ve EF arttıkça BW/SS'de azalmaktadır. Aynı şekilde EF ile BW arasında istatistiksel olarak negatif ilişki vardır (-0,602**, p<0,001/-0,628**, p<0,001) ve PER arttıkça BW/SS'de azalmaktadır. İskemi grubunda PER/EF istatistiksel olarak azalmaktadır (p=0,004/p=0,021). İskemi grubunda BW/SS istatistiksel olarak artmaktadır (p=0,014/p=0,046). İskemi grubunda EDV/ESV istatistiksel olarak artmaktadır (p=0,013/p=0,015).

Sonuç: PER, EF gibi sol ventrikülün önemli bir sistolik fonksiyonel parametresi gibi görünmektedir.

Anahtar Kelimeler: Peak ejection rate, gated miyokardiyal perfüzyon görüntüleme, sistolik fonksiyon

[SS-217]

Solid-state Kardiyak Gama Kamera ile MPS'de İskemi Yüzdesinin KAH'de Hasta Yönetimi ve Revaskülarizasyon Kararına Etkisi

N. Belgit Talay, Nazım Coşkun, Elif Özdemir

Ankara Şehir Hastanesi, Nükleer Tıp Kliniği, Ankara

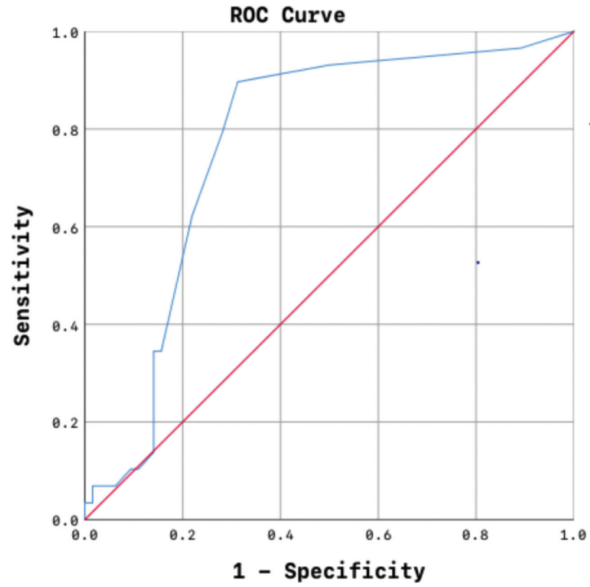
Amaç: Miyokard perfüzyon sintigrafisi (MPS), koroner arter hastalığında (KAH) kullanılan yüksek duyarlılığa sahip non-invazif bir tanısal yöntemdir. Bu yöntem ile vizüel, kantitatif/semikantitatif değerlendirme yapılmaktadır. Bu çalışmada semikantitatif olarak hesaplanan iskemik alan yüzdesinin takipteki revaskülarizasyon kararına etkisini ve sonuçlarını değerlendirmeyi amaçladık.

Yöntem: Kliniğimize MPS için gönderilen ve Cardiac Spect NM 530 GE cihazı kullanılarak çekimleri yapılan 611 hasta retrospektif olarak tarandı. Takiplerinde koroner anjiyografi (KAG) yapılan 93 hasta (kadın: 36, erkek: 57, ortalama yaş: 60,11±9,07) çalışmaya dahil edildi. Semikantitatif değerlendirme ile iskemik alan yüzdesi hesaplandı (ortalama: %6,16±5,85, ortanca: %4, minimum: %0, maksimum: %40). Hastaların takiplerinde medikal tedavi veya revaskülarizasyon tedavilerinin (PTCA/Stent ve CABG) seçimi ile iskemik alan yüzdesi arasındaki ilişki istatistiksel olarak değerlendirildi.

Bulgular: Hastaların KAH açısından risk faktörlerinin görülme sıklığı incelendiğinde Diabetes Mellitus: %52 (n=48), hipertansiyon: %62 (n=58), hiperlipidemi: %17 (n=16), sigara: %18 (n=17) olarak tespit edildi. Hastaların 24'ünde (%25,8) bilinen KAH mevcuttu. MPS görüntülerinde iskemik tespit edilen hasta sayısı 85 (%91) idi. İskemik alan yüzdesi %5'in üstünde olan hastalarda KAG'de stenoz tespit oranı %85,4 (p=0.002), revaskülarizasyon tedavilerinin (PTCA/Stent, CABG) uygulanma oranı %56,1 (p=0.000) olarak bulunmuş olup iskemik alan yüzdesi <%5 olan hastalara oranla istatistiksel olarak anlamlı yüksek olduğu görülmüştür. İskemik alan yüzdesi %5'in altında olan hastalarda ise KAG sonucunda medikal tedaviye karar verilen hasta oranı %65,4 (p=0,001) olarak tespit edilmiştir. Ayrıca iskemik alan yüzdesi %5 ve üstü olan hastalarda multidamar stenozu %68,3 oranında saptanmış olup iskemik alan yüzdesi %5'in altındaki hastalara göre anlamlı olarak yüksek bulunmuştur (p=0,000). Çalışmamızda iskemik alan yüzdesinin %5'in üstünde olmasının revaskülarizasyon yapılacak hastaları belirlemede sensitivitesi %89, spesifitesi %69 olarak bulunmuş olup klinik hasta yönetiminde önemli bir belirteç olduğu görülmüştür.

Sonuç: Solid-state kardiyak gama kameralar ile MPS görüntülemeye semikantitatif olarak hesaplanan iskemik alan yüzdesinin sintigrafi sonrası KAG planlanması ve revaskülarizasyon kararında önemli bir rol oynadığı izlenmiştir. Tedavi yönetimine önemli katkısı nedeni ile non-invaziv bir tanısal yöntem olan MPS'de semikantitatif olarak iskemik alan yüzdesinin raporlarda yer alması önerilir.

Anahtar Kelimeler: Miyokard perfüzyon sintigrafisi, koroner arter hastalığı, iskemik alan yüzdesi



Figür 1. İskemik yüzdesi - revaskülarizasyon alıcı işletim karakteristiği eğrisi

[SS-218]

Edinsel İmmün Yetmezlik Sendromlu Olgularda Florodeoksiglukoz Pozitron Emisyon Tomografi/Bilgisayarlı Tomografi Bulgularının Değerlendirilmesi

Özge Erol, Ediz Beyhan, Nurhan Ergül, Tevfik Fikret Çermik

Sağlık Bilimleri Üniversitesi, İstanbul Eğitim ve Araştırma Hastanesi, Nükleer Tıp Kliniği, İstanbul

Amaç: Edinsel immün yetmezlik sendromu (EİYS), insan immün yetmezlik virüsü ile enfekte olgularda bağışıklık sistemini hedef alarak enfeksiyon oluşturan ve bu enfeksiyonun ilerlemesi sonucu sekonder malign veya fırsatçı enfeksiyonların yaygın izlendiği bir sendromdur. Bu çalışmada konvansiyonel yöntemlerle malignite düşünülen EİYS'li olgularda florodeoksiglukoz (FDG) pozitron emisyon tomografi/bilgisayarlı tomografi'nin (PET/BT) tanıya katkısı ve primer hastalıkla ilişkili tutulumların değerlendirilmesi amaçlanmıştır.

Yöntem: Çalışmamızda son 5 yılda kliniğimize FDG PET/CT görüntüleme amacıyla gönderilen toplam 28 olgu (kadın: 3, erkek: 25) (ortalama ± standart sapma yaş: 42,5±8,5 y) retrospektif olarak değerlendirmeye alınmıştır. Sonuçlar takip eden dönemde yapılmış histopatolojik analiz veya takip bulgularına göre doğrulanmıştır.

Bulgular: Hastaların 12'sinde histopatolojik olarak doğrulanan malignite tanısı mevcuttu. Beş hasta non-Hodgkin Lenfoma, 3 hasta Kaposi sarkomu, 2 hasta renal hücreli karsinom ve 1 hasta tiroid Ca tanısı ile ilgili tutulumlar rapor edilmiştir. Bir olguda ise PET/BT'de larenks Ca tanısına rağmen histopatolojik analiz ile Kaposi sarkomu tanısı konulmuştur. Buna karşılık PET/BT bulgularının yönlendirmesi ile 1 olguda cerebral toksoplazmozis ve 1 olguda yaygın miyozit tanısı konulmuştur. En yaygın organ tutulumu akciğerlerde izlenmiş olup, 21 hastada primer hastalıkla ilişkili bölgesel veya yaygın parankimal enfektif-enflamatuvar patolojik FDG tutulumları izlenmiştir. Sekiz olguda dalakta diffüz veya fokal yoğun patolojik FDG tutulumu izlenmiştir. İki olguda rektit, 1 olguda perianal enfeksiyona

ait yoğun patolojik FDG tutulumları tespit edilmiştir. Bir olguda nazal septumda dekstrüksiyonun eşlik ettiği enfektif tutulum izlenmiştir. Beş olguda ise iskelette enfektif tutulum lehine fokal artmış patolojik FDG tutulumu tanımlanmıştır. Tüm bunların yanında, en yaygın tutulum alanı 24 olguda en az bir istasyonu ilgilendiren lenf nodu tutulumlarıdır. Nodal tutulumların sıklıkları şu şekildedir; 21 servikal, 18 mediastinal, 15 aksiller, 14 üst abdominal, 14 retroperitoneal, 18 retroperitoneal, 14 ingiunal lenfatik istasyonlarda orta ve yoğun patolojik FDG tutulumları rapor edilmiştir. Primer hastalıkla ilişkili değerlendiren lenf nodlarının tamamı 2 cm'den küçük boyutlarda ölçülmüştür.

Sonuç: EİYS olgularda FDG PET/BT bulgularını değerlendirmek yoğun enfektif enflamatuvar tutulumlar nedeniyle güçlükler içermektedir. Bu olgularda yaygın olarak karşılaşılan Lenfoma ve Kaposi sarkomu gibi sık karşılan maligniteler başta olmak üzere malign hadiselerin ayırıcı tanısında ve evrelemede hataya düşülmemesi için primer hastalıkla ilişkili enfektif-enflamatuvar FDG tutulum paternlerinin dikkatli değerlendirilmesi ve ayırımı önemlidir. Sekonder enfeksiyonlar alanları özellikle akciğer, baş-boyun, perianal ve rektal bölgelerde izlenen tutulumlar şeklinde olup, ayrıca yaygın nodal tutulumların öncelikle benign kaynaklı olduğu göz önünde bulundurulmalı boyut ve diğer benignite özellikleri doğru bir değerlendirme için akılda tutulmalıdır.

Anahtar Kelimeler: FDG PET/BT, EİYS, enfeksiyon, lenfoma, Kaposi sarkomu

[SS-219]

Primeri Bilinmeyen Metastatik Kanserli Hastalarda Pozitron Emisyon Tomografi/Bilgisayarlı tomografi Görüntülemenin Etkinliği

Fatih Tamer, Aylin Oral, Bülent Yazıcı, Ayşegül Akgün

Ege Üniversitesi Tıp Fakültesi, Nükleer Tıp Anabilim Dalı, İzmir

Amaç: Primeri bilinmeyen metastatik kanserler, genellikle agresif seyirli ileri evre hastalık grubunu oluşturmaktadır, bu nedenle hızlı tedavi yaklaşımının belirlenmesini gerektirmektedir. Primer odağın tespiti ise uygun kemoterapi rejimlerinin uygulanması ve hedefe dönük tedavilerin yapılabilmesi açısından avantaj sağlamaktadır. Bu çalışmada amacımız primeri bilinmeyen metastatik kanser tanısı alan olgularda, uygun tedavi yaklaşımının belirlenmesi amacıyla primer odağın tespitinde florodeoksiglukoz pozitron emisyon tomografi/ bilgisayarlı tomografi (FDG PET/BT) görüntülemenin etkinliğini araştırmaktır.

Yöntem: Bu çalışmada 01.07.2017 ile 18.01.2020 tarihleri arasında kliniğimizde primeri bilinmeyen metastatik kanser tanısı ile çekilen 73 hastaya ait demografik, klinikopatolojik ve FDG PET/BT verileri değerlendirilmiştir.

Bulgular: Hastaların 38'i (%52) erkek, 35'i (%48) kadın olup, yaşları 39 ile 85 (ortalama 62,19±10,32) arasında değişmekteydi. PET/BT görüntüleme öncesinde hastaların 45'i (%62) histopatolojik, 28'i (%38) ise sitopatolojik olarak primeri bilinmeyen metastaz tanısı almıştı. Metastatik hastalık en çok lenf nodu örneklemesi (n=21, %29) ile saptanırken, bunu sırasıyla periton (n=19, %26), yumuşak doku (n=8, %11), kemik (n=7, %10) ve diğerleri (karaciğer, beyin vb) takip etmekteydi. PET/BT görüntüleme sonucunda hastaların 35'inde (%47,9) olası primer odak tespit edilirken, 38 (%52,1) hastada primer hastalık ile uyumlu olabilecek odak saptanamadı. Primer odak olarak en sık akciğer (n=13, %17,8), over (n=10, %13,7) ve nazofarenks (n=4, %5,5) saptandı. PET/BT görüntüleme sonrasında hastaların 16'sında (%21,9) primer odağın tanısı histopatolojik olarak doğrulandı. Primer odak olarak kolon, meme ve akciğer saptanan 17 olgunun 9'u (%53) oligometastatik hastalık ile uyumluuydu.

Sonuç: Güncel immünohistokimyasal çalışmalar ve görüntüleme tetkiklerindeki gelişmelere rağmen bazen indifferansiyasyon varlığı nedeniyle biyopsilerde primer odağın tespiti günümüzde bile güç olabilmektedir. Çalışmamıza göre FDG PET/BT görüntüleme primeri bilinmeyen metastatik hastalık tanılı grupta biyopsi yerine rehberlik yaparak hastaların %22'sine histopatolojik olarak tanı konmasına, oligometastatik hastalık ayırımı yaparak küratif amaçla bölgesel tedavi uygulanabilmesine ve en uygun/ kişiselleştirilmiş tedavileri almalarına olanak sağlanmış oldu.

Anahtar Kelimeler: PET/BT, primeri bilinmeyen metastatik tümör, oligometastaz

[SS-220]

Pediyatrik Langerhans Hücreli Histiositozda F-18 Florodeoksiglukoz Pozitron Emisyon Tomografi/Bilgisayarlı Tomografi'nin Rolü

Emine Gökür Işık

İstanbul Üniversitesi, İstanbul Tıp Fakültesi, Nükleer Tıp Anabilim Dalı, İstanbul

Amaç: Langerhans hücreli histiositoz (LCH) çoğunlukla çocukluk döneminde görülen sebebi tam olarak bilinmeyen kemik iliğinin atipik langerhans hücre proliferasyonu ile seyreden bir hastalıktır. Hastalığı doğru evrelemek, tedavi yanıtını doğru değerlendirmek ve olası nüksleri ortaya koymak; verilecek tedavide takipten lokal rezeksiyona ve kemoterapi rejimlerine kadar geniş bir yelpazede değiştirmektedir. F-18 florodeoksiglukoz pozitron emisyon tomografi/bilgisayarlı tomografi'nin (F-18 FDG PET/BT) evreleme, tedavi yanıtı ve nüksleri göstermedeki değeri ise gün geçtikçe daha çok anlaşılmaktadır. Bu çalışmada kliniğimizde 10 yıl içinde yapılan pediyatrik LCH olgularını değerlendirmek ve FDG PET/BT'nin katkısını ortaya koymayı amaçladık.

Yöntem: 2009-2019 tarihleri arasında evreleme (E), tedavi yanıtı (TYD) ve yeniden evreleme (YE) amacı ile yapılan F18 FDG PET-BT görüntülemeleri retrospektif olarak değerlendirildi. Çalışmaya 14'ü erkek 8'i kadın 22 hasta ve bu hastalara ait 25 [E (n=12), TYD (n=5), YE (n=8)] F-18 FDG PET-BT görüntüleme dahil edildi. Lezyonlar tek ya da multi sistem hastalık ve tek sistem hastalık içerisinde fokal/multiple tutulum olarak ayrıldı. Bulgular radyoloji raporları ve klinik takip ile korele edildi.

Bulgular: Hastaların yaş ortalaması 8±4,4'idi. Ortalama takip süresi 23±15,6 aydı. On beş hasta tek sistem tutulumu (12'si fokal kemik; 3'ü multipl kemik) göstermekteydi. Yedi hasta ise multi sistem tutulumluuydu. Bunlardan 2'si ek olarak solid organ tutulumu (karaciğer ve böbrek) gösterirken kalan 5 hasta kemik ve lenf nodu tutulumluuydu. Takipte 2 hastada lenf nodlarında ve 1 hastada maksiler kemikte PET-BT'de izlenen hipermetabolizmanın radyolojik ve klinik takipte reaktif olduğu, 1 hastada ise ön mediastende izlenen hipermetabolik odağın süpraklaviküler uzanımlı timus dokusu ile uyumlu olduğu görüldü. Tek sistem fokal kemik tutulumlu hastalardan birinde ise kemik lezyonunun boyutu nedeniyle PET'de tutulum izlenmedi ve hasta manyetik rezonans ile takip edildi. Kalan 20 görüntülemelerde PET-BT bulguları ve ilgili bölgelerden çekilen çoklu radyolojik görüntülemeler uyumluuydu. Yapılan değerlendirmede F-18-FDG PET/BT'nin duyarlılığı %93, özgüllüğü %60, [pozitif öngörücü değerler (PPV) %77, negatif tahmin değerleri (NPV) %85 ve doğruluğu %80]olarak bulundu.

Sonuç: F-18-FDG PET/BT'nin pediyatrik LCH'de evreleme, tedavi yanıtı değerlendirme ve yeniden evrelemede oldukça duyarlı bir görüntüleme yöntemi olduğu görülmektedir. Her ne kadar özellikle lenf nodlarındaki reaktif süreçler özgüllüğü düşürse de çoklu radyolojik tetkikler ile uyumlu pozitif lezyonlar göz önüne alındığında tek seferde tüm vücudu görüntüleme avantajı ile hastalık yönetiminde kullanılabilecek iyi bir alternatif olduğu düşünülmektedir.

Anahtar Kelimeler: Pediyatrik Langerhans hücreli histiositoz, LCH, F-18-FDG PET/BT

[SS-221]

Pediyatrik Burkitt Lenfomada Tedaviye Yanıtta F-18-FDG PET-BT'de Kantitatif Parametrelerinin Değerlendirilmesi

Emine Göknur Işık¹, Ebru Yılmaz¹, Duygu Has Şimşek¹, Sema Büyükkapu Bay², Rejin Kebudi², Seher Nilgün Ünal¹

¹İstanbul Üniversitesi, İstanbul Tıp Fakültesi, Nükleer Tıp Ana Bilim Dalı, İstanbul
²İstanbul Üniversitesi, Onkoloji Enstitüsü, Pediyatrik Hematoloji-Onkoloji Bilim Dalı, İstanbul

Amaç: Non-Hodgkin lenfomaların (NHL) %90'ı agresif seyir göstermekte olup, çocukluk çağı NHL'lerin %40'ını oluşturan Burkitt Lenfoma'nın yüksek florodeoksiglukoz (FDG) affinitesi gösterdiği bilinmektedir. F-18-FDG pozitron emisyon tomografi (PET)/BT ile yapılan semi kantitatif değerlendirme ile tedavi yanıtının değerlendirilmesi (TYD), takipte nüks hastalığın saptanmasında da kullanılan aynı zamanda prognostik bilgiler de vermektedir. Bu çalışmada F-18-FDG PET-BT görüntüleme yapılan Burkitt Lenfoma tanılı pediyatrik hastalarda semi-kantitatif ve kantitatif değerlendirme yöntemlerinin TYD ve hastalısız sağkalımı ön görmede katkısını değerlendirmeyi amaçladık.

Yöntem: Çalışmaya kliniğimizde 2009-2019 yılları arasında evreleme ve tedavi yanıtı değerlendirme amacı ile F-18-FDG PET-BT çekimi yapılan yaşları 3-18 arasında değişen (ortalama=10±5) 12 erkek ve 6 kadın; evre 2 (n=3), evre 3 (n=6) ve evre 4 (n=9) olan toplam 18 hastanın 36 çalışması dahil edildi. Evreleme ve TYD PET görüntülerinde, primer hastalığın infiltrasyonu ile uyumlu lezyonların en yüksek SUV_{max} değeri, metabolik tümör volümü (MTV), tümör lezyon glikolizis (TLG) değerleri ölçüldü, ΔSUV_{max}, ΔMTV, ΔTLG değerlerin yüzde değişimleri ve Deauville skorlaması (DS), hesaplanarak takipte progresyonsuz sağkalım ile ilişkileri değerlendirildi.

Bulgular: Hastaların 3'ü lenfatik 6'sı ekstralenfatik ve 9'u miks bölge tutulumlu idi. Ortalama takip süresi 48,6±38 aydı. Hastalık infiltrasyonu ile uyumlu lezyonlarda en yüksek SUV_{max} değeri ortalaması 16,5±7 olarak ölçüldü. DS ile tedavi yanıtı değerlendirmede DS 1(n=1), DS 2(n=9), DS 3(n=6) ve DS 4(n=2) olarak değerlendirildi. Evreleme ve TYD çalışmaları arasında bakılan ΔSUV_{max}, ΔMTV, ΔTLG yüzde değişimleri ortalama sırası ile %80,1, %75,9 ve %91,7 idi. Klinik takiplerinde hastalardan birinde 14. ayda nüks görüldü (DS2; ΔMTV %21, ΔTLG %52), bir hasta ise tedavi komplikasyonu nedeniyle exitus (DS3) oldu. Takibi devam eden 16 hastadan 2'sinin (DS4) kemik/kemik iliğinde diffüz azalarak sebat eden hipermetabolizma nedeniyle ilgi alanı çizilmedi ve MTV ve TLG'leri değerlendirilmedi. DS3 olan 5 hastada ise ΔTLG değerlerinin %90'nın üzerinde olduğu saptandı. Tedaviye tam yanıt olarak kabul edilen DS1 ve DS2 olgularda ortalama ΔMTV ve ΔTLG değerleri sırası ile %75 ve %91,9 iken, DS3 -kısmi yanıt- olarak değerlendirilen hastalarda ise ortalama ΔMTV ve ΔTLG değerleri %86,5 ve 98,2 olarak bulundu. İki grup arasında progresyonsuz sağ kalımda fark gözlenmedi (p=0,317).

Sonuç: Bu çalışmada sınırlı sayıda hastada elde edilen sonuçlarda DS 3-4 olarak raporlanan kısmi yanıtlı hastalarda tedavi yanıtı değerlendirmede kantitatif değerlendirme sonuçlarının-özellikle ΔTLG ile- hastalısız sağ kalımı ön görmede daha uyumlu sonuçlar verdiği görülmüştür. Ancak daha büyük hasta gruplarında yapılan çalışmalara ihtiyaç duyulmaktadır.

Anahtar Kelimeler: Pediyatrik Burkitt Lenfoma, FDG PET-BT, MTV, TLG, SUV_{max}, Deauville skoru

Tablo 1. Hastaların demografik verileri ve Deauville skoru, ΔMTV, ΔTLG, ΔSUVmax değerleri

hasta no	son durum	yaş	Cinsiyet	evre	takip süresi (ay)	Deauville	%ΔMTV	%ΔTLG	%ΔSUVmax
1	yaşiyor	4	E	2	97	3	96,8	99,4	87,63
2	ex	15	K	4	5	3	96,4	99,2	74,97
3	yaşiyor	15	K	3	51	2	75,5	94,3	78,87
4	yaşiyor	3	E	3	115	2	59,2	97,2	94,34
5	yaşiyor	5	E	3	114	3	43,1	93,5	87,67
6	yaşiyor	15	E	3	44	3	90,2	99,3	91,85
7	yaşiyor	12	K	4	121	2	96,3	99,1	75,53
8	yaşiyor	6	E	3	4	2	74,2	96,5	94,93
9	yaşiyor	6	E	4	29	2	56,9	47,7	19,91
10	yaşiyor	16	E	2	52	2	87,8	98,4	87,50
11	yaşiyor	15	E	2	37	2	89,7	97,7	93,55
12	yaşiyor	9	E	4	19	4			87,17
13	yaşiyor	7	K	4	26	3	94,8	99,0	89,13
14	yaşiyor	18	E	3	21	2	37,0	96,3	94,00
15	yaşiyor	3	E	4	48	1	98,8	99,9	90,24
16	yaşiyor	10	E	4	12	4			89,30
17	yaşiyor	12	K	4	66	3	97,4	99,0	79,07
18	nüks	6	K	4	14	2	21,4	52,1	26,7

MTV: Metabolik tümör volümü, TLG: Tümör lezyon glikolizis

[SS-311]

LU-177 PSMA ve LU-177 DOTA-TATE Radyonüklid Tedavilerinde Hastadan Yayınlanan Doz Hızı Ölçümleri

Merve Cinoğlu Karaca¹, Duygu Tunçman Genç², Hatice Kovan¹, Savaş Karyavaşar¹, Tamer Özülker¹, Bayram Demir³

¹Sağlık Bilimleri Üniversitesi, Okmeydanı Eğitim ve Araştırma Hastanesi, Nükleer Tıp Kliniği, İstanbul

²Altınbaş Üniversitesi, Sağlık Hizmetleri Meslek ve Yüksekokulu, Tıbbi Görüntüleme Teknikleri, İstanbul

³İstanbul Üniversitesi Fen Fakültesi, Nükleer Fizik Anabilim Dalı, İstanbul

Çalışmamızın amacı Lutesyum-177 (Lu-177) DOTA-D-Phe-Tyr3-octreotate (DOTA-TATE) uygulanan nöroendokrin tümörlü hastalarda ve Lu-177 Prostat Spesifik Membran Antijen (PSMA) uygulanan prostat kanserli hastalardan yayınlanan radyasyon doz hızlarının ölçüm sonuçlarına göre taburcu edilebilme koşullarını belirlemek. Lu-177 izotopunun fiziksel yarılanma süresi 6,7 gün olup %6 113 KeV, %11'de ise 208 KeV enerjide gama ışınları, ortalama 430 KeV enerjide ise beta radyasyonu bulunur. Çalışmamıza 3700, 5500 ve 7400 MBq aktivite miktarında toplamda 21 hasta dahil edildi. Doz hızları 0. saatte, 2. saatte, 21. saatte, 46. saatte ve 96. saatte Geige-Müller ile 20 cm, 50 cm ve 100 cm de ölçüldü.

Lu-177 DOTATE ve Lu-177 PSMA dozları 0. saatte 20 cm için ölçülen doz hızı ortalaması sırasıyla; 57 μSv/s, 33 μSv/s, 2. saatte ölçülen doz hızı ortalaması 33 μSv/s, 27 μSv/s, 21. saatte ölçülen doz hızı ortalaması 12 μSv/s, 14 μSv/s, 46. saatte ölçülen doz hızı ortalaması 8,2 μSv/s, 9 μSv/s, ve 96. saatte ölçülen doz hızı ortalaması ise 4,7 μSv/s, 3,7 μSv/s olarak bulundu. Sıfırıncı saatte 50 cm için ölçülen doz hızı ortalaması sırasıyla; 29 μSv/s, 14 μSv/s, 2. saatte ölçülen doz hızı ortalaması 16 μSv/s, 12 μSv/s, 21. saatte ölçülen doz hızı ortalaması 6,3 μSv/s, 5,3 μSv/s, 46. saatte ölçülen doz hızı ortalaması 4 μSv/s, 2,3 μSv/s ve 96. saatte ölçülen doz hızı ortalaması ise 2,6 μSv/s, 2 μSv/s olarak bulundu. Sıfırıncı saatte 100 cm için ölçülen doz hızı ortalaması ise sırasıyla; 12 μSv/s, 6,8 μSv/s, 2. saatte ölçülen doz hızı ortalaması 5,9 μSv/s, 4,9 μSv/s, 21. saatte ölçülen doz hızı ortalaması 2,3 μSv/s, 2,2 μSv/s, 46. saatte ölçülen doz hızı ortalaması 1,4 μSv/s, 1,8 μSv/s, 96. saatte ölçülen doz hızı ortalaması ise 0,9 μSv/s, 0,6 μSv/s olarak bulundu.

Bu sonuçlara göre Lu-177 DOTATE 20 cm, 50 cm ve 100 cm de Lu-177 PSMA'ya göre daha yüksek doz hızına sahip olduğu görüldü. Lu-177 DOTATE

ve Lu-177 PSMA 100 cm mesafede 0. saatten itibaren TAEK Radyasyon Güvenlik Yönetmeliği'ne uygun seviyeye geldiği görüldü. Türkiye Atom Enerjisi Kurumu tarafından belirlenen kritere göre taburcu işlemi için hastadan 1 m uzaklıkta ölçülen doz hızı 20 µSv/saatin altına düşmelidir.

Hastaların ilk 24 saat içinde müsaade edilen yasal doz limitlerine düştüğü görülmüştür. Fakat kliniğimizde ise dozimetre amaçlı çekimlerin devam etmesinden dolayı hastaları 48 saat yatırmaktayız.

Anahtar Kelimeler: Dozimetri, radyasyon güvenliği, Lu-177, radyonüklid, PSMA, DOTATATE

[SS-312]

Y-90/LU-177 DOTATATE Tedavisi Almış Hastaların Tedavi Yanıtının Değerlendirilmesi

Zeynep Işık¹, Bilge Volkan Salancı¹, Şuayip Yalçın², Gürkan Güner², Ömer Uğur¹

¹Hacettepe Üniversitesi Tıp Fakültesi, Nükleer Tıp Anabilim Dalı, Ankara

²Hacettepe Üniversitesi Tıp Fakültesi, Medikal Onkoloji Bölümü, Ankara

Amaç: Nöroendokrin tümörler yavaş ilerleyen, heterojen bir tümör grubudur. Hücre yüzeyinde somatostatin reseptörü ekspres ederler. Tedavi seçeneklerinden birisi de bu reseptörleri hedefleyen Lu-177/Y90 DOTATATE ile peptid reseptör radyonüklid tedavisidir (PRT). Bu çalışmada PRT almış hastaların tedavi yanıtı değerlendirilmiştir.

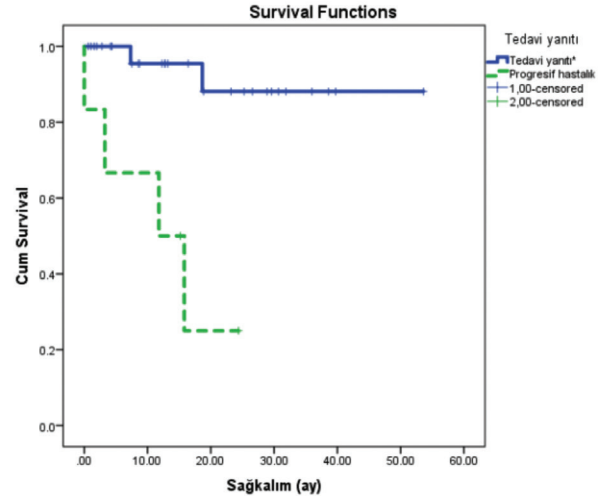
Yöntem: Haziran 2014-Ocak 2020 tarihleri arasında PRT tedavisini tamamlamış 44 hastanın verilerine hastane bilgi sisteminden; tedavi öncesinde ve sonrasında yapılmış Ga-68 DOTATATE PET-BT (Ga-PET) görüntülerine PACS sisteminden ulaşıldı, görüntüler ve hasta verileri retrospektif olarak değerlendirildi.

Bulgular: Çalışmaya dahil edilen 44 hastanın 9'unun (%20) (K/E: 5/4) ilk 2 kür PRT sonrasında Ga-PET görüntülerinde belirgin progresyon izlenmesi nedeni ile tedavilerine devam edilmedi. Geri kalan 19'u erkek (%54), 16'sı (%46) kadın toplam 35 hastadan 7'sinin primer akciğer (%20), 11'inin pankreas (%31), 5'inin mide-bağırsak (%14) iken 12 hasta primeri bilinmeyen (%34) olarak sınıflandırıldı. Hastaların %15'inde primer tümörden, %51'inde karaciğerdeki metastatik odaktan alınmış biyopsi sonuçları WHO 2010 NET derecelendirme sistemine göre grade 1 (n=8, %23), grade 2 (n=21, %60), grade 3 (n=1, %3) olarak gruplandırıldı. Patoloji raporlarından toplam 26 hastanın Ki-67 indeksi elde edilebildi. Hastalar Ki-67 indeksi %1-2 (n=8, %30,8), %3-20 (n=18, %69,2) ve >%20 (n=0) olmak üzere ENETS grade sistemine uygun olacak şekilde 3 kategoride gruplandırıldı. On yedi hasta sadece Lu-177 DOTATATE; 18 hasta Lu-177 DOTATATE tedavi sikluslarına ek olarak en az bir doz Y-90 DOTATATE tedavisi aldı. Hastalara verilen kümülatif Lu-177 DOTATATE tedavi dozu ortalama 708 mCi (±273,1) olarak hesaplandı. Tedavi sonrası takipte ortalama sağkalım 42,94 ay [%95 güven aralığı (GA)=35,39-50,49] olarak hesaplandı (Figür). Tümör grade 2 ve üstü olan hastalarda bazal Ga-PET ile karaciğerde daha yüksek somatostatin ekspresyonu olduğu bulundu (p=0,035).

Hastaların tedavi yanıtları 4. ve 6. kürler sonrası Ga-PET ile değerlendirildi. İki hastada (%5,7) tam yanıt, 14 hastada (%40) parsiyel yanıt, 13 hastada (%37,1) stabil yanıt olduğu belirlendi. Altı hastada (%17,1) progresyon izlendi. Hastaların patolojik tümör grade ile tedavi yanıtı, primer tümör, lenf nodu ya da kemik metastazlarının bazal SUV_{max} değerleri ya da tedavi sonrasında bu değerlerdeki değişim arasında fark bulunamadı (p>0,05). Hastaların tedavi sonrası takiplerinde 6 hastanın (%17) exitus olduğu belirlendi. Tam yanıt, parsiyel yanıt ve stabil hastalık durumları "Tedavi Yanıtı" başlığı altında gruplandırıldığında tedavi yanıtı grubundaki hastalarda sağkalım 48,92 ay iken (%95 GA=42,78-55,06) progresif hastalık olarak değerlendirilen hastalarda sağkalım 12,55 ay (%95 GA=5,26-19,84) olarak saptandı (p<0,001).

Sonuç: Ga-PET ile tedavi yanıtı değerlendirmesi PRT tedavisi sonrasında hasta sağkalımını öngörmektedir.

Anahtar Kelimeler: Lu-177 DOTATE, 90Y-DOTATATE, Ga-68-DOTATATE, PET-CT, neuroendocrine tumors



Figür 1. PRT tedavisi almış hastaların tedavi yanıtına göre Kaplan-Meier survival eğrisi. *Tedavi yanıtı: Tam yanıt, parsiyel yanıt, stabil hastalık
PRT: Peptid reseptör radyonüklid tedavisi

[SS-313]

Radyiyot-Refrakter Diferansiye Tiroid Kanserlerinde 177-LU-DOTATATE Tedavisinin Etkinliği

Azizullah Nazari¹, Muhammet Sait Sağer, Seçkin Bilgiç, Muhammet Fatih Beytur, Rabia Lebriz Uslu Beşli, Sertaç Asa, Levent Kabasakal, Haluk Burçak Sayman, Kerim Sönmezoğlu

¹İstanbul Üniversitesi, Cerrahpaşa Cerrahpaşa Tıp Fakültesi, Nükleer Tıp Anabilim Dalı, İstanbul

Amaç: Diferansiye tiroid kansinmaları tiroid folikül epitel hücrelerden gelişen ve tüm tiroid kansinmalarının %90'ını oluşturan kanserlerdir. Radyoaktif iyot-131 (RAİ) tedavisine refrakter diferansiye tiroid kansinmalar kötü prognoza sahip olmakla birlikte çok fazla tedavi seçenekleri yoktur. Bu çalışmada amacımız somatostatin reseptörü ihtiva eden radyoaktif tedavisine refrakter tiroid kanserli hastalarda 177-Lu-DOTATATE tedavi etkinliğini araştırmaktır.

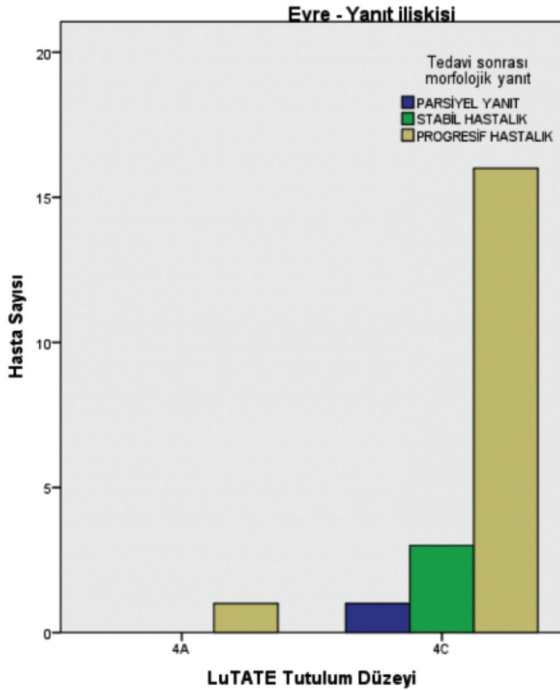
Yöntem: Cerrahpaşa Tıp Fakültesi Nükleer Tıp Anabilim Dalı'nda 2011-2020 yılları arasında 177-Lu-DOTATATE tedavisi uygulanan 28 hasta incelendi. Çalışmaya, total tiroidektomi operasyonu olan, ardından RAİ tedavisi alan ancak iyot refrakter kabul edilen, biyokimyasal olarak progrese, Ga-68 DOTATATE PET/BT de somatostatin reseptörü pozitif hastalar dahil edildi.

Bulgular: Yaş ortalaması 62,8 (42-81) olan, 17'si kadın (%60,7), 11'i erkek (%39,3) toplam 28 hastaya çalışmaya dahil edildi. Yirmi bir hastada (%53,8) papiller tiroid kansinomu, 5 hastada (%12,8) folliküler tiroid kansinomu, 1 hastada (%2,6) hurthle hücreli tiroid ve 1 hastada (%2,6) az diferansiye tiroid kansinomu tanısı mevcut idi. Hastalar tedavi öncesinde Tümör-Nodül-Metastaz (TNM) Sınıflaması'na göre; 27 hasta (%96,4) evre 4C, 1 hasta evre 4A olarak değerlendirildi. Ortanca 2 kür (1-12) Lu-177-DOTATATE tedavisi, 2 ay ve daha uzun aralıklarla ortalama 454 mCi (149-1376) doz uygulandı. Hastaların hepsinde tedavi öncesinde total tiroidektomi öyküsü

mevcuttur ve ortalama 500 mCi (100-1100) RAİ tedavisi almıştır. 11 hasta (%39,3) lenf nodu diseksiyonu, 5 hasta (%17,9) tirozin kinaz inhibitörü, 3 hasta (%10,7) radyoterapi ve 1 hasta da (%3,6) zolendronik asit tedavisi almış idi. Tedavi öncesi ortalama tiroglobulin (Tg) değeri 238,5 ng/mL (2,12-1804) olarak ölçüldü. Tedavi öncesinde 12 hastanın (%42,9) tiroid lojunda, 9 hastanın (%32,1) servikal lenfatik istasyonlarında, 18 hastanın (%64,3) akciğerlerinde, 10 hastanın (%35,7) iskelet sisteminde, ve 2 hastanın (%7,1) kaslarında metastatik lezyonlar mevcut idi.

Sonuç: Tedavi sırasında ve sonrasında olgularda belirgin hematotoksikite ve nefrotoksikite görülmedi. Tedavi sonrasında ölçülen ortalama Tg değerleri 300 ng/mL (7-5000) olarak ölçüldü. Hiçbir hastada tam Tg yanıtı izlenmemiş olup 4 hastada (%16) parsiyel yanıt, 21 hastada (%84) progresif Tg yanıtı olarak yorumlandı. Hiçbir hastada morfolojik tam yanıt izlenmezken; 1 hastada (%4,8) parsiyel yanıt, 3 hastada (%14,3) stabil hastalık, 17 hastada (%81) progresif hastalık saptanmıştır. Somatostatin reseptörü ihtiva eden iyot refrakter diferansiyel tiroid kanserli hastalarda Lutesyum tedavisi alternatif bir tedavi yöntemi olup, bazı hastalarda belirgin oranda tedaviye yanıt gözlenmiştir.

Anahtar Kelimeler: Diferansiyel tiroid kanseri, Lu-177-DOTATATE, PRRT, DTK, tiroglobulin, Ga-68-DOTATATE PET/BT



Figür 1. Evre-yanıt ilişkisi

[SS-314]

Diferansiyel Tiroid Kanserinde Radyoaktif Tedavisi Sonrası Ablasyon Kontrolünde Eşik Tiroglobulin Değeri Ne Olmalı?

Muhammet Fatih Beytur, Lebriz Uslu-Beşli, Sait Sağır, İlhami Uslu, Kerim Sönmezoğlu

İstanbul Üniversitesi, Cerrahpaşa Cerrahpaşa Tıp Fakültesi, Nükleer Tıp Anabilim Dalı, İstanbul

Amaç: Diferansiyel tiroid kanserli (DTK) hastalarda yüksek doz radyoaktif iyot (RAİ) tedavisi sonrası ablasyon kontrolünde 5mCi I-131 tüm vücut sintigrafisinin (TVS) negatif olması ve eşik serum tiroglobulin (Tg) değerinin TSH stimülasyonu altında 1 ng/mL olması önerilmektedir. Çalışmamızın amacı RAİ sonrası 5 mCi I-131 TVS negatif saptanan DTK hastalarının uzun dönem takiplerinin araştırılması ve farklı risk grubundaki hastalarda eşik stimüle Tg değerinin 1 ng/mL olarak alınmasının ablasyon başarısını göstermede yeterli olup olmadığının araştırılmasıdır.

Yöntem: 2000-2017 yılları arasında total tiroidektomi operasyonu sonucu DTK tanısı alan, RAİ tedavisi verildikten sonra 6. ayda yapılan 5 mCi I-131 TVS negatif olarak değerlendirilen ve süpresyon tedavisine alınan toplam 145 hasta çalışmaya dahil edilmiştir. Hastalar yaş, cinsiyet, histopatolojik özellikler, ablasyon dozu, tedavi öncesi Tg değeri, 2. ve 24. saat RAİ uptake ve RAİ sonrası stimüle Tg değerlerine göre değerlendirmeye alınmıştır.

Bulgular: Çalışmaya dahil edilen hastalar ortalama 98,9 (32,83-172,3) ay takip edilmiştir. Hastaların 6. ayda ölçülen stimüle Tg değerleri 56 hastada (%38,6) <0,5, 47 hastada (%32,4) 0,5-1 arasında, 25 hastada (%17,2) 1-1,5 arasında, 9 hastada (%6,2) 1,5-2 arasında ve 8 hastada (%5,5) >2 olarak ölçülmüştür. Hastaların tiroidektomi patolojilerinin evreleri; 17 hastada (%11,7) pT1a, 12 hastada (%8,3) pT1b, 24 hastada (%16,6) pT2, 11 hastada (%7,6) pT3a, 80 hastada (%55,2) pT3b, 1 hastada (%0,7) pT4b şeklindedir. 2015 American Thyroid Association (ATA) Sınıflaması'na göre değerlendirildiğinde; 59 hasta (%40,7) düşük riskli, 84 hasta (%57,9) orta riskli, 2 hasta (%1,4) ise yüksek riskli olarak değerlendirilmiştir. Hastaların takibinde; 136 hasta (%93,8) sorunsuz şekilde takip edilirken, 5 hastanın (%3,4) takiplerinde yeni metastatik odaklar saptanmış ve bazılarında yeni RAİ ihtiyacı duyulmuştur. Dört hastada (%2,8) ise takiplerindeki ultrasonografide (USG) şüpheli bulgular saptanmıştır. Takiplerinde şüpheli bulgular saptanan bu 9 hastada stimüle Tg değerleri 2 hastada (%22,2) <0,5, 2 hastada (%22,2) 1-1,5 arasında, 4 hastada (%44,4) 1,5-2 arasında, 1 hastada (%11,1) >2 bulunmuştur. Bu 9 hastanın 8'inin inisyel histopatolojik değerlendirmesinde papiller karsinom, kalan 1 hastanın geniş invaziv foliküler karsinom olduğu saptanmış olup patolojik evrelemelerinde 1 hasta (%11,1) pT1a, 1 hasta (%11,1) pT2, 1 hasta (%11,1) pT3a, 5 hasta (%55,6) pT3b, 1 hasta (%11,1) pT4b olarak değerlendirilmiştir. Stimüle Tg değeri <0,5 olan 2 hastadan birinde anti-Tg yüksekliği saptanmış, diğer hastada ise USG'de saptanan şüpheli bulgular nedeniyle USG takibi önerilmiştir.

Sonuç: I-131 tedavisi sonrası ablasyon kontrolünde anti-Tg yüksekliği olmadığı sürece eşik Tg değeri 1 ng/mL olarak almak yeterlidir. Bununla birlikte hastaların inisyel histopatoloji raporu ve ATA risk skorlamasının da göz önünde bulundurularak değerlendirilmesi önerilir.

Anahtar Kelimeler: Diferansiyel tiroid kanseri, radyoaktif iyot, ablasyon kontrolü, tiroglobulin, papiller tiroid kanseri

[SS-315]**Radyoyot Tedavisinden Sonra SPECT/BT ile Lezyon ve Tükürük Bezlerinin Dozu Belirlenmesi**

Mohammad Abuqbeith, Mustafa Demir, Sait Sağer, Nami Yeyin, Kerim Sönmezoğlu

İstanbul Üniversitesi, Cerrahpaşa Cerrahpaşa Tıp Fakültesi, Nükleer Tıp Anabilim Dalı, İstanbul

Amaç: I-131 tedavisinden sonra tükürük bezleri ve tiroid bakiye dokusu ve uzak metastazlardaki absorbe radyasyon dozlarını hesaplamaktır.

Yöntem: İçinde çok sayıda küller olan bir vücut fantomuna 53,6 mCi (1983,2 MBq) I-131 konuldu ve 20 tek foton emisyon bilgisayarlı tomografi (SPECT)/ bilgisayarlı tomografi (BT) çekimi yapıldı. Hacimleri 26,51, 11,49, 5,57, 2,57, 0,52 cm³ olan kürelerin geri kazanım katsayıları hesaplandı. Saçılma ve ölü zamanı düzeltmesi yapıldı. Daha sonra 31 hastaya (73±16 kg, 46±17 yaş) ortalama 137±52 mCi (5069±1924 MBq) I-131 verildikten sonraki 4, 24 ve 168. saat görüntüleri üzerinden tükürük bezi ve akciğerlerini de içeren taramalar yapıldı. BT görüntüleri esas alınarak %30 izokontur ile tiroid bakiye dokusu ve uzak metastazlar üzerinden ROI'ler çizildi. IDAC-Dose 2,1 programı kullanılarak tükürük bezi, tiroid bakiye dokusu ve lezyonlar birim yoğunluklu küre modeline göre absorbe dozlar hesaplandı.

Bulgular: Tek bir parotis (n=31) ve submandibular tükürük bezi için (n=25) ortalama rezidans zamanları 8,6±11,2 ve 3,1±2,2 dakika bulundu. Tiroid bakiye dokusu için ortalama rezidans zamanı 3,52±4,54 saat bulundu. Paratis ortalama absorbe dozu 0,46±0,47 Gy/GBq, submandibular bez absorbe dozu 0,16±0,10 Gy/GBq bulundu. Ortama tükürük dozu (n=25) 0,61±0,48 Gy/GBq ve tiroid bakiye dokusu için (n=22) 78±108 Gy/GBq- bulundu.

Tartışma: Yüksek doz I-131 tedavisinden sonra SPECT/BT görüntü bazlı organ dozu hesaplanması yapmak mümkündür ve I-131 aktivitelerinin verilmesinden sonra iki boyutlu sintigrafilerin kullanıldığı görüntüleme tabanlı dozimetri esas alındığında hesaplanan tükürük bezi dozlarına eşittir.

Anahtar Kelimeler: İyot tedavisi, tükürük bezi, SPECT/BT, radyasyon dozu, dozimetri

[SS-316]**Nöroendokrin Tümörlü (NET) Hastalar için Hastaya Özgün Lu-177-DOTATATE Tedavi Aktivitesinin Optimize Edilmesi**

Seval Beykan¹, Olga Yaylalı², Doğangün Yüksel², Gamze Ergiyen Buldu³, Berfu Nacar², Aziz Gültekin², Tarık Şengöz², Michael Lassmann¹, İpek Karaaslan³

¹Universitaetsklinikum Wuerzburg

²Pamukkale Üniversitesi, Nükleer Tıp Anabilim Dalı, Denizli

³Yeditepe Üniversitesi, Sağlık Bilimleri Enstitüsü, Sağlık Fiziyi Anabilim Dalı, İstanbul

Amaç: Birincil amaç, Nöroendokrin tümör (NET) hastalarında hastaya özgün Lu-177-DOTATATE tutulumunu araştırmak ve dozimetreye dayalı tedavi analizi yapmaktır. Ayrıca, tedavi sikluslerinde ve sonrasında (peri/post-tedavi), yüksek riskli organ olan böbreklerde absorbe edilen dozları hesaplayarak organa dayalı böbrek dozimetrisi yapmaktır. Peri-tedavi böbrek biyokinetiği ve Lu-177-DOTATATE dağılımına bağlı, Lu-177-DOTATATE bağlanma etkinliğini analizi de ayrıca araştırıldı. Bunlara ek olarak, böbreklere Gy-23 doz sınırını geçmeden, hastaya özgün dozimetri sonucuna göre, maximum gerekli tedavi aktivitesini hesaplandı.

Yöntem: Ampirik (6,5-7,4 GBq) Lu-177-DOTATATE tedavisi uygulanan 11 NET hastası, Lu-177-DOTATATE için oluşturulan spesifik görüntüleme protokolüne dahil edildi. Hastalara Lu-177-DOTATATE enjeksiyon öncesinde başlanan ve 4 saat devam eden amino-acid infüzyonu verildi. Hastalardan 24. saat tek foton emisyon bilgisayarlı tomografi (SPECT)/bilgisayarlı tomografi (BT) ve çoklu tüm-vücut planar görüntülemeleri (150. saate dek) alındı. Böbrekler ve seçilen tümörlerde zaman aktivite eğrileri oluşturulup, zamanla uyumlu aktivite katsayıları (TIACs), NUKFIT yazılımı kullanılarak hesaplandı. Hesaplanan organ-TIAC değerleri kullanılarak, hastaya özgün böbrek absorbe dozları OLINDA/EXM ve IDAC-Dose 2.1 yazılım programları ile hesaplandı.

Bulgular: OLINDA ve IDAC-Dose 2,1'e dayalı hastaya özgün böbrek absorbe doz değerleri 5,7-13 Gy olarak hesaplandı. Hastaya özgün böbrek TACs analizine göre, Lu-177-DOTATATE tutulumunun her bir tedavi siklusünde değişiklik gösterdiği saptanmış olup hastaya özgün tedavi protokolünün önemini göstermektedir. Tedavi sonrası, karaciğerdeki tümör hacimlerinin, 3/11 hasta (%20-40 arasında) azaldığı, 6/11 hastada sabit kaldığı, 2/11 hastada artış olduğu saptandı. Eğer tedavi, Gy-23 böbrek dozu aşılmaxızın, mümkün olan maksimum aktivite miktarı ile yapılıysaydı, 22,3 GBq/177-Lu-DOTATATE tedavi aktivitesi olarak hastalara güvenle enjekte edilebilirdi.

Sonuç: Bu çalışmanın önemi Türkiye'de 177-Lu-DOTATATE tedavisi uygulanan NET hastalarının voxel bazlı ilk organ dozimetri verilerini içermesidir. Ayrıca, Türkiye'de yapılan Lu-177-DOTATATE'ın böbreklere ve tümörlere bağlanma özelliklerini araştıran ilk çalışmadır. Her tedavi siklusünde böbreklerde tutulumunun değişmesi, tümör dokularının regresyon/progresyonu veya reseptör bağlanma değişiklikleri nedeni ile olabileceği düşünülmektedir. Ampirik tedavi yerine, dozimetri ve biyokinetik analizlere dayanan, böbreklere Gy-23 sınırını geçmeden, hastaya özgün pre-dozimetri sonucuna göre, spesifik tedavi protokolü uygulandığında, tümör dokusuna daha yüksek doz verilebileceği ve daha iyi tedavi yanıtları alınabileceği düşünülmektedir.

Anahtar Kelimeler: Peri-Post Dosimetry Lu-177-DOTATATE dağılımı ve biyokinetiği, NET, Lu-177-DOTATATE bağlanma etkinliğine göre tedavi yanıtı

[SS-317]**Metastatik Medüller Tiroid Kanserinde Lu-177-DOTATATE Tedavisinin Etkinliği**

Seçkin Bilgiç, Muhammet Sait Sağer, Muhammet Fatih Beytur, Azizullah Nazari, Rabia Lebriz Uslu Beşli, Sertaç Asa, Levent Kabasakal, Haluk Burçak Sayman, Kerim Sönmezoğlu

İstanbul Üniversitesi, Cerrahpaşa Cerrahpaşa Tıp Fakültesi, Nükleer Tıp Anabilim Dalı, İstanbul

Amaç: Metastatik medüller tiroid kanserinde (mMTK) etkin bir tedavi mevcut değildir. İlk basamakta önerilen tirozin kinaz inhibitörleri ciddi yan etkilere sahiptir. Tolerans düzeyi daha iyi olan peptid reseptör radyonüklid tedavisi bu nedenle mMTK tedavisinde çeşitli kaynaklar önerilmektedir. mMTK tedavisinde Lu-177-DOTATATE ile gerçekleştirilen tedavinin sonuçlarını araştırmaktır.

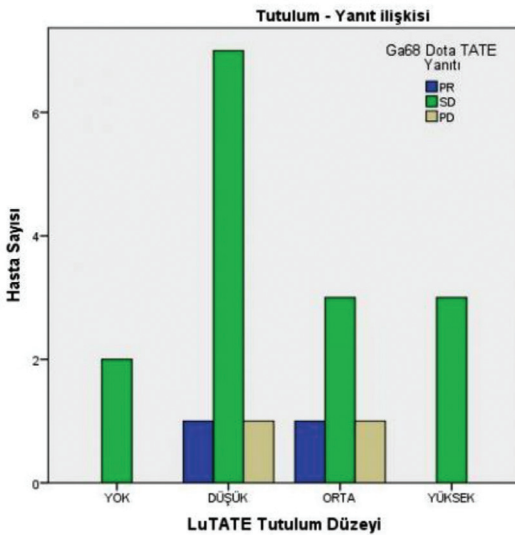
Yöntem: 2012-2018 yılları arasında Cerrahpaşa Tıp Fakültesi'nde Lu-177-DOTATATE tedavisi uygulanan 19 hasta retrospektif olarak incelendi. Çalışmaya Ga-68-DOTATATE pozitron emisyon tomografi (PET)/BT (PET/BT) ile metastazları verifiye edilen, yüksek evrede (4B-4C) hastalar dahil edildi. Birincil sonlanım noktası olarak kalsitonin değerlerinde artış (+%50 oranında) ve/veya Ga-68-DOTATATE PET/BT imajlarında progresif bulguların izlenmesi belirlenmiştir.

Bulgular: Yaş ortalaması 57,11 (32-87) olan toplam 19 hastaya, ortanca 3 kür (1-8) Lu-177-DOTATATE tedavisi 2 ay ve daha uzun aralıklarla, 177 mci

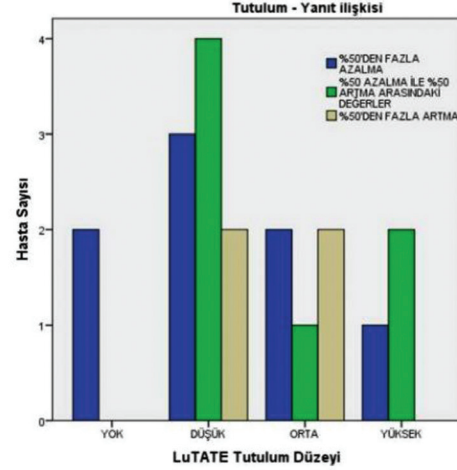
(111-214) ortalama dozda uygunlandı. On dokuz hastanın 6 tanesi kadın (%31,6), 13 tanesi erkekti (%68,4). Hastalardan sadece 1 (%5,3) tanesi MEN2A tanısına sahip iken, 18 hasta (%94,7) sporadik hastalığa sahipti. Tedavi öncesi ortalama kalsitonin değerleri 1723 pg/mL (60-4840) olarak ölçülmüştür. Çalışmaya dahil edilen hastaların tamamı total tiroidektomi, bilateral ve ve santral lenf nodu diseksiyonu öyküleri mevcuttur. On beş hasta (%78,9) daha önceden herhangi bir sistemik ajan ile tedavi almamış olup 1 hasta (%5,3) vandetanib , 1 hasta (%5,3) sorafenib ve 2 hasta (%10,6) ise oktreotid ile progresyon gelişmesi nedeniyle tarafımıza başvurmuştur. Sekiz hastanın tiroid lojunda, 15 hastanın servikal lenfatik istasyonlarında, 5 hastanın mediastende, 4 hastanın karaciğerinde, 3 hastanın akciğerinde ve 12 hastanın kemiklerinde metastatik lezyonlar bulunmaktadır. Dört hasta (%21,1) 4B evresinde iken, 15 hasta (%78,9) 4C evresindedir. Olguların hiçbirisinde hematotoksisite ve nefrotoksisite izlenmemiştir.

Sonuç: Tedavi sonrasında ölçülen ortalama kalsitonin değerlerini 1291 pg/mL (20-9855) olarak ölçüldü. Hiçbir hastanın kalsitonin düzeyinde tam yanıt izlenmemiştir. Kalsitonin düzeyleri 8 hastada (%42,1) parsiyel yanıt (PY), 7 hastada (%36,8) stabil durum (SD), 4 hastada (%21,1) progresif hastalık (PH) lehine değerlendirilmiştir. Hiçbir hasta Ga-68-DOTATATE PET/BT görüntülemesinde tam yanıt (TY) göstermez iken, 2 hastada (%10,5) PY, 15 hastada (%78,9) stabil durum, 2 hastada (%10,5) progresif hastalık lehine bulgular izlenmiştir. Lu-177-DOTATATE tutulum düzeyi ile gerek Ga-68-DOTATATE PET/BT görüntülemesinde izlenen yanıtta gerekse de kalsitonin düzeylerindeki değişimde istatistiksel olarak anlamlı bir korelasyon izlenmemiştir (Figür 1 ve 2).

Anahtar Kelimeler: Medüller tiroid kanseri, Lu-177-DOTATATE, PRRT, MTC, kalsitonin, nöroendokrin tümör, NET, Ga-68-DOTATATE PET/BT



Figür 1. Ga-68-Yanıt



Figür 2. Kalsitonin-yanıt

[SS-318]

Tc-99m-MAG3 Sintigrafisinde Tanımlanan Ekskresyon Fonksiyonunun Lu-177-PSMA Tedavisindeki Absorbe Böbrek Dozuyla İlişkisi

Caner Civan, Duygu Has Şimşek, Bilal Kovan, Fikret Büyükkaya, Serkan Kuyumcu, Ayşe Mudun, Yasemin Şanlı

İstanbul Üniversitesi İstanbul Tıp Fakültesi, Nükleer Tıp Anabilim Dalı, İstanbul

Amaç: Metastatik kastrasyona dirençli prostat kanseri (mKDPC) nedeniyle uygulanan Lu-177-PSMA tedavisinde her iki böbreğin aldığı absorbe radyasyon dozları ile dinamik böbrek sintigrafisinde tanımlanan ekskresyon fonksiyonları arasındaki ilişki araştırılmıştır.

Yöntem: 2015-2019 yılları arasında Lu-177-PSMA tedavisi verilen ve bazal Tc-99m-MAG3 görüntülemesi yapılan hastalar çalışmaya alınırken, tedavi öncesi renal kateter uygulanan veya kanstrasyon fonksiyon bozukluğu olan hastalar çalışmaya dahil edilmedi. F20 protokolü ile yapılan dinamik böbrek sintigrafisinde, kantitatif olarak hesaplanan separe böbrek yüzdeleri ve T1/2 süreleri dokümanite edildi. Lu-177-PSMA tedavisinin ilk doz uygulamalarının dozimetre sonuçları tedavi dozu ve separe fonksiyonlarına göre düzeltilerek T1/2 süreleri ile istatistiksel olarak karşılaştırıldı (SPSS vers. 23)

Bulgular: Otuz yedi hastaya (ortalama yaş=70±10,3 yıl) uygulanan ilk Lu-177-PSMA tedavisi (ortalama 187 mCi, 140-250 mCi) dozimetre sonuçları ve tedavi öncesi yapılan Tc-99m-MAG3 görüntüleri retrospektif olarak incelendi. 6 hastanın tedavi öncesi kreatin değeri normalin üstündeydi (>1,4ng/mL). Separe fonksiyonu <%30 altında olan ve kanstrasyonu bozulmuş 11 böbrek çalışmaya dahil edilmezken toplam 63 böbreğin dozimetri ve sintigrafi sonuçları incelendi. Sonuçlara göre böbreklerin T1/2 değeri ortalama 26 dk (±12,7 dk) idi. Yirmi beş böbrekte ilk 20 dakikada aktivitenin yarlandığı görüldü. Otuz iki böbrekte ilk 20 dakikada renal pelviste aktivitenin göllendiği, diüretik sonrasında 20 dakikada aktivitenin ekskrate edilerek yarlandığı görüldü. Yedi böbrekte diüretik öncesi ve sonrası renal pelviste aktivite retansiyonunun sebat ettiği, çalışma boyunca aktivitenin yarlanmadığı tespit edildi. Lu-177-PSMA tedavisi sonrası her bir böbreğin maruz kaldığı ortalama absorbe radyasyon dozu 3,13±1,82 Gy (1,22-9,33Gy) olarak bulundu. Renal pelviste retansiyon izlenen ve T1/2 değeri uzayan (>20 dk) hastalarda böbreklerin absorbe radyasyon dozlarının

T1/2 değeri normal (≤ 20 . dk) olan böbreklere göre anlamlı olarak yüksek olduğu görüldü ($p=0,05$).

Sonuç: mKDPC hastalarında uygulanan Lu-177-PSMA tedavisinde, tedavi öncesi yapılan dinamik böbrek sintigrafisinde tanımlanan ekskresyon fonksiyonları ile böbrek absorbe radyasyon dozları arasında anlamlı ilişki saptanmış olup ekskresyon fonksiyonu bozuk olan hastalarda radyasyon dozlarının arttığı tespit edilmiştir. Çalışma sonuçlarına göre, Lu-177-PSMA tedavisi planlanan ve özellikle nefrotoksisite açısından risk taşıyan hasta gruplarında, obstruksiyon ve hidronefroz açısından dinamik böbrek sintigrafisi ile ekskresyon fonksiyonlarının değerlendirilmesi, gerekli hastalarda kateterizasyon uygulanarak üriner retansiyona bağlı artan radyasyon dozlarının önlenilebileceği düşünülmektedir.

Anahtar Kelimeler: Lu-177-PSMA, Tc-99m-MAG3, dozimetre

[SS-319]

Uterin Sarkomlarda Preoperatif ve Postoperatif F-18-FDG PET/BT Kullanımının Prognostik Önemi

Özge Öz, [Hande Nalbant](#), Gülin Uçmak

Dr. Abdurrahman Yurtaslan Ankara Onkoloji Eğitim ve Araştırma Hastanesi, Nükleer Tıp Kliniği, Ankara

Amaç: Uterin sarkomlar uterusun düz kaslarından ve bağ dokusundan köken alan nadir görülen ve heterojen bir grup mezenkimal tümörlerdir. Tüm uterin korpus kanserlerinin %3-5'ini oluşturmakla birlikte en sık görülen tip leiomyosarkomlardır. Nadir görülmeleri nedeni ile preoperatif ve postoperatif yönetimleri hakkında kesin kanıtlar bulunmamaktadır. Bu çalışmanın amacı uterin sarkomların preoperatif yönetimlerinde ve post operatif takiplerinde F-18-flonodeoksiglukoz(FDG) pozitron emisyon tomografi (PET)/BT (PET/BT) kullanımının prognostik önemini değerlendirmektir.

Yöntem: Tek merkez sonuçlarını sunduğumuz bu retrospektif kohort çalışmasında 2000-2019 yılları arasında opere olarak uterin sarkom tanısı alan hastaların preoperatif ve/veya postoperatif F-18-FDG PET/BT parametreleri ile birlikte diğer klinikopatolojik faktörler değerlendirilerek hastalısız ve kaba sağkalımları arasındaki ilişki incelenmiştir.

Bulgular: Çalışma kriterlerine uyan 27 hastanın verileri incelenmiştir. On bir hastaya evreleme, 16 hastaya ise yeniden evreleme endikasyonu ile F-18-FDG PET/BT tetkiki yapılmıştır. Hastaların 15'i (%55,6) leiomyosarkom, 6'sı (%22) karsinosarkom, 5'i (%18,5) high-grade endometrial stromal sarkom, 1'i ise (%3,7) andiferansiye sarkom tanısı almıştır. Ortanca yaş 53 (35-76) ve ortanca takip süresi 38,33 (4-241) ay idi. Preoperatif dönemde evreleme endikasyonu ile tetkik edilen hastalarda primer tümöre ait ortanca [minimum-maximum (min-max)] SUV_{max} , SUV_{avg} , metabolik tümör volümü (MTV) ve total lezyon glikolizisi (TLG) değerleri sırası ile 13,36 (3,51-21,77), 7,0 (1,91-13,53), 42,45 (4,8-358,0) ve 270,8 (27,9-2509,0) hesaplanmıştır. Primer tümörün SUV_{max} ve SUV_{avg} değerleri ile hastalık rekürrensi ilişkili saptanmıştır. Primer tümöre ait SUV_{max} eşik değeri <11 olan 4 hastanın yalnızca bir tanesinde nüks saptanırken $SUV_{max} >11$ olan 7 hastanın tamamında nüks görülmüştür ($p=0,007$). Benzer ilişki SUV_{avg} değeri için eşik değer 6 olarak alındığında da saptanmıştır. Ancak primer tümöre ait TLG ve MTV parametreleri ile rekürrens arasında anlamlı bir ilişki bulunmamıştır. Benzer şekilde primer tümörde SUV_{max} için 11, SUV_{avg} için 6, TLG için 100 eşik değerinin üzerinde saptanması kaba sağ kalımı anlamlı olarak kötüleştirilmektedir (p değerleri sırası ile 0,044; 0,044 ve 0,007 olarak saptanmıştır). Yeniden evreleme endikasyonu ile yapılan tetkiklerde ise 16 hastanın 8 tanesinde uzak metastaz saptanmıştır. Bunların 7 tanesi (%87,5) akciğer metastazı iken, 1 tanesi (%12,5) karaciğer metastazı idi.

Sonuç: Uterin sarkomların preoperatif değerlendirilmesinde F-18-FDG PET/BT tetkiki prognostik bilgiler sağlayarak rekürrens için yüksek riskli

hastaları belirleyebilmektedir. Aynı zamanda postoperatif dönemde ise uzak metastazları yüksek doğrulukta tespit ederek hastaların adjuvan tedavi seçimlerinde belirleyici olmaktadır.

Anahtar Kelimeler: Uterin sarkom, FDG-PET, sağkalım

[SS-320]

Epitelial Over Karsinomlarında Yeniden Evrelemede Ca-125 Düzeyi ile FDG PET/BT Bulgularının İlişkisi

Sevil Tatlıdil, Burçin Karavaş, Hatice Sarıyıldız, Zeynep Burak, Zehra Özcan

Ege Üniversitesi Hastanesi, Nükleer Tıp Kliniği, İzmir

Amaç: Over tümörlerinde Ca-125 düzeyi artışı klinik izlemde önemli ve yeniden evreleme amacıyla Sağlık Uygulama Tebliği'nde pozitron emisyon tomografi (PET)/bilgisayarlı tomografi (BT) endikasyonu oluşturan etkin bir göstergedir. Bu çalışmada over yüzey epitel tümörü tanılı, yeniden evreleme amacıyla PET/BT yapılan hastalarda görüntüleme bulguları ile serum Ca-125 düzeyi arasındaki ilişkinin incelenmesi amaçlanmaktadır.

Yöntem: Anabilim dalımızda 13.12.2011-29.05.2019 tarihleri arasında yeniden evreleme amacıyla PET/BT tetkiki yapılan 125 hasta retrospektif incelendi. PET/BT tetkiki ile 15 gün içerisinde Ca-125 ölçümü olmayan, overin yüzey epiteli kaynaklı tümörleri dışında histolojik tanı alan, ikinci bir primer malignitesi olan, tedavi altında progresyon gösteren veya granülatöz hastalığı bulunan hastalar çalışmadan dışlandı. Olgularda nüks şüphesi ile istenen ilk PET/BT tetkiki çalışmaya dahil edildi. Lezyon boyutlarında artış, yeni gelişen lezyon varlığı progresyon kriteri olarak belirlendi ve klinik izlem sonuçları, radyolojik bulgular veya histopatolojik tanı ile verifiye edildi.

Bulgular: Çalışma kriterlerine uyan toplam 88 olgudan 72'sinde (%82) Ca-125 değeri normal sınırdan üstünde [ortanca değer: 132 (44-2445)], 16 (%18) olguda ise altında [ortanca değer=14 (33-2)] idi. Olguların 34'ü (%39) yüksek dereceli, 33'ü (%38) düşük dereceli seröz tümör tanılıydı. Diğer tümör alt tipleri münisöz: 8 (%9), berrak hücreli: 5 (%6) ve 8 diğerleri (%9) şeklindeydi. Serum Ca-125 değeri yüksek olan 72 hastadan 62'sinde (%86) PET/BT tetkiki ile progresif hastalık doğrulanırken, 5 olguda (%7) progresyon varlığı kuşku bulundu. Ca-125 düzeyinde artış olmasına rağmen PET/BT tetkikinde hastalık progresyonu bulunmayan kliniği stabil 5 olgu gözlemlendi. Serum Ca-125 düzeyi düşük olmasına karşın 16 hastanın 11'inde (%69) PET/BT tetkikinde batın içi lezyonlarında progresyon saptandı. Bu 11 olgunun 10'u (%91) yüksek dereceli seröz karsinom tanılıydı. Geriye dönük son 6 aya ait Ca-125 düzeyleri incelendiğinde 10'unda (%91) değerlerin stabil düşük seyrettiği, 1 hastada (%9) ise normal sınırı aşmamakla birlikte tümör marker düzeyinde artış eğilimi gözlemlendi.

Sonuç: Epitelial over tümörlerinde Ca-125 düzeyi artışı ile FDG PET/BT tetkiki nüks veya progresif hastalığı göstermede büyük oranda uyumlu ve etkindir. Sınırlı olgu sayısına rağmen bulgularımız Ca-125 düzeyinin artış göstermediği ancak PET/BT tetkikinde progresif hastalıkla uyumlu lezyonların saptandığı olguların varlığına dikkat çekmektedir. Buna bağlı over tümörlü olguların bir bölümünde nüks hastalık PET/BT ile erken

saptanabilmekte ve etkin tedavi hızlıca devreye sokulmaktadır. Bu nedenle özellikle yüksek dereceli seröz karsinom histolojisinde olan olgularda, serum Ca-125 düzeyinde artış ön-koşulu aranmaksızın yeniden evreleme amaçlı tüm vücut PET/BT tetkikinin progresif hastalığı göstermede klinik katkı sağlayacağı düşünülmektedir.

Anahtar Kelimeler: F-18-flonodeoksiglukoz, pozitron emisyon tomografi bilgisayarlı tomografi, kanser, over yumurtalık, ca-125 antijen

[SS-321]

Dudak Malign Neoplazmi Tanılı Hastaların F-18-FDG PET/ BT Görüntülemesinde Ağız Açık Pozisyonlamanın Katkısı

Gözde Mütevelizade, Ceren Sezgin, Gül Gümüşer, Elvan Sayıt

Manisa Celal Bayar Üniversitesi Tıp Fakültesi Nükleer Tıp Anabilim Dalı, Manisa

Amaç: Baş-boyun malignitelerinin değerlendirilmesinde F-18 florodeoksiglukoz (FDG) pozitron emisyon tomografi (PET)/bilgisayarlı tomografi (BT) oldukça önemli bir yere sahiptir. Ancak bu bölgede yerleşimli anatomik yapıların çokluğu ve fizyolojik tutulum sıklığı nedeniyle lokalizasyon ve boyut değerlendirilmesinde güçlük yaşanabilmektedir. Bu çalışmada amaç, dudak malign neoplazmi evrelemesi amacıyla F-18-FDG PET/BT çekilen hastalarda, ağız açık (AA) pozisyonlamanın primer tümörün lokalizasyon ve boyut değerlendirilmesine katkısını araştırmaktır.

Yöntem: Temmuz 2017-Ocak 2020 tarihleri arasında kliniğimizde dudak malign neoplazmi evrelemesi endikasyonu ile F-18-FDG PET/BT çekilen 34 hasta (9 kadın, 25 erkek; yaş ortalaması 70,9±9,6 yıl) çalışmaya dahil edilmiştir. Hastalara rutin uygulanan ağız kapalı (AK) pozisyonda tüm vücut F-18-FDG PET/BT görüntülemesi yapılmıştır. İlk görüntülemenin hemen ardından, özel aparat ile AA'ya standardize edilerek AA pozisyonda ek baş-boyun görüntüleri alınmıştır. Çalışmaya dahil edilen hastaların AA ve AK pozisyonlardaki görüntüleri iki deneyimli nükleer tıp uzmanı tarafından birbirlerinden habersiz olarak değerlendirilmiştir. Her iki görüntüde lezyon SUV_{max} , SUV_{mean} lezyon boyutu, lezyon lokalizasyonu ve lenf nodu metastazi varlığı karşılaştırılmış; mevcut radyolojik, histopatolojik ve klinik bulgular ile korele edilmiştir.

Bulgular: AK SUV_{max} 7,61±6,4; AK SUV_{mean} 6,07±5,2; AA SUV_{max} 7,57±6,9; AA SUV_{mean} 5,82±5,7 olarak hesaplandı. AA SUV_{max} , SUV_{mean} ve AK SUV_{max} , SUV_{mean} arasında anlamlı korelasyon saptandı ($p<0,001$) ancak anlamlı farklılık izlenmedi. Hasta pozisyonlama farklılığının SUV_{max} ve SUV_{mean} 'e etkisi olmadığı saptandı. Lezyon lokalizasyonu değerlendirme açısından F-18-FDG PET/BT görüntüleri, radyolojik ve klinik bulgular ile karşılaştırıldığında AK hastaların %50'sinin lokalizasyonu uyumlu, AA hastaların ise %92'sinin lokalizasyonu uyumlu olarak izlendi. Histopatolojik veriler ile karşılaştırıldığında lezyon boyutu açısından AK pozisyonlama %47, AA pozisyonlama %79 uyumlu olarak hesaplandı. MR ile karşılaştırıldığında lezyon boyutu açısından AK pozisyonlama %38, AA pozisyonlama %74 uyumlu saptandı. Çalışmaya dahil edilen hastaların 22'sinde (%65) bölgesel lenf nodu metastazi izlenmezken, 12'sinde (%35) bölgesel lenf nodu metastazi vardı. AA görüntülemenin lenf nodu varlığını saptamada ek katkısı olmadığı izlendi. SPSS 21,0 programı istatistiksel hesaplamalarda kullanıldı ($p<0,05$ istatistiksel olarak anlamlı kabul edildi).

Sonuç: Dudak malign neoplazmi tanısı ile evreleme, yeniden evreleme ve tedaviye yanıt değerlendirme amacıyla çekilen F-18-FDG PET/BT görüntülerinde AA olarak yapılacak olan ek görüntülemenin, tümörün lokalizasyonunun ve boyutunun daha doğru belirlenmesinde faydalı ve gerekli olduğu kanaatine varılmıştır.

Anahtar Kelimeler: Dudak malign neoplazmi, F-18-FDG PET/BT

[SS-411]

RAİ Tedavi Sonrası Taramada Ekstratiroidal Tutulumların Değerlendirilmesinde SPECT/BT'nin Tanısal KatkısıTatiana Bahçeci¹, Elif Özdemir²¹Ankara Şehir Hastanesi, Nükleer Tıp Kliniği, Ankara²Ankara Yıldırım Beyazıt Üniversitesi Tıp Fakültesi, Nükleer Tıp Anabilim Dalı, Ankara

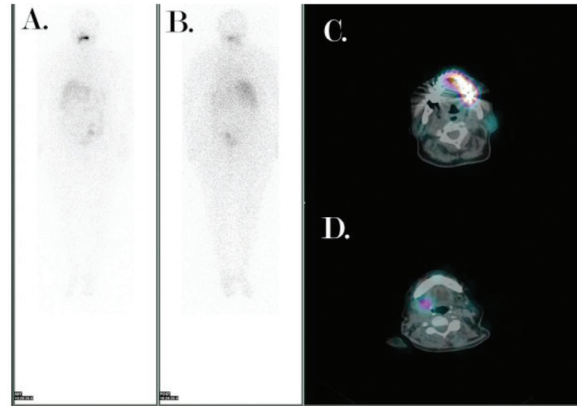
Amaç: Bu çalışmada diferansiyel tiroit kanseri (DTK) hastalarında RAİ tedavisi sonrası tüm vücut taramada (TVT) ekstratiroidal tutulumların değerlendirilmesinde tek foton emisyon bilgisayarlı tomografi (SPECT)/ bilgisayarlı tomografi (BT)'nin tanısal katkısı ve klinik etkisini değerlendirmek amaçlandı.

Gereç ve Yöntem: Mart 2019-Ocak 2020 tarihli arasında toplam DTK tanısı ile RAİ tedavisi uygulanan tedavi sonrası TVT görüntüleme yapılan 280 hasta retrospektif olarak değerlendirildi. RAİ tedavisi sonrası taramada ekstratiroidal tutulumları olan ve bu tutumlara yönelik SPECT/ BT görüntüleme yapılan toplam 116 hasta (93 K, 23 E; yaş ortalaması: 48,34±13,41) çalışmaya dahil edildi. SPECT/BT görüntülemenin planar görüntülemeye şüpheli olan tutulumların fizyolojik, benign patolojiler ve malignite ayırımına katkısı lezyon ve hasta bazında değerlendirildi. SPECT/ BT değerlendirme sonrasında evreleme ve hasta yönetimindeki değişiklikler araştırıldı. Çalışma hastalarına ait bilgiler Tablo 1'de izlenmektedir.

Bulgular: TVT görüntülemeye izlenen ve SPECT/BT ile lokalize edilerek tanısı netleşen yanlış pozitif tutulum alanları Tablo 2'de izlenmektedir. Tiroit yatağı dışında en sık I-131 tutulumu tiroglossal kanalda izlendi [n=64 (%55)] ve bu hastaların tamamında tiroglossal tutulum SPECT/BT ile lokalize edildi. Fizyolojik tutulum ise en sık tükrük bezlerinde izlendi. Planar görüntülemeye şüpheli bulgulara sahip hastaların %51,7'sinde SPECT/BT ile patolojik tutulum dışlandı. On yedi hastada (%14,6) ise SPECT/ CT değerlendirme ile lenf nodu (n=12) ve uzak metastaz (akciğer metastazi n=5, kemik metastazi n=1) tespit edilerek evrede yükselme saptandı ve tedavi yönetiminde değişiklik oldu.

Sonuç: DTK hastalarında RAİ tedavisi sonrası SPECT/CT görüntüleme fizyolojik tutulum ve benign patolojilerin maligniteden ayırımı ve lenf nodu/ uzak metastazların doğru lokalizasyonu ve tanısı ile TVT görüntülemenin tanısal doğruluğunu artırmakta olup; klinik yaklaşım ve hasta yönetimine önemli katkı sağlamaktadır.

Anahtar Kelimeler: Radyoaktif iyot-131, SPECT/BT



Figür 1. Tüm vücut taraması görüntülerinde (A,B) dental patoloji açısından şüpheli olarak değerlendirilen tutulumlar mevcuttur. Tek foton emisyon bilgisayarlı tomografi/bilgisayarlı tomografi'de solda dental patoloji (C), sağda ise 10 mm çaplı lenf noduna (D) ait tutulum izlenmektedir

Tablo 1. Demografik ve klinik özellikler

Cinsiyet	n
Kadın	93
Erkek	23
Ortalama yaş (min-maks)	48,34+13,41 (20-83)
Histolojik tip	n (%)
Papiller tiroit karsinomu	107 (%92)
Foliküler tiroit karsinomu	7 (%6)
Hurthle hücreli tiroit karsinomu	2 (%2)
RAİ fozu (mCi)	86,34+49,84 (30-275)
Tiroglobulin (µg/L)	152,62+1550,52 (0,2-16707)
Antitiroglobulin (U/mL)	98,9+310,11 (0-2710)
TSH (mU/L)	93,33+46,58 (26-262)
min: Minimum, maks: Maksimum	

Tablo 2. RAİ tüm vücut taramada yanlış pozitiflik nedenleri

Ekstratiroital tiroit dokusu	n
Tiroglossal kanal	64
Fizyolojik aktivite tutulumları	n
Tükrük bezi	10
Özofageal tutulum	2
Timus tutulumu	3
Kolon tutulumu	5
Nazofarenks tutulumu	1
Meme tutulumu	1
Enflamatuvar/enfeksiyöz tutulumlar	n
Dental patoloji	25
Sinus patoloji	2
Nazal patoloji	5
Jinekolojik patoloji	2
Dalakta kist	1

[SS-412]

Tiroit Bezinde İnsidental Olarak Artmış F-18-FDG Tutulumunun Değerlendirilmesi

Elif Şahin Kütük, Elif Özdemir

Ankara Şehir Hastanesi, Nükleer Tıp Kliniği, Ankara

Amaç: Pozitron emisyon tomografi (PET)/bilgisayarlı tomografi (BT) görüntülemelerinde tiroit bezinde artmış F-18-FDG tutulumu sık rastlanılan bir insidental bulgudur. Çalışmamızda, F-18-FDG PET/BT incelemesi yapılan ve bilinen tiroit bezi patolojisi bulunmayan olgularda tespit edilen fokal veya diffüz metabolik aktivite artışının klinik önemini belirlemek amaçlandı.

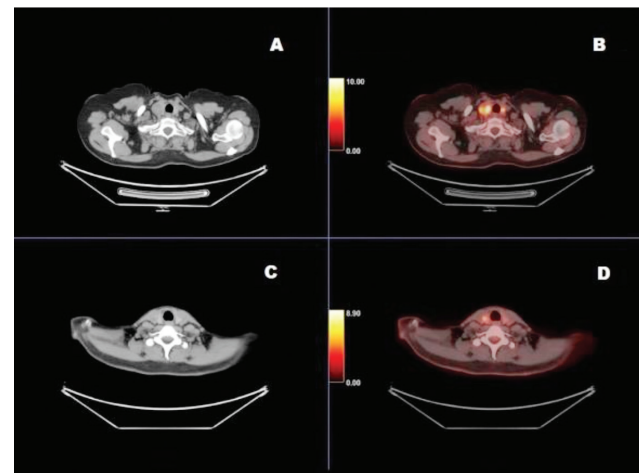
Yöntem: Şubat 2019-Ocak 2020 tarihleri arasında çeşitli endikasyonlarla F-18-FDG PET/BT görüntülemesi yapılan 2694 hastanın raporları tarandı.

Bilinen tiroit bezi patolojisi olan hastalar, 18 yaş altı hastalar ve F-18-FDG tutulumu olmayıp, sadece BT bulgusu olan hastalar çalışma dışı bırakıldı. Fokal veya diffüz F-18-FDG tutulum artışı saptanan 114 olgu çalışmaya dahil edildi. SUV_{max} değerleri ile F-18-FDG PET/BT görüntüleme sonrasında tiroit patolojilerine yönelik ileri inceleme yapılan hastaların ultrasonografi (USG) bulguları ve TİİAB sonuçları kaydedildi. Malignite açısından histopatolojik değerlendirme altın standart olarak kabul edildi. F-18-FDG PET/BT görüntüleme raporunda tiroit bezindeki patolojik bulgu yalnızca bulgular bölümünde belirtildiyse zayıf vurgulama, sonuç ve yorum bölümüne aktarılmışsa güçlü vurgulama olarak sınıflandırıldı.

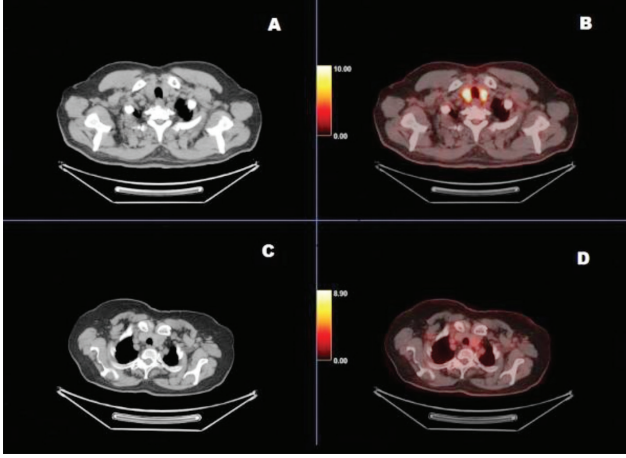
Bulgular: Yüz on dört olgunun 35'inde (%30,7) diffüz, 79'unda (%69,3) fokal tutulum saptandı. PET/BT raporunda güçlü vurgulama yapılan 68 hastanın 29'una USG, bunların da 17'sine TİİAB yapıldığı; zayıf vurgulama yapılan 46 hastanın 8'ine USG bunların ise yalnızca 2'sine TİİAB yapıldığı görüldü. İki grup arasında ileri inceleme yapılmaması açısından istatistiksel olarak anlamlı fark izlendi ($<0,005$). Malign sitoloji prevalansı %6,1 olarak ölçüldü. Malign lezyonların ortalama SUV_{max} değeri $13,5\pm 10,9$; benign lezyonların ortalama SUV_{max} değeri $5,61\pm 3,4$ olarak hesaplandı (0,031). PET'de fokal tutulum olan 27 hastanın 24'ünde USG'de nodül izlenirken diffüz tutulum olan 10 hastanın ise 4'ünde nodül mevcuttu. F-18-FDG tutulum paterni ile USG bulgularının korele olduğu görüldü (0,005). TİİAB yapılan 19 hastanın 12'sinin sitolojisi benign idi. Bunların 8'inde fokal, 4'ünde diffüz F-18-FDG tutulumu vardı. TİİAB sonucu malign olan 7 hastanın ise 7'sinde de fokal F-18-FDG tutulumu vardı. Fokal tutulum malign ve benign nodüllerde izlenirken, diffüz tutulumun yalnızca benign patolojiler ile ilişkili olduğu izlendi.

Sonuç: F-18-FDG PET/BT görüntülemesinde insidental olarak saptanan fokal artmış F-18-FDG tutulumu tiroit bezi malignitesi göstergesi olabilmekte olup; bu hastalara ileri inceleme yapılmalıdır. Çalışmamızda tiroit bezinde insidental saptanan patolojik bulgunun raporda sonuç bölümünde vurgulanması ile klinisyenin ek incelemeye yönlendirme olasılığı belirgin artış gösterdiği izlenmiş olup; olası malignite riski nedeni ile hastanın primer malignitesine ait bulgulara ek olarak tiroit bezindeki insidental hipermetabolizmanın ve ileri inceleme önerisinin raporun sonuç ve yorum bölümünde yer alması önem taşımaktadır.

Anahtar Kelimeler: İnsidental tiroit, PET/BT



Figür 1. A ve B) Pankreatik nöroendokrin tümör tanılı 51 yaşında kadın hasta. Tiroit bezi sağ ve sol lobunda hipermetabolik hipodens nodüller izlenmektedir (sağ $SUV_{max}=13,7$ sol $SUV_{max}=24,4$). TİİAB: papiller tiroit karsinomu C ve D) Primer malignite odağını araştırmak amacıyla pozitron emisyon tomografi/bilgisayarlı tomografi incelemesi yapılmış olan 42 yaşında erkek hasta. Tiroit bezi sağ lobunda hipermetabolik hipodens nodül izlenmektedir ($SUV_{max}=4,9$)



Figür 2. A ve B) Safra kesesi malignitesi nedeniyle takipli 70 yaşında erkek hasta. Tiroid bezi dansitesi heterojen tarzda azalmış olup her iki lobda diffüz metabolik aktivite artışı izlenmektedir (SUV_{max} =14,75). TİİAB: lenfositik tiroitit bulguları C ve D) Soliter pulmoner nodül, metabolik karakterizasyon amaçlı PET/BT incelemesi yapılmış 75 yaşında kadın hasta. Tiroid bezi sol lobunda hipermetabolik hipodens nodül izlenmektedir (SUV_{max} =3,7). TİİAB: Benign kistik dejenerasyon bulguları

[SS-413]

Diferansiyel Tiroit Kanseri Evrelemede FDG PET/BT: Histolojik Özelliklerin Metabolik Bulgularla İlişkisi

Selin Soyluoğlu, Gizem Orun, Ülkü Korkmaz, Gülay Durmuş Altun

Trakya Üniversitesi Tıp Fakültesi, Nükleer Tıp Anabilim Dalı, Edirne

Amaç: Diferansiyel tiroit kanseri (DTK) yavaş seyirli ve iyi prognozlu bir kanser türü olmakla birlikte, hastalarının %15'inde ilerleyen zamanda metastaz gelişir. Metastatik DTK'li hastaların klinik seyri oldukça değişkendir. Bu çalışmanın amacı, bakiye doku ve tiroglobulin (Tg) uyumsuz hastalarda primer ve yeniden evrelemede tümör histopatolojik özellikleri, I-131 RAİ tutulumu ve florodeoksiglukoz (FDG) afinitesi arasındaki ilişkileri belirlemektir.

Yöntem: Ocak 2015 ve Aralık 2019 tarihleri arasında DTK evreleme amacıyla pozitron emisyon tomografi (PET)/bilgisayarlı tomografi (BT) görüntülemesi yapılmış hastalar geriye yönelik taranarak, ameliyat sonrası patoloji raporları ve I-131 tüm vücut taraması (TVT) bulunan tüm hastalar çalışmaya dahil edildi. Patoloji raporlarından tümör boyutu, odak sayısı ve yeri, cerrahi sınır pozitifliği, kapsül invazyonu, lenfovasküler invazyon, kan damarı invazyonu, perinöral invazyon, ekstrasitroital yayılım, intraglandüler yayılım, BRAF pozitifliği ve ek patolojik bulgular (lenfositik tiroitit, adenomatöz hiperplazi, nodüler hiperplazi) kaydedildi. Hastalar ayrıca American Thyroid Association (ATA) başlangıç risk sınıflamasına ve Tg değerlerine göre gruplandırılarak, bu grupların ve patolojik bulguların, FDG PET/BT pozitifliği, I-131 TVT pozitifliği ve SUV_{max} değerleri ile ilişkisi istatistiksel olarak değerlendirildi.

Bulgular: Çalışmaya dahil edilen 75 hastanın 45'i kadın, 30'u erkekti (ortalama yaş=49±8). Tümör boyutu ortalama 23±18 mm'yd. Multifokalite, cerrahi sınır pozitifliği, kapsül invazyonu, lenfovasküler invazyon, ekstrasitroital invazyon (%56, %60, %39, %39, %55) sıkça izlenirken, kan damarı invazyonu, perinöral invazyon ve intraglandüler disseminasyon daha nadir (%1, %7, %7) bulgular olarak saptandı. PET/BT 54 hastada (%72) pozitifken, I-131 TVT 37 hastada (%49) pozitif, 19 hastada (%25) her iki tetkik pozitif, 17 hastada (%23) her iki tetkik negatifti. FDG afinitesi

gösteren lezyonlarda ortalama SUV_{max} 6,2±18,8'di. PET pozitifliği ile, patolojik bulgulardan yalnızca lenfovasküler invazyon ile anlamlı ilişki bulundu (p=0,04). Lenfovasküler invazyon varlığı PET pozitifliği riskini 3,9 kat artırmaktaydı (%95 güven aralığı=1,2-13,3; p=0,027). Korelasyon analizleri, SUV_{max}'ın lenfovasküler invazyon ile anlamlı ilişkili olduğunu ortaya koydu (p=0,04). Tümör boyutu ile SUV_{max} arasında anlamlı ilişki bulundu (p=0,04). Tg grupları ile cerrahi sınır pozitifliği, lenfovasküler invazyon ve ekstrasitroital yayılım arasında anlamlı fark bulundu (p=0,037, p=0,004, p=0,04). Başlangıç risk sınıflaması ile PET pozitif kemik metastazı arasında anlamlı ilişki (p=0,03), PET pozitif lenf nodu metastazı ile sınırdan anlamlılık mevcuttu (p=0,056).

Sonuç: Lenfovasküler invazyon, FDG pozitif metastaz riskini 3,9 kat artırmaktadır. DTK'de PET/BT hasta takibinde genel olarak ileri dönem I-131 negatif, Tg değeri yüksek olgularda kullanılmaktadır. Lenfovasküler invazyon saptanması durumunda FDG PET/BT ile tedavi öncesi evreleme çalışması hastanın doğru evrelemesi için fayda sağlayacaktır.

Anahtar Kelimeler: Diferansiyel tiroit kanseri, florodeoksiglukoz, PET, PET/BT

Tablo 1. Hastaların karakteristik ve histopatolojik özelliklerinin PET/BT bulgularına göre dağılımı

PET/BT (n=75)	Normal (n=21)	Patolojik (n=54)
Yaş	48±15	49±14
Kadın/Erkek	12/9	33/21
Tümör boyutu	1,9±1,8	1,7±1,5
Cerrahi sınır (-/+)	11/10	20/34
Kapsül invazyonu (-/+)	7/14	22/32
Lenfovasküler invazyon (-/+)	4/17	28/26
Kan damarı invazyonu (-/+)	21/0	53/1
Perinöral invazyon (-/+)	19/2	51/3
Ekstrasitroital yayılım (-/+)	11/10	23/31
Intraglandüler disseminasyon (-/+)	19/2	48/6

PET/BT: Pozitron emisyon tomografi/bilgisayarlı tomografi

[SS-414]

Diferansiyel Tiroit Kanseri Takibinde F-18-FDG PET/MR'nin PET/BT'ye Katkısı

Mine Araz¹, Elgin Özkan¹, Muhammed Halil Baltacıoğlu¹, Metin K Kir¹, Özlem N Küçük², Elif Peker², İlhan Erden²,

¹Ankara Üniversitesi Tıp Fakültesi, Nükleer Tıp Anabilim Dalı, Ankara

²Ankara Üniversitesi Tıp Fakültesi, Radyoloji Anabilim Dalı, Ankara

Amaç: Bu çalışmada Radyoaktif iyot-131 (RAİ) ablasyonu sonrası takiplerde stimüle tiroglobulin (Tg) yüksekliği nedeniyle odak araştırılması amacıyla kliniğimizde F-18-FDG PET/bilgisayarlı tomografi (BT) ve aynı seansta pozitron emisyon tomografi (PET)/MR yapılan hastalarda PET/MR'nin PET/BT'ye tanınal katkısı araştırılmıştır.

Yöntem: 10/20'sinde (%50) total tiroidektomi, 10/20'sinde (%50) ise total tiroidektomi ve santral lenf nodu diseksiyonu yapılan, sonrasında kliniğimizde Nisan 2012-Mayıs 2018 tarihleri arasında RAİ tedavisi verilen, takiplerinde I-131 tüm vücut tarama ve ATG negatif iken stimüle Tg yüksekliği saptanan 20 diferansiyel tiroit kanseri hastası [8K, 12 E, ortalama

(ort.) yaş=36,5 minimum (min)=33 maximum (max)=67] çalışmaya dahil edildi. Hastaların hepsine F-18-FDG PET/BT tetkikini takiben aynı seansta F-18-FDG boyun PET/MR yapıldı. Hastaların PET/BT ve PET/MR sonuçları retrospektif olarak karşılaştırılarak klinik takip sonuçları ile korele edildi.

Bulgular: Hastalara ortalama 119 mCi (min=30, max=150) RAİ tedavisi uygulandı. Ablasyon sırasında stimüle Tg değerleri ort: 19,36 (min=1,0, max=69,0) olarak hesaplandı. Takiplerde supresyonda bu değerler ort=1,4 (min=0,1- max=15,0) iken, stümüle Tg değerleri ort=8,42 (min=2,0 - max=27,7) bulundu. F-18-FDG PET sonrası ort. takip süresi=288 gün (min=22, max=491) idi. 10/20 hastada (%50) histopatolojik, 10/20 hastada (%50) ise klinik takip sonuçlarına göre konfirmasyon yapıldı. Hasta bazında analizde, 1 hasta dışında hastaların hepsinde F-18-FDG PET/BT sonuçları ile F-18-FDG PET/MR uyumlu bulundu. 6/20 hastada (%30) her ikisi de pozitif iken, 13/20 hastada (%65) negatif bulundu. Hastaların klinik takiplerinde 3/20 hastada (%15) nüks/metastatik odak cerrahi rezeksiyon ile histopatolojik olarak konfirme edilmiş, 4/20 hastada (%20) PET/BT ve PET/MR'de şüpheli olarak değerlendirilen lenf nodlarının biopsi sonucu benign olarak değerlendirilmiş, 1/20 hastada (%5) PET/BT'de patolojik olarak değerlendirilmeyen ancak PET/MR'de yüksek metabolik aktivite gösteren lenf nodu saptanmış, ancak bu hastaların lenf nodu biopsilerinde metastaz saptanmamıştır. PET/BT'nin sensitivite, spesifisite, PPD, NPD ve doğruluk oranı sırasıyla: %75, %69, %38, %92 ve %75; PET/MR ve boyun USG'nin ise %75, %69, %38, %92 ve %70 olarak hesaplandı. PET/BT ve PET/MR tetkiklerinde hesaplanan SUV_{max} değerleri arasında önemli farklılık izlenmedi (BT için ort SUV_{max}=4,38 min=2,1- max=5,8 iken MR için ort SUV_{max}=4,06 min=2,1 - max=5,9). Kompartman bazında analizde 2/20 hastada (%10) PET/MR ile daha çok sayıda lenf nodu izlenmekle birlikte bu lenf nodlarının varlığının klinik yaklaşıma herhangi bir katkısı olmadığını F-18-FDG PET/BT'nin yönlendiriciliğinin yeterli olduğu gösterilmiştir.

Sonuç: Diferansiyel tiroit kanserinde stimüle Tg yüksekliği bulunan hastalarda F-18-FDG PET/MR'nin PET/BT'ye belirgin bir üstünlüğü veya katkısı bulunmamaktadır. PET/MR ile daha çok sayıda lenf nodu görünür hale gelmekle birlikte klinik yaklaşıma önemli bir etkisi gösterilememiştir.

Anahtar Kelimeler: Tiroit kanseri, pozitron emisyon tomografi, bilgisayarlı tomografi, magnetik rezonans görüntüleme

[SS-415]

Benign ve Malign Kaviter Akciğer Lezyonlarının Ayırıcı Tanısında FDG PET/BT'nin Yeri

Ebru Tatcı

Sağlık Bilimleri Üniversitesi, Ankara Atatürk Göğüs Hastalıkları ve Göğüs Cerrahisi Eğitim ve Araştırma Hastanesi, Nükleer Tıp Kliniği, Ankara

Amaç: Kaviter akciğer lezyonlarının florodeoksiglukoz (FDG) pozitron emisyon tomografi (PET)/bilgisayarlı tomografi (BT) bulgularını belirlemek ve benign-malign kaviter akciğer lezyonlarının ayırıcı tanısında PET/BT'nin etkinliğini araştırmak.

Yöntem: Radyolojik incelemede kaviter lezyon saptanan ve benign-malign ayırıcı tanısı amacıyla FDG PET/BT yapılan toplam 76 hastada yaş, cinsiyet, histopatolojik bulgular, kaviter lezyonların yerleştiği akciğer tarafı, hava-sıvı seviyesi varlığı, duvar kalınlığı, lezyon boyutları, SUV_{max} değerleri ve eşlik eden diğer parankim patolojileri retrospektif olarak araştırıldı. Elde edilen parametreler benign ve malign kaviter lezyon gruplarında karşılaştırıldı. Benign lezyonlar hastaların balgam veya kan kültürü sonuçlarına, tedaviye verdikleri yanıtı veya histopatolojik bulgulara dayanılarak belirlendi. Malign lezyonların tanısı histopatolojik inceleme ile kondu.

Bulgular: Otuz bir benign, 45 malign kaviter lezyon saptandı. Hastaların 66'sı (%86,8) erkek; 10'u (%13,1) kadındı. Ortalama yaş 63,4±12,7 idi.

31 benign hastanın 17'sinde (%54,8) bakteriyel abse, 12'sinde (%38,7) tüberküloz, 1'inde (%3,2) bronkojenik kist, 1'inde (%3,2) aspergillus saptandı. 45 malign hastanın 35'inde (%77,7) skuamöz hücreli akciğer karsinomu, 1'inde (%2,2) karsinoid tümör, 3'ünde (%6,6) adenokarsinom, 3'ünde (%6,6) adenoskuamöz kanser, 2'sinde (%4,4) lenfomatoid granülomatosis, 1'inde (%2,2) küçük hücreli akciğer kanseri saptandı. Malign lezyonlar, benign lezyonların ortalama boyutu, ortalama duvar kalınlığı ve ortalama SUV_{max} değerleri benign lezyonlardan yüksekti (p<0,05). Benign ve malign lezyonlar arasında cinsiyet, lezyonların yerleştiği akciğer tarafı, lezyon içinde hava-sıvı seviyesinin bulunması ve eşlik eden plevral sıvı, infiltrasyon, FDG tutulumu gösteren lenf nodu varlığı açısından anlamlı farklılık saptanmadı (p>0,05). Primer lezyona eşlik eden plevral kalınlaşma ve konsolidasyon benign lezyonlarda daha fazlaydı (p<0,05). Tomurculanmış ağaç görünümü ve multiple kaviter lezyon varlığı sadece benign lezyonlarda saptandı (p<0,05). Tüm lezyonlarda boyut ve duvar kalınlığı SUV_{max} değeri ile koreleildi (p<0,05).

Sonuç: Benign-malign kaviter akciğer lezyonlarının ayırıcı tanısında kaviter lezyonun morfolojik özelliklerinin ve FDG tutulumunun yanı sıra lezyona eşlik eden parankim ve plevral patolojilerin değerlendirilmesi tanı etkinliğini artırabilir. Malign kaviter lezyonlarda FDG PET/BT'de metastatik lezyonların varlığı maligniteyi desteklemektedir. Malignite şüphesi varlığında kesin tanı histopatolojik inceleme ile konmalıdır.

Anahtar Kelimeler: FDG PET/BT, tüberküloz, apse, kaviter akciğer lezyonu

[SS-416]

Soliter Pulmoner Nodül Ayırıcı Tanısında F-18-FDG PET/BT Doku Analizi İncelemesi

Büşra Aydur¹, Fulya Koç Öztürk¹, Yavuz Sami Salıhoğlu¹, Semra Özdemir¹, Muhsin Özgün Öztürk²

¹Çanakkale Onsekiz Mart Üniversitesi Tıp Fakültesi, Nükleer Tıp Anabilim Dalı, Çanakkale

²Çanakkale Onsekiz Mart Üniversitesi Tıp Fakültesi, Radyoloji Anabilim Dalı, Çanakkale

Amaç: Soliter pulmoner nodül (SPN) yönetimi esas olarak algılanan malignite olasılığına bağlıdır. F-18-FDG pozitron emisyon tomografi (PET)/bilgisayarlı tomografi (BT) görüntüleme SPN'lerin malign-benign ayırımında önemli katkılar sağlamasına rağmen, bazı yalancı pozitif sonuçlar tetkikin özgüllüğünü düşürür. Bu çalışmada, PET/BT görüntülerinden çıkarılan doku özelliklerinin malign SPN'ler için öngörü değerini araştırdık.

Yöntem: Merkezimizde F-18-FDG PET/BT görüntülemesinde SPN saptanmış 41 hasta retrospektif olarak incelendi. Malign lezyonların tanısı patoloji sonuçlarından elde edildi; benign lezyonların tanısı patoloji inceleme ve/veya takip ile doğrulandı. Lezyon segmentasyonu ile yarı kantitatif ve doku analizi verilerini elde etmek için LIFEX sürüm 5,10 programı kullanıldı. SUV_{max}'in %41'lik hacimsel eşik değeri ile sabit eşikleme tekniği ile bölünmüş hacimlerden üç geleneksel, dört histogram ve dört ana doku parametresi olmak üzere yarı kantitatif parametre ve doku özellikleri çıkarıldı. Verilerin istatistiksel analizi SPSS Statistics 21,0 yazılımı ile yapıldı. Elde edilen veriler her iki grupta karşılaştırıldı; anlamlı çıkan verilerin alıcı çalışma karakteristiği (ROC) analizi yapıldı.

Bulgular: Çalışmaya dahil edilen 41 hastanın 20'si malign, 21'i benign olarak sınıflandı. Malign grupta ölçülen SUV_{max} değerleri ve tümör lezyon glikozisi belirgin yüksek bulunmuşken, metabolik tümör hacmi değerlerinde anlamlı bir fark saptanmadı. Histogram parametrelerinden entropi ve enerji değerlerinde anlamlı bir fark görüldü. Doku analizi sonuçlarında GLC, GLRLM, NGLDM ve GLZLM alt grupları için iki grup arasında değişik

düzeylerde anlamlı farklar vardı ($p<0,05$). Ayırt etme gücü en yüksek olan parametre GLZLM_sze bulundu; sensitivitesi %70, spesifitesi %85,7 idi (AUC: 0,838, 0,716-0,960, %95 GA).

Sonuç: SPN'lerin benign-malign ayırımı predikte etmede F-18-FDG PET/BT'de doku analizinin yararlı olabileceği düşünülmektedir. Ancak bu konuda daha geniş hasta grupları ile yapılacak çalışmalara ihtiyaç vardır. Ayrıca doku analizi incelemelerinde uygulama birliği ve standart tanımlanmalıdır.

Anahtar Kelimeler : Soliter pulmoner nodül, PET/BT, doku analizi

[SS-417]

Akciğer Kanserinde Pre-Radyoterapi PET/BT'de Nekroz Varlığı Metabolik Tam Yanıt İçin Kötü Prognostik Belirteçtir

Gülınhan Eren², Osman Kupik¹

¹Recep Tayyip Erdoğan Üniversitesi Tıp Fakültesi, Nükleer Tıp Anabilim Dalı, Rize

²Recep Tayyip Erdoğan Üniversitesi Tıp Fakültesi, Radyasyon Onkolojisi Anabilim Dalı, Rize

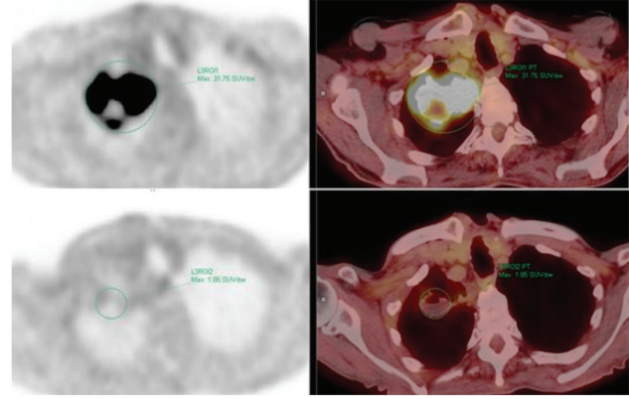
Amaç: Küçük hücreli dışı akciğer kanserinde (KHDAK) tedavi sonrası F-18-FDG- pozitron emisyon tomografi (PET)/bilgisayarlı tomografi (BT)'de rezidü izlenmesi azalmış sağkalım ile ilişkilidir. Bu çalışmanın amacı tedavi öncesi F-18-FDG-PET/BT'de nekroz izlenmesinin (PET_{NECROSIS}) kemoradyoterapi (KRT) sonrası F-18-FDG-PET/BT'de metabolik tam yanıt (MCR) sağlanması için prediktif değerinin araştırmak.

Yöntem: 2015-2019 tarihleri arasında radyoterapi (RT)/KRT öncesi ve sonrasında F-18-FDG-PET/BT yapılmış, lokal ileri evre KHDAK hastaları dahil edildi. PETNECROSIS, SUV_{max} F-18-FDG-PET/BT ile hesapladığımız gros tümör volüme, tümör boyut, SUV_{max}'ın % 40 ve % 50'sine göre hesaplanmış metabolik tümör volüme (MTV40, MTV50), RT doz'un MCR ile ilişkisi logistik regresyon analizi ile değerlendirildi. PET_{NECROSIS}: Değerlendirme iki uzman tarafından yapıldı. PET ve PET/BT füzyon görüntüde görsel olarak çok düşük florodeoksiglukoz (FDG) uptake gösteren veya hiç uptake göstermeyen alan, non-attenuation correction (NAC) PET görüntüde teyit edildi. Bu alana region of interest (ROI) ler çizdik, aortadan düşük FDG uptake gösteren subvolümü nekrotik kabul ettik ve PET_{NECROSIS} olarak isimlendirdik. Kavitasyon nekrozdan ayırt edildi/ekarte edildi.

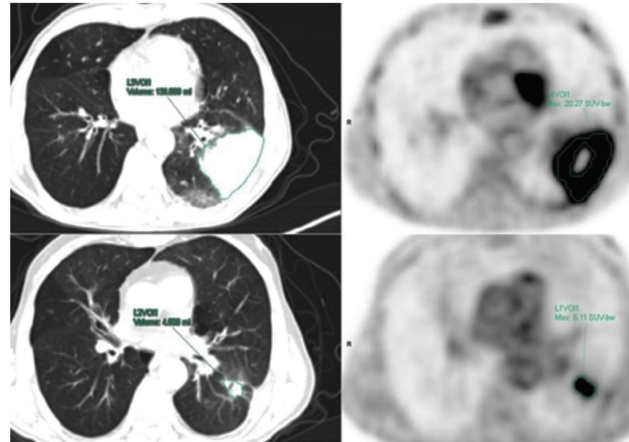
Bulgular: Elli üç hasta [50 Erkek, 3 Kadın, 68,1±9,8 yaş, 21 Adenokarsinoma (%39,6), 32 SCC (%60,4), 15 hasta PETNECROSIS (+) (%28,3), 30 hastada rezidü (+) (%56,6)] çalışmaya dahil edildi. Yedi hasta sadece RT, 48 hasta ise KRT almıştı. PETNECROSIS ve SUV_{max} MCR için bağımsız prognostik belirteç bulundu (sırasıyla $p=0,022$, OR: 5,645, %95 CI: 1,278-24,944 ve $p=0,029$, OR: 1,097, %95 CI: 1,010-1,192).

Sonuç: Tedavi öncesi F-18-FDG-PET/BT'de PETNECROSIS varlığı MCR için bağımsız kötü prognostik belirteçtir. Belki de bu hastalar yüksek riskli kabul edilip tedavi yönetimleri buna göre yapılabilir, bunun için geniş hasta grupları ile çalışmalar yapılması gerekmektedir.

Anahtar Kelimeler: Nekroz, küçük hücreli dışı akciğer kanser, metabolik tam yanıt, FDG, PET/BT



Figür 1. Yetmiş sekiz yaş erkek, skuamoz hücreli karsinom, üst sıra tedavi öncesi görüntüler. Radyoterapi bittikten üç ay sonra çekilen pozitron emisyon tomografi/bilgisayarlı tomografi alt sıra. Tümör SUV_{max} 31,75'ten 1,85'e geriliyor, aortadan ölçülen SUV_{max} 2,2. Metabolik tam yanıt kabul edildi



Figür 2. Altmış altı yaş erkek, adenokarsinom, üst sıra tedavi öncesi bilgisayarlı tomografi ve pozitron emisyon tomografi görüntüleri. Alt sıra radyoterapi sonrası 3. ay görüntüler. Nekrotik tm, SUV_{max} 20,27'den 6,11'e, GTV 138,7 mL'den 4,5 mL'ye gerilemiştir. Rezidü tm kabul edildi

Tablo . Radyoterapi öncesi tümör özellikler

Parameters	Medyan (min-max)
GTV PET-CT (cm ³)	38,9 (2-413)
RT dose (Gy)	64,8 (60-72)
End of PET-BT time (months)	4 (3-9)
Tsize (mm)	28,9 (12-109)
SUV _{max}	13,6 (1,6-38,2)
MTV40 (cm ³)	24 (2-256)
MTV50 (cm ³)	14,8 (1-206)
PreRT PET-BT start time (days)	17,1±7,5

Tsize: Tümör boyut, min: Minimum, max: Maximum, PET-BT: Pozitron emisyon tomografi-bilgisayarlı tomografi, RT: Radyoterapi

Tablo .

Parameters	Univariate			Multivariate		
	p	OR	% 95 CI	p	OR	%95 CI
SUV _{max} *	0,048	1,081	1,001-1,168	0,029	1,097	1,010-1,192
Tsize (cm) *	0,022	1,032	1,004-1,060	-	-	-
GTVPET-CT (cm ³) *	0,065	1,007	1,000-1,015	-	-	-
MTV40 (cm ³) *	0,155	1,009	0,996-1,022	-	-	-
MTV50 (cm ³)	0,280	1,009	0,933-1,025	-	-	-
PETNECROSİS *	0,039	4,440	1,078-18,321	0,022	5,645	1,278-24,944
Radiation Dose (Gy)	0,263	1,108	0,926-1,326	-	-	-
End of RT-PET time (month)	0,420	1,155	0,814-1,637	-	-	-

Univariate ve multivariate analizlerin özeti. Multivariate analizde istatistiksel anlamsız çıkan (p>0,05) parametreler tabloda boş bırakılmıştır. (*) Multivariate analize dahil edilen parametreleri gösterir

[SS-418]

Küçük Hücreli Dışı Akciğer Kanseri Tedavi Öncesi F-18-FDG PET/BT'de Nekroz İzlenmesi Kötü Prognostik Belirteçtir

Osman Kupik¹, Sertaç Asa², Gülnihan Eren³

¹Recep Tayyip Erdoğan Üniversitesi Tıp Fakültesi, Nükleer Tıp Anabilim Dalı, Rize

²İstanbul Üniversitesi-Cerrahpaşa, Cerrahpaşa Tıp Fakültesi, Nükleer Tıp Anabilim Dalı, İstanbul

³Recep Tayyip Erdoğan Üniversitesi Tıp Fakültesi, Radyasyon Onkolojisi Anabilim Dalı, Rize

Amaç: Çeşitli kanser türlerinde cerrahi materyalde nekroz izlenmesinin kötü prognostik faktör olduğu gösterilmiştir. Akciğer kanser hastalarının büyük kısmı inoperabl evrede tanı almaktadır/kliniğe başvurmaktadır. Amacımız küçük hücreli dışı lokal-ileri evre akciğer kanser hastalarında (KHDAK) tedavi öncesi F-18-FDG pozitron emisyon tomografi (PET)/bilgisayarlı tomografide (BT) nekroz izlenmesinin (PET_{NECROSİS}) prognoz ilişkisini araştırmak.

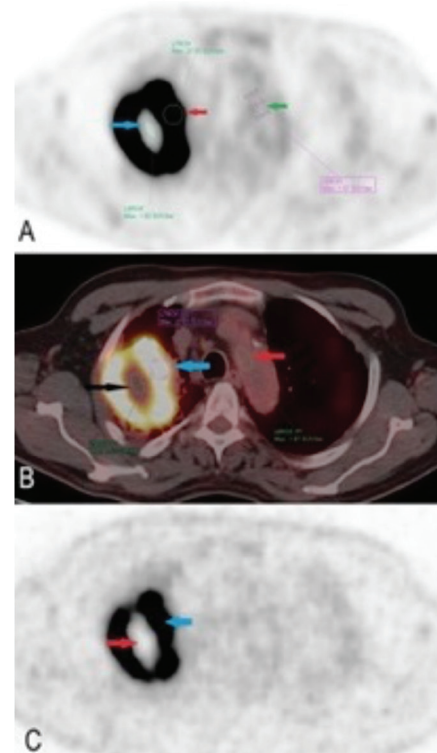
Yöntem: Aralık 2015-Nisan 2017 tarihleri arasında KHDAK tanısı almış, tedavi öncesi F-18-FDG PET/BT görüntülemesi olan, lokal-ileri evre 16 hastada progresyonsuz sağkalım (PFS) araştırdık. Tanı anında klinik-radyolojik uzak metastazı olan, cerrah tedavi veya standart dışı tedavi uygulanan, tedaviyi tamamlamayan hastalar değerlendirme dışı bırakıldı. Tüm hastalara standart kemoradyoterapi uygulandı. Hasta takipleri diagnostik BT ve/veya F-18-FDG PET/BT ile yapıldı. PET_{NECROSİS}, SUV_{max}, SUL_{max}, SUL_{peak} ve tümör boyutu parametrelerinin PFS ilişkisi univariate ve multivariate Cox regresyon analizi ile değerlendirildi. PET, PET/BT füzyon ve atenuasyon düzeltmesi yapılmamış (NAC) PET görüntülerinde çok düşük FDG tutan alana çizebildiğimiz minimum büyüktteki ilgi alanından (ROI) ölçülen SUV_{max} değerinin kan havuzu SUV_{max} değerinden küçük olmasını nekroz pozitif (PET_{NECROSİS}) kabul ettik (Figür 1).

Bulgular: On altı hasta (15 erkek, 1 kadın), ortalama yaş 71,8±4,96. On hasta SCC ve 6 hasta adenokarsinoma. Median PFS 8 (IR= 8,4) ay. Altı hastada PET_{NECROSİS} vardı. Univariate analizde SUV_{max} (p=0,044, HR=1,107), SUL_{max} (p=0,021, HR= 1,137), SUL_{peak} (p=0,014, HR=1,212), tümör boyutu (p=0,045, HR=1,030) ve PET_{NECROSİS} (0,008, HR: 6,919) PFS için istatistiksel anlamlı prognostik belirteç bulundu (Tablo). Multivariate analizde ise sadece PET_{NECROSİS} istatistiksel anlamlı bağımsız kötü prognostik belirteç bulundu (Figür 2).

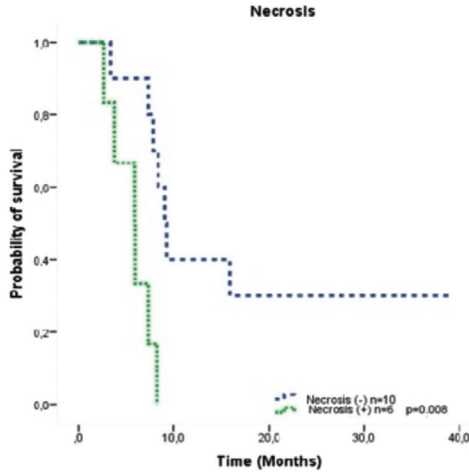
Sonuç: KHDAK hastalarında tedavi öncesi F-18-FDG PET/BT'de tümör nekroz izlenmesinin kötü prognostik belirteç olduğunu saptadık. Literatür

araştırmamızda bu konuda yapılmış çalışma bulamadık, PET_{NECROSİS} varlığının yüksek riskli hasta grubu için belirteç olarak kabul edilebilmesi için geniş hasta grupları ile çalışılmasına ihtiyaç vardır.

Anahtar Kelimeler: Lung cancer, necrosis, PET/CT



Figür 1. Altmış dört yaş erkek sağ akciğer SCC. (A) Pozitron emisyon tomografi (PET) görüntüde tümörün merkezinde geniş hipometabolik alan izleniyor (SUV_{max}=1,02, mavi ok), tümör çeperlerinde yüksek florodeoksiglukoz uptake görülüyor (SUV_{max}=21,01, kırmızı ok), arkus aortadan ölçülen SUV_{max}=1,57 (yeşil ok). (B) PET/BT füzyon görüntüde gene nekrotik alanı görüyoruz (siyah ok) (C) non-attenuation corrected (NAC) görüntüde tümörün santralindeki hipometabolik alan varlığı teyit ediliyor



Figür 2. Kaplan-Meier survival analiz eğrisi. PETNECROSIS ile progression free survival ilişkisini gösteriyor

Tablo 1. Univariate analiz sonuçları

	Hazard oranı	%95 GA	p
Tümör boyutu (mm)	1,030	1,001-1,061	0,045
SUV _{max}	1,107	1,003-1,223	0,044
SUL _{max}	1,137	1,020-1,269	0,021
SUL _{peak}	1,212	1,040-1,412	0,014
PETNECROSIS	6,919	1,648-29,044	0,008

GA: Güven aralığı

[SS-419]

Küçük Hücreli Dışı Akciğer Kanserlerinde Radyoterapi Öncesi PET/BT Rezidü Açısından Yüksek Riskli Alanları Öngörüyor mu?

Osman Kupik, Gülnihan Eren

¹Recep Tayyip Erdoğan Üniversitesi Tıp Fakültesi, Nükleer Tıp Anabilim Dalı, Rize

²Recep Tayyip Erdoğan Üniversitesi Tıp Fakültesi, Radyasyon Onkolojisi Anabilim Dalı, Rize

Amaç: Küçük hücreli dışı akciğer kanserinde tedavi sonrası florodeoksiglukoz (FDG) pozitron emisyon tomografi/bilgisayarlı tomografide (PET/BT) rezidü görülmesi azalmış sağkalım ile ilişkilidir. Lokal yetersizliğin çoğunluğunun radyoterapi (RT) hedef hacim içinde olması RT dozunun yetersizliğini düşündürmektedir. Radyasyon pnömonisi doz kısıtlayıcı yan etkidir, bu nedenle doz artırımı yaparken RT'ye bağlı toksisiteyi minimumda tutabilmek için ek doz uygulanacak hedef hacmin mümkün oldukça küçük olması gerekir. Amacımız; definitive RT, kemoradyoterapi (KRT) alan hastalarda tedavi sonrası FDG PET/BT'de izlediğimiz rezidü tümörün, tedavi öncesindeki PET/BT'de (PETA) primer tümörün hangi alt hacime karşılık geldiğini göstermektir. Böylece rezidü kalma ihtimali yüksek alt hacimleri tedavi öncesinde FDG PET/BT ile tahmin edebilir olacağız.

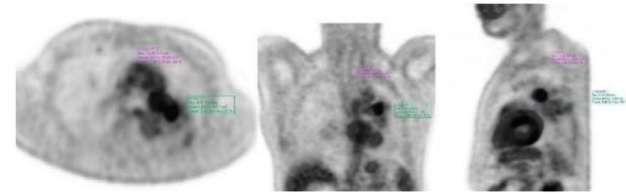
Yöntem: Histopatolojik KHDAK tanısı almış, KRT öncesi FDG PET/BT çekilmiş, 3-6 ay sonrasındaki FDG PET/BT rezidü izlenen hastalar dahil edildi. PET/

BT'de rezidü tümöre SUVmaks'ın %70, 80 ve 90 eşik değerine (TH) göre belirlenmiş volümetrik ilgi alanları çizildi. Bu eşik değerler ile oluşturulmuş her bir görüntü PETA ile karşılaştırıldı. PETA da hangi alt hacime denk geldiği hesaplandı. Çakıştırma işlemi iş istasyonundaki program ile otomatik olarak yapıldı, görsel olarak tam çakışmadığını düşündüğümüz görüntülerde büyük damarlar ve vertebralara göre manuel düzeltmeler yapıldı. Figür 1'de yöntemi açıklamaya çalıştık.

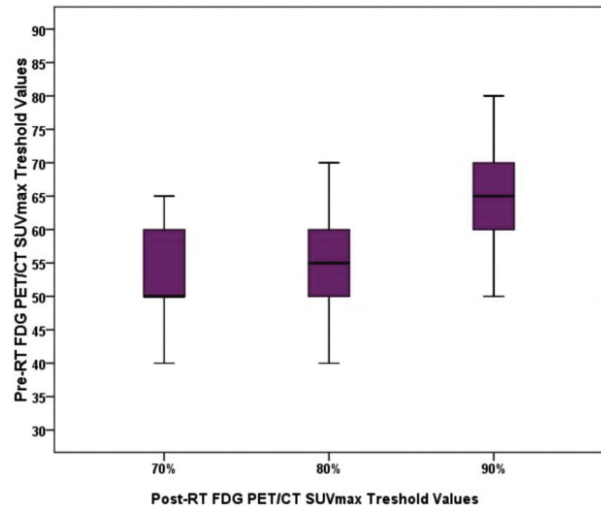
Bulgular: Otuz hasta (29 erkek, 1 kadın, 68,5 yaş 48-92) dahil edildi. Hasta özellikleri Tablo 1'de verilmiştir. PET/BT'de %70 TH aldığımızda PETA denk geldiği alt hacim SUVmaks'ın medyan %50 TH'dir (%40-65). PET/BT'de %80 TH aldığımızda PETA denk geldiği alt hacim SUV_{max}'ın mean %56,3 TH'dir (%40-70). PET/BT'de %90 TH aldığımızda PETA denk geldiği alt hacim SUV_{max}'ın mean %64,5 TH'dir (%50-80) (Figür 2).

Sonuç: Tedavi öncesi PET/BT rezidü açısından riskli alt hacimleri öngörebilmektedir. KRT sonrası izlenen rezidü, tedavi öncesinde SUVmaks'ın yüksek olduğu alt hacimlere karşılık gelmektedir. Literatürde rezidü tümör için önerilen üç farklı eşik değere göre analiz yaptık ve pre-RT PET/BT'de rezidü açısından riskli eşik değerler bulduk (sırasıyla %50, %56,3 ve %64,5).

Anahtar Kelimeler: FDG PET/BT, akciğer kanseri, rezidü, radyoterapi



Figür 1. Altmış altı yaş erkek, adenokarsinoma, Pre-RT ve Post-RT PET görüntüleri karşılaştırılmış. Soldan sağa sırasıyla transaksial, koronal ve sagittal görüntülerin herbirinde Pre-RT tümörün ilgi alanının (pembe) Post-RT tümörün ilgi alanını (yeşil) kesmeyecek şekilde minimum hacimde olması amaçlandı. Böylece Pre-RT tümörde maximum threshold elde edilmeye çalışıldı



Figür 2. Post radyoterapi tümörde SUVmax değerinin %70, %80 ve %90'ına göre belirlenmiş alanın pre-radyoterapi tümörde hangi alt hacime denk geldiğini gösteren boxplot grafiği

Tablo 1. Hasta özellikleri

Parametre	n	(%)
Cinsiyet		
Erkek	29	%97
Kadın	1	%3
Histolojik alt tip		
Adenokarsinom	11	%37
Skuamöz hücre karsinomu	19	%63
Tedavi		
Kemoradyoterapi	22	%73
Sadece radyoterapi	8	%27
Radyoterapi		
3DCRT	12	%40
IMRT	18	%60
Parametre	Ortalama±SD/medyan [min-maks]	
Yaş	67,9±10,99	
RT öncesi PET/BT ile RT başlangıç tarihi arasındaki süre (gün)	14,73±6,35	
Radyoterapi dozu (Gy)	64 (60-72)	
Pre-RT GTV-PET (cm ³)	51 (5-237)	
Pre-RT SUV _{max}	18,5 (6,4-38,2)	
RT sonu ve postRT PET/BT arasındaki süre (days)	96,5 (65-148)	
Post-RT SUV _{max}	5,45 (2-13,4)	
Post-RT GTV-PET (cm ³)	5,5 (1-30)	

[SS-420]

Metastatik Karaciğer Kanserinin Tare Yanıtı Değerlendirilmesinde Metabolik Parametrelerin PERCIST ile Karşılaştırılması

Nuh Filizoğlu, Salih Özgüven

Marmara Üniversitesi, Pendik Eğitim ve Araştırma Hastanesi, Nükleer Tıp Kliniği, İstanbul

Amaç: Transarteriyel radyoembolizasyon (TARE) tedavisi hepatosellüler kanserli olgularda ve karaciğer metastazlarının tedavisinde son dönemlerde kullanımı giderek artan radyonüklid tedavi yöntemidir. TARE tedavisi yanıtının değerlendirilmesinde radyolojik yöntemler kullanılabilirliği gibi özellikle metastatik karaciğer kanserlerinin tedaviye yanıt değerlendirilmesinde florodeoksiglukoz (FDG) pozitron emisyon tomografi/bilgisayarlı tomografinin (PET/BT) hızlı ve etkin bir görüntüleme yöntemi olduğu bildirilmiştir. Biz de bu çalışmada; kliniğimizde metastatik karaciğer lezyonlarına uygulanan Yttrium 90 (Y90) cam mikroküre tedavisinin etkinliğini ve tedaviye yanıtın değerlendirilmesinde metabolik parametrelerin PERCIST kriterleri ile korelasyonunu araştırdık.

Yöntem: Çalışmamızda Ekim 2017-Aralık 2019 tarihleri arasında metastatik karaciğer kanseri nedeni ile Y90 cam mikroküre tedavisi uygulanan 18 hastanın 63 lezyonu incelendi. Selektif/süper selektif TARE tedavisinin hemen öncesinde ve TARE sonrası 8. haftada elde edilen FDG PET/

BT görüntüleri değerlendirildi. Lezyonların SUV maksimum (SUVmaks), metabolik tümör volümü (MTV), total lezyon glikolizi (TLG) parametreleri elde edildi. Lezyonların tedaviye yanıtının değerlendirilmesinde PERCIST kriterleri kullanıldı.

Bulgular: TARE tedavisi sonrasında PERCIST kriterleri ile değerlendirildiğinde 63 lezyonun 11'inde (%17,4) tam metabolik yanıt, 29'unda (%46) parsiyel metabolik yanıt, 14'ünde (%22,2) stabil metabolik hastalık izlenmekle birlikte lezyonların 9'unda (%14,2) progresif metabolik hastalık saptandı. TARE sonrasında tam metabolik yanıt, parsiyel metabolik yanıt ve stabil metabolik hastalık gözlenen 54 lezyonun ortalama SUVmaks değerinin 7,83 g/mL'den 4,01 g/mL'ye (p<0,01), ortalama MTV'nin 34,55cm³'ten 13,86 cm³'e (p<0,01), ortalama TLG'nin ise 182769'dan 46860'a (p<0,01) düştüğü görüldü. Progresif metabolik hastalık izlenen 9 lezyonun ise tedavi sonrasında ortalama SUV_{max} değerinin 6,31 g/mL'den 7,35 g/mL'ye (p>0,05), ortalama MTV'nin 13,76 cm³'ten 19,19 cm³'e (p<0,05) ve ortalama TLG değerinin ise 53752'den 84672'ye (p<0,05) çıktığı gözlemlendi.

Sonuç: Çalışmamızda Y-90 mikroküre tedavisinin metastatik karaciğer lezyonlarını etkili bir biçimde tedavi ettiği gösterilmiştir. Tedaviye yanıtın değerlendirilmesinde ise PERCIST kriterlerine göre progresif metabolik hastalık gözlenmeyen lezyonların metabolik parametrelerinde istatistiksel anlamlı azalma olduğu, progresif metabolik hastalık izlenen lezyonların ise ortalama SUVmaks değerlerinde anlamlı fark saptanmamasına rağmen metabolik parametrelerinde anlamlı bir artış olduğu görüldü. Metastatik karaciğer lezyonlarının TARE yanıtının değerlendirilmesinde metabolik parametrelerin PERCIST kriterleri ile korelasyon gösterdiği sonucuna ulaşıldı.

Anahtar Kelimeler: TARE, karaciğer metastaz, PET/BT

[SS-421]

Evreleme Amacıyla FDG PET/BT Yapılan Akciğer ve Meme Kanseri Hastalarında Kemik Sintigrafisinin Yeri

Fatma Arzu Görtan¹, Zübeyde Rana Kaya Döner², Özge Vural Topuz³, Esra Arslan⁴, Metin Halaç⁵¹Sağlık Bakanlığı Ankara Şehir Hastanesi, Ankara²Bursa Yüksek İhtisas Eğitim ve Araştırma Hastanesi, Bursa³İstanbul Okmeydanı Eğitim ve Araştırma Hastanesi, İstanbul⁴İstanbul Eğitim ve Araştırma Hastanesi, İstanbul⁵Neo Life Tıp Merkezi, İstanbul

Amaç: Çalışmamızda primer evreleme amacıyla F-18 florodeoksiglukoz (FDG) pozitron emisyon tomografi/bilgisayarlı tomografi (PET/BT) yapılmış akciğer ve meme kanseri tanılı hastalarda olası metastatik kemik lezyonlarının araştırılması amacıyla ayrıca tüm vücut kemik sintigrafisi (TVKS) yapılmasının gerekliliğini araştırmayı amaçladık.

Yöntem: Primer evreleme amacıyla F-18-FDG PET/BT yapılmış, ayrıca kemik metastazlarının araştırılması amacıyla TVKS'de çekilmiş 34'ü meme, 48'i akciğer kanseri tanılı olmak üzere 41'i kadın, 41'i erkek, yaş aralığı 34-76 ve yaş ortalaması 57,7±11 olan toplam 82 hasta retrospektif olarak değerlendirildi.

Bulgular: Seksen iki hastadan 36'sında (%43,91) F-18-FDG PET/BT veya TVKS'den en az birinde kemik metastazı düşündürülen toplam 292 lezyon saptandı. Bu 36 hastanın 22'sinde iki yöntem de pozitifken geri kalan 14 hastanın 7'sinde F-18-FDG PET/BT gerçek pozitif, TVKS yalancı negatif; diğer 7'sinde ise TVKS yalancı pozitif, F-18-FDG PET/BT gerçek negatifti. Radyolojik bulgularla metastaz olarak değerlendirilen 292 adet kemik lezyonundan 290'ı F-18-FDG PET/BT ile gösterilebilirken TVKS ile 122'si gösterilebildi. Kemik metastazlarının saptanmasında F-18-FDG PET/BT ile TVKS'nin duyarlılık, özgüllük, doğruluk, pozitif ve negatif kestirim değerleri sırasıyla %99,32; %100; %99,41; %100; %95,92 ile %41,78; %56,79; %45,04;

[SS-511]

%77,70; %15,75 şeklinde hesaplandı. Metastatik lezyonların BT karakterleri ile FDG tutulum yoğunlukları arasındaki ilişki değerlendirildiğinde litik lezyonlarda SUV_{max} değerlerinin istatistiksel olarak anlamlı düzeyde daha yüksek olduğu saptandı ($r=0,593$; $p<0,01$) (Figür 1, 2).

Sonuç: Çalışmamızda kemik metastazı tespitinde F-18-FDG PET/BT'nin duyarlılık, özgüllük, doğruluk, pozitif ve negatif kestirim değerleri TVKS'den daha yüksek bulundu. TVKS'de kemik metastazı saptandığı halde FDG PET/BT'nin yalnızca negatif olduğu bir olgu veya TVKS'de izlenen ancak FDG PET/BT'de gözlenmeyen ve hastalığın evresini değiştirebilecek izole bir metastatik kemik lezyonu saptanmadı. Bu nedenlerden dolayı primer evreleme amacıyla F-18-FDG PET/BT yapılmış olan akciğer ve meme kanseri hastalarında olası kemik metastazlarının gösterilmesi amacıyla ayrıca TVKS de yapılmasına gerek olmadığı belirtilebilir.

Anahtar Kelimeler: Meme kanseri, akciğer kanseri, FDG PET/BT, kemik sintigrafisi

Figür 1. Akciğer kanseri hastalarında metastatik kemik lezyonlarının görüntülemelerdeki dağılımı

HASTA	YAŞ	CİNS	18F FDG PET/BT BULGULARI					TVKS BULGULARI				
			Metastatik lezyon sayısı	Gerçek pozitif	Yalancı pozitif	Gerçek negatif	Yalancı negatif	Metastatik lezyon sayısı	Gerçek pozitif	Yalancı pozitif	Gerçek negatif	Yalancı negatif
NA	68	K	12	12	0	0	0	12	12	0	0	0
AA	68	E	2	2	0	0	0	2	2	0	0	0
FK	65	E	4	4	0	2	0	4	2	2	0	2
YA	52	E	4	4	0	0	0	4	0	0	0	0
YÖ	75	E	6	6	0	1	0	2	1	1	0	5
AG	63	E	1	1	0	0	0	0	0	0	0	1
EB	36	E	19	19	0	0	0	6	6	0	0	13
FS	73	E	7	7	0	0	0	2	2	0	0	5
SY	60	K	6	6	0	0	1	4	4	0	0	2
YT	50	E	1	1	0	3	0	3	0	3	0	1
MA	63	E	3	3	0	2	1	5	3	2	0	2
DÇ	67	E	3	3	0	0	0	1	1	0	0	2
KE	59	E	13	13	0	0	0	2	2	0	0	11
SY	72	K	11	11	0	3	0	15	9	3	0	3
AB	76	E	2	2	0	0	0	0	0	0	0	2
RY	63	E	7	7	0	1	0	2	1	1	0	6
HÖ	50	E	29	29	0	1	22	22	0	0	7	
SD	59	K	46	46	0	0	0	40	40	0	0	6
MB	65	E	0	0	0	2	0	2	0	2	0	0
AY	56	E	1	1	0	0	0	0	0	0	0	1
MA	70	E	0	0	0	0	0	2	0	2	0	0
AA	48	K	2	2	0	0	0	2	2	0	0	0
MC	58	E	0	0	0	1	0	1	0	1	0	0

Figür 2. Meme kanseri hastalarında metastatik kemik lezyonlarının görüntülemelerdeki dağılımı

HASTA	YAŞ	CİNS	18F FDG PET/BT BULGULARI					TVKS BULGULARI				
			Metastatik lezyon sayısı	Gerçek pozitif	Yalancı pozitif	Gerçek negatif	Yalancı negatif	Metastatik lezyon sayısı	Gerçek pozitif	Yalancı pozitif	Gerçek negatif	Yalancı negatif
TT	40	K	10	10	0	0	0	0	0	0	0	0
RG	34	K	29	29	0	4	0	7	2	4	0	27
DG	40	K	28	28	0	0	0	4	4	0	0	24
TM	49	K	6	6	0	0	0	0	0	0	0	6
SÖ	44	K	2	2	0	0	0	0	0	0	0	2
SK	62	K	1	1	0	0	0	1	1	0	0	0
TK	43	K	31	31	0	0	0	4	4	0	0	27
NE	54	K	3	3	0	0	0	1	1	0	0	2
SF	62	K	1	1	0	0	0	1	1	0	0	0
EA	62	K	0	0	0	2	0	2	0	2	0	0
ZH	71	K	0	0	0	4	0	4	0	4	0	0
HB	49	K	0	0	0	2	0	2	0	2	0	0
ZÇ	53	K	0	0	0	1	0	1	0	1	0	0

NHL Hastalarında FDG PET/BT'nin Kemik İliği Tutulumunu Saptamadaki Başarısı: Ki67 Proliferasyon İndeks Bilgisi Işığında

Osman Kupik¹, Serkan Akın², Murat Tuncel², Gülnihan Eren¹, Alev Türker², Ayşe Kars², Belkis Erbaş²

¹Recep Tayyip Erdoğan Üniversitesi Tıp Fakültesi, Nükleer Tıp Anabilim Dalı, Rize
²Hacettepe Üniversitesi Onkoloji Enstitüsü, Ankara

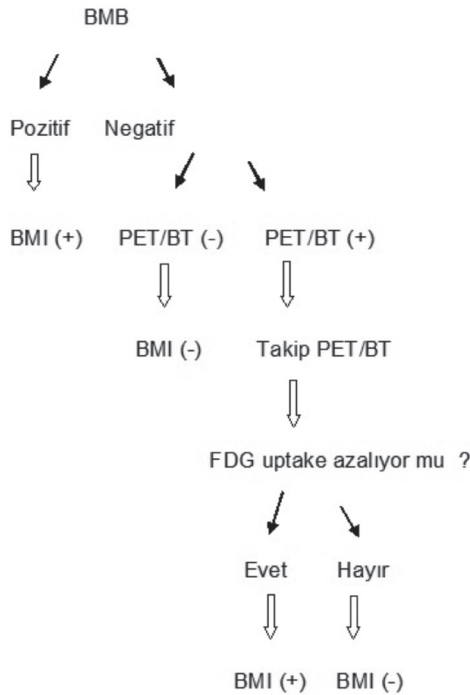
Amaç: Çalışmamızın amacı yeni tanı NHL hastalarında F-18 florodeoksiglukoz (FDG) pozitron emisyon tomografi/bilgisayarlı tomografinin (PET/BT) kemik iliği infiltrasyonunu saptamada BMB'nin yerini alabilir mi araştırmaktır.

Yöntem: Hasta popülasyonu; NHL tanısı alan, BMB ile kemik iliği infiltrasyonu bakılmış, tedavi öncesi F-18-FDG PET/BT ile evrelemesi yapılmış, 89 hastayı dahil ettik. Kemik iliği sonucu ve primer lezyon histopatoloji sonucu farklı olan hastalar değerlendirme dışı bırakıldı. F-18-FDG PET/BT kemik iliği analiz: Üç nükleer tıp uzmanı tarafından, histopatolojik alt tip ve BMB sonucu bilinmeden, eş zamanlı görsel değerlendirme yapıldı. Üç uzmanın ortak kararı ile kemik iliği infiltrasyonu var veya yok olarak kaydedildi (BMPET). BMB iliak krest dışında var olabilecek kemik iliği infiltrasyonunu kaçırabileceği için, F-18-FDG PET/BT sensitivite ve spesifite hesaplamaları için BMB referans standart kabul etmedik. BMB ve takip F-18-FDG PET/BT bulgularını kullanarak konsensus yöntem belirledik (BMCON) ve bunu referans standart kabul ettik. Konsensus yöntem (Figür 1).

Bulgular: Hasta karakteristiği: 87 hasta analize dahil edildi. Elli beş DBBHL, diğer NHL alt gruplardan toplam 32 hasta (54 erkek, 33 kadın, ortalama yaş: $53,6 \pm 16,4$) (Tablo 1). Kemik iliği infiltrasyon analizi: BMCON kemik iliği infiltrasyonu varlığı için referans standart kabul edildi ve analizler buna göre yapıldı. Tüm grupta ($n=87$) kemik iliği infiltrasyonunu saptamada BMPET ve BMB için hesaplanan sensitivite, spesifite, doğruluk, negatif prediktif değer (NPV), pozitif prediktif değere (PPV) Tablo 2'de yer verilmiştir. F-18-FDG PET/BT, kemik iliği infiltrasyonu (BMCON) pozitif kabul edilen 31 hastanın 14'ünde kemik iliği infiltrasyonunu saptayamadı (sensitivite %69). F-18-FDG PET/BT'nin yanlış negatif sonuç verdiği 14 hastanın tamamında Ki67 proliferasyon indeksinin (PI) %25 ve altında olduğunu fark ettik, bunun üzerine hastaları Ki67 PI %25 eşik değere göre ikiye ayırdık ve her bir grupta istatistiksel analizleri yeniden yaptık. Ki67 \leq %25 grubunda ($n=17$, 6 DBBHL, 11 diğer NHL alt tip); F-18-FDG PET/BT, BMCON pozitif (Kemik iliği infiltrasyonu var) 15 hastanın 13'ünü kaçırdı (sensitivitesi %53,6, NPV %13,3). Ki67 $>$ %25 grubunda ($n=53$, 42 DBBHL, 11 diğer NHL alt tip); F-18-FDG PET/BT, BMCON pozitif olan 9 hasta ve negatif 44 hastanın tamamını bildi (sensitivite, spesifite, NPV, PPV, doğruluk %100) (Tablo 2). BMPET, BMCON, BMB uyum analizinde BMCON ile BMPET arasında iyi düzeyde ($K=0,610$, $p<0,001$), BMCON ile BMB arasında mükemmel düzeyde ($K=0,815$, $p<0,001$), BMPET ile BMB arasında düşük-orta düzey ($K=0,336$, $p=0,001$) uyum saptadık (Cohen's kappa test).

Sonuç: F-18-FDG PET/BT, Ki67 PI $>$ %25 grupta alt histolojik tipten bağımsız olarak kemik iliği infiltrasyonunu saptamada mükemmel başarı gösterdi, literatür araştırmamızda bu konuda yapılmış çalışma bulamadık, bu yöntemin geniş hasta grupları ile çalışılmasını öneriyoruz.

Anahtar Kelimeler: Non-Hodgkin lenfoma, PET/CT, kemik iliği



Figür 1. Konsensus yöntem şeması

Tablo 1. Hasta karakteristiği

	n	%
Erkek	54	62
Kadın	33	38
DBBHL	55	63
Diğer NHL	32	37
Foliküler lenfoma	12	14
T hücreli lenfoma	8	9
Marginal zone lenfoma	7	8
Mantle cell lenfoma	5	6
BMB (+)	24	28
BMB (-)	63	72
BMPET (+)	17	19
BMPET (-)	70	81
BMCON (+)	31	36
BMCON (-)	56	64
Konfirmasyon		
Patoloji	80	92
Konsensus	7	8

Tablo 2. Kemik iliği infiltrasyonunu saptamada BMPET ve BMB için hesaplanan sensitivite, spesifite, doğruluk, negatif prediktif değer, pozitif prediktif değer

		Sensitivite %	Spesifite %	Doğruluk %	NPV %	PPV %
Tüm hastalar n=87	BMPET	69	100	86,1	80	100
Tüm hastalar n=87	BMB	81,6	100	92,5	89	100
Ki67 Pl ≤%25 grup n=17	BMPET	53,6	100	56,7	13,3	100
Ki67 Pl ≤%25 grup n=17	BMB	100	100	100	100	100
Ki67 Pl >%25 grup n=53	BMPET	100	100	100	100	100
Ki67 Pl >%25 grup n=53	BMB	64,3	100	91,4	89,8	100

[SS-512]

Sessiz (Smoldering) Multiplmiyelom Hasta Grubunda PET/ BT Görüntülemesi F-18-FDG ve GA-68 Pentixafor: Ön Sonuçlar

Ülkü Korkmaz¹, Elif Gülsüm Ümit², Gülay Durmuş Altun¹¹Trakya Üniversitesi Tıp Fakültesi, Nükleer Tıp Anabilim Dalı, Edirne²Trakya Üniversitesi Tıp Fakültesi, İç Hastalıkları Anabilim Dalı, Hematoloji Kliniği, Edirne

Amaç: Sessiz multipl miyelom (smoldering/SMM), kemik iliğine (Kİ) sınırlı bir MM alt grubudur. Başlangıçta asemptomatik olan hastalarda, zaman içinde aktif MM gelişimi riski vardır (ilk beş yılda her yıl için %10) ve risk, Kİ tutulumu ile artar. MM tümör yükü, prognoz için en önemli faktördür. Kemik hastalığının erken dönemde saptamak ve tedavi edilmesi gereken hastaları tanımlamak için oldukça hassas görüntüleme teknikleri gereklidir. Florodeoksiglukoz (FDG) pozitron emisyon tomografi/bilgisayarlı tomografinin (PET/BT), metabolik olarak aktif MM lezyonlarını saptamada hassas bir teknik olduğu kanıtlanmış ve Uluslararası Miyelom Çalışma Grubu tarafından MM'nin tanısal incelemesine dahil edilmiştir. MM, esas seyri Kİ'de gerçekleştiğinden, klinik olarak doğru yönetilebilmesi için kemik hastalığı doğru değerlendirilmelidir. Bu çalışmada, SMM veya OKİT sonrası tümörsüz kabul edilerek takip edilen özel hasta grubunda GA-68 Pentixafor PET/B'nin katkısını F-18-FDG verileri ile karşılaştırarak değerlendirdik.

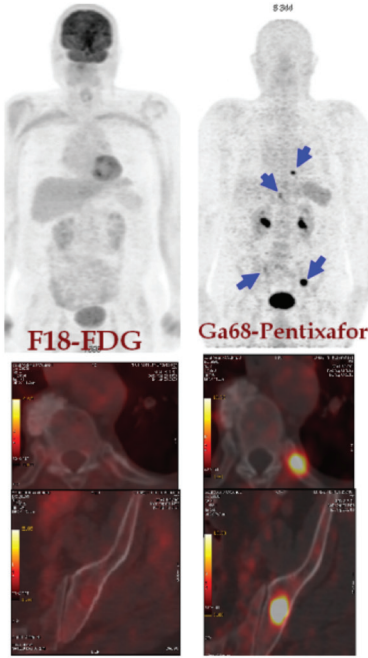
Yöntem: 2016-2018 arasında hematoloji anabilim dalında takip ve tedavisi yapılan MM tanılı 155 hasta çalışmaya dahil edildi. Tüm hastalar FDG PET/ BT ile kemik hastalığı için araştırılmış ve remisyon indüksiyonu sonrası yeniden değerlendirildi. İlk ve remisyon sonrası FDG PET/BT görüntüleri yeniden değerlendirildi. SMM şüphesi olan hastalara GA-68-Pentixafor PET/ BT yapıldı. Her bir hastanın, F-18-FDG ve GA-68 için tavsiye edilen rutin görüntüleme protokolü ile aynı sistemde alınan tüm vücut GA-68 Pentixafor PET/BT ve F-18 FDG PET/BT görüntüleri, hasta ve lezyon bazında, bağımsız olarak değerlendirildi ve veriler kaydedildi. Hematoloji takip dosyalarından her bir hastanın yaş-cinsiyet bilgisine ve klinik takip verisine ulaşıldı. PET/BT bulguları eşlik eden klinik takip verileri ile birlikte değerlendirildi.

Bulgular: Yüz elli beş hastanın 30 tanesinde, tanı anında F-18 FDG PET/BT görüntüsünde metabolik aktif odak saptanmadı. Tanı anında 125 hastada metabolik odak saptanmış olup bunlarda 72'sinde tedavi sonrası PET/BT'de metabolik olarak tümör saptandı. Dört hasta, SMM olarak kabul edildi ve 3 hasta, Uluslararası Miyelom Çalışma Grubu Kriterlerine göre birinci basamak tedavi ve açık OKİT sonrası tam remisyonunda idi. Hasta popülasyonuna ait

tanımlayıcı data Tablo 1'de verilmiştir. Figür 1'de F-18 FDG PET/BT remisyona olarak değerlendirilen hastanın Ga-68 Pentixafor PET/BT ile saptanan okült hastalık odaklarının izlendiği MIP görüntüsü sunulmuştur.

Sonuç: FDG PET/BT'nin, metabolik olarak aktif MM lezyonlarının tespiti için hassas bir teknik olduğu teyit edilmiştir. Yedi MM hastasında GA-68-Pentixafor için sınırlı fakat değerli bir veri oluşmuştur. PET/BT, hem SMM hem de remisyonda olan MM hastalarındaki metabolik değişiklikleri gösterebilir. Hala "tedavi edilemez" bir hastalık olarak kabul edilen MM'ye klinik yaklaşımda "minimal rezidüel hastalık" ve "sınırlı tam remisyona" gibi daha yeni tanımların doğru kullanımı için GA-68-Pentixafor PET/BT ümit vadetmektedir.

Anahtar Kelimeler: Multipl miyelom, sessiz multipl miyelom, GA-68 PET/BT, FDG PET/BT, kemokin reseptörü-4, CXCR4



Figür 1. Ototolog KİT sonrası nüks MM hastasına ait F-18 FDG PET/BT ve GA-68-Pentixafor PET/BT görüntüleri

Tablo 1. Hasta grubunun demografik dağılımı ve klinik durumu

Hasta	Yaş	Cinsiyet	Tanı	Klinik takip sonucu
1	57	E	SMM	GA-68-Pentixafor PET/BT'den 1 yıl sonra hala tedavisiz takip edilmektedir.
2	56	K	SMM	GA-68-Pentixafor PET/BT'den 6 ay sonra MM ile ilişkili anemi ve böbrek hastalığı gelişti. Tedavi alıyor.
3	28	E	MM	Birinci basamak tedavi ve otolog KİT sonrası remisyona. GA-68-Pentixafor PET/BT'den 1 yıl sonra hala remisyonda ve tedavisiz takip edilmektedir.
4	64	K	SMM	GA-68-Pentixafor PET/BT'den 8 ay sonra hala tedavisiz takip edilmektedir.
5	69	K	MM	Birinci basamak tedavi ve otolog KİT sonrası remisyona. GA-68-Pentixafor PET/BT'den 9 ay sonra hala remisyonda ve tedavisiz takip edilmektedir.
6	65	E	MM	Birinci basamak tedavi ve otolog KİT sonrası remisyona. GA-68-Pentixafor PET/BT'den 1 yıl sonra hala remisyonda ve tedavisiz takip edilmektedir.
7	66	E	SMM	GA-68-Pentixafor PET/BT'den 1 yıl sonra hala tedavisiz takip edilmektedir.

[SS-513]

Non-Hodgkin Lenfoma Hastalarında Klinik ve F-18-FDG PET/BT Parametrelerinin Prognostik Değerinin Karşılaştırılması

Osman Kupik¹, Serkan Akın², Murat Tuncel³, Gülnihan Eren¹, Alev Türker³, Ayşe Kars², Belkis Erbaş²

¹Recep Tayyip Erdoğan Üniversitesi, Nükleer Tıp Anabilim Dalı, Rize

²Hacettepe Üniversitesi Kanser Enstitüsü, Ankara

Amaç: Yeni tanı Non-Hodgkin lenfoma (NHL) hastalarında F-18 florodeoksiglukoz (FDG) PET/BT parametreleri, klinik, laboratuvar parametreleri ve kemik iliği infiltrasyon (BMI) durumunun progresyon free survival (PFS) ve overall survival (OS) üzerine prognostik etkilerini araştırmaktır.

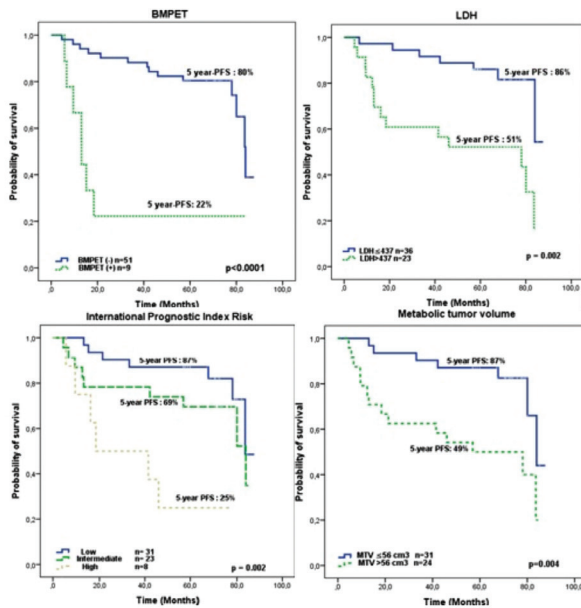
Yöntem: NHL tanılı 89 hastanın tedavi öncesi klinik verileri, laboratuvar sonuçları ve F-18-FDG PET/BT parametreleri değerlendirildi. SUV_{max} , SUV_{mean} , SUL_{peak} , MTV, TLG, Evre, IPI skor, IPI risk, LDH, B2 mikroglobulin, Ki67 proliferasyon indeksi ve kemik iliği infiltrasyonunun [kemik iliği biyopsisi ile bakılan (BMB) ve PET/BT ile değerlendirilen BMPET] OS ve PFS için prognostik değerini çalıştık. MTV için iki farklı threshold yöntem kullandık; adaptive yöntem (adp) ve %42 threshold yöntem. PFS ve OS için tüm parametreler univariate cox-regresyon analizi ile değerlendirildi. Multivariate analizde bağımsız prediktör bulunan parametreler için Receiver operating characteristic (ROC) ile optimal eşik değerler belirlendi. Belirlenen cut-off değerleri için Kaplan-Meier grafikleri çizilerek log-rank analizi ile 5-year PFS ve 7 year OS hesaplandı.

Bulgular: PFS ve OS için median takip süresi 67,7 ve 73,8 ay. PFS için BMPET, IPI risk, MTV, LDH (Tablo 1) ve OS için BMPET, SUV_{max} ve MTV (Tablo 2) independent prognostic prediktör bulundu. Beş yıllık PFS analizinde;

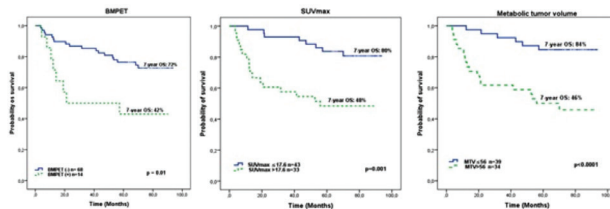
BMPET (+)=%22 - BMPET (-)=%80, LDH \leq 437=%86, LDH $>$ 437=%51, MTV \leq 56=%87, $>$ 56=49, IPI risk low=%87, intermediate=69, yüksek %25 bulundu (Figür 1). Yedi yıllık OS analizinde: SUV_{max} \leq 17,6=%80 - $>$ 17,6=%48, MTV \leq 56=%84,4, $>$ 56=%45,8, BMPET (-)=%72,5, BMPET (+)=%42 bulundu (Figür 2). MTV ve TLG hesaplanan iki yöntem arasında mükemmel korelasyon gözlemledik [MTV_{adp}-MTV42 (r=0,963), TLG_{adp}-TLG42 (r=0,977)]. Bu nedenle analize adaptif yöntemle hesaplanan MTV ve TLG değerlerini dahil ettik. İstatistiksel analizde MTV ve TLG değerleri arasında yüksek interkorelasyon izledik (correlation matrix of regression coefficient $>$ 0,6) bu nedenle TLG multivariate analize dahil edilmedi.

Sonuç: MTV ve BMPET OS ve PFS için bağımsız prognostik belirteçlerdir ve tedavi öncesinde, agresif tedavi adayı yüksek riskli hastaları ayırt edebilir.

Anahtar Kelimeler: Non-Hodgkin lenfoma, PET/CT, FDG, survival



Figür 1. Progresyonsuz sağkalım Kaplan-Meier eğrileri



Figür 2. Overall sağkalım Kaplan-Meier eğrileri

Tablo 1. Progresyonsuz sağkalım univariate ve multivariate analiz özeti

	HR	%95 CI	p	HR	%95 CI	p
BMB	2,560	1,058 - 6,191	0,037	-	-	-
BMPET	5,097	1,993 - 1,3034	0,001	5,753	1,519 - 2,1788	0,01
IPI risk	6,370	2,061 - 1,9685	0,001	4,403	1,229 - 1,5766	0,023
Stage	2,784	1,084 - 7,151	0,033	-	-	-
TLG-adp	4,838	1,739 - 1,3458	0,003	-	-	-
MTV-adp (cm ³)	3,501	1,408 - 8,709	0,007	4,321	1,220 - 1,5308	0,023
LDH (U/L)	3,918	1,571 - 9,774	0,003	4,228	1,259 - 1,4201	0,02
B2-mikroglobulin (mg/mL)	3,216	1,247 - 8,295	0,016	-	-	-

Tablo 2. Genel sağkalım univariate ve multivariate analiz özeti

	HR	%95 CI	p	HR	%95 CI	p
BMB	2,354	1,080 - 5,129	0,031	-	-	-
BMPET	2,872	1,245 - 6,628	0,013	4,152	1,526 - 11,297	0,005
IPI risk	5,390	2,066 - 1,4059	0,001	-	-	-
Stage	2,782	1,122 - 6,899	0,027	-	-	-
SUVmax	3,899	1,678 - 9,060	0,002	4,399	1,723 - 11,235	0,002
TLG-adp	2,832	1,173 - 6,834	0,021	-	-	-
MTV-adp (cm ³)	4,740	1,877 - 11,1971	0,001	4,740	1,692 - 13,278	0,003
LDH (U/L)	3,681	1,587 - 8,539	0,002	-	-	-
B2mikroglobulin (mg/mL)	4,096	1,788 - 9,382	0,001	-	-	-

[SS-514]

Diffüz Büyük B Hücreli Lenfomada F-18 FDG PET/BT Radiomics Özelliklerinin Tedavi Yanıtı ve Sağkalım ile İlişkisi

Nazım Coşkun¹, Berna Okudan Tekin¹, Doğan Uncu²

¹Ankara Şehir Hastanesi, Nükleer Tıp Kliniği, Ankara

²Ankara Şehir Hastanesi, Medikal Onkoloji Kliniği, Ankara

³İntegra Tıbbi Görüntüleme Merkezi, Ankara

Amaç: Diffüz Büyük B Hücreli Lenfoma (DBBHL) en sık görülen Non-Hodgkin lenfoma türüdür. F-18 florodeoksiglukoz (FDG) pozitron emisyon tomografi/bilgisayarlı tomografi (PET/BT), DBBHL'de evreleme ve tedavi yanıtının değerlendirilmesi amacıyla rutin olarak kullanılmaktadır. Radiomics çalışmalarında medikal görüntüler üzerinde veri karakterizasyon algoritmaları kullanılarak tümör biyolojisine ilişkin kantitatif veriler elde edilebilmektedir. Bu çalışmada, tedavi öncesi F-18 FDG PET/BT görüntüleme yapılan DBBHL tanılı hastaların, PET görüntülerinden elde edilen radiomics özellikleri (şekil, histogram, tekstür analizleri) ve konvansiyonel ölçümler (SUV, MTV, TLG değerleri) ile tedavi yanıtı ve sağkalım ilişki düzeyinin araştırılması amaçlanmıştır.

Yöntem: 1 Ocak 2016 - 1 Ocak 2018 tarihleri arasında, DBBHL tanısıyla evreleme amaçlı F-18 FDG PET/BT görüntüleme yapılan 51 hasta (171 lezyon) çalışmaya dahil edildi. Lezyonlar maksimum SUV değerinin %42'si eşik değer kabul edilerek segmente edildi. LIFEx yazılımı kullanılarak, her lezyon için gri

seviye eş oluşum matrisi (GLCM), komşuluk gri ton fark matrisi (NGLDM), gri seviye koşu uzunluk matrisi (GLRLM), histogram ve şekil özelliklerinin yanı sıra konvansiyonel ölçümler (SUV, MTV, TLG) elde edildi. Hastalığın evresi, ektranodal tutulum, dalak tutulumu ve bulky kitle varlığı kaydedildi. Tedavi yanıtları Lugano kriterleri baz alınarak değerlendirildi.

Bulgular: Çalışmaya dahil edilen 51 hastadan (33 erkek, 18 kadın, yaş ortalaması 56±17) 46'sında tedavi yanıtı bilgisine ulaşılabilmekteydi. Bu hastalardan 25'inin tedaviye tam, 16'sının parsiyel yanıt verdiği, 5 hastada ise progresyon geliştiği görüldü. Dissimilarite (benzeşmezlik), kontrast, kontrast varyansı ve enerji üniformitesi gibi radiomics parametreleri ile SUV_{maks} değerinin, tedaviye tam yanıt veren lezyonlarda, tam yanıt vermeyenlere göre anlamlı olarak daha yüksek olduğu görüldü (p<0,05). ROC analizinde; bu değişkenler için eğri altında kalan alan sırasıyla 0,75, 0,76, 0,70, 0,73 ve 0,66 olarak hesaplandı. Ektranodal tutulum, dalak tutulumu ve bulky kitle varlığı ile tedavi yanıtı arasında anlamlı fark yoktu. Sağkalım analizinde; tedavi sonrası takip verilerine ulaşılabilen ve ortalama 29±7 ay boyunca takip edilen 41 hastadan 13'ünde (%31) nüks geliştiği, 5 hastanın kaybedildiği görüldü. SUV_{maks} ve histogram kurtosis değerleri, progresyon gelişen hastalarda anlamlı olarak daha yüksekti (p<0,05).

Sonuç: Çalışmaya dahil edilen hastaların F-18 FDG PET/BT görüntülerinden elde edilen bazı radiomics parametreleri, tedaviye tam yanıt vermeyen lezyonlarda anlamlı olarak daha yüksektir. Sağkalım analizinde; tekstür özellikleri ile progresyona kadar geçen zaman arasında anlamlı fark bulunamazken, histogram kurtosis ve SUV_{maks} değerlerindeki yükselmenin progresyonsuz sağkalım süresini anlamlı olarak kısalttığı görülmektedir. Bu parametreler, DBBHL'de prognozun öngörülmesinde faydalı olabilir ve PET/BT görüntülerinden elde edilen bilgiye katkı sağlayabilir.

Anahtar Kelimeler: Lenfoma, PET/BT, tekstür analizi

[SS-515]

Meme Kanseri Primer Evrelemede F-18 FDG PET/MR: Primer Tümör ve Uzak Metastaz Tipi Arası İlişkinin Değerlendirilmesi

Uğuray Aydos¹, Seda Gülbahar Ateş¹, Osman Kurukahvecioğlu², Ümit Özgür Akdemir¹, Pinar Uyar Göçün³, Kerim Şeker¹, Lütfiye Özlem Atay¹, Çağatay Çifter²

¹Gazi Üniversitesi Tıp Fakültesi, Nükleer Tıp Anabilim Dalı, Ankara

²Gazi Üniversitesi Tıp Fakültesi, Genel Cerrahi Anabilim Dalı, Ankara

³Gazi Üniversitesi Tıp Fakültesi, Tıbbi Patoloji Anabilim Dalı, Ankara

Amaç: Bu çalışmada yeni tanıli invaziv duktal karsinom (İDK) olgularında primer evreleme amacıyla yapılan florodeoksiglukoz (FDG) pozitron emisyon tomografi/manyetik rezonans (PET/MR) görüntüleme primer tümörün görüntüleme özelliklerinin uzak metastaz varlığı ve tipleri ile ilişkisinin değerlendirilmesi amaçlanmıştır.

Yöntem: Histopatolojik olarak İDK tanıli, bölümümüzde 2016-2019 yılları arasında primer evreleme amacıyla tüm vücut ve memeye dönük PET/MR görüntülemesi yapılmış 260 kadın hastanın verileri retrospektif olarak değerlendirildi. Primer tümöre ait maksimum ve ortalama standardize tutulum değerleri (SUV_{maks} ve SUV_{ort}), metabolik tümör hacmi (MTV), total lezyon glükolizi (TLG), tümör çapları ve minimum ADC (apparent diffusion coefficient, b=800) değerleri hesaplandı. Ayrıca tümöre ait SUV_{maks} düzeyleri karşı sağlıklı meme glandüler aktivitesine (SUV_{gland}) oranlanarak tümör/meme glandüler aktivite oranı (TGAO) elde edildi. Uzak metastaz varlığı ve sayısına göre hastalar, nonmetastatik (MO), oligometastatik (1-5 uzak metastaz) (OM) ve multimetastatik (>5 uzak metastaz) (MM) olarak gruplandı. Uzak metastazı olan olgular ayrıca metastatik yayılım bölgelerine göre izole kemik metastazı (İKM) ve mikst/yumuşak doku metastazı (M-YDM) şeklinde iki gruba ayrıldı. Son olarak hastalar, meme ve aksilla dışı patolojik FDG

tutulumu varlığına göre "PET pozitif" ve "PET negatif" olarak ikiye ayrıldı. Histopatolojik veriler ve tanı anındaki CA 15-3 düzeyleri kaydedildi. İstatistiksel analizler SPSS 23.0 versiyonunda yapıldı.

Bulgular: Olgulara ait özellikler Tablo 1'de gösterilmiştir. Primer tümöre ait SUV_{maks}, SUV_{ort}, MTV, TLG, ADC düzeyleri, TGAO ve tümör çapları metastatik gruplar arasında anlamlı farklılık gösterdi (Tablo 2). TGAO, MTV, TLG ve tümör çapları M-YDM grubunda İKM grubuna göre anlamlı olarak yüksekti (Tablo 3). CA 15-3 düzeyleri MM grupta OM grubuna göre (medyan değerler 56,0 vs 14,6; p<0,001) ve M-YDM grubunda İKM grubuna göre (medyan değerler 38,7 vs 14,9; p=0,003) anlamlı olarak yüksekti. "PET pozitifliğini" öngörmek için yapılan lojistik regresyon analizinde tümör çapı, CA 15-3 düzeyleri ve histopatolojik alt tiplerle oluşturulan regresyon modeli %82,5 tanısal doğruluk gösterdi (Tablo 4). ROC analizinde, tümör çapları ve CA 15-3 düzeylerinin AUC (area under curve) değerleri sırasıyla 0,799 ve 0,728 olarak bulundu.

Sonuç: İDK tanısı alan hastaların primer tümörleri MM grupta OM ve MO gruplara göre, M-YDM grupta ise İKM grubuna göre daha yüksek metabolik-glikolitik aktiviteye, daha büyük tümör boyutlarına ve daha yüksek hücresel yoğunluğa sahiptir. Tümör boyutları, CA 15-3 düzeyleri ve primer tümörün moleküler alt tipleri uzak metastaz ve aksilla dışı lenf nodu (internal mamarian, supraklaviküler, infraklaviküler) tutulumunun öngörülmesinde anlamlı katkı sağlamaktadır.

Anahtar Kelimeler: Meme kanseri, F-18 FDG, PET/MR, oligometastaz, izole kemik metastazı

Tablo 1. Olgulara ait özellikler

Yaş (ortalama ± SS)	51,3±12 yıl
Tümör derecesi	N (%)
Grade 1	35 (%14)
Grade 2	116 (%46,4)
Grade 3	99 (%39,6)
Moleküler alt tip	
Luminal A	58 (%22,5)
Luminal B (HER2 negatif)	117 (%45,3)
Luminal B (HER2 pozitif)	35 (%13,6)
HER2 Overexpressed	18 (%7,0)
Triple negatif	30 (%11,6)
Metastatik durum	
Nonmetastatik grup (MO)	193 (%74,2)
Oligometastatik grup	25 (%9,6)
Multimetastatik grup	42 (%16,2)
Uzak metastaz tipi	
İzole kemik metastazı	28 (%41,8)
Mikst-yumuşak doku metastazı	39 (%58,2)
FDG PET durumu (uzak metastaz ve aksilla dışı lenf nodu varlığı)	
Pozitif	78 (%30)
Negatif	182 (%70)
Aksiller lenf nodu durumu	
Negatif	76 (%32,8)
Pozitif	156 (%67,2)

Tablo 2. Primer tümöre ait görüntüleme parametreleri ve metastaz grupları arasındaki ilişki

Medyan (minimum-maksimum)	Non-metastatik grup (M0)	Oligometastatik grup	Multimetastatik grup	P (Kruskal Wallis)
SUV _{maks}	5,7 (0,6-31,7)	8,7 (3,0-32,6)	10,1 (1,4-26,0)	0,001
SUV _{ort}	3,6 (0,4-18,8)	5,6 (1,8-20,4)	6,0 (0,8-15,5)	0,002
TGAO	3,6 (0,6-32,4)	5,7 (2,1-26,0)	8,2 (1,4-22,5)	<0,001
MTV	3,1 (0,29-152,0)	8,4 (1,2-59,0)	13,6 (0,7-220,0)	<0,001
TLG	9,9 (0,2-1126,3)	56,5 (3,3-885,6)	79,8 (1,8-2076,8)	<0,001
ADCmin (x10 ⁻⁴ mm ² /s)	6,9 (1,0-9,9)	5,1 (0,2-8,9)	4,8 (0,1-7,2)	<0,001
Tümör çapı (cm)	1,9 (0,5-8,9)	3,2 (1,3-6,3)	3,6 (1,0-11,6)	<0,001

Tablo 3. Primer tümöre ait görüntüleme parametreleri ve uzak metastaz tipleri arasındaki ilişki

Medyan (Minimum-Maksimum)	İzole kemik metastazı grubu	Mikst-yumuşak doku metastazı grubu	P (Mann Whitney U)
SUV _{maks}	8.0 (3.0-32.6)	10.5 (1.4-30.8)	0.093
SUV _{ort}	4.9 (1.8-20.4)	6.4 (0.8-18.4)	0.132
TGAO	4.9 (1.9-26.0)	8.8 (1.5-25.9)	0.012
MTV	8.2 (0.7-220.0)	15.6 (2.1-104.0)	0.012
TLG	42.3 (1.7-2076.8)	106.7 (6.8-1456.3)	0.013
ADCmin (x10 ⁻⁴ mm ² /s)	4.6 (0.2-8.9)	5.5 (0.1-8.9)	0.401
Tümör çapı (cm)	3.2 (1.3-11.6)	3.9 (1.0-8.6)	0.047

Tablo 4. FDG PET/MR görüntülemesinde uzak metastaz varlığı ve aksilla dışı lenf nodu tutulumunu öngörmede lojistik regresyon modelinin sonuçları

	B	S.E.	Wald	df	P	Exp(B)	95% C.I.
Tümör çapı	0.580	0.139	17.375	1	< 0.001	1.786	1.36-2.35
Moleküler alt tip (Luminal A referans)			21.354	4	<0.001		
Luminal B (HER 2 negatif)	1.596	0.680	5.510	1	0.019	4.935	1.3-18.71
Luminal B (HER2 pozitif)	2.164	0.760	8.115	1	0.004	8.708	1.96-38.6
HER 2 Overexpressed	3.094	0.853	13.163	1	< 0.001	22.07	4.1-117.4
Triple negatif	-0.569	0.997	0.326	1	0.568	0.566	0.08-3.99
CA 15-3	0.021	0.009	5.954	1	0.015	1.021	1.00-1.04
Constant	-4.539	0.764	35.261	1	< 0.001	0.011	

[SS-516]

Meme Ca İmmünohistokimyasal Parametreleri ile F-18 FDG PET/BT Metabolik Parametrelerinin İlişkisi

Şadiye Altun Tuzcu, Ayten Gezici, Bekir Taşdemir, İhsan Kaplan, Ali Uyar

Dicle Üniversitesi Tıp Fakültesi, Nükleer Tıp Anabilim Dalı, Diyarbakır

Amaç: Çalışmamızın amacı, meme kansinomlarında F-18 florodeoksiglukoz (FDG) pozitron emisyon tomografi/bilgisayarlı tomografi (PET/BT) (PET/BT) metabolik parametreleri ile immünohistokimyasal faktörler arasındaki ilişkiyi araştırmaktır.

Yöntem: Mayıs 2018-Kasım 2019 tarihleri arasında bölümümüzde evreleme amaçlı F-18-FDG PET/BT görüntüleme uygulanan meme kansinomlu hastalar çalışmaya alındı. Çalışmaya toplam 146 kadın hasta dahil edildi (49,1±13,4 yaş; 26-87 yaş arası). PET taraması, kafatası tavanından uyluğun ortasına kadar 3D modunda gerçekleştirildi. Total lezyon glikoliz, metabolik tümör hacmi, SUV_{mean} ve SUV_{max} değerleri gibi metabolik parametreler hesaplandı. Patoloji raporlarını inceleyerek primer tümörün boyutu, histolojik tipi, histolojik gradei, östrojen ve progesteron reseptörlerinin pozitifliği, epidermal büyüme faktörü reseptörü (HER2) ve Ki67 gibi histopatolojik bulgular değerlendirildi.

Bulgular: Östrojen reseptörü negatif grubunun SUV_{max} ve SUV_{mean}'i östrojen reseptörü pozitif grubundan istatistiksel olarak daha yüksekti (p=0,009). Progesteron reseptörü negatif grubunun SUV_{mean} değeri progesteron reseptörü pozitif grubundan istatistiksel olarak daha yüksekti (p=0,05). Östrojen reseptörü negatif grubunun ve progesteron reseptörü negatif grubunun Ki67'si, östrojen reseptörü ve progesteron reseptörü pozitif grubundan istatistiksel olarak daha yüksekti (sırasıyla p=0,001, 0,001). Ki67 pozitif grubun hem SUV_{max} hem de SUV_{mean}'i Ki67 negatif grubundan istatistiksel olarak daha yüksekti (p=0,0001). HER2 pozitif meme kanserleri ile HER2 negatif meme kanserleri arasında F-18-FDG PET/CT metabolik parametreleri arasında istatistiksel olarak anlamlı bir fark saptanmadı (Tablo 1, 2).

Sonuç: 1. Estrojen reseptörünün negatif olması artmış SUV_{max}, SUV_{mean} ve Ki67 değerleri birliktelik göstermektedir.

2. Progesteron reseptörünün negatif olması artmış SUV_{mean} ve Ki67 değerleri ile ilişkili görünmektedir.

3. HER2 pozitif meme kanserleri F-18-FDG PET/BT metabolik parametreleri arasında anlamlı bir bağlantı saptanamamıştır.

Anahtar Kelimeler: Meme kanseri, östrojen reseptörü, F-18 FDG PET/BT

Tablo 1. Östrojen reseptörü pozitif grup ile östrojen reseptörü negatif grubun karşılaştırılması

	Östrojen reseptörü negatif (n=51)	Östrojen reseptörü pozitif (n=95)	p değeri
Yaş (yıl)	46,1±14,9	49,4±12,9	p>0,05
Vücut ağırlığı (kg)	70,0±11,5	72,7±12,8	p>0,05
SUV _{max}	13,8±7,8	10,1±6,7	p=0,009
SUV _{mean}	6,0±2,3	4,8±2,3	p=0,009
TLG	129,6±257,7	77,5±117,1	p>0,05
MTV	19,3±27,6	12,2±15,5	p>0,05
Ki67 (%)	45,7±32,2	25,1±21,5	p=0,001

Tablo 2. Progesteron reseptörü pozitif grup ile progesteron reseptörü negatif grubun karşılaştırılması

	Progesteron reseptörü negatif (n=45)	Progesteron reseptörü pozitif (n=82)	p>0,05
Yaş (yıl)	46,9±13,2	49,5±13,7	p>0,05
Vücut ağırlığı (kg)	70,6±12,2	72,8±12,6	p>0,05
SUV _{max}	12,6±7,2	10,2±7,2	p>0,05
SUV _{mean}	5,6±2,1	4,8±2,1	p=0,05
TLG	99,1±225,7	88,7±126,9	p>0,05
MTV	15,0±24,4	13,8±16,7	p>0,05
Ki67 (%)	42,7±30,1	23,3±21,2	p=0,001

[SS-517]

Meme Kanserinde Evreleme Amaçlı PET/BT Bulgularının Tümör Özellikleri ve Prognoz ile İlişkisi

Mine Araz, Çiğdem Soydal, Muhammed Halil Baltacıoğlu, Metin K. Kır

Ankara Üniversitesi Tıp Fakültesi Nükleer Tıp Anabilim Dalı, Ankara

Amaç: Meme kanserinde hastalığın evresinden bağımsız olarak tümörün tipi ve histolojik özelliklerinin hangilerinin varlığında F-18 florodeoksiglukoz (FDG) pozitron emisyon tomografi/bilgisayarlı tomografi (PET/BT) faydalı olabileceğine dair henüz güvenilir veri bulunmamaktadır. Bu çalışmada evreleme amacıyla F-18-FDG PET/BT çekilen hastalarda tümör özellikleri ve prognoz ile F-18-FDG PET/BT bulguları arasındaki ilişki ile F-18-FDG PET/BT'nin progresyonu öngörmedeki rolü araştırılmıştır.

Yöntem: Histopatolojik olarak meme Ca tanısı almış ve kliniğimizde Temmuz 2014-Şubat 2017 tarihleri arasında evreleme amacıyla F-18-FDG PET/BT çekilen 32 hastanın (31 K, 1 E, medyan yaş: 50,5 minimum: 32, maksimum: 78) klinik ve radyolojik verileri retrospektif olarak incelenmiştir. Hastaların uzun dönem takip sonuçları, F-18-FDG PET/BT'nin tedavi yönetimine katkısı, tümörün histopatolojik özellikleri ve F-18-FDG PET/BT bulguları arasında ilişki istatistiksel olarak araştırılmıştır.

Bulgular: Medyan tümör boyutu 20,0 mm (minimum: 6,5 maksimum: 65), medyan Ki67 indeksi 50,0 (minimum: 1,0 maksimum: 90,0), primer tümörün medyan SUV_{max}: 7,75 (minimum: 2,0 maksimum: 36,10), aksiller lenf nodları pozitif olan hastalarda medyan SUV_{max}: 4,0 (minimum: 1,5 maksimum: 26,8). 17/32 hastada (%53) F-18-FDG PET/BT'de aksiller lenf nodlarında F-18-FDG tutulumu, 12/32 hastada (%36) uzak metastaz gözlemlendi. Hastaların 14/32'sinde (%43) F-18-FDG PET/BT ile hastaların tedavi yönetiminde değişikliğe gidildi. 4/14 hasta (%28) direkt KT'ye yönlendirildi, 8/14 hastaya (%57) cerrahi öncesinde neoadjuvan KT verildi ve 2/14 hastaya (%15) aksiller diseksiyon eklendi. Histopatolojik veriler ile SUV_{max} değerleri arasındaki korelasyon analizinde primer tümörün SUV_{max}'i ile tümör boyutu, Ki67 indeksi ve T evresi arasında istatistiksel olarak anlamlı ilişki saptandı (sırasıyla; p<0,01, p<0,01 ve p<0,05). Medyan takip süresi 667 gün olup, takiplerde 8/32 hastada (%25) progresyon gözlemlendi. F-18-FDG PET/BT'nin radyolojik görüntüleme yöntemleri ile belirlenen evreyi yükselttiği (upstage) hasta grubunda, ek katkı sağlamadığı hasta grubu ile kıyaslandığında, progresyon sıklığı daha yüksek bulundu (p<0,05). Progresyonsuz sağkalım süresi ile PET verileri, tümör boyu ve Ki67 değerleri ile PET/BT'nin tedavi planına katkısı arasında herhangi bir ilişki bulunamamıştır.

Sonuç: Meme kanserinin evrelemede F-18-FDG PET/BT radyolojik görüntüleme yöntemleri ile tanınamayan beklenmedik lezyonların

gösterilmesinde katkı sağlamaktadır. Ki67 indeksi yüksek, büyük tümörlerde primer tümörde daha yoğun F-18-FDG tutulumu gözlenmektedir. Uzun dönem takiplerde, evreleme amacıyla yapılan F-18-FDG PET/BT ile hastalığın upstage edildiği hasta grubunda progresyon olasılığı daha yüksek olup, bu hastalarda yakın klinik takip daha çok önem kazanmaktadır.

Anahtar Kelimeler: Meme kanser, fluorodeoksiglukoz, pozitron emisyon tomografi, bilgisayarlı tomografi

[SS-518]

Primer ve Metastatik Karaciğer Kanserlerinde Tare Tedavisinde Resin ve Cam Mikrokürelerin Etkinliğinin Araştırılması

Zeynep Gül Kıprak¹, Funda Aydın¹, Sema Sezgin Göksu³, Özhan Özgür², Mete Akın⁴, Adil Boz¹, Bülent Yıldırım⁴, Hasan Şenol Coşkun², Timur Sindel²

¹Akdeniz Üniversitesi Hastanesi, Nükleer Tıp Anabilim Dalı, Antalya

²Akdeniz Üniversitesi Hastanesi, Radyoloji Anabilim Dalı, Antalya

³Akdeniz Üniversitesi Hastanesi, İç Hastalıkları Anabilim Dalı, Onkoloji Bilim Dalı, Antalya

⁴Akdeniz Üniversitesi Hastanesi, İç Hastalıkları Anabilim Dalı, Gastroenteroloji Bilim Dalı, Antalya

Amaç: Karaciğerin primer kanserlerinde ve/veya metastazlarında transarteriel radyoembolizasyon (TARE) tedavisinde Resin-cam mikroküre etkinliğini, yan etkilerini, tedaviye yanıtını, yaşam beklentisine katkısını araştırmak ve Resin-cam mikroküreleri karşılaştırmaktır.

Yöntem: Hastanemize başvurmış primer ve metastatik karaciğer kanseri tanılı, TARE tedavisi uygulanmış 88 hasta retrospektif olarak incelendi. Hastaların TARE öncesi ve tedaviden sonra yapılmış olan laboratuvar tetkiklerinde [ALT, AST, GGT, albumin, direkt bilirubin (DB), hemogram parametreleri] değişim olup olmadığı, hastada tedaviden sonra gelişen yan etki ve tedaviye yanıtın araştırılması, bu parametrelerde resin-cam mikroküreler arasında farklılık olup olmadığı istatistiksel olarak değerlendirildi.

Bulgular: Cam tedavisi uygulanan hastaların %31,3'ünde, primer karaciğer malignitesi, %69,7'sinde metastatik hastalık vardı. Resin tedavisi uygulananların ise %25'inde primer karaciğer malignitesi, %75'inde metastatik hastalık vardı. Karaciğer fonksiyon testleri değerlendirildiğinde; cam tedavisi uygulanan hastaların %19,3'de GGT düzeylerinde yükselme saptanırken, resin tedavisi uygulananların %48,1'inde saptandı (p=0,013). ALT-AST için; cam tedavisi uygulanan hastalarda sırasıyla %8,8-17,5, resin tedavisi uygulananların ise sırasıyla %13,8-17,2'inde yükselme saptandı. Albümin düzeylerinde düşme cam tedavisi uygulananlarda %21,1 iken resin tedavisi uygulananlarda %25 olarak bulundu. DB düzeyinde yükselme cam tedavisi uygulanan olgularda %37 iken, resin tedavisi uygulananlarda %24 olarak bulundu. ALT, AST, DB artışı ve albümindeki düşme iki grup arasında istatistiksel olarak anlamlı bulunmadı. Hemoglobindeki düşme cam tedavisi uygulananlarda %10,5 iken resin tedavisi uygulananlarda %34,5 olarak saptandı (p=0,002). Tedavi yanıtı değerlendirildiğinde; cam tedavisi uygulananların %25,9'unda kısmi yanıt, %46,3'ünde tam yanıt, %20,4'ü yanıtız, %7,4'ünde progresif hastalık izlendi. Resin tedavisi uygulananlarda ise %54,8'inde kısmi yanıt, %16,1'inde tam yanıt, %29'unda progresif hastalık izlendi. Cam tedavisi uygulanan hastaların %8,7'sinde yan etki gözlenirken bu oran resin tedavisi uygulananlarda %21,9 idi. Hastaların genel sağ kalımları incelendiğinde; minimum 0,72 ay, maksimum 110,5 ay, ortalama 33,7 ay olarak bulundu. İki grup karşılaştırıldığında ise resin tedavisi uygulananlarda cama göre daha anlamlı uzun sağ kalım saptandı.

Sonuç: TARE primer ve metastatik karaciğer kanserinde sıklığı artan önemli bir tedavi yöntemidir. Bizim çalışmamızda laboratuvar değerlerinin

etkilenmesi açısından TARE tedavisinin uygulanabilir olduğunu görmekteyiz. Cam ve resin arasında GGT'de yükselme ve hemoglobinde düşme dışında diğer parametrelerde iki grup arasında anlamlı bir fark görülmemiştir. Genel sağ kalım açısından yapılan karşılaştırmada resin tedavisi uygulanan hastalarda genel sağ kalımın anlamlı olarak daha uzun olduğu görülmüştür. Ancak bu konuda daha kapsamlı, geniş, randomize çalışmalara ihtiyaç vardır.

Anahtar Kelimeler: Yttrium-90, TARE, cam, resin, mikroküre

[SS-519]

Y90 Cam Mikroküre Tedavisi Almış HCC Tanılı Hastalarda Tedavi Yanıtını Öngörmede Kullanılabilecek Faktörlerin Saptanması

Mehmet Emin Mavi¹, Bilge Volkan Salancı¹, Murat Fani Bozkurt¹, Fatma Gonca Eldem², Bora Peynircioğlu²

¹Hacettepe Üniversitesi, Nükleer Tıp Kliniği, Ankara

²Hacettepe Üniversitesi, Radyoloji Kliniği, Ankara

Amaç: HCC tanısı ile Y90 cam mikroküre tedavisi verilmiş olan hastalarda hepatik arter perfüzyon sintigrafisi (HAPS) görüntüleri üzerinden dozimetri analizi yapılması ve tedavi yanıtını öngörmede kullanılabilecek parametrelerin saptanması amaçlanmıştır.

Yöntem: Ocak 2018-Aralık 2019 tarihleri arasında HCC tanısı ile Y90 cam mikroküre tedavisi verdiğimiz 20 hastanın retrospektif klinik verileri hastane bilgi sisteminden; tedavi öncesinde alınmış HAPS ve abdomen bilgisayarlı tomografi (BT) görüntüleri ise PACS'den elde edilerek retrospektif olarak yeniden değerlendirildi. Simplicit90yTM (v 1,1) (MIRADA, Oxford, Birleşik Krallık) yazılımı kullanılarak, perfüze doku hacmine ve karaciğer dokusuna verilen radyasyon düzeyleri yeniden hesaplandı. Hastaların tümör hacmi ve tümör odağı sayısı tedavi öncesindeki abdomen BT görüntülerinden yeniden hesaplandı. Tedavi yanıtı değerlendirme tedavi sonrası 1-3. ay manyetik rezonans görüntüleme, veya kontrastlı abdomen BT sonuçları kullanıldı.

Bulgular: Çalışmaya dahil edilen hastaların 2'si (%10) kadın, 18'i (%90) erkek olup, ortalama yaş 62,9±12 idi. HAPS görüntülerin üzerinden yapılan değerlendirilmede perfüze doku hacmi ortalaması 285,9±189,1 mL; verilmiş olan ortalama Y90 aktivitesi 3,1±1,9 GBq; dozimetri ile hesaplanan ortalama Y90 aktivitesi 0,76±0,49 GBq; ortalama tümör çapı 7,9±3,3 cm; ortalama akciğer şantı %7,8±4,2; tedavi sonrasında ortalama izlem süresi 6,4±4,1 ay olarak hesaplandı. Bakılan bütün tedavilerde; retrospektif dozimetri hesabıyla perfüze dokuya 120 Gy radyasyon dozu verecek olan Y90 aktivite miktarı, hastalara verilmiş olan aktivitelere daha az bulundu (p<0,0001).

Y90 mikroküre tedavisine yanıtlar; %36,4 (8) kısmi yanıt (KY), %31,8 (7) stabil hastalık (SH) ve %9,1 (2) progresif hastalık (PH) olarak bulundu. İstatistiksel analiz yapabilmek amacı ile tedavi yanıtları iki grupta toplandı (grup 1: KY, grup 2: SH+PH). Grup 1'deki hastalara verilmiş Y90 radyoaktivite miktarları (ortalama 3,38±0,65 GBq) grup 2'deki hastalardan (ortalama 2,54±0,63 GBq) daha yüksekti ancak aradaki fark istatistiksel olarak anlamlı bulunmadı (p=0,321). Bu iki grup arasında; verilmiş olan Y90 aktivite miktarları, dozimetri ile hesaplanan Y90 aktivite miktarları, HAPS'nde perfüze olan doku hacimleri, karaciğerdeki tümör odağı sayısı ve en büyük tümör odağının çapı arasındaki istatistiksel olarak anlamlı farklılık saptanmadı.

Sonuç: HCC hastalarında Y90 cam mikroküre tedavi sonrasında HAPS görüntülerinde yapılan dozimetri analizinden elde edilen veriler ile hastaların tedavi yanıtları arasında anlamlı farklılık bulunmamıştır. Hasta sayısının az olması çalışmanın en önemli kısıtlılığıdır. Hasta sayısının ve hasta izlem süresinin artırılması ile daha sağlıklı sonuçların elde edilmesi planlanmıştır.

Anahtar Kelimeler: Y90 cam mikroküre, HCC, dozimetri, tedavi yanıtı

[SS-520]

Radyoembolizasyon Tedavi Planlamasında Hepatik Arter Perfüzyon Görüntüleme Zamanının Dozimetrik Yaklaşımı Etkisi

Bilal Kovan¹, Duygu Has Şimşek¹, Emine Gökür Işık¹, Fikret Büyükkaya¹, Zeynep Gözde Özkan¹, Bayram Demir¹, Arzu Poyanlı¹, Yasemin Şanlı¹, Cüneyt Türkmen¹

¹İstanbul Üniversitesi İstanbul Tıp Fakültesi, Nükleer Tıp Anabilim Dalı, İstanbul

²İstanbul Üniversitesi İstanbul Tıp Fakültesi, Radyoloji Anabilim Dalı, İstanbul

³İstanbul Üniversitesi Fen Fakültesi, Fizik Bölümü, İstanbul

Amaç: İleri evre primer ve metastatik karaciğer tümörlerinde uygulanan Yttrium-90 (Y90) mikroküre tedavisinde kişisel dozimetrik yaklaşımların geliştirilmesi ile tedaviye yanıtlarında belirgin artış görülmektedir. Dozimetrik hesaplamada tedavi simülasyonu için hepatic arterden verilen Tc-99m-Makro Agregat Albümin (MAA) hepatic arter perfüzyon sintigrafisi görüntüleri kullanılmaktadır. Tc-99m-MAA'nın fiziksel ve kimyasal yapısı nedeniyle serbestleşme, form değişikliği gibi sebepler ile aktivite dağılımında değişiklikler görülebilmektedir. Bu çalışmada hepatic arterden verilen Tc-99m-MAA'nın 1. saat ve 4. saatlerde yapılan görüntülemeleri incelenerek, hesaplanan dozimetrik sonuçlar karşılaştırılmıştır.

Yöntem: Çalışmaya hepatic arter perfüzyon sintigrafisi yapılan 23 hasta (13 erkek, 10 kadın) dahil edildi. Tanı (hastaların Tc-99m-MAA enjeksiyonu sonrası 1. ve 4. saatte toraks ve batin bölgesinden tek foton emisyon bilgisayarlı tomografi/bilgisayarlı tomografi görüntüleme yapıldı). (GE Healthcare NM 670). Atenüasyon düzeltilmeli ve atenüasyon düzeltilmesiz hasta görüntüleri MİRADA DBxSİMPPLICITY-90 programı ile analiz edilerek 1. ve 4. saat akciğer şant oranları ve karaciğerin ilgili alanları çizildi. Perfüze karaciğere 150 grey lobar doz verilecek biçimde tedavi simülasyonu yapılarak aktivite, tümör dozu ve sağlıklı parankimin alacağı dozlar hesaplandı.

Bulgular: Dozimetri sonuçlarına göre, 1. saat akciğer şant oranı, akciğer absorbe radyasyon dozu ve tümör dozu sırasıyla ortalama $4,53 \pm 2,63$ (1,1-11,3), $2,05 \pm 2,11$ (0,19-8,06), $175,89 \pm 33$ (111,2-247,6) iken 4. saat akciğer şant oranı, akciğer absorbe radyasyon dozu ve tümör dozu sırasıyla $5,83 \pm 3,16$ (1,6-12,7), $2,11 \pm 2,19$ (0,19-8,67) ve $174,5 \pm 32,75$ (116,5-259,2) idi. İstatistiksel olarak 1. ve 4. saat akciğer şant oranları arasında zayıf da olsa anlamlı farklılık bulundu ($p=0,056$, t-test). Akciğer şant oranları düşük olmasına rağmen akciğer absorbe radyasyon dozu ve tümör dozlarında 1. ve 4. saat görüntülerinde anlamlı farklılık tespit edildi ($p \leq 0,001$, t-test).

Sonuç: Radyoembolizasyon tedavisi öncesi Tc-99m-MAA ile yapılan hepatic arter perfüzyon sintigrafisinde 1. ve 4. saat görüntüleme hesaplanan akciğer şant oranı, akciğer absorbe radyasyon dozu ve tümör dozlarının anlamlı olarak farklı olduğu görülmüştür. Sonuçlara göre görüntüleme zamanının hasta bazlı tedavi sonuçlarını etkileyecek oranda değişimlere neden olabileceği tespit edilmiş olup işlem sonrası görüntülemenin geciktirilmeden yapılması önerilmektedir.

Anahtar Kelimeler: 1. ve 4. saat, radyoembolizasyon, dozimetri, akciğer SHUNT

[SS-521]

Sırt Uygulanan Hastalarda Reçine ve Cam Mikrokürelerin Erken Dönem Yan Etkilerinin Karşılaştırılması

Başak Soydaş¹, Bilge Volkan Salancı¹, M. Fani Bozkurt¹, F. Gonca Eldem², Bora Peynircioğlu², Barbaros E. Çili³, Ömer Uğur¹

¹Hacettepe Üniversitesi Tıp Fakültesi, Nükleer Tıp Anabilim Dalı, Ankara,

²Hacettepe Üniversitesi Tıp Fakültesi, Radyoloji Anabilim Dalı, Girişimsel Radyoloji, Ankara

³Koç Üniversitesi Tıp Fakültesi, Radyoloji Anabilim Dalı, Girişimsel Radyoloji, İstanbul

Amaç: Primer ya da sekonder karaciğer tümörlerinin selektif intraarteriyel radyomikroküre tedavisinde (SIRT) Y-90 yüklü cam ve reçine mikroküreler rutin olarak kullanılmaktadır. Bu çalışmada bu iki radyomikroküre uygulaması sonrasında erken dönemde karaciğer fonksiyon testleri ve tam kan sayımı üzerine olan etkilerinin karşılaştırılması amaçlanmıştır.

Yöntem: Nisan 2008-Aralık 2018 tarihleri arasında toplam 428 hastaya [278 erkek (%65), 150 kadın (%35)] 540 SIRT [reçine: 251 (%46,5), cam: 289 (%53,5)] uygulanmıştır. Hastaların tedavi öncesi, tedavi sonrası 7-10. günde ve 1. ayda alanin aminotransferaz (ALT), aspartat aminotransferaz (AST), gama glutamikaset transferaz (GGT), alkalen fosfataz (ALP), albümin, total ve direkt bilirubin, hemoglobin, lökosit ve trombosit değerleri retrospektif olarak değerlendirildi. Tedavi öncesi ve sonrası karşılaştırmalar iki eş arasındaki farkın anlamlılık testi ile, reçine ve cam mikrokürelerin karşılaştırması Mann-Whitney U testi ile yapıldı.

Bulgular: Çalışmaya alınan hastaların ortalama yaşı \pm SD: $57,8 \pm 11,7$ idi. Hastaların %30,6'sı (131) kolorektal kanser, %27,6'sı (118) hepatosellüler kanser, %9,3'ü (40) meme kanseri, %7,9'u (34) nöroendokrin tümörler, %7,7'si (33) kolanjiyosellüler kanser ve %3,5'ü (15) mide kanseri tanısı ile başvurmuştu. Hastaların 102'sine (%18,9) iki kez, bu hastaların 10'una (%1,9) üç kez ve 1 hastaya da her iki loba ikişer kez olmak üzere toplam dört kez SIRT uygulanmıştı. Reçine ve cam mikroküreler ile verilen dozlar (ortalama \pm SD) sırası ile karaciğer sol lobuna $0,75 \text{ GBq} \pm 0,42$ ve $1,47 \text{ GBq} \pm 0,10$; sağ loba $1,15 \text{ GBq} \pm 0,22$ ve $3,11 \text{ GBq} \pm 0,09$; tüm karaciğere $1,57 \text{ GBq} \pm 0,08$ ve $4,18 \text{ GBq} \pm 0,24$; sağ lob+segment 4'e $1,16 \text{ GBq} \pm 0,06$ ve $3,42 \text{ GBq} \pm 0,35$ 'dir.

SIRT sonrası mikroküre tipinden bağımsız olarak 7-10. gün de ve 1.ayda AST, ALP, GGT ve direkt bilirubin değerlerinde tedavi öncesine göre istatistiksel anlamlı artış saptanmış olup; 1. ayda ALT, total bilirubin ve albumin değerlerinde anlamlı farklılık bulunmamıştır ($p>0,05$). Cam mikroküreler ile tedavi sonrasında ALT, AST, ALP ve GGT değerlerinde saptanan artış reçine mikrokürelere göre daha fazla olmuştur (Tablo).

Hemoglobin, lökosit ve trombosit sayılarında ise her iki mikroküre tipi açısından ve tedavi sonrasında başlangıça göre fark bulunmamıştır ($p>0,05$).

Sonuç: Bu çalışmada cam mikroküre uygulaması sonrası 7-10. gün de ALT ve AST; 1. ayda ise ALP ve GGT değerlerindeki artış reçine mikroküre uygulamasına göre daha belirgin bulunmuştur. Bu bulgular cam mikroküre ile daha yüksek radyasyon dozunun verilmesine bağlı gözlenmiş olabilir.

Anahtar Kelimeler: Radyoembolizasyon, Yttrium-90, karaciğer neoplazmaları, radyasyon etkileri

[SS-521] Tablo 1. Reçine ve cam partikül tedavisi öncesi, tedavisi sonrası 7-10. gün (1) ve 1. ay (2) da bakılan karaciğer enzimlerinin değişimi

	Mikroküre	Sayı	Ortalama	p		Mikroküre	Sayı	Ortalama	p
Tedavi öncesi ALT	Reçine	190	36,74	0,798	Tedavi öncesi AST	Reçine	190	47,52	0,760
	Cam	209	35,99			Cam	208	46,22	
ALT (1)	Reçine	123	41,69	0,003	AST (1)	Reçine	123	52,32	0,000
	Cam	133	46,36*			Cam	132	57,67*	
ALT (2)	Reçine	144	35,31	0,088	AST (2)	Reçine	144	52,41	0,296
	Cam	148	42,78			Cam	147	54,43	
Tedavi öncesi ALP	Reçine	162	172,07	0,058	Tedavi öncesi GGT	Reçine	163	149,77	0,105
	Cam	189	199,09			Cam	189	165,15	
ALP (1)	Reçine	106	205,72	0,033	GGT (1)	Reçine	110	192,87	0,082
	Cam	118	246,86*			Cam	118	226,72	
ALP (2)	Reçine	130	208,37	0,004	GGT (2)	Reçine	128	181,40	0,023
	Cam	133	249,69*			Cam	136	234,69*	

ALT: Alanin aminotransferaz, ALP: Alkalen fosfat, AST: Aspartat aminotransferaz, GGT: Gama glutamikasit transferaz

[SS-611]

Prostat Kanserinde 68GA-PSMA-PET/BT'de Hesaplanan Total Tümör Volümünün Dosetaksel Tedavi Yanıtındaki Prediktif Değeri

Sevfullah Karadoğan¹, Duygu Has Şimşek¹, Emine Gökür Işık¹, Nail Paksoy², Yasemin Şanlı¹

¹İstanbul Üniversitesi, İstanbul Tıp Fakültesi, Nükleer Tıp Anabilim Dalı, İstanbul

²İstanbul Üniversitesi, Onkoloji Enstitüsü, Medikal Onkoloji, İstanbul

Amaç: Prostat kanserinde Ga-68-PSMA-pozitron emisyon tomografi (PET)/bilgisayarlı tomografi (BT)'de hesaplanan total tümör volümünün dosetaksel tedavisine yanıtı ile ilişkisi araştırıldı.

Yöntem: Androjen deprivasyon tedavisi (ADT) altında progrese olan ve dosetaksel (6 kür) tedavisi öncesi Ga-68-PSMA-PET/BT yapılan hastaların görüntü ve klinik bilgileri retrospektif olarak incelendi. ADT ve dosetaksel dışında sistemik tedavi veya RT alan hastalar çalışmaya dahil edilmedi. Hastaların total tümör volümü (PSMA-TV) PET-VCAR programı ile semikantitatif olarak hesaplandı. Hastanın dosetaksel öncesi ve sonrası PSA yanıtları ile PSMA-TV değerleri istatistiksel olarak karşılaştırıldı (SPSS v.24).

Bulgular: Çalışmaya 2015-2017 tarihleri arasında Ga-68-PSMA-PET/BT yapılan 30 erkek hasta dahil edildi (ortalama yaş: 61; 56-72). Hastaların medyan PSMA-TV: 32,8 cc (2,04-714 cc) olarak hesaplandı. Dosetaksel tedavisi öncesi medyan PSA değerleri 15,2 ng/mL (1,29-1477 ng/mL), 6 kür tedavi sonrası medyan PSA: 0,75 ng/mL (0,03-2061 ng/mL) idi. Hastaların 22'sinde (%73,3) PSA yanıtı izlenirken; 20 hastada (%66,6) PSA yanıtı %50'den fazla idi. 8 hastada (%26,7) ise PSA progresyon saptandı. Dosetaksel tedavisi sonrasında %50'den fazla PSA yanıtı izlenen hasta grubunun medyan PSMA-TV: 24,6 cc (2,04-130 cc), diğer hastaların ise medyan PSMA-TV: 49,8 cc (4-714 cc) idi. Dosetaksel tedavisi sonrasında %50'dan fazla PSA yanıtı izlenen hasta grubunun total PSMA-TV değerleri yanıtsız hasta grubuna göre istatistiksel olarak anlamlı düşüktü (Mann-Whitney U; p= 0,044). Total PSMA-TV eşik değeri 37 cc alındığında, %80

duyarlılık ve % 70 özgüllük ile dosetaksel tedavisine dirençli hasta grubu öngörülebildi (ROC-AUC: 0,73 %95 güven aralığı: 0,53-0,93).

Sonuç: Çalışma sonuçlarına göre ADT altında progrese olan ve dosetaksel tedavisi planlanan hastalarda, tedavi öncesi Ga-68-PSMA-PET/BT'de hesaplanan total PSMA-TV ile dosetaksel yanıtı arasında anlamlı kolerasyon saptanmıştır. Total PSMA-TV yüksek olan hastalarda tedaviye direnç anlamlı olarak sık görülmekte olup, total PSMA-TV değerleri tedavi yanıtını öngörebilmektedir.

Anahtar Kelimeler: Ga-68-PSMA-PET/BT, tümör, volümü, PSMA-TV, dosetaksel

[SS-612]

Prostat Kanserli Hastalarda Ga-68 PSMA PET/BT'deki Parametrelerin Gleason Skoru, PSA Seviyeleri ve Metastaz İle İlişkisi

Ceren Sezgin, Gözde Mütevelizade, Yasemin Parlak, Gül Gümüşer, Elvan Sayıt

Manisa Celal Bayar Üniversitesi Tıp Fakültesi, Nükleer Tıp Anabilim Dalı, Manisa

Amaç: Ga-68 PSMA pozitron emisyon tomografi (PET)/bilgisayarlı tomografi (BT) görüntüleme günümüzde prostat kanserinde evreleme, tedavi yanıtını değerlendirme ve nüks hastalık saptama amacıyla kullanılan değerli bir nükleer tıp yöntemidir. Bu çalışmada prostat kanserli hastalarda evreleme amaçlı çekilen Ga-68 PSMA PET/BT görüntülemeyen elde edilen parametreler, PSA değerleri ve patolojik verilerin birbirleri ile ilişkileri ve metastaz varlığı ile ilişkisinin değerlendirilmesi amaçlandı.

Yöntem: Evreleme amacıyla Ga-68 PSMA PET/BT çekilen prostat kanseri tanılı 55 hastanın (ortalama yaş ortalaması 69,8±8,7; yaş aralığı 52-90) verileri retrospektif olarak incelendi. Primer tümöre ait parametreler [primer lezyon PSMA tümör volümü (PSMA-TV), SUV_{max}, SUV_{mean}], serum PSA değerleri ve Gleason skorları arasındaki ilişki ve tüm bu değerlerin ekstraprostatik yayılım ve metastaz varlığı ile ilişkisi değerlendirildi. Gleason skoru 6 düşük risk, 7 orta risk ve 8-10 yüksek risk; PSA değer <10 ng/mL

düşük risk, 10-20 ng/mL orta risk ve >20 olanlar yüksek risk grubu olarak sınıflandırıldı. Veriler SPSS 21.0 istatistik programı ile analiz edildi.

Bulgular: Çalışmaya dahil edilen yeni tanı 55 hastanın 16'sında (%29) ekstraprostatik yayılım izlenmezken, 39'unda (%71) ekstraprostatik yayılım izlendi. Hastaların 23'ünde (%42) lenf nodu metastazı izlenmezken, 18'inde (%33) bölgesel, 14'ünde (%25) uzak lenf nodu metastazı saptandı. Hastaların 35'inde (%64) kemik metastazı izlenmemiş olup, 2'sinde (%4) pelvis kemiklerine sınırlı metastaz, 18'inde de (%33) uzak kemik metastazı izlendi. Hastaların 6'sında (%10) solid organ metastazı mevcuttu. PSA değerleri ile primer lezyon PSMA-TV arasında istatistiksel olarak anlamlı ilişki izlenirken ($p=0,0005$), SUV_{max} ve SUV_{mean} değerleri arasında anlamlı ilişki izlenmedi. Gleason skoru ile primer lezyon PSMA-TV, SUV_{max} ve SUV_{mean} değerleri arasında istatistiksel olarak anlamlı ilişki saptandı (sırasıyla $p=0,008$, $p=0,026$, $p=0,031$). Primer lezyon PSMA-TV değerleri ile ekstraprostatik yayılım ve lenf nodu metastazı varlığı arasında anlamlı ilişki saptanırken (sırasıyla $p=0,001$, $p=0,042$), volüm ile kemik metastazı arasında anlamlı ilişki bulunamadı. Primer tümör SUV_{max} değeri ile ekstraprostatik yayılım ve uzak kemik metastazı varlığı arasında anlamlı ilişki saptandı (sırasıyla $p=0,042$, $p<0,05$). Lenf nodu metastazı varlığı için prostat SUV_{max} cut-off değeri 8,3, kemik metastazı için 9,8 olarak hesaplandı.

Sonuç: Gleason skoru ve PSA değerleri prostat kanseri tanı hastalarda risk sınıflamasında kullanılan temel parametrelerdir. PSMA PET/BT görüntülerinden elde ettiğimiz parametreler (PSMA-TV, SUV_{max} ve SUV_{mean}) Gleason skoru ve PSA değerleri korelasyon göstermektedir. Primer lezyona ait PSMA PET/BT parametreleri prostat kanseri hastalarında risk sınıflamasına katkıda bulunabileceği sonucuna varılmıştır. Metastaz varlığı ile PSMA PET/BT parametreleri arasında net ilişki ortaya koyulamamış olsa da, daha çok hasta sayısı ile yapılacak çalışmalar bu açıdan umut vaat etmektedir.

Anahtar Kelimeler: Tümör volümü, prostat kanseri, Gleason skoru, PSA

[SS-613]

Prostat Kanseriinde GA-68 PSMA PET/BT ile Serum Interlökin-23 Seviyesi Arasındaki İlişki

Ediz Beyhan¹, Nurhan Ergül¹, Huriye Serin², Özge Erol¹, Burçak Yılmaz¹, Cihan Gündoğan¹, Tefik Fikret Çermik¹

¹İstanbul Eğitim ve Araştırma Hastanesi, Nükleer Tıp Kliniği, İstanbul

²İstanbul Eğitim ve Araştırma Hastanesi, Biyokimya Kliniği, İstanbul

Amaç: Prostat kanseri erkeklerde en sık görülen malignite olup en sık ölüme neden olan maligniteler arasında ikinci sıradadır. İleri evre hastalıkta ilk tedavi seçeneği vücutta androjen düzeylerini kastrasyon düzeyine indirerek tümör hücrelerinin apoptoza uğramasını sağlayan androjen deprivasyon tedavisidir. Ancak hastaların büyük kısmında bir süre sonra kastrasyona direnç gelişerek hastalıkta progresyon görülür. Yakın zamanda yapılan çalışmalarda bu direnç gelişmesinde tümör mikro çevresinde bulunan immün hücrelerin ve bu hücrelerden salınan çeşitli sitokinlerin rol oynayabileceği bildirilmiştir. Bu prospektif çalışmada bir çok kanser türünde ekspres edilen bir sitokin olan interlökin-23 (IL-23)'ün prostat kanserinde kastrasyona direnç gelişmesinde ve prognoz tayinindeki rolü araştırıldı.

Yöntem: Prostat kanseri tanısı almış Ga-68 PSMA pozitron emisyon tomografi (PET)/bilgisayarlı tomografi (BT) çekimi için yönlendirilen 23 hasta çalışmaya dahil edildi. Hastaların 13'ü yeni tanı almış henüz herhangi bir tedavi uygulanmamış hastalar iken, 10 hasta hormonoterapi (HT) altındayken PSA değerlerinde yükselme ve/veya Ga-68 PSMA PET/BT'de progresyon saptanan hastalardı. Tüm hastalardan Ga-68 PSMA PET/BT çekimi yapıldığı gün 5 mL venöz kan örneği alındı. Tüm örneklerden ayrıştırılan serumda IL-23 reseptör kiti kullanılarak ELISA yöntemiyle seviyeler ölçüldü. Yeni tanı almış hasta grubu ile HT altında progrese hasta grubu arasında IL-23

seviyeleri arasındaki fark ile ayrıca Gleason skorları, tPSA düzeyleri, kemik ve uzak organ metastazı saptanma oranları, prostat glandı ve pelvik lenf nodu SUV_{max} değerleri ile IL-23 seviyeleri arasındaki ilişki araştırıldı.

Bulgular: Galyum-68 PSMA PET/BT'de tüm hastaların 13'ünde (%56,5) kemik metastazı, 10'unda (%43,5) pelvis dışı lenf nodu ve organ metastazı saptandı. Kastrasyona dirençli hastaların 2'sinde tPSA düzeyleri stabil iken PET/BT'de yeni gelişmiş metastazlar saptandı. Yeni tanı almış ve herhangi bir tedavi başlanmamış olan hastalar ile kastrasyona direnç gelişmiş hastalar arasında kan IL-23 seviyeleri arasında anlamlı fark saptanmadı ($p=0,689$). Kemik ve uzak organ metastazı saptanan ve saptanmayan hastalar arasında da IL-23 seviyeleri açısından anlamlı fark saptanmadı. Ayrıca IL-23 düzeyleri ile tPSA ve primer tümör ve pelvik lenf nodu SUV_{max} değerleri arasında da anlamlı korelasyon izlenmedi.

Sonuç: Serum IL-23 düzeyleri ile kastrasyona direnç gelişimi, metastatik hastalık ve SUV_{max} değerleri arasında anlamlı ilişki izlenmemiş olması nedeniyle IL-23'ün prostat kanseri prognoz tayininde yeri olmadığı söylenebilir. Ga-68 PSMA PET/BT kastrasyona direnç gelişimini göstererek tedaviyi yönlendirmede önemli role sahiptir.

Anahtar Kelimeler: Prostat, Ga-68 PSMA PET/BT, interlökin-23

[SS-614]

68-GA-PSMA-PET/BT Görüntülemesinde Erken-Geç Görüntülemenin Primer Tümördeki PsmA Akümülyasyonuna Etkisi

Duygu Has Şimşek

İstanbul Üniversitesi, İstanbul Tıp Fakültesi, Nükleer Tıp Anabilim Dalı, İstanbul

Amaç: Çalışmanın amacı prostat kanseri (PCa) tanısı ile evreleme amaçlı Ga-68-PSMA- pozitron emisyon tomografi (PET)/bilgisayarlı tomografi (BT) yapılan hastalarda erken-geç görüntülemenin primer tümördeki PSMA akümülyasyonuna etkisi araştırmaktır. Sekonder olarak, erken-geç görüntülemesindeki primer tümör SUV_{max} değerleri ile Gleason skor (GS) değerleri arasındaki ilişki araştırılmıştır.

Yöntem: 2015-2019 tarihleri arasında PCa tanısı ile evreleme amaçlı Ga-68-PSMA-PET/BT yapılan ve 60. dk tüm vücut görüntülerine ek olarak 120. dk geç pelvis görüntüleme yapılan 313 hastanın (medyan PSA: 13,59 ng/mL; medyan GS: 8) klinik, histopatolojik ve Ga-68-PSMA-PET/BT verileri retrospektif olarak incelendi. Primer tümörün erken-geç SUV_{max} değerleri ölçülerek, biyopsi ile verifiye GS değerleri ile karşılaştırıldı. İstatistiksel analizde primer tümörde pozitif PSMA tutulumu olan, geç görüntülerde SUV_{max} değerinde %10 artış veya azalma izlenen hastalar ele alındı. Analiz için SPSS v.24 programı kullanıldı.

Bulgular: Hastaların histopatoloji sonuçlarına göre 32'sinde GS: 6, 114'ünde GS: 7, 75'inde GS: 8, 92'sinde ise GS: 9-10 tümör bulunmaktaydı. Ga-68-PSMA PET/BT'de 295 hastada (%94,2) primer tümörde artmış PSMA tutulumu izlenirken, 18 hastada (%5,8) erken ve geç görüntülerde primer tümörde anlamlı PSMA tutulumu izlenmedi. Hastaların 239'unda (76,4) primer tümör SUV_{max} değerinde geç görüntülerde artış izlenirken, bu artış 158 hastada (%50,4) %10'dan fazla idi. Kalan 74 hastada (%23,6) ise primer tümör SUV_{max} değerleri azalırken, SUV_{max} değeri %10 dan fazla azalan hasta sayısı 33 (%10,5) idi. SUV_{max} değerlerinde %10'dan fazla artış veya azalma saptanması ile GS arasında anlamlı korelasyon saptanmadı (pearson r: -0,125; $p=0,084$). Erken ve geç görüntülerdeki SUV_{max} değerleri ile GS karşılaştırıldığında, her iki görüntülemelerde ölçülen SUV_{max} değerleri ve GS arasında anlamlı korelasyon izlendi (Kruskal-Wallis test; $p<0,001$, $p<0,001$). GS: 3+4 ve GS: 4+3 alt gruplar arasında ise SUV_{max} değerleri açısından erken ($p=0,192$) ya da geç görüntülerde ($p=0,117$) anlamlı fark saptanmadı.

Sonuç: Bu çalışmada PCa tanısı alan hastalarda evreleme amaçlı yapılan Ga-68-PSMA-PET/BT'de, geç görüntülerde primer tümördeki PSMA

akümülayonu sıklıkla artış göstermekle birlikte PSMA akümülayonundaki değişikliğin GS değerlerinden bağımsız olduğu tespit edilmiştir. Primer tümör SUV_{max} değerleri ve GS arasında hem erken, hem de geç görüntülerde kuvvetli korelasyon saptanmıştır.

Anahtar Kelimeler: Ga-68-PSMA-PET/BT, erken-geç, görüntüleme

[SS-615]

Prostat Karsinom Tanısı Alan Hastalarda 68GA-PSMA PET/BT'nin Evrelemedeki Yeri Ve SUV_{max} Değerleri İle Karşılaştırma

Özgül Ekmekçioğlu¹, Abdullah Yavuzsan², Pelin Arıcan¹, Mesut Kafi¹, Reşit Akyel¹, Sinan Kireççi²

¹Şişli Etfal Eğitim ve Araştırma Hastanesi, Nükleer Tıp Kliniği, İstanbul

²Şişli Etfal Eğitim ve Araştırma Hastanesi, Üroloji Kliniği, İstanbul

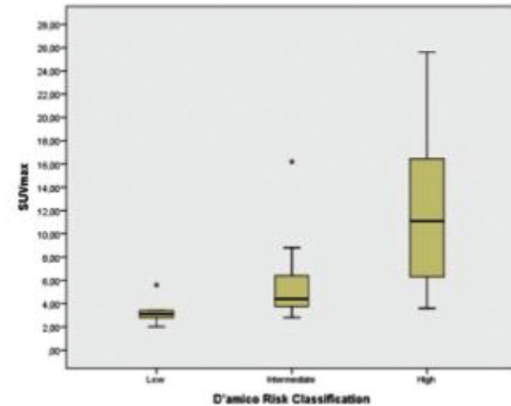
Amaç: PSMA pozitron emisyon tomografi (PET)/bilgisayarlı tomografi (BT)'nin prostat kanseri tanısı alan hastalarda konvansiyonel görüntüleme tekniklerine olan katkısı son yapılan çalışmalarda gösterilmiştir. Özellikle orta ve yüksek riskli olarak değerlendirilen prostat kanseri hastalarında tedavi protokolünün değişimini etkilemektedir. Tanımlanan lezyondaki patolojik PSMA tutulumunun (SUV_{max}) hastalığın Grade ile ilişkili olduğu da gösterilmekle birlikte SUV_{max} değerinin non-invaziv bir prognostik değer olarak kullanılması henüz net değildir. Çalışmamızda, PSMA PET/BT'nin evreleme hastalarındaki önemi, tedavi kararındaki etkisi ve SUV_{max} değerinin hastalığın evresi ile ilişkisini incelemeyi amaçladık.

Yöntem: Birimize prostat kanseri evreleme amaçlı gönderilen hastaların PET/BT görüntüleri retrospektif olarak (n=65) değerlendirildi. Hastalar lenf nodu pozitif ve uzak metastaz pozitif lehine değerlendirilen bulgu saptanan olgular, PSA değerleri ve D'amico risk sınıflamasına göre gruplandırıldı. Prostat gland düzeyinden primer tümör SUV_{max} değerleri ölçülerek bu prognostik faktörler istatistiksel olarak karşılaştırıldı. Background aktivitesinden yüksek olan aktivite tutulumu pozitif olarak kabul edildi. Ayrıca tedavi protokolü PSMA PET/BT çekimi öncesi ve PET/BT çekimi sonrası olmak üzere karar verilerek PSMA PET/BT'nin tedavi değişimindeki rolü karşılaştırıldı.

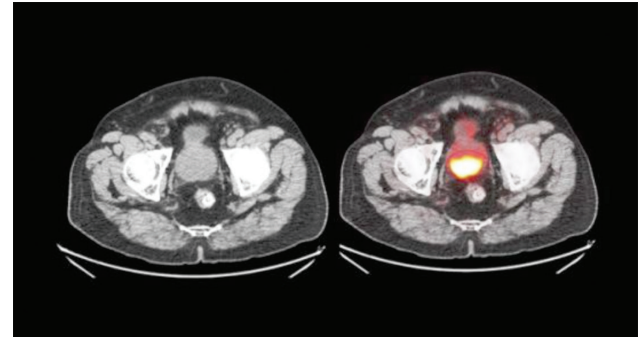
Bulgular: Düşük riskli olarak gruplandırılan bir hastanın haricinde prostat gland primer tümör görüntüleme PSMA PET/BT imajlarında pozitif olarak değerlendirildi. Lenf nodu pozitif olarak kabul edilen %46,2 hasta ve uzak metastaz pozitif kabul edilen %24,6 mevcuttu. Tedavi protokolünde PSMA PET/BT görüntüsü sonrası %43,1 değişiklik oldu. Primer tümör SUV_{max} ve tümör background SUV_{max} oranı D'amico risk değerlendirmesi arasında istatistiksel olarak anlamlı bir ilişki saptandı. Ayrıca primer tümör SUV_{max} ile PSA, Gleason skoru ve yaş arasında pozitif korelasyon izlendi.

Sonuç: Çalışmamıza göre PSMA PET/BT prostat kanseri hastalarında evreleme safhasında klinik karar ve tedavi protokolünde anlamlı bir değişiklik sağlayabilmektedir. Ayrıca primer tümör SUV_{max} değerinin hastalık risk sınıflamasında potansiyel bağımsız ve non-invaziv bir değerlendirme yöntemi olarak katkısı mevcuttur.

Anahtar Kelimeler: PSMA, PET/BT, prostat kanseri



Figür 1. SUV_{max} D'amico risk sınıflaması ilişkisi



Figür 2. Prostat gland SUV_{max} 38,9 saptanan 73 yaşında hasta PSA:61,31 µg/L, Gleason skoru 4+3

[SS-616]

Prostat Kanserli Hastalarında F-18-RHPSMA-7.3 PET/BT'de Enjekte Edilen Ligand Miktarı Biyodağılımı Etkiliyor mu?

Ayça Arçay^{1,3}, Thomas Langbein¹, Alexander Wurzer², Andrei Gafita¹, Andrew Robertson¹, Hui Wang¹, Michael Herz¹, Hannah Wörther¹, Charlott Franz¹, Wolfgang Weber¹, Hans-Juergen Wester¹, Matthias Eiber¹

¹Münih Teknik Üniversitesi Tıp Fakültesi, Nükleer Tıp Anabilim Dalı, Münih, Almanya

²Münih Teknik Üniversitesi, Farmasötik Radyofarmasi Kliniği, Garching, Almanya

³Akdeniz Üniversitesi, Nükleer Tıp Anabilim Dalı, Antalya

Amaç: F-18 işaretli PSMA ligandları, daha uzun yarılanma ömrü ve uzun saatler boyunca birçok hasta için kullanılmasına olanak sağlayan potansiyel büyük miktarda üretimleri nedeniyle prostat kanseri görüntülemesi için giderek daha fazla kullanılmaktadır. Gün içinde üretimden sonraki uzun saatlerde hastalara belirli radyoaktiviteler verilirken, verilen ligand miktarı saatler uzadıkça önemli ölçüde artmaktadır. F-18 işaretli ligand kullanılarak farelerde yapılan preklinik deneylerde, enjekte edilen ligand miktarının biyodağılım üzerinde anlamlı ölçüde etkisi olduğu gösterilmiştir. Bu çalışmanın amacı, yeni pozitron emisyon tomografi (PET) ajanı F-18-rhPSMA-7,3'ü kullanılarak yapılan PET/bilgisayarlı tomografi'lerde, farklı ligand miktarlarının biyodağılıma etkisini araştırmaktır.

Yöntem: Üretim sonrası farklı zamanlarda F-18-rhPSMA-7,3 enjekte edilen ve bu nedenle farklı ligand miktarı almış olan hastalarda enjekte edilen ligand

miktarı retrospektif olarak hesaplandı ve iki hasta grubu (düşük ve yüksek ligand miktarı almış olan) oluşturuldu. "Tumor sink" etkisinden kaynaklanan değişkenliği önlemek için sadece düşük tümör yükü olan hastalar dahil edildi. SUV_{mean} değerleri belirlemek için normal organlar ve tümör lezyonları üzerinde standardize edilmiş volume of interest'ler çizilerek ve qPSMA yazılım paketinin yarı-otomatik analizi ile organ datasının segmentasyonu yapılarak iki grup arasındaki PSMA ligand biyodağılımı karşılaştırıldı.

Bulgular: Enjekte edilen PSMA ligand miktarı düşük ve yüksek olan, her biri 42 hastadan oluşan iki grup oluşturuldu (ortalama ligand miktarları düşük ve yüksek sırasıyla: $1,7 \pm 0,2 \mu g$, $18,4 \pm 3,6 \mu g$). Kg başına enjekte edilen ortalama aktivite ve enjeksiyon-çekim arası geçen süre gruplar arasında anlamlı farklılık göstermedi ($3,95 \pm 0,13$, $3,84 \pm 0,37$ MBq/kg; $72 \pm 10,0$, $77 \pm 12,5$ dk). Kan havuzu ($2,1 \pm 0,5$, $2,2 \pm 0,4$), karaciğer ($7,6 \pm 2,3$, $7,5 \pm 2,1$), kas ($0,8 \pm 0,1$, $0,8 \pm 0,2$), kemik ($1,4 \pm 0,4$, $1,5 \pm 0,5$) ve böbreklerdeki SUV_{mean} değerleri ($35,4 \pm 9,9$, $34,9 \pm 9,4$) her iki grup arasında anlamlı fark göstermedi. Ayrıca, tümör lezyonu tutulumları arasında da anlamlı fark saptanmadı ($10,0 \pm 8,5$, $14,4 \pm 14,8$). Yüksek ligand miktarı enjekte edilen hasta grubunda, parotis ve submandibular bezlerdeki radyoaktif madde tutulumunda önemli ölçüde azalma gözlemlendi ($20,1 \pm 5,3$, $17,4 \pm 4,7$ ve $22,4 \pm 6,3$, $18,4 \pm 5,3$). Dalak tutulumu için de benzer sonuç bulundu ($10,3 \pm 4,0$, $8,1 \pm 2,9$; $p < 0,05$).

Sonuç: Enjekte edilen rhPSMA-7,3 miktarının, organ biyodağılımı üzerinde sadece minimal etkisi bulunmaktadır ve bu etki klinik görüntü yorumlamasını etkilememektedir. Enjekte edilen ligand miktarı 10 kattan fazla değişmesine rağmen biyodağılımın stabil kalması, F-18 işaretli PSMA ligandlarının merkezi toplu üretimini ve dağıtımını mümkün kılmakta, dolayısıyla bu ajanın kullanımının yaygınlaşmasını desteklemektedir. Ayrıca, yüksek miktarda soğuk ligand enjeksiyonunun tükürük bezleri ve dalaktaki tutulumu sature edebileceği görüldüğünden, PSMA ligandının hedef olmayan dokulardaki tutulumu bu açıdan ileri araştırılabilir.

Anahtar Kelimeler: F-18-PSMA, F-18-rhPSMA-7,3, biyodağılım, prostat kanseri

[SS-617]

Prostat Kanserinde Total PSA Değeri ile Ga-68 PSMA PET/BT'den Elde Edilen Volümetrik Ölçümlerin Korelasyon Düzeyi

Merve Atalay, Nazım Coşkun, Aslihan Yıldırım, Fatma Arzu Görtaş, Berna Okudan Tekin

Ankara Şehir Hastanesi, Nükleer Tıp Kliniği, Ankara

Amaç: Moleküler tümör hacmi (MTV) ve toplam lezyon PSMA ekspresyonu (TL-PSMA) gibi volümetrik ölçümler, Ga-68 PSMA pozitron emisyon tomografi (PET)/BT görüntülerindeki toplam tümör yükü hakkında bilgi veren kantitatif parametrelerdir. Bu çalışmada, prostat kanseri tanılı hastaların takibinde standart bir serum belirteci olan prostat spesifik antijen (PSA) değerleri ile, evrelemede yaygın olarak kullanılan Ga-68 PSMA PET/BT görüntülerinden elde edilen maksimum standart tutulum değeri (SUV_{max}), MTV ve TL-PSMA değerlerinin korelasyon düzeyinin araştırılması amaçlanmaktadır.

Yöntem: Kasım 2019-Ocak 2020 tarihleri arasında Ga-68 PSMA PET/BT görüntülemesi yapılan ve serum PSA değerlerine ulaşılabilen prostat kanseri tanılı 43 hasta çalışmaya dahil edildi. Patolojik artmış Ga-68 PSMA tutulumu gösteren lezyonlar, SUV_{max} değerinin %42'si eşik değer kabul edilerek segmente edildi. Hastaların toplam tümör yükü baz alınarak SUV_{max} , MTV ve TL-PSMA değerleri kaydedildi. PSA değeri ile PET/BT parametrelerinin korelasyon düzeyi Spearman korelasyon analizi ve lojistik regresyon ile değerlendirildi.

Bulgular: Hastaların yaş ortalaması 69 ± 8 , medyan Gleason skoru 8 idi. Ga-68 PSMA PET/BT çalışması ile serum total PSA değeri arasındaki ortalama zaman farkı 8 gündü. Ortalama PSA, MTV, TL-PSMA ve SUV_{max} değerleri sırasıyla $28,5 \mu g/L$, $15,8 \text{ cm}^3$, $202,4 \text{ g/mL}$ ve $27,4$ olarak bulundu. Medyan PSA değeri, metastatik tutulum olan hastalarda ($12,81 \mu g/L$), metastatik tutulum olmayan hastalara göre ($5,13 \mu g/L$) anlamlı olarak daha yüksekti ($p < 0,05$). Spearman korelasyon analizinde, total PSA değeri ile MTV, TL-PSMA ve SUV_{max} değerleri arasında istatistiksel olarak anlamlı pozitif korelasyon bulundu. Buna göre; total PSA ile TL-PSMA, MTV, ve SUV_{max} değerleri arasındaki Spearman korelasyon katsayıları sırasıyla $0,619$ (güçlü korelasyon, $p < 0,05$), $0,528$ (orta güçlü korelasyon, $p < 0,05$) ve $0,434$ (orta güçlü korelasyon, $p < 0,05$) olarak hesaplandı. Lojistik regresyon analizinde PSA değerindeki her 1 birim artış için, MTV değerinde 260 mm^3 , TL-PSMA değerinde $4,6 \text{ g/mL}$ artış olduğu görüldü ($p < 0,05$).

Sonuç: Çalışmaya dahil edilen prostat kanseri tanılı hastalarda, total PSA değeri ile Ga-68 PSMA PET/BT görüntülerinden elde edilen MTV, TL-PSMA, SUV_{max} değerleri arasında pozitif yönde ve anlamlı korelasyon vardır. Onkolojik F-18-FDG PET/BT çalışmalarında sıklıkla kullanılan volümetrik ölçümler, Ga-68 PSMA PET/BT çalışmalarında da önemli klinik öngörüler sunabilir ve hastaların yönetimine katkı sağlayabilir.

Anahtar Kelimeler: Prostat kanseri, PSA, PET/BT, tümör hacmi

[SS-618]

Nöroendokrin Tümörlerde GA-68-DOTATATE PET/CT Lezyon Textur Analizi ile LU-177-DOTATATE Tedavi Yanıtını Öngörme

Hüseyin Emre Tosun, Bedriye Büşra Demirel, Gülin Uçmak

Dr. Abdurrahman Yurtaslan Ankara Onkoloji Eğitim ve Araştırma Hastanesi, Onkoloji Kliniği, Ankara

Amaç: Nöroendokrin tümörlerde (NET) Ga-68-DOTATATE pozitron emisyon tomografi (PET)/BT somatostatin reseptör (SSTR) pozitifliği izlenen lezyonların, texture analizi ile kişiselleştirilmiş tedavi kapsamında, Lu-177-DOTATATE radyonüklid tedavisinden fayda görebilecek hastaların öngörülmesi amaçlanmıştır.

Yöntem: Çalışmaya kliniğimizde 2017-2019 yılları arasında Lu-177-DOTATATE tedavisi alan 4 hasta ve bu hastaların tedavi öncesi Ga-68-DOTATATE PET/CT incelemelerinden elde edilen SSTR pozitif 40 lezyon dahil edildi. Lezyonların PET görüntülerinin LifeX yazılımında analizi yapıldı, standart tutulum değeri SUV_{mean} , SUV_{max} . Moleküler tümör hacmi, TRE, birinci ve ikinci sıra verileri elde edildi. Lezyon yanıtlarının değerlendirilmesi amacıyla RECIST 1,1 kriterleri kullanıldı, tam yanıt ve parsiyel yanıt olanlar cevap izlenenler grubuna, stabil ve progrese olanlar cevap izlenmeyenler grubuna dahil edildi. Elde edilen verilerin istatistiksel analizi SPSS yazılımında bağımsız gruplar için t testi kullanılarak gerçekleştirildi.

Bulgular: Çalışmaya dahil edilen 4 hastanın 3'ü grade 2, 1 hasta grade 3 NET tanısı almıştı. 3'ü, 4'er uygulama Lu-177-DOTATATE tedavisi alırken, 1 hasta 2 uygulama tedavi aldı. Lezyonlar (n=40) tedavi yanıtlarına göre cevap izlenenler (n=22) "grup 1" ve cevap izlenmeyenler (n=18) "grup 2" olarak sınıflandırıldı. Grup 1 lezyonların 15'i (%68) karaciğer, 2'si (%9) pankreas, 2'si (%9) lenf nodu, 2'si (%9) kemik ve 1'i (%5) yumuşak doku lezyonu iken, grup 2 lezyonların 13'ü (%72) karaciğer, 4'ü (%22) lenf nodu ve 1'i (%6) pankreas lezyonu olarak izlendi. Grup 1 lezyonların 6'sı (%27) fluoro-2-deoksi-glikoz (FDG) pozitif iken, grup 2 lezyonların 3'ü (%16) FDG pozitif izlendi. Her iki grup için elde edilen texture analiz verilerinin ortalamaları alınarak yapılan istatistiksel analizde gruplar arasında, HISTO_Skewness, SHAPE Compacity, GLCM_Contrast, GLCM_Correlation, NGLDM_Contrast ve GLZLM_GLNU çıktıkları açısından istatistiksel anlamlı ($p < 0,05$) fark saptandı (Tablo 1).

Sonuç: NET'in Lu-177-DOTATATE tedavisinde, cevap izlenen ve cevap izlenmeyen gruplar arasında, textur analiz ile istatistiksel anlamlı olarak tespit ettiğimiz çeşitli reseptör heterojenitesi ifadeleri, gerek anatomik gerek SUV parametrelerinin göreceli kısıtlı ifadelerinin yanında, tümörü daha doğru tanımlar ve sınıflar görünüyor. Onkolojide günümüzün olmazsa olmaz kavramı ve ana odaklarından biri olan kişiselleştirilmiş tedavi kapsamında, pek çok tedavi seçeneği içeren ve bu tedavilerin optimum sıralamasının ve kombinasyonunun büyük önem arz ettiği geniş bir klinik ve patolojik spektrum içeren NET'lerde, intratümöral ve intertümöral heterojenitenin sayısal verilerle objektif bir şekilde ifade edilmesinin, ilişkili ve bir sonraki adım olan yapay zeka sistemleri ile Lu-177-DOTATATE radyonüklid tedavi yanıtının öngörülmesinin hasta yönetimi açısından büyük bir fayda sağlayacağı ve merkez rol edineceği kanaatindeyiz.

Anahtar Kelimeler: Nöroendokrin tümör, radyonüklid tedavi, Ga-68-DOTATATE, Lu-177-dotatate, textur analiz

Tablo 1. Grup 1 (cevap izlenenler) ve grup 2 (cevap izlenmeyenler) için elde edilen texture analiz bulgularının ortalamaları ve p değeri

	HISTO_ Skewness	SHAPE_ Compacity	GLCM_ Contrast	GLCM_ Correlation	NGLDM_ Contrast	GLZLM_ GLNU
Grup 1 (n=22)	0,70	2,34	79,58	0,72	0,41	10,97
Grup 2 (n=18)	0,33	2,96	47,08	0,83	0,25	19,07
P değeri	0,02	0,02	0,01	0,01	0,02	0,03

[SS-620]

LU-177 PSMA Etkinliği Öngörmede GA-68 PSMA'nın Yeri: GA-68 DOTA/LU-177 DOTA Tecrübesini, PSMA'ya Yansıtabilir miyiz?

Ülkü Korkmaz, Selin Soyloğlu, Gülay Durmuş Altun

Trakya Üniversitesi Tıp Fakültesi, Nükleer Tıp Anabilim Dalı, Edirne

Amaç: Prostat kanseri erkeklerde en sık ve kanser ölümlerinin ikinci en sık nedeni olan yaygın ve ölümcül bir kanserdir. Prostat spesifik membran antijeni (PSMA), prostat epitel hücrelerinde eksprese edilen ve prostat kanserinde üretimi artan bir membran antijendir. PSMA ekspresyon seviyeleri, androjen bağımsızlığı, metastaz ve prostat kanseri ilerlemesi ile doğrudan ilişkilidir. Bu nedenle, metastazlı prostat kanserinin tanı ve tedavisi için iyi bir hedeftir. Lu-177-PSMA tedavisi, kastrasyona dirençli prostat kanserlerinin tedavisinde kullanılan etkin bir "hedefe yönelik tedavi" çeşididir. Lu-177-PSMA tedavisi ile elde edilen önemli klinik yanıtları gösteren verilere rağmen, tedavi yanıtının görüntülemedeki öngörücüleri net olarak karakterize edilememiştir. Bu çalışmada, Ga-68-PSMA görüntüleme parametrelerinin, Lu-177-PSMA tedavisi sonrası elde edilen terapötik cevap ile ilişkisini ve bu bulguların Ga-68-DOTA/Lu-177-DOTA ikilisine ait bulgularla benzerlikle ve farklılıklarını değerlendirdik.

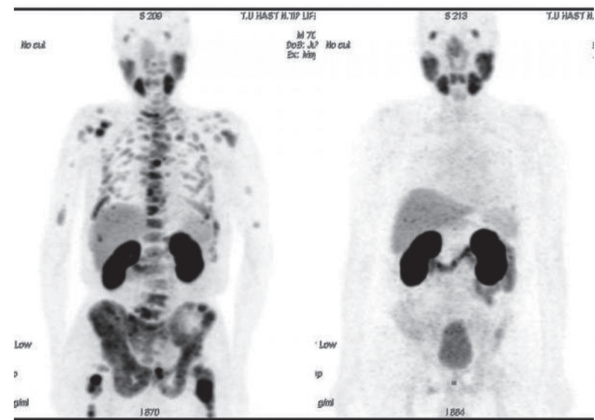
Yöntem: 01.01.2016-31.01.2020 arasında nükleer tıp anabilim dalına Lu-177-radyopeptit (DOTA ve PSMA) tedavisi için başvuran ve Lu-177-radyopeptit tedavisi uygulanan hastaların, tedavi öncesi, tedavi ortası ve tedavi bitiminde, aynı sistemde alınan Ga-68-PET/BT (DOTA ve PSMA) görüntüleri ile her bir tedavi dozu sonrası alınan Lu-177 tüm vücut tarama görüntüleri görüntü arşivinden bulundu. Hastaların demografik verileri ile biyokimyasal parametreleri hasta dosyalarından toplandı. Hastalar primer tanılarına ve Ga-68-PET/BT'de kullanılan peptide göre DOTA ve PSMA olarak

gruplandı. Her grup için biyokimyasal ve metabolik yanıt skorlandı. Her iki grubun metabolik PET parametreleri, Lu-177 tutulum verileri, biyokimyasal parametreleri ve tedavi yanıtı bulguları ayrı ayrı değerlendirilerek karşılaştırıldı.

Bulgular: Çalışmaya dahil edilen 46 hastanın 14'ü DOTA, 32'si PSMA grubundaydı. Tedavi öncesinde hastaların çoğu yaygın metastatik hastalık evresindeydi (DOTA'da %50, PSMA'da %84). DOTA grubunda en yüksek metabolik aktiviteli metastatik odak en sık karaciğer (%36) iken, PSMA grubunda kemik (%68) idi. Tedavi öncesi maksimum standart tutulum değeri ($TmSUV_{max}$), moleküler tümör hacmi ($TmMTV$) ve TotalIMTV değerleri DOTA grubunda sırasıyla ortalama 26,01, 117,96 cm^3 ve 874,67 cm^3 ; PSMA grubunda ise sırasıyla 9,35, 47,50 cm^3 ve 223,41 cm^3 idi. Tedavi sonrasında DOTA ve PSMA grubu için $\Delta TmSUV_{max}$ benzerdi ($p=0,11$), $\Delta TmMTV$, $\Delta Tm/TotalIMTV$ değerleri anlamlı farklılık gösteriyordu ($p=0,04$ ve $p=0,03$). Tedavi sonunda her iki grupta odak sayısı azalmıştı. En yüksek tedavi etkinliği yumuşak dokuda elde edilmişti. Her iki grubun tedaviye metabolik yanıtı benzer idi. Metabolik yanıtılık düzeyleri Görüntüleme parametreleriyle uyumlu idi.

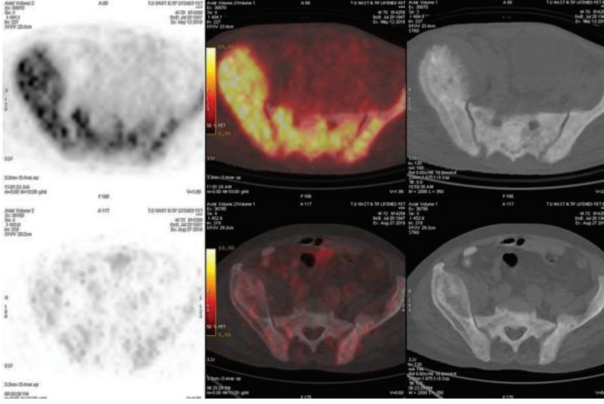
Sonuç: Lu-177-radyopeptit tedavisi hem NET hem de prostat kanseri için etkin bir tedavi yöntemidir. Tümör yükü önemli ölçüde azalmakta ve en belirgin etki yumuşak dokuda oluşmaktadır. Ga-68-Peptide PET/BT'deki hedef lezyona ait $SUV_{max}/IMTV/\Delta SUV_{max}/\Delta IMTV$ değeri/değerleri, Lu-177 radyopeptit etkinliği ile ilişkilidir.

Anahtar Kelimeler: Ga-68, PET/BT, DOTA, PSMA, Lu-177, tedavi, görüntüleme



Figür 1. Lu-177 PSMA tedavisi almış hastaya ait, tedavi öncesi ve sonrası, tüm vücut Ga68-PSMA PET/BT görüntüleri

PSMA: Prostat spesifik membran antijeni, PET/BT: Pozitron emisyon tomografi/Bilgisayarlı tomografi



Figür 2. Figür 1a'daki hastaya ait aksiyel Ga-68-PSMA PET, PET/BT ve sadece BT görüntüleri (üst sıra tedavi öncesi, alt sıra tedavi sonrası)

PET: Pozitron emisyon tomografi, BT: Bilgisayarlı tomografi

[SS-621]

FDG PET/BT Görüntülemeye Farklı Rekonstrüksiyon Algoritmalarının Kantitatif Değerlendirmeye Etkisi

Mustafa Genç, Elif Özdemir

Ankara Yıldırım Beyazıt Üniversitesi Tıp Fakültesi, Nükleer Tıp Anabilim Dalı, Ankara

Amaç: Pozitron emisyon tomografi (PET/BT) görüntülemeye görsel değerlendirmelerin yanı sıra lezyonlardaki aktivite tutulumları kantitatif olarak da değerlendirilebilmekte olup; en sık kullanılan kantitatif parametre maksimum standart tutulum değeri (SUV_{max}) değeridir. SUV_{max} değeri plazma glukoz düzeyi, çekim zamanı, vücut ağırlığı/vücut yüzey ölçümü, belirlenen alanın büyüklüğü, sistem rezolüsyonu, rekonstrüksiyon yöntemi, iterasyon sayısı ve atenüasyon düzeltmenin tipi gibi faktörlerden etkilenmektedir. SUV_{max} değerlerinin doğru belirlenmesi tanı, evreleme ve tedavi yanıtının belirlenmesinde önem taşır. QCclear gibi yeni nesil rekonstrüksiyon algoritmaları ile SUV_{max} değerlerinin daha doğru hesaplanması hedeflenmektedir. Bu çalışmada farklı rekonstrüksiyon algoritmaları ile elde edilen PET görüntülerinde SUV_{max} değerlerindeki değişimi değerlendirmek ve QCclear algoritmasının tanısız katkısını belirlemek amaçlanmıştır.

Yöntem: Aralık 2019-Ocak 2020 tarihleri arasında kliniğimizde PET/BT çekilen, 2 cm'den küçük kalsifik olmayan pulmoner nodülü olan 48 hastada (K=21, E=27, ortalama yaş: $63 \pm 15,84$) 67 lezyon retrospektif olarak değerlendirildi. Ham görüntüler QCclear ve OSEM rekonstrüksiyon algoritmaları ile ayrı ayrı rekonstrükte edilerek 2 ayrı PET görüntüsü (QC-PET, OSEM-PET) oluşturuldu. Lezyonların ve komşu akciğer parankiminin SUV_{max} değerleri ve lezyon SUV_{max} /parankim SUV_{max} oranları (LSUV/PSUV) her iki PET görüntüsü için belirlendi. Bu parametrelere farklı rekonstrüksiyon yöntemlerinin etkisi istatistiksel olarak değerlendirildi.

Bulgular: QC-PET'lerde elde edilen SUV_{max} değerinin (ortalama=3,12) OSEM-PET'lerde elde edilen SUV_{max} değerine (ortalama=2,97) göre lezyonların %62,68'sinde (n=42) daha yüksek olduğu, lezyonların %37,32'sinde (n=25) daha düşük olduğu ve bu farkın istatistiksel olarak anlamlı olduğu bulundu (p=0,002). Komşu parankimlerin SUV_{max} değerleri ise QC-PET ile elde edilen SUV_{max} değerinin OSEM-PET'lerde elde edilen SUV_{max} değerine göre %35,8'inde (n=24) daha yüksek olduğu, %55,2'sinde (n=37) daha düşük olduğu, %7,4'ünde (n=6) ise eşit olduğu bulundu. LSUV/PSUV oranları ise QC-PET'lerde OSEM-PET'lere göre lezyonların %67,16'sında (n=45) daha yüksek, %32,83'ünde (n=22) daha düşük olarak bulundu (p<0,001).

Sonuç: Çalışmamızda QCclear ve OSEM algoritmalarının 2 cm'den küçük akciğer lezyonlarında SUV_{max} değerlerine etkisi karşılaştırılmıştır. QCclear yöntemi ile lezyon SUV_{max} değerleri ve LSUV/PSUV oranları istatistiksel olarak anlamlı bir şekilde daha yüksek olduğu saptanmıştır. QCclear gibi yeni nesil algoritmaların lezyonların SUV_{max} 'ını artırıp komşu parankim SUV_{max} 'ını azaltmasıyla, lezyonların vizüel değerlendirilmedeki görünürlüğü de artmakta ve özellikle küçük lezyonlarda yanlış negatiflik azalmaktadır. Ancak takip ve tedavi yanıtının değerlendirilmesinde farklı rekonstrüksiyon algoritmalarının kullanılması ve kantitatif parametrelerin karşılaştırılmasının hataya sebep olabileceği değerlendirilmede göz önünde bulundurulmalı ve raporlarda rekonstrüksiyon yöntemi belirtilmelidir.

Anahtar Kelimeler: PET/BT, rekonstrüksiyon, QCclear, OSEM



32. ULUSAL NÜKLEER TIP KONGRESİ
POSTER SUNUMLAR

[PO-001]

Epilepsi Hastalarında Cerrahi Öncesi Odak Belirlemede Beyin Florodeoksiglukoz Pozitron Emisyon Tomografi/Bilgisayarlı Tomografi: Tek Merkez Deneyimi

Ayça Arçay¹, Funda Aydın¹, Ebru Apaydın Doğan², Mahmut Akyüz², Utku Şenol⁴, Kamil Karaali⁴

¹Akdeniz Üniversitesi Tıp Fakültesi, Nükleer Tıp Anabilim Dalı, Antalya

²Akdeniz Üniversitesi Tıp Fakültesi, Nöroloji Anabilim Dalı, Antalya

³Akdeniz Üniversitesi Tıp Fakültesi, Beyin ve Sinir Cerrahisi Anabilim Dalı, Antalya

⁴Akdeniz Üniversitesi Tıp Fakültesi, Radyoloji Anabilim Dalı, Antalya

Amaç: Epilepsi hastalarında epilepsi odağı aramak, cerrahi kararı vermek için yapılan beyin florodeoksiglukoz (FDG) pozitron emisyon tomografide (PET)/bilgisayarlı tomografi (BT) görsel değerlendirme ile kantitatif değerlendirme arasındaki tutarlılığı belirlemek ve beyin PET bulgularının beyin manyetik rezonans görüntüleme (MRG) ve klinik bulgular arasındaki korelasyonunu araştırmaktır.

Yöntem: Nisan 2016-Ocak 2020 tarihlerinde hastanemizde epilepsi tanısıyla beyin FDG PET/BT yapılan 42 hasta çalışmaya dahil edildi. Tetkikler deneyimli nükleer tıp uzmanı tarafından kantitatif sonuçlar bilinmeden görsel değerlendirildi. Elde edilen bulguların, Syngo Scenium iş istasyonu tarafından normal bireylerdeki verilerle karşılaştırılarak bulunan kantitatif değerler ile korelasyonuna bakıldı. Ayrıca, PET verilerinin, hastaların klinik seyirleri ve beyin MRG bulgularıyla tutarlılığı belirlendi.

Bulgular: Kırk iki hastanın 29'unda (%69) görsel ve kantitatif değerlendirme uyumlu bulundu. Görsel ve kantitatif değerlendirmede farklı bulunan 13 hastanın 11'inde kantitatif değerlendirme normal olmasına rağmen, görsel değerlendirme ile odak tespit edilebildi. Bu hastaların 7'sinde görsel değerlendirme, hastanın klinik ve MRG bulgularıyla uyumlu olup tedavisine ve klinik seyrine katkıda bulundu. PET görsel bulgular ile MRG bulguları 28 hastada uyumlu iken 14 hastada uyumsuzdu. On dört hastanın 8'inde MRG ile odak bulunmaz iken PET görsel değerlendirilmesi ile odak tespit edilebildi ve bu hastaların 6'sında hastanın kliniği ile uyumlu idi. Kırk iki olgunun 13'ü epilepsi cerrahisi geçirdi ve bu hastaların 10'u (8 hasta mezial temporal skleroz, 1 hasta kortikal displazi ve 1 hasta diffüz astrositom tanılı) operasyon sonrası nöbetsiz takip edilmektedir. Başarılı epilepsi cerrahisi sonrası nöbetsiz takip edilen bu hastaların 8'inde görsel, kantitatif değerlendirme, MRG ve klinik bulgular uyumlu iken 2 hastada kantitatif değerler normal sınırlarda, ancak görsel değerlendirme ile odak tespit edilip tedaviye yönlendirici olmuştur. Klinik (nöbet semiyolojisi ve EEG bulguları) ile görsel PET değerlendirilmesinin uyumluluk oranı %56 iken, MRG bulguları ile bu oran %54, kantitatif değerlendirme ile %50 olarak belirlenmiştir.

Sonuç: Beyin FDG PET görüntülemeye kantitatif veriler değerlendirmeye katkı sağlasa da, görsel değerlendirmenin önemli olduğunu görmekteyiz. Epilepside odak belirlemede görsel değerlendirme, klinik bulgular, morfolojik değişiklik saptanmış olgularda MRG ile birlikte yorumlanmasının etkili olduğunu düşünmekteyiz. FDG PET görüntülemeye kantitatif değerlendirmenin görsel değerlendirmeye ek katkı sağlayacak şekilde kullanılmasının daha yararlı olacağını düşünmekteyiz.

Anahtar Kelimeler: Beyin FDG PET/BT, epilepsi, beyin PET, epilepsi cerrahisi

[PO-002]

Meme Kanseri Olgularında Primer Tümörün F-18-Florodeoksiglukoz Uptake ile Prognostik Faktörler ve Moleküler Subtip Arasındaki İlişki

Tarık Şengöz¹, Yeliz Arman Karakaya², Aziz Gültekin¹, Olga Yaylalı¹, Doğançün Yüksel¹

¹Pamukkale Üniversitesi Tıp Fakültesi, Nükleer Tıp Anabilim Dalı, Denizli

²Pamukkale Üniversitesi Tıp Fakültesi, Tıbbi Patoloji Anabilim Dalı, Denizli

Amaç: Meme kanseri (MK), her yıl insidansı artan dünyanın en önemli sağlık sorunlarından biridir. Doğru tedavi seçimi için doğru evreleme ve prognoz tahmini belirleyicidir. MK'ninde F-18- florodeoksiglukoz (FDG) pozitron emisyon tomografi/bilgisayarlı tomografinin (PET/BT), evreleme amacıyla kullanımı son dönemde yaygınlaşmaktadır. Biz çalışmamızda, primer MK tanılı hastalarda primer tümörün SUV_{max} değeri ile prognostik faktörler/moleküler alt tip arasındaki ilişkiyi araştırmayı amaçladık.

Yöntem: Ocak 2015'ten Ekim 2019'a kadar primer MK tanısı konmuş ve tedavi öncesi evreleme için F-18-FDG PET/BT tetkiki yapılmış 185 kadın hastayı retrospektif olarak inceledik. Altı saatlik açlık sonrası açlık kan şekeri <200 mg/dL iken hastalara 7-11 mCi F-18-FDG enjeksiyonu yapılarak 1 saat sonra görüntüleme yapılmıştı. Primer tümörün histopatolojik prognostik özellikleri (histolojik tip, histolojik/nükleer grade, mitoz oranı, östrojen ve progesteron reseptör durumu (ER/PR), insan epidermal büyüme faktörü reseptörü (HER2) durumu, Ki-67 indeksi, p53 ekspresyonu) tru-cut biyopsi raporlarından elde edildi. Primer meme tümörünün uptake değeri SUV_{max} ölçüldü ve prognostik faktörler/moleküler alt tip ile karşılaştırıldı. İstatistik için, Spearman korelasyon ve lineer regresyon analizi kullanıldı. p<0,05 değerler istatistiksel açıdan anlamlı kabul edildi.

Bulgular: Primer meme tümörlerinde yüksek SUV_{max} değerinin, yüksek tümör boyutu, yüksek histolojik/nükleer grade, yüksek mitoz oranı, ER negatifliği, PR negatifliği, yüksek Ki-67 indeksi, aksiller lenf nodu pozitifliği ve uzak metastaz varlığı ile ilişkili olduğu saptanmıştır. SUV_{max} değeri, bazal subtip hastalarında Luminal A subtip hastalarına göre istatistiksel açıdan anlamlı olarak yüksek saptanırken (9,16±4,63 ve 4,83±2,67, p=0,002), diğer subtiplerin SUV_{max} değerleri arasında istatistiksel açıdan anlamlı fark saptanmamıştır (Tablo 1). Korelasyon analizinde, SUV_{max} değeri ile histolojik grade, nükleer grade, mitoz oranı, Ki-67 indeksi, p53 ekspresyon yüzdesi, tümör boyutu arasında pozitif korelasyon saptandı (r=0,26, p=0,001; r=0,16, p=0,041; r=0,27, p=0,003; r=0,28, p=0,001; r=0,22, p=0,020; r=0,50, p=0,001). Regresyon analizinde, SUV_{max} arttıkça, histolojik grade, mitoz oranı, Ki-67 indeksi, p53 ekspresyon yüzdesi ve tümör boyutunun artış gösterdiği saptanmıştır (Tablo 2).

Sonuç: Primer MK'da yüksek SUV_{max} değeri kötü prognozu düşündürün prognostik faktörlerle ilişkilidir. Tedavi öncesi F-18-FDG PET/BT, MK'da prognozu tahmin etmek için bir araç olarak kullanılabilir.

Anahtar Kelimeler: Meme kanseri, SUV_{max}, F-18-FDG, p53, moleküler subtip

[PO-003]

Tablo 1. Prognostik patolojik faktörler ve SUV_{max} arasındaki ilişki

	n (toplam 185)	SUV _{max} (Ortalama±standart sapma)	p değeri
Histolojik tip			0,11
Duktal karsinoma	151	6,33±3,49	
Lobuler karsinoma	7	5,25±2,47	
İnvasiv karsinoma	18	8,26±4,78	
Diğer	10	5,15±3,26	
Moleküler subtip			0,002*
Luminal A	37	4,83±2,67	
Luminal B-HER2 negatif	69	6,25±3,63	
Luminal B-HER2 pozitif	38	6,50±3,53	
HER2+	23	6,73±3,07	
Basal	18	9,16±4,63	
Lemfovasküler invazyon			0,65
Pozitif	30	5,76±2,96	
Negatif	56	5,28±2,51	
Perinöral invazyon			0,71
Pozitif	18	5,27±2,64	
Negatif	68	5,51±2,70	
ER			0,014*
Pozitif	132	5,99±3,46	
Negatif	50	7,60±4,02	
PR			0,021*
Pozitif	136	5,84±2,95	
Negatif	49	7,80±4,88	
HER2			0,28
0/+	120	6,26±3,76	
++/+++	59	6,59±3,34	
P53 ekspresyonu			0,37
Pozitif	109	6,43±3,74	
Negatif	26	5,59±2,79	
Bilinmiyor	50		
Ki67 index			0,001*
<%20	42	4,50±2,45	
>20	126	6,85±3,64	
Nükleer grade			0,016*
1	9	3,79±2,31	
2	85	6,46±3,84	
3	61	6,84±3,42	
Bilinmiyor	30		
Histolojik grade			0,001*
1	25	4,02±2,16	
2	80	6,72±3,61	
3	49	7,16±3,86	
Bilinmiyor	31		
Mitoz oranı			0,008*
1	51	5,16±2,96	
2	49	6,85±3,36	
3	19	7,30±4,03	
Bilinmiyor	66		
Tümör boyutu			0,001*
<20 mm	78	5,10±2,77	
20-50 mm	97	7,14±3,93	
>50 mm	10	9,44±2,36	
Aksiller lenf nodu varlığı			0,001*
Negatif	69	4,81±2,47	
Pozitif	116	7,35±3,86	
Uzrak metastaz			0,008*
Yok	149	6,12±3,59	
Var	36	7,58±3,52	

Tablo 2. Regresyon analizi sonuçları

	Std Beta	p değeri	95% CI
Histolojik grade	0.254	0.0010	0.535-2.205
Mitoz oranı	0.254	0.0050	0.364- 2.041
Ki67 index	0.313	0.0001	0.024- 0.067
P53 ekspresyonu	0.204	0.0330	0.002- 0.042
Tümör boyutu	0.451	0.0001	0.088-0.160

GEP-NET Tanılı Hastalarda Tedavi Öncesi Gallium -68 DOTATATE Pozitron Emisyon Tomografi/Bilgisayarlı Tomografi Tekstür Parametreleri ile PRRT Yanıtı Tahmin Edebilir Mi?

Hasan Öner, Ümmühan Abdülrezzak, Ahmet Tutuş

Erciyes Üniversitesi Tıp Fakültesi, Nükleer Tıp Anabilim Dalı, Kayseri

Amaç: Çalışmamızda PRRT alan GEP-NET tanılı hastalarda, tedavi öncesi yapılan Gallium-68 (Ga-68) DOTATATE pozitron emisyon tomografi/bilgisayarlı tomografide (PET/BT) görüntülerinden elde edilen Skewness ve Kurtosis Tekstür parametreleri ile lezyonların PRRT yanıtı arasındaki ilişki değerlendirildi.

Yöntem: Lu-177 DOTATATE ile 2-6 tedavi kürü alan grade 1 ve 2 GEP-NET tanılı 22 hastanın (8 kadın, 14 erkek; ortalama yaş: 54±11 yıl) tedavi öncesi Ga-68 DOTATATE PET/BT görüntülerinden yazılım programı (Lifex, Orsay, France) vasıtası ile elde ettiğimiz birinci derece tekstür parametreleri olan Skewness ve Kurtosis değerlerini geriye dönük saptadık. Çalışmaya dahil edilen 22 hastanın toplam 326 lezyonu, PRRT öncesi ve sonrası mevcut olan Ga-68 DOTATATE PET/BT tetkikleri ile tedavi yanıtı açısından değerlendirildi. Görüntüleme lezyonların kaybolması, lezyon boyutunda azalma (%25'ten fazla) veya SUV_{max} değerinde (%25'ten fazla) azalma tedaviye yanıt olarak kabul edildi ve bu lezyonlar tedavi yanıtı gruba dahil edildi. Stabil lezyonlar, Ga-68 DOTATATE PET/BT üzerinde görsel inceleme ve Ga-68 DOTATATE PET üzerindeki SUV_{max} değerlerinde %25'in altında azalma veya %20'dan az bir artış gibi benzer lezyonlar olarak tanımlandı. Lezyon boyutunda (>%20) veya SUV_{max} değerinde (>%20) artış ise progresse olarak değerlendirildi. Progrese ve stabil lezyonlar tedaviye yanıt vermeyen gruba dahil edildi. PRRT'ye yanıt veren ve vermeyen lezyonlar arasında Skewness ve Kurtosis parametrelerini değerlendirmek üzere ROC eğrileri oluşturuldu.

Bulgular: Toplam 326 lezyonun 137'si tedaviye kısmen veya tamamen yanıt verirken, 189 lezyon tedaviye cevap vermedi, stabil kaldı veya progresse oldu. PRRT'ye cevap vermeyen lezyonların Skewness ve Kurtosis değerleri PRRT'ye yanıt verenlerden anlamlı olarak yüksekti (sırasıyla p<0,001 ve p=0,04). Yapılan ROC analizinde Skewness için eğri altında kalan alan: 0,619, kurtosis: 0,518 olarak saptandı (sırasıyla p değerleri: 0,001 ve 0,013). Skewness için kesme noktası: 0,78 (duyarlılık: %52,2 ve özgüllük: %68,8), kurtosis için kesme noktası: 3,02 (duyarlılık: %40,5, özgüllük: %78,8) bulundu.

Sonuç: Çalışmamızda, tedavi öncesi Ga-68 DOTATATE PET/BT tetkikinden yazılım aracılığıyla elde edilen Skewness ve Kurtosis tekstür parametreleri ile GEP-NET tanılı hastalarda lezyonların PRRT'ye yanıtı tahmin edilebilmiştir. Çok merkezli ve büyük kohortları içeren prospektif çalışmalar ile bulgularımızın desteklenmesi gerekmektedir.

Anahtar Kelimeler: Skewness ve Kurtosis, texture analysis, gastroenteropancreatic neuroendocrine tumors, peptide receptor radionuclide therapy

[PO-004]

Lu-177 Görüntülemeye Tek Foton Emisyon Bilgisayarlı Tomografi Rekonstrüksiyon Parametrelerinin Etkisi

Yasemin Parlak, Didem Göksoy, Ceren Sezgin, Gözde Mütevelizade

Manisa Celal Bayar Üniversitesi Tıp Fakültesi, Nükleer Tıp Anabilim Dalı, Manisa

Amaç: Lu-177 radyonüklidi prostat kanserli ve nöroendokrin tümörlü hastalarda hedefe yönelik kişiselleştirilmiş tedavide önemli bir potansiyel oluşturmaktadır. Tek foton emisyon bilgisayarlı tomografi (SPECT) görüntülemeye kullanılan rekonstrüksiyon yöntem ve parametreleri, görüntü kalitesi üzerinde önemli rol oynamaktadır. Çalışmanın amacı Lu-177'nin planar ve SPECT görüntülemeye aktivite kantifikasyonunun ve rekonstrüksiyon parametrelerinin değerlendirilmesidir.

Yöntem: Lu-177 SPECT rekonstrüksiyon parametrelerini ve planar imajların aktivite kantifikasyonunu değerlendirmek için nonuniform 6 lezyon (boyutları; 10 mm - 35 mm arasında) içeren Jaszczak fantom hazırlandı. Fantoma 444 MBq Lu-177 enjekte edilerek gama kamera gantry merkezine yerleştirildi. SPECT görüntülemeler 128x128 matris, 120 projeksiyon ve her projeksiyon 30 saniye, planar görüntülemeler 10 dakika, 256x256 matris olacak şekilde orta enerjili genel amaçlı kolimatör ile elde edildi. Tüm Lu-177 görüntülerinde %6 abandans faktörüne sahip 113 ± 15 keV enerjili ve %11 abandans faktörüne sahip 208 ± 15 keV enerjili iki gama ışını kullanıldı. Enerji penceresi genişliği %10 olarak seçildi. Lu-177 SPECT görüntülerinin rekonstrüksiyonu için, alınan kesit görüntüleri üzerinde FBP ve iteratif rekonstrüksiyon (OSEM ve Flash 3D) yöntemleri, farklı rekonstrüksiyon parametreleri kullanılarak uygulanmış ve sonuçlar değerlendirilmiştir. SPECT görüntülerinin rekonstrüksiyonları 8 farklı kombinasyonda yapılmıştır. Lezyonlara isokontürlü ROI'ler çizilerek lezyon/bilgisayarlı tomografi (BT) oranları ayrı ayrı hesaplanmıştır.

Bulgular: Alınan planar görüntüler ile gama kameranın kalibrasyon faktörü 7,1 cps/MBq olarak hesaplanmıştır. Yapılan analizlere göre OSEM rekonstrüksiyon ile farklı kombinasyonlarda hesaplanan en yüksek lezyon/BT oranı 2,97, FBP ile 3,4 ve Flash 3D ile 3,61 olarak tespit edilmiştir. Yapılan istatistiksel değerlendirmede Flash 3D algoritması ile elde edilen lezyon/BT değerleri anlamlı farklı bulunmuştur.

Sonuç: Elde edilen sonuçlar değerlendirildiğinde subset 5 ve iterasyon 6 olan Flash 3D algoritması ile yapılan rekonstrüksiyon Lu-177 ile SPECT görüntülemeye en kaliteli görüntü sağlamaktadır.

Anahtar Kelimeler: Lu-177, Rekonstrüksiyon, SPECT

[PO-005]

Küçük Hücreli Dışı Akciğer Kanserinin Evrelemesinde Bölgesel Lenf Nodu Tutulumunun F-18-Florodeoksiglukoz pozitron emisyon Tomografi/Bilgisayarlı Tomografi ile Değerlendirilmesi

Mutlay Keskin

Mersin Şehir Eğitim ve Araştırma Hastanesi, Nükleer Tıp Kliniği, Mersin

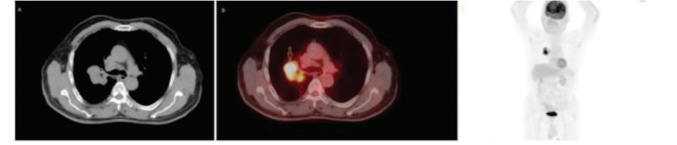
Amaç: Pozitron emisyon tomografi/bilgisayarlı tomografide (PET/BT) küçük hücreli dışı akciğer kanserinin (KHDAK) lenf nodu evrelemesi için mediastinal kan havuzu (MKH) aktivite eşik değerinin tanısal performansını değerlendirmek ve MKH aktivitesinden faydalanarak bölgesel lenf nodu tutulumunu değerlendirmede F-18-florodeoksiglukoz (FDG) PET/BT'nin tanısal performansını artırabilecek diğer değişkenleri incelemek.

Yöntem: Endobronşiyal ultrason eşliğinde transbronşiyal iğne aspirasyonu ve F-18-FDG PET/BT uygulanan KHDAK tanı hastalar çalışmaya dahil edildi. Lenf nodu istasyonu ve lenf nodu evrelemesinin analizi, MKH eşik değeri ile diğer beş PET/BT parametresi (lenf nodu SUV_{max} değeri, lenf nodu kısa çapı, lenf nodu/MKH SUV_{max} oranı, lenf nodu/tümör SUV_{max} oranı ve lenf nodu SUV_{max} / lenf nodu kısa çapı oranı) histopatolojik sonuçlar ile karşılaştırıldı. PET/BT'de incelenen bütün parametrelerin tanısal değerini karşılaştırmak için alıcı işletim karakteristiği eğri analizi kullanılarak optimal eşik değerler belirlendi.

Bulgular: Çalışmaya 88 hasta dahil edilmiş olup 250 lenf nodu istasyonundan patolojik örneklem yapıldı. PET/BT'de lenf nodu aktivitesinin MKH'dan yüksek olması %95,3 duyarlılık, %36,1 özgüllük, %33,1 pozitif öngörü değeri ve %96,2 negatif öngörü değeri göstermiştir. İncelenen diğer beş PET/BT parametresinden, lenf nodu SUV_{max} değeri ve lenf nodu/MKH SUV_{max} oranı en tanısal parametrelerdi. Lenf nodu SUV_{max} için 3,8 eşik değeri %90,2 duyarlılık ve %61,7 özgüllük, lenf nodu/MKH SUV_{max} oranı için 1,8 eşik değeri %90,1 duyarlılık ve %60,5 özgüllük değeri göstermiştir.

Sonuç: KHDAK'nın nodal evrelemesinde MKH eşik değeri ile karşılaştırıldığında, daha yüksek lenf nodu/MKH SUV_{max} oranı eşik değeri ve diğer PET/BT değişkenlerinin kullanılması PET/BT'nin tanısal değerini artırabilir.

Anahtar Kelimeler: Küçük hücreli dışı akciğer kanseri, PET/BT



Figür 1. Küçük hücreli dışı akciğer kanserli olguda, bilgisayarlı tomografi görüntüsü (A), füzyon PET/BT görüntüsü (B)-primer malign kitle (sarı ok), metastatik hiler lenf nodu (kırmızı ok), non-metastatik prekarinal lenf nodu (mavi ok), MIP görüntüsü (C). Metastatik hiler lenf noduna ait SUV_{max} (4,77)>MKH- SUV_{max} (1,28), LN- SUV_{max} /MKH- SUV_{max} oranı 3,72 olup histopatolojik olarak metastatik olduğu doğrulanmıştır. Non-metastatik prekarinal lenf nodunda ait SUV_{max} (1,64)>MKH- SUV_{max} (1,28), LN- SUV_{max} /MKH- SUV_{max} oranı 1,28 olup histopatolojik olarak metastatik olmadığı doğrulanmıştır

[PO-006]

Türkiye'de Kullanılan GE-68/GA-68 Jeneratörlerindeki Kimyasal Safsızlıklar

Ayşe Uğur, Olga Yaylalı, Doğançün Yüksel

Pamukkale Üniversitesi Tıp Fakültesi, Nükleer Tıp Anabilim Dalı, Denizli

Amaç: Ge-68/Ga-68 radyonüklid jeneratör sistemleri, tek foton emisyon bilgisayarlı tomografi (SPECT) için kullanılan Mo-99/Tc-99m jeneratör sistemine benzer şekilde pozitron emisyon tomografi (PET) için nükleer tıp teşhislerinde klinik olarak katkı sağlamaktadır. Ge-68'in 270,95 günlük yarı ömrünün olması Ge-68/Ga-68 jeneratörlerinin uzun ömürlü kullanımına izin vermektedir. Bu kadar uzun kullanım süresi jeneratördeki metal kontaminasyonu konusunda endişelere yol açmaktadır. Ge-68 (270,95 gün), kararlı bir Ga-68 izotopundan (Ga-68 (p, 2n) Ge-68) yüksek enerjili bir siklotronla üretilir. Daha sonra Ge-68, inorganik, organik veya karışık matris ile doldurulan bir kolonda immobilize edilir ve burada kendiliğinden Ga-68'e bozunur. Jeneratör kolonunda Ga-68 zamanla bozunma ürünü çinkoya (Zn) (II) dönüşür (Figür 1). Hali hazırda mevcut olan jeneratörlerin dezavantajları, yüksek Ga-68 elüat hacmi ve dolayısıyla düşük Ga-68 konsantrasyonudur; elüatin uzun yarı ömürlü ana nüklid Ge-68 ile kontaminasyonu; Ga-68 ile rekabet edebilecek katyonik metal iyonu safsızlıklarının mevcudiyetidir. Araştırmamızda, farklı kimliklerde dünya genelinde 100'dan fazla merkezde bulunan, Türkiye'de de farklı Nükleer Tıp merkezlerinde kullanılan 5 farklı

tip ticari jeneratörün sağım ürünü Ga-68Cl3 elüsyonunun metal katyon muhtevaları belirlenerek Avrupa Farmakopesi Monografisi'ndeki tanımlı limitlere uygunluklarının incelenmesi amaçlanmıştır.

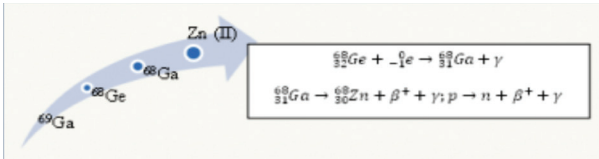
Yöntem: Türkiye'de piyasaya sunulan 5 farklı kimliğe sahip Ge-68/Ga-68 jeneratörünün metal muhteviyatı yönünden karşılaştırılması yapıldı. Bu jeneratörler farklı yaş ve kolon matrikslerine sahip olup markaları aşağıda listelenmiştir.

- GalliaPharm (Eickert-Zigler, Berlin,Almanya) Ge-68/Ga-68 jeneratör
- ITG (Almanya) Ge-68/Ga-68 jeneratör
- iThemba LABS (Güney Afrika) Ge-68/Ga-68 jeneratör
- PARSisotope-GalluGEN (İran) Ge-68/Ga-68 jeneratör
- Obninsk Isotope (JSC) (Cyclotron, Rusya) Ge-68/Ga-68 jeneratör

Türkiye'nin farklı illerinde rutin çalışmalarda kullanılmakta olan 6 farklı merkezden temin edilen farklı yaşlardaki bu jeneratörlerin sağım solüsyonları Pamukkale Üniversitesi İleri Teknoloji Uygulama ve Araştırma Merkezi'nde bulunan ICP-MS cihazıyla elüat içerisindeki ağır metal muhteviyatlarının ppb/ppm seviyesinde kalitatif ve kantitatif analizleri yaptırılarak raporlandı.

Sonuç: Jeneratör GMP üretim sürecine dahildir ve ürün kalitesi, hasta güvenliği, sürecin izlenebilirliği için jeneratör performansının stabilitesi ve sağlamlığı önemlidir. Ga-68 tabanlı radyofarmasötiklerin kalite ve güvenliğinin amaçlanan kullanım için yeterli olmasını sağlamak için kalite güvence sistemi gereklidir, jeneratörün performansının yeterliliği, elüsyon profili, elüsyon verimliliği araştırılmasını içerir. Avrupa Farmakopesi Monografisi'nde (maks.10Mg/GBg) belirtilen Zn değeri bir jeneratörde belirlenen değerden yüksek çıkarken, sertifikalarında 0,005-0,01 aralığında belirtilen Ge atımları üç jeneratörde yüksek değerlerde tespit edilmiştir (Tablo 1).

Anahtar Kelimeler: Germanyum-68, galyum-68, radyonüklid jeneratör, kimyasal safsızlık



Resim 1. Gallium-68'in (p, 2n) bozunumu

Tablo 1. Jeneratörlerin üretim sertifikası değerleri ve sağım eluatları içerisindeki tespit edilen Ge ve Zn değerleri

Jeneratör	Kolon materyali	HCl	Sağım hacmi	Kimyasal safsızlığı	Sağım Ge değeri (ppm)	Sağım Zn değeri (ppm)
GalliaPharm	TiO ₂	0,1 N	5 mL	Fe <10 µg/GBq Zn <10 µg/GBq	-	0,083
ITG	SiO ₂ / organik	0,05N	4 mL	Sadece Zn	0,331	0,112
iThemba LABS	SnO ₂	0,6 N	7 mL	<10 ppm (Ga, Ge, Zn, Ti, Sn, Fe, Al, Cu)	0,079	44,12
PARSisotope-galluGEN	SnO ₂ , TiO ₂	0,1 N	7 mL	Zn <10 µg/GBq Fe <10µg/ GBq	0,333	4,683
Obninsk isotope (JSC)	TiO ₂	0,1 N	5 mL	Ga <1 µg/mCl Ni <1 µg/mCl	-	0,544

[PO-007]

Kemik Sintigrafisinde Paget Kemik Hastalığı: Sıklığı, Tanıda Paternlerin ve Kemik Tek Foton Emisyon Bilgisayarlı Tomografi/Bilgisayarlı Tomografinin Rolü

Selin Kesim^{1,2}, Halil Turgut Turoğlu^{1,2}, Ceren Özge Engür^{1,2}, Salih Özgüven^{1,2}, Nuh Filizoğlu^{1,2}, Kevser Öksüzöğlü², Sabahat İnanır^{1,2}, Tunç Öneş^{1,2}, Tanju Yusuf Erdil^{1,2}

¹Marmara Üniversitesi Pendik Eğitim ve Araştırma Hastanesi, Nükleer Tıp Kliniği, İstanbul

²Marmara Üniversitesi Pendik Eğitim ve Araştırma Hastanesi, Nükleer Tıp Kliniği, İstanbul

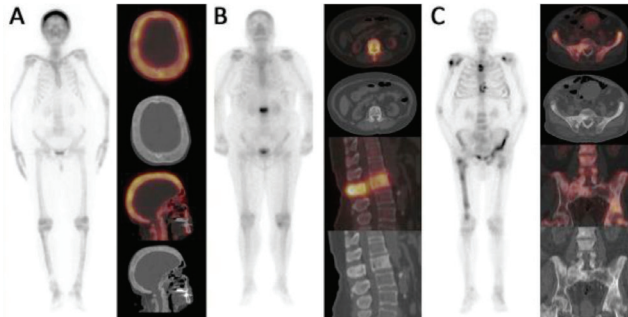
Amaç: Paget Kemik Hastalığı (PKH) etiyolojisi kesin bilinmeyen, orta ve ileri yaşlara özgü, erkeklerde daha sık görülen, kronik ve iyi huylu bir kemik hastalığıdır. PKH genellikle polioyototiktir ama monostotik şekli de vardır. Kemik lezyonlarının çoğu asemptomatik olup; tüm vücut kemik sintigrafisinde rastlantısal olarak saptanırlar. Bu çalışmada kemik sintigrafilerinde PKH'nın sıklığı, sintigrafik paternlerle tek foton emisyon bilgisayarlı tomografi/bilgisayarlı tomografinin (SPECT/BT) rolü araştırıldı.

Yöntem: 20 mCi Tc-99m MDP'nin intravenöz enjeksiyonundan 2 saat sonra, tüm hastaların tüm vücut tarama, gerekli statik ve entegre SPECT/BT aygıtıyla SPECT/BT tomografik görüntüleri elde edildi. Paget (ön) tanısı olan 14 hastada ise bolus enjeksiyondan hemen sonra dinamik kan akımı görüntüleriyle postenjeksiyon 2-5 dakikadaki statik kan havuzu görüntüsü kaydedildi.

Bulgular: 2012-2019 tarihleri arasında nükleer tıp kliniğine kemik sintigrafisi için gönderilen toplam 2665 hasta retrospektif olarak araştırıldı. İki bin altı yüz altmış beş hastadan, 29 hastada (18 erkek, 11 kadın) bilinen veya asemptomatik PKH olduğu saptandı. Hastaların yaş aralığının 25 ile 90 arasında değiştiği ve ortalaması 66,3+/-15,6 olarak bulundu. On iki hastada PKH'nın polioyototik, 17 hastada ise monostotik şekli saptandı. 8 hastada bilinen ve kemik metastazı araştırılan malignite (2 kolon Ca, 2 prostat Ca, 1 mide Ca, 1 parotis Ca, 1 mesane Ca + cilt Ca ve bir olguda multipl myeloma) vardı. Her ikisi de orta yaş ve yaşlı erkeklerde görüldüğü halde prostat Ca metastazıyla PKH birlikte görülen hasta sayısının az olduğu dikkati çekti. PKH komplikasyonları olarak 5 hastada iştah kaybı (biri bilateral), 1 hastada fraktür, 5 hastada deformite mevcuttu. Yirmi bir olgu semptomatik, 8 hasta ise asemptomatikti. Hasta serimizde tipik sintigrafik paternlerden "Mickey Mouse" belirtisine 1 hastada, hemipelvis tutulumuna 14 hastada rastlandı. Altı hastanın kan alkalen fosfataz (ALP) düzeyine ulaşamadı. ALP düzeyi yüksekliği ile sintigrafide metabolik aktif PKH'nın korele olduğu izlendi. Hasta serimizde monostotik ve semptomatik lezyonların literatürden farklı olarak daha sık görülmesi üçüncü basamak hastane ortamında seçilmiş hasta grubu olmasına bağlı değerlendirildi.

Sonuç: Kemik sintigrafisi iskelet taraması ve yüksek duyarlılık avantajları nedeniyle PKH'nın değerlendirmesinde yararlıdır. Klinik endikasyonları PKH tanısı, takipte komplikasyonların saptanmasıyla tedaviye yanıt değerlendirmesidir. SPECT/BT aygıtı kullanarak elde edilen, SPECT, BT ve füzyon tomografik görüntülerinin amacı: kemik sintigrafisinin yüksek duyarlılığına ve tipik paternlere (vertebralarda "Mickey Mouse" belirtisi, mandibulada "Lincoln" belirtisi, hemipelvis tutulumu gibi) ek olarak, sintigrafinin özgülüğü artırılarak, PKH için doğru tanı koymak ve gereksiz biyopsileri önlemektir. Spesifiteyi arttıran sintigrafik patern tanımayla ve seçilmiş olgularda SPECT/BT eklenmesiyle metabolik aktif PKH'da kemik sintigrafisinin yüksek duyarlılığına ilaveten yüksek tanısal doğruluk sağlanabildiği saptandı.

Anahtar Kelimeler: Paget hastalığı, kemik sintigrafisi, SPECT/BT



Figür 1. A) Kranial Paget olgusunda tüm vücut kemik sintigrafisinde, kraniumda diffüz ve yoğun artmış Tc-99m-MDP tutulumu ile SPECT/BT'de kalvariumda ekspansiyon, diploik mesafede genişleme ve yaygın skleroz izlendi. B) Monostotik PKH olan hastada L-2 vertebranın korpusu, spinöz ve transvers prosesleri dahil olmak üzere tamamında, Paget için spesifik Mickey Mouse bulgusuna yol açan intens Tc-99m-MDP tutulumu ile SPECT/BT'de vertebrada ekspansiyon ile posterior vertebral arkusu da içeren diffüz skleroz izlenmektedir. C) Tüm vücut kemik sintigrafisinde, kostalarda ve vertebral kolonda prostat kanseri kemik metastazları olan hastada sol hemipelviste ve sağ femurda poliototik Paget Hastalığı bulguları izlenmektedir. PKH diğer malignitelerle birlikte olabileceği gibi, PKH lezyonlarında sarkomatöz dönüşüm de gelişebilir

Tablo 1.

	Erkek	Kadın
Cinsiyet	%62,1 (18)	%37,9 (11)
Klinik	Semptomatik %72,4 (21)	Aseptomatik %27,6 (8)
Sintigrafi	Aktif %79,3 (23)	İnaktif %20,7 (6)
Kan ALP düzeyi	Yüksek %74 (17)	Normal %26 (6)
SPECT/BT	Var %82,8 (24)	Yok %17,2 (5)
3 Fazlı Kemik Sintigrafisi	%48,3 (14)	%51,7 (15)
Kemik Tutulumu	Monostotik %58,6 (17)	Poliostotik %41,4 (12)

ALP: Alkalin fosfataz, SPECT: Tek foton emisyon bilgisayarlı tomografi, BT: Bilgisayarlı tomografi

[PO-008]

Ardışık Lu-177-DOTATATE Tedavisinin Böbrekler Üzerine Olumsuz Etkilerinin Morfolojik Olarak Araştırılması

Ülkü Nur Göker¹, Alev Çınar², Semra İnce², Engin Alagöz², Alper Özgür Karaçalıoğlu²

¹Sağlık Bilimleri Üniversitesi Gülhane Tıp Fakültesi, Ankara

²Sağlık Bilimleri Üniversitesi Gülhane Eğitim ve Araştırma Hastanesi, Ankara

Amaç: Lu-177-DOTATATE tedavisi cerrahi olarak tedavi edilemeyen nöroendokrin tümörlerde etkin bir tedavi yöntemidir. Lu-177-DOTATATE uygulaması sonrası radyofarmasötüğün böbrek proksimal tübüllerinde birikim gösterdiği bilindiğinden böbrekler doz kısıtlayıcı organlardır. Çalışmamızda bu tedavinin böbrekler üzerine olumsuz etkilerinin morfolojik olarak araştırılması amaçlanmıştır.

Yöntem: Nöroendokrin tümör tanısı nedeniyle Lu-177-DOTATATE tedavisi için kliniğimize başvuran 15 hasta bu çalışmaya dahil edilmiştir. Hastalar her seferinde 200 mCi Lu-177 tedavisi olmak üzere 6 kez tekrarlayan bu tedavileri almıştır. Hastaların tedavi öncesi ve sonrası Ga-68 DOTATATE görüntülerinde böbreklerin kortikal kalınlıkları, üç farklı noktadan ölçülerek aritmetik ortalamaları ile böbreklerin uzun ve kısa aks uzunluklarının aritmetik ortalamaları hesaplanmıştır. Tedavi öncesi ve sonrası farklar arasındaki önem Wilcoxon Signed rank testi ile araştırılmıştır.

Bulgular: Tedavi öncesi ve sonrası sağ böbrek korteks kalınlığı sırası ile $2 \pm 0,9$ ve $2,2 \pm 1,9$ olup aralarındaki fark istatistiksel olarak anlamlı değildir ($p=0,320$). Tedavi öncesi ve sonrası sağ böbrek boyutları sırası ile $7,2 \pm 0,5$ ve $7 \pm 0,7$ olup aralarındaki fark istatistiksel olarak anlamlı değildir ($p=0,410$). Tedavi öncesi ve sonrası sol böbrek korteks kalınlığı sırası ile $2,4 \pm 0,5$ ve $2,4 \pm 0,2$ olup aralarındaki fark istatistiksel olarak anlamlı değildir ($p=0,609$). Tedavi öncesi ve sonrası sol böbrek boyutları sırası ile $7,3 \pm 0,7$ ve $7,5 \pm 0,9$ olup aralarındaki fark istatistiksel olarak anlamlı değildir ($p=0,156$).

Sonuç: Sonuçlarımıza göre, ardışık Lu-177-DOTATATE tedavisinin böbrekler üzerinde morfolojik olarak olumsuz bir etkisi olmadığı görülmektedir. Bu tedavide doz sınırlayıcı organ olan böbreklerin morfolojik olarak etkilenmediğinin gösterilmesi, tedavi sürecinin uzatılması gereken hastalarda büyük önem taşımaktadır.

Anahtar Kelimeler: Lu-177-DOTATATE tedavisi, peptid reseptör radyonüklid tedavi, nöroendokrin tümör, böbrek korteks kalınlığı

[PO-009]

Karaciğer Tümörlerinin Radyonüklid Tedavisinde Y-90 Tedavi Planlanması İçin Çok Yönlü Cep Telefonu Uygulaması: DoseCal

Mohammad Abuqbeith, Mustafa Demir, Kerim Sönmezoğlu

İstanbul Üniversitesi Cerrahpaşa Tıp Fakültesi, İstanbul

Amaç: Cep telefonu üzerinden Y-90 dozimetrisi yapmak üzere bir mobil uygulama programı geliştirilmesi, klinikte uygulanması ve elde edilen sonuçların güncel dozimetri metodlarıyla karşılaştırılması amaçlandı.

Yöntem: DoseCal isimli bir dozimetri yazılımı geliştirilerek cep telefonuna yüklendi. Klinik uygulama sonuçlarının değerlendirilmesi için 15 hastaya 3-5 mCi Tc-99m MAA uygulandı. Dozimetri datalarını elde etmek üzere Siemens Symbia T16 tek foton emisyon bilgisayarlı tomografi/bilgisayarlı tomografide (SPECT/BT) %15 pik enerjisi genişliğinde çift pencere ile tüm vücut sintigrafisi (TVS), ardından akciğer ve karaciğeri görüntü alanında içerecek şekilde SPECT/BT taramaları yapıldı. Bu datalar kullanılarak standart

MIRD yöntemi ile dozimetri yapıldı. DoseCal için dozimetri datalarını oluşturmak üzere; görüntüleme protokolü olarak akciğer şant fraksiyonu 3 farklı yöntemle hesaplandı. Bunlar; 1- SPECT/BT kullanarak attenuasyon ve saçılım düzeltmeleri yapılmış şant LF (AC-SC). 2- TVS üzerinden sadece saçılım düzeltmesi yapılmış şant LF (SC-TVS). 3- Hiçbir düzeltme yapılmamış rutin TVS şant LF (TVS) yöntemleridir. Dozimetri dataları kullanılarak hedef içindeki sağlıklı doku ve tümör dozları, DoseCal kodu kullanılarak hesaplandı.

Bulgular: LF (AC-SC) ve LF (SC-TVS) yöntemleri kullanılarak hesaplanan akciğer fraksiyonları sırasıyla $51 \pm \%11$ ve $46 \pm \%18$ bulundu. Bu değerler arasında güçlü bir korelasyon ($R^2=0,91$) olmasına rağmen, standart rutin akciğer fraksiyonu LF (TVS)'den daha düşük bulundu. DoseCal ile 15 hastanın sağlıklı dokusunun absorbe dozları (Gy/GBq) hesaplandı. AC-SC, SC-TVS ve TVS için sırasıyla 28 ± 17 , 30 ± 18 , ve 30 ± 22 Gy bulundu. Yine her üç yöntem kullanılarak hesaplanan tümör dozları sırasıyla 106 ± 84 , 112 ± 89 ve 109 ± 100 Gy bulundu. Sağlıklı doku ve tümör dozu değerlendirildiğinde, 3 yöntem arasında istatistiksel farklılık bulunmadı.

Sonuç: DoseCal telefon kodu Y-90 dozimetrisi için yeni ve kapsamlı bir kod olup, farklı düzeltme metodlarını değerlendirebilen, alternatif hesaplama yöntemleri sunabilen, klinik rutinde kullanımı basit, doğru sonuçlar veren yeni ve etkili bir uygulamadır.

Anahtar Kelimeler: 90Y dozimetrisi, DoseCal, mobil uygulaması, saçılım etkisi

[PO-010]

Tiroit Kanserli Kadınlarda Tüm Vücut Tarama Öncesi Standart Diyet ile Planlanmış Diyet Etkinliğinin Karşılaştırılması

Evren Bayraktar², Tuğba Haciosmanoğlu¹, Pınar Çakıroğlu², Alper Özgür Karaçalıoğlu¹

¹Sağlık Bilimleri Üniversitesi, Gülhane Eğitim ve Araştırma Hastanesi, Nükleer Tıp Kliniği, Ankara

²Ankara Üniversitesi Sağlık Bilimleri Fakültesi, Beslenme ve Diyetetik Bölümü, Ankara

Araştırma tiroid kanserli hastaların radyoaktif iyot tedavisi öncesi vücut iyot havuzunu azaltmak amacıyla yaptıkları standart diyet ile planlanmış düşük iyotlu diyetin etkinliğinin karşılaştırılması amacıyla. Gülhane Eğitim ve Araştırma Hastanesi Nükleer Tıp Kliniği'ne başvuran 34 kadın hasta üzerinde yürütülmüştür. Araştırma verileri iki aşamada toplanmıştır. İlk aşamada anket formu kullanılarak hastalara ait genel bilgiler, antropometrik ölçümler, beslenme alışkanlıkları, beslenme durumları belirlenmiş ve kan bulguları alınmıştır. İkinci aşamada ise hastaların radyo aktif iyot tedavisi öncesi dört hafta süre ile yaptıkları diyetler, bu diyet sonrası kan bulguları ve spot idrarda iyot miktarları belirlenmiştir. Araştırma sonucu elde edilen veriler SPSS paket yazılımından yararlanılarak değerlendirilmiştir. Elde edilen veriler sonucunda dört hafta süre ile standart diyet ile planlanmış düşük iyotlu diyeti uygulayan hastaların enerji ve besin ögesi alım miktarlarında farklılık saptanmıştır. Enerji alımı 'planlanmış diyet almayan' hastalarda ortalama $1127,14 \pm 244,26$ kkal, 'planlanmış diyet alan' hastalarda ise $2095,40 \pm 0,00$ kkal; protein alımı 'planlanmış diyet almayan' hastalarda $39,02 \pm 8,71$ g, 'planlanmış diyet alanlarda' $88,50 \pm 0,00$ g; karbonhidrat alımı 'planlanmış diyet almayanlarda' $143,22 \pm 34,89$ g, 'planlanmış diyet alanlarda' ise $275,90 \pm 0,00$ g olduğu belirlenmiş ve gruplar arasındaki bu fark istatistiksel olarak anlamlı bulunmuştur ($p < 0,05$). Hastaların yaptıkları düşük iyotlu diyetler sonrası, spot idrarlarındaki iyot miktarları arasında da fark saptanmış ve bu fark anlamlı bulunmuştur ($p < 0,05$). Radyoaktif iyot tedavisi öncesi vücut iyot havuzunu azaltmada dört hafta süre ile yapılacak planlanmış düşük iyotlu diyetin standart diyete göre daha etkin olduğu

sonucuna varılmıştır. Diyet alan hastaların kalsiyum, demir, magnezyum alımları 'yetersiz'; enerji, çoklu doymamış yağ, C vitamini, B₁ vitamini, B₂ vitamini, B₆ vitamini, çinko, fosfor alımları 'yeterli'; protein, karbonhidrat, posa, çoklu doymamış yağ, E vitamini, A vitamini alımları 'aşırı'; spot idrarda iyot miktarları ise $56,24 \pm 20,81$ mcg/L olarak belirlenmiştir. Diyet almayanların enerji, kalsiyum, demiri 'yetersiz' aldığı ve spot idrardaki iyot miktarının ise $123,86 \pm 35,61$ mcg/L olduğu bulunmuştur.

Anahtar Kelimeler: Tiroid kanseri, iyot-131, düşük iyot diyeti

[PS-011]

RAİ Tedavisi Planlanan Orta ve Yüksek Riskli Tiroid Kanserli Hastalarda Tedavi Öncesi Florodeoksiglukoz Pozitron Emisyon Tomografi/Bilgisayarlı Tomografi'nin Katkısı

Demirhan Eski^{1,2}, Elif Özdemir^{1,2}, Şeyda Türkölmez^{1,2}

¹Ankara Şehir Hastanesi, Nükleer Tıp Kliniği, Ankara

²Ankara Yıldırım Beyazıt Üniversitesi Tıp Fakültesi, Nükleer Tıp Anabilim Dalı, Ankara

Amaç: Çalışmamızda, yeni tanı almış ve opere edilmiş orta ve yüksek riskli diferansiyel tiroid karsinomlu (DTK) hastalarda radyoaktif iyot (RAİ) tedavisi öncesi yapılan F-18-fluorodeoksiglukoz (FDG), pozitron emisyon tomografi/bilgisayarlı tomografi (PET/BT)'nin hasta yönetimine katkısını araştırmak amaçlanmıştır.

Yöntem: 2019-2020 tarihleri arasında, orta ve yüksek riskli DTK tanısı almış, RAİ tedavisi planlanan ve PET/BT incelemesi yapılan hastaların PET/BT incelemesi sonucu tedavi sürecindeki değişikliklerin tespiti amacıyla 26 hasta çalışmaya dahil edildi. Çalışmaya dahil edilen 26 hasta (14K, 12E, ortalama yaş: $47,3 \pm 15,65$ (24-80) PET/BT görüntüleme sonrasında başlangıç değerlendirmeye göre tedavi yönetimindeki değişiklikler açısından ortalama $5 \pm 3,13$ ay (1-11 ay) takip edilmiştir.

Bulgular: FDG PET/BT görüntülemesinde, 26 hastanın 14'ünde (%54) lokal veya uzak metastaz ile uyumlu bulgular gözlemlendi. Hastaların 8'inde (%31) lenf nodu metastazı, 6 hastada (%23) uzak metastaz ile uyumlu bulgular izlendi. Uzak metastaz saptanan hastaların 3'ünde (%12) RAİ tedavi dozunda artış, 2'sinde ise (%8) cerrahi kararı verildi. Lenf nodu metastazı saptanan hastaların 4'ünde (%15) cerrahi kararı verildi. Ultrasonografi ve biyopsi sonuçları ile hastaların 4'ünde (%15) yanlış pozitif sonuç alındığı tespit edildi. PET/BT sonuçları ile 9 hastada (%35) tedavi planında değişiklik yapılmıştır.

Sonuç: Bilateral total tiroidektomi sonrasında RAİ tedavisi planan orta ve yüksek riskli DTK hastalarında biyokimyasal veya görüntüleme ile anatomik olarak bölgesel-uzak metastaz şüphesi varlığında FDG PET/BT görüntüleme yapılmalıdır. Çalışmamızda tedavi öncesi yapılan PET/BT incelemesi önemli sayıda hastada hasta yönetiminde boyun diseksiyonu gibi cerrahilerin eklenmesi veya RAİ tedavi dozunun artırılması gibi değişikliklere neden olmuştur. Ancak cerrahi sonrası erken dönem PET görüntülemesinde postoperatif enflamatuvar değişikliklerin lokal rezidüel hastalık açısından yanıltıcı olabileceği ve erken postoperatif dönemde bölgesel lenf nodlarında da yanlış pozitifliklerin olabileceği değerlendirilmede dikkate alınmalı ve mümkünse cerrahi sonrası en erken 6 hafta sonra PET görüntüleme yapılmalıdır.

Anahtar Kelimeler: PET/BT, DTK, FDG, RAİ

[PS-012]

Primeri Bilinmeyen Hastaların Değerlendirilmesinde F-18-Florodeoksiglukoz Pozitron Emisyon Tomografi/Bilgisayarlı Tomografi'nin Rolü

Şadiye Altun Tuzcu, Ali Uyar, Ayten Gezici, İhsan Kaplan, Bekir Taşdemir

Dicle Üniversitesi Tıp Fakültesi, Nükleer Tıp Anabilim Dalı, Diyarbakır

Amaç: Bu retrospektif çalışmadaki amacımız, primeri bilinmeyen hastalarda F-18- florodeoksiglukoz (FDG) pozitron emisyon tomografi/bilgisayarlı tomografinin (PET/BT) primer kanseri saptamadaki etkinliğini araştırmak ve PET/BT sonuçlarını histopatolojik sonuçlarla karşılaştırmaktır.

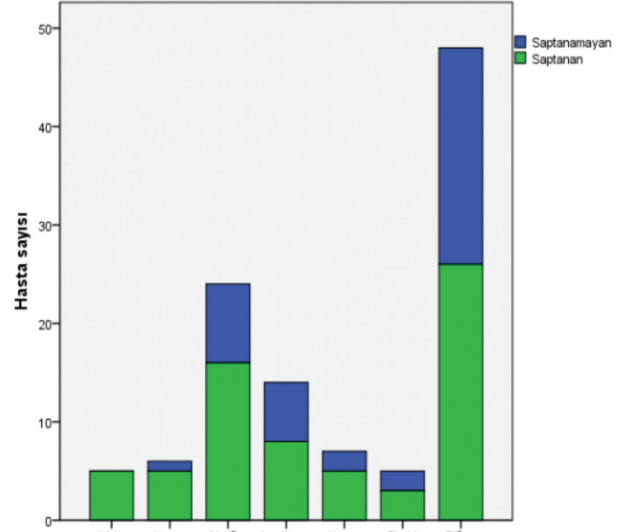
Yöntem: Mayıs 2018 ve Ocak 2020 tarihleri arasında Primeri bilinmeyen malignite ön tanısı ile kliniğimize başvuran F-18 FDG/BT görüntülemesi yapılan 125 hastanın verileri hastane bilgi sisteminden incelendi. PET/BT çalışmasında primer odak olduğu düşünülen ve bu bölgeden yapılan histopatolojik incelemesi tamamlanan tüm hastalar kaydedildi. PET/BT sonuçları histopatolojik bulgularla karşılaştırıldı. F-18 FDG PET/BT'nin doğruluk oranı hesaplandı. Primer odakların mide, kolon, akciğer, lenfoma, meme ve tiroid olduğu gruplar ayrı ayrı 6 grup olarak incelendi. Hasta sayısı düşük olan kemik, safra kesesi, sürrenal, özafagus, yumuşak doku tümörleri ve lösemi olduğu düşünülen hastaların tümü ise 7. grup olarak değerlendirildi ve ona göre doğruluk oranları hesaplandı.

Bulgular: Çalışma kapsamına alınan ve PET/BT'de primer odak gösterilen 125 hastanın 75'inde (%60) histopatoloji ile uyumlu odak gösterilebildi. Bu hasta grubunun %40'ında (50 hasta) doğru odak gösterilemedi.

PET/BT ile primer odakların mide olduğu düşünülen 6 hastanın hepsinde primer odakların histopatolojik olarak mide olduğu saptandı (doğruluk oranı %100). Primer odakların kolon olarak gösterildiği 6 hastanın 5'inde primer odak kolon saptandı (doğruluk oranı %83,3). Primer odakların akciğer olduğu belirtilen 32 hastanın ancak 18'inde doğru odak tayini yapılabildi (doğruluk oranı %56,3). PET/BT ile lenfoma olduğu düşünülen 15 olgunun 8'inde lenfoma saptandı (doğruluk oranı %53,3). PET/BT incelemesinde primer odakların meme olduğu düşünülen 9 hastanın 7'sinde doğru alan tayini yapılabildi (doğruluk oranı %77,8). PET/BT ile primeri tiroid olduğu düşünülen 5 hastanın 3'ünde doğru alan tayini yapıldı (doğruluk oranı %60). Hiçbir gruba dahil olmayan kemik, safra kesesi, sürrenal, özafagus, yumuşak doku tümörleri veya lösemi olduğu PET/BT ile öngörülen 52 hastanın 28'inde doğru alan tayini yapılabildi (doğruluk oranı %53,8).

Sonuç: F-18-FDG PET/BT primeri bilinmeyen malignite hastalarında tüm vücut tarama avantajı ve doğruluk oranının yüksek olması nedeniyle primer kanser odaklarını belirlemede başarılıdır. Tek bir taramayla tüm vücudu değerlendirme imkanı sağlayarak hastaya ve doktora zaman kazandırır. Özellikle primer odakların mide, meme veya kolon olduğu düşünüldüğünde PET/BT'nin başarısı artmaktadır. PET/BT'de kullanılabilecek daha spesifik ajanlar başarı şansını arttıracak gibi görünmektedir.

Anahtar Kelimeler: Primeri bilinmeyen malignensiler, PET/BT



Figür 1. Pozitron emisyon tomografi/bilgisayarlı tomografi'nin doğruluk oranları

[PS-013]

Hodgkin ve Non-hodgkin Lenfomalardaki Ekstranodal Tutulumların Saptanması ve Değerlendirilmesinde Florodeoksiglukoz Pozitron Emisyon Tomografi/Bilgisayarlı Tomografi'nin Rolü

Zeynep Gül Kıprak, Ayça Arçay, Müge Nur Engin, Ceyda Nur Dünder Çağlayan, Adil Boz, Gonca Gül Bural

Akdeniz Üniversitesi Hastanesi, Nükleer Tıp Kliniği, Antalya

Amaç: Lenfoma her iki cinsiyette en sık görülen 7. malignitedir. Sıklıkla kemik iliği, dalak infiltrasyonu ve lenf nodları tutulumu görülür. Bununla birlikte ekstranodal tutulumlar da nadir olarak görülebilir. Ekstranodal tutulum lokalizasyonları yüksek varyasyon gösterebilir. Florodeoksiglukoz FDG pozitron emisyon tomografi/bilgisayarlı tomografi (PET/BT) çalışmaları yorumlanırken ekstranodal tutulumun potansiyel varlığı dikkate alınmalıdır. Ekstranodal lenfoma diğer organ patolojilerini taklit edebilir. Hastalığı doğru bir şekilde tespit etmek için farklı organlarda FDG tutulumunun patolojik, fizyolojik ya da benign nedenlerinin bilinmesi yararlı olacaktır. Bu çalışmanın amacı Hodgkin lenfoma (HL) ve Non-Hodgkin lenfoma (NHL) tanılı hastalarda çeşitli ekstranodal tutulum paternlerinin tanımlanmasında FDG PET/BT'nin rolünü değerlendirmek ve histopatolojik alt tiplere göre ekstranodal tutulumları incelemektir.

Yöntem: 2019 yılında lenfoma tanısı ve ön tanısı ile hastanemizde FDG PET/BT çekilen hastalar incelendi. Bunların arasında histopatolojik lenfoma tanısı HL ve NHL olan 115 hastanın PET/BT çalışmaları retrospektif olarak değerlendirildi. Primer ya da sekonder ekstranodal tutulumlar, tutulum lokalizasyonları ve histopatolojik alt tipleri belirlendi.

Bulgular: Yüz on beş hastanın 79'u (%69) NHL, 36'sı (%31) HL tanılıydı. Hastaların 45'i kadın (%36,3), 79'u erkekti (%63,7). Yaş ortalaması 50,5, yaş aralığı 4-86 olarak hesaplandı. 79 NHL hastasında toplam 143 ekstranodal tutulum saptandı, 11'i primer ekstranodal, 132'si sekonder ekstranodal tutulum olarak değerlendirildi. En sık lokalizasyon yeri dalaktı (30). Daha sonra sıklık sırasıyla beyin (16), kemik (15), nazofarenks (11), tonsiller (11), yumuşak doku (10), karaciğer (8), kemik iliği (7) tutulumları saptandı. Daha az sıklıkla mide (6), pancreas (5), akciğer (4), tiroid bezi (3), adrenaller (3),

kolon (2), mesane (2), testis (2), duodenum (1), parotis (1), prostat (1), timus (1), plevra (1), orbita (1), mezenter (1), böbrek (1) tutulumları görüldü. Otuz altı HL hastasında 60 ektranodal tutulum saptandı, tümü sekonder ektranodal tutulum olarak değerlendirildi. En sık lokalizasyon yeri dalaktı (22). Daha sonra sıklık sırasıyla kemik iliği (11), tonsillar (7), nazofarenks (5) tutulumları saptandı. Daha az sıklıkla karaciğer (4), kolon (3), akciğer (2), kemik (2) mide (1), duodenum (1), tiroid bezi (1), beyin (1) tutulumları görüldü.

Sonuç: Dalak HL ve NHL tanılı hastalarda en sık ektranodal tutulum gösteren organdır. Nadir olarak orbita, timus, mesane, plevra, tiroid, böbrek, parotis, mezenter, prostat tutulumları da görülebilmektedir. NHL ve HL'de olağandışı, nadir görülen bu ektranodal tutulum bölgelerinin saptanması bunlara yönelik tedavi stratejisini ve genel prognozu değiştirebilir. Bu patolojik tutulum alanlarının FDG PET görüntülemelerde doğru yorumlanması, hastalığın evresinin daha doğru saptanmasını sağlayarak optimum tedavi seçiminin gerçekleşmesini sağlayacaktır. Primeri bilinmeyen tümör araştırmalarında izlenen lezyonların ektranodal lenfoma tutulumları da olabileceği akıld tutulmalıdır.

Anahtar Kelimeler: Lenfoma, ektranodal lenfoma, PET/BT, FDG PET/BT, Hodgkin lenfoma, Non-hodgkin lenfoma

[PS-014]

Metastatik Prostat Kanseri Kemoterapi Yanıtında GA-68 PSMA Pozitron Emisyon Tomografi/Bilgisayarlı Tomografi'nin Yeri

Reşit Akvel¹, Emre Demirci², Gülhan İpek Deniz¹

¹Şişli Hamidiye Etfal Eğitim ve Araştırma Hastanesi, Nükleer Tıp Kliniği, İstanbul

²Yeditepe Üniversitesi Hastanesi, İstanbul

Prostat kanserinde Ga-68-PSMA pozitron emisyon tomografi/bilgisayarlı tomografi (PET/BT) görüntülemesinin tedavi etkinliğinde yerini değerlendirmek amaçlı kemoterapi alan, kurumumuzda Ga-68-PSMA PET/BT görüntülemesi yapılan olgular retrospektif olarak incelendi. Metastatik 20 hastaya tedavi öncesi, tedavi sürecinde 3. kür sonrası çekilen interim PET/BT ve 6. kür sonrası çekilen PET/BT çalışmaları değerlendirildi. Hastaların yaş ortalaması 67,8'di. Hastaların ikisinde TUR öyküsü üçünde radikal prostatektomi öyküsü mevcuttu. Kemoterapi rejimi olarak Dosectaksel tedavisi uygulanmıştı. Tedavi öncesinde, üçüncü kür sonrasında ve altıncı kür sonrasında serum PSA değerleri de incelemeye alındı. PSA değerinde %50 azalma yanıt olarak kabul edildi. Ayrıca klinik olarak hastanın genel durumu değerlendirildi. PET/BT imajlarında metastatik lezyon boyutları, SUV_{mean} ve SUV_{max} değerleri incelendi.

Üçüncü kür sonrası anatomik olarak yanıtsız yani boyutlarda RECIST'e göre regresyon olmayan stabil gözlenen 2 vakada PET/BT görüntülemesinde SUV_{max} değerlerinde izlenen değişikliğin florodeoksiglukoz PET/BT'de kullanılan PERCIST'e göre değerlendirilmesinde SUV_{max} değerleri ile PSA değerleri ve klinik uyumadığı gözlemlendi. Altıncı kür sonrası ise hastalarda lezyonlarda anatomik değişiklik izlenmedi. Progrese 4 olguda yeni lezyonlar ve lezyon boyutlarında artış izlenirken SUV_{max} değerlerinde ve metabolik tümör volümünde artış dikkati çekti. Bu hastalarda tedavi etkinliği üçüncü kür sonrası interim PET'de değerlendirilse de altı kür tedavisi tamamlandı. Hastaların 14'ünde regresyon gözlemlendi. Bu hastalarda lezyonlar anatomik olarak gerilerken SUV_{max} değerlerinde ve metabolik tümör volümlerinde belirgin gerileme gözlemlendi.

Ga-68 PSMA PET/BT, metastatik prostat kanserinde tedavi yanıtı değerlendirilmede oldukça üstün gözlemlendi. Bu, hastaların hem kliniği hem de serum PSA değerleri ile korele idi. Hastalarda özellikle lenf nodu ve organ

metastazlarında metabolik tümör volümündeki değişiklik, tedavi yanıtı değerlendirilmede oldukça üstün bulundu. Ancak SUV_{max} değerlerindeki azalma veya artışın tek başına tedavi etkinliğini göstermede yetersiz kaldığı gözlemlendi. Bu da özellikle progresyon ve stabil hastalıkta hasta sayısının az olmasına sekonder değerlendirildi.

Anahtar Kelimeler: Prostat kanseri, psm, Ga-68, percast, recist

[PS-015]

Palatintonsil Kanserlerinde Preoperatif F-18-Florodeoksiglukoz Pozitron Emisyon Tomografi/Bilgisayarlı Tomografi'nin Karakteristikleri ile Sağkalım İlişkisi

Hande Nalbant, Özge Öz, Gülin Uçmak

Sağlık Bilimleri Üniversitesi, Dr. Abdurrahman Yurtaslan Ankara Onkoloji Eğitim ve Araştırma Hastanesi, Nükleer Tıp Anabilim Dalı, Ankara

Amaç: Baş ve boyun kanserlerinin evrelemesinde ve primeri bilinmeyen baş-boyun kanserlerinin primer yönetiminde F-18- florodeoksiglukoz (FDG) pozitron emisyon tomografi/bilgisayarlı tomografi (PET/BT) standart hale gelmiştir. Bu çalışmada palatintonsil kanseri tanısı alan hastalarda primer tümöre ait metabolik karakterler ile primer tümör SUV_{max} değerinin kontrateral tonsile ve dil köküne ait SUV_{max} değerine oranının hastaların sağkalımına etkisini araştırdık.

Yöntem: 2009-2019 yılları arasında opere olarak palatintonsil yassı hücreli karsinomu tanısı alan ve preoperatif dönemde hastanemiz Nükleer Tıp bölümünde F-18 FDG PET/BT tetkiki yapılan hastaların görüntüleri, patoloji raporları ve tıbbi kayıtları retrospektif olarak incelendi. Primer tümöre ait metabolik karakterlerin ve primer tümörün SUV_{max} değerinin kontrateral tonsil ve dil kökü SUV_{max} değerine oranının prognostik etkisi araştırıldı.

Bulgular: Çalışma kriterlerine uygun 16 hastanın verilerine ulaşıldı. Hastaların 9'u (%56,3) erkek, 7'si (%43,7) kadın ve ortalama yaşı 63,5 (33-79) idi. T2, T3 ve T4 tümöre sahip hastaların sayısı sırası ile 9 (%56,3), 5 (%31,3) ve 2 (%12,5) olarak saptandı. Bir hasta (%6,3) N0, 7 hasta (%43,8) N1, 7 hasta (%43,8) N2, 1 hasta ise (%6,3) N3 hastalığına sahipti. Yalnızca bir hastada (%6,3) uzak metastaz saptandı. Adjuvan tedavi ise 2 hastada (%12,5) kemoterapi, 3 hastada (%18,8) radyoterapi, 11 hastada ise (%68,8) memodyoterapi şeklindeydi. Hastaların ortalama takip süresi 25,6 aydı (9-135). Takip süresince 9 hasta (%56,3) ex olurken takip süresi sonunda 7 hasta (%43,8) hayatta idi. Preoperatif primer tümöre ait ortalama SUV_{max} değeri 11,65 (3,28-24,14) olarak saptanırken SUV_{max} eşik değeri >11 olan hastaların ortalama sağkalımı diğer hastalardan anlamlı olarak kötü bulundu (sırası ile 21,6 ve 84,4 ay, log-rank test p=0,034). Primer tümör SUV_{max} değerinin kontrateral tonsil SUV_{max} değerine oranı <3 olan hastaların ortalama sağkalımı 32,2 ay olarak saptanırken >3 olan hastaların ortalama sağkalımı 85,2 ay olarak saptandı, ancak aradaki fark istatistiksel olarak anlamlı değildi (log-rank test p=0,17). Benzer şekilde primer tümör SUV_{max} değerinin dil kökü SUV_{max} değerine oranı <3,5 olan hastaların ortalama sağkalımı 32,1 ay olarak saptanırken, >3,5 olan hastaların ortalama sağkalımı 77,5 ay olarak saptandı, ancak aradaki fark istatistiksel olarak anlamlı değildi (log-rank test p=0,28). Primer tümöre ait MTV ve TLG değerleri ile sağkalım arasında bir ilişki saptanmadı.

Sonuç: Çalışmamızın sonucunda, palatintonsil kanserlerinde primer tümörün SUV_{max} değerinin sağkalım ile anlamlı ilişkisi olduğu görülmektedir. Hasta sayısının nispeten az olması nedeniyle istatistiksel olarak anlam kazanmasa da primer tümör SUV_{max} değerinin kontrateral tonsil SUV_{max} değerine oranının >3 olması, dil kökü SUV_{max} değerine oranının >3,5 olması durumunda sağkalım belirgin olarak azalmaktadır.

Anahtar Kelimeler: Palatintonsil karsinomu, FDG-PET, sağkalım

[PS-016]

Pediyatrik Nöroblastom Tanılı Olgularda F-18-Florodeoksiglukoz Pozitron Emisyon Tomografi/Bilgisayarlı Tomografi'nin Anatomi Görüntüleme Yöntemleriyle Karşılaştırılması

Müge Nur Engin, Ayça Arçay, Zeynep Gül Kıprak, Ceyda Nur Dündar Çağlayan, Gonca Gül Bural, Adil Boz

Akdeniz Üniversitesi Hastanesi, Nükleer Tıp Anabilim Dalı, Antalya

Amaç: Nöroblastom, pediyatrik yaş grubunda en sık görülen ekstrakraniyal malign solid tümördür ve çocuklarda kansere bağlı ölüm nedenleri arasında üst sıralarda yer almaktadır. Olguların yaklaşık %70'i tanı anında metastatik olup, sıklıkla kemik ve kemik iliği metastazıyla prezente olmaktadır. Bu nedenlerle evreleme ve takipte, uygun görüntüleme yöntemlerinin tercih edilmesi, uygun tedavi algoritması seçimi açısından önem arz etmektedir. Bu çalışmada, nöroblastom tanılı pediyatrik hasta grubunda F-18-florodeoksiglukoz (FDG) pozitron emisyon tomografi/bilgisayarlı tomografi (PET/BT) görüntülemenin, anatomik görüntüleme yöntemleriyle (BT, MR) karşılaştırılması amaçlandı.

Yöntem: Kasım 2015-Ocak 2020 tarihleri arasında Akdeniz Üniversitesi Tıp Fakültesi Nükleer Tıp Anabilim Dalı'na yönlendirilen histopatolojik olarak kanıtlanmış nöroblastom tanılı 14 pediyatrik hastaya ait (7 kız, 7 erkek; yaş aralığı 1-10 yıl), evreleme, yeniden evreleme ve tedavi yanıtı değerlendirme amacıyla çekilen 19 FDG PET/BT görüntülemesi retrospektif olarak incelendi. FDG PET/BT sonuçları, anatomik görüntüleme yöntemlerine ait bulgularla karşılaştırıldı. Şüpheli bulgular klinik ve takip görüntülemeler ile korele edildi.

Bulgular: Çalışmaya dahil edilen 19 FDG PET/BT görüntülemesinden 10'u evreleme, 6'sı tedavi yanıtı değerlendirme, 3'ü ise yeniden evreleme amaçlı çekilmişti. Primer tümörlerin tümü hem FDG PET/BT ile hem de anatomik görüntüleme yöntemleri ile saptanabiliyordu. 7/19 (%36) tetkikte FDG PET/BT ile anatomik görüntülemelerle tespit edilmeyen kemik ve kemik iliği metastazları; 5/19 (%26) tetkikte ise servikal, supraklavikular, mediastinal, anterior diyafragmatik ve pelvik metastatik lenf nodları izlendi. Bir hastada anatomik görüntülemelerde pulmoner enfeksiyonu düşündürülen bulgular FDG PET/BT'de metastaz lehine değerlendirildi ve klinik ve takip bulguları doğrultusunda lezyonların metastazla uyumlu olduğu görüldü; ancak 1 hastada FDG PET/BT ile metastatik akciğer nodülleri lehine yorumlanan bulgular anatomik görüntüleme yöntemleri, klinik ve laboratuvar bulguları doğrultusunda enfeksiyon tanısıyla sonuçlandı. Üç hastada MR ya da BT'de saptanan; karaciğer metastazı, milimetrik metastatik abdominal lenf nodu, milimetrik litik kemik metastazları, spinal kanal invazyonu ve sürrenal nöks lezyonu FDG PET/BT ile tespit edilemedi.

Sonuç: Nöroblastom tanılı pediyatrik hasta grubunda, kemik, kemik iliği ve uzak lenf nodu metastazları başta olmak üzere metastazların saptanmasında F-18-FDG PET/BT pek çok olguda anatomik görüntüleme yöntemlerine üstün olmakla birlikte; az sayıda olguda anatomik görüntüleme yöntemleri tamamlayıcı tetkik olarak gerekebilir.

Anahtar Kelimeler: Pediyatrik nöroblastom, F-18-FDG PET/BT

[PS-017]

Yaygın Lenfadenopatide F-18-Florodeoksiglukoz Pozitron Emisyon Tomografi/Bilgisayarlı Tomografi Görüntülemenin Rolü

Güler Silov

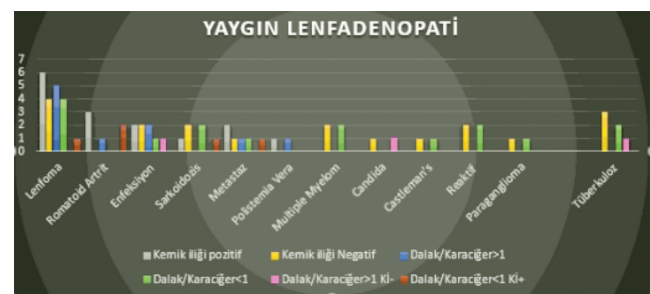
Sağlık Bilimleri Üniversitesi, Kayseri Şehir Hastanesi, Kayseri

Amaç: Yaygın lenfadenopati, çeşitli enflamatuvar, enfektif ve malign hastalıkların neden olduğu sık karşılaşılan bir klinik sorundur. Bu hastalarda F-18-florodeoksiglukoz (F-18-FDG) pozitron emisyon tomografisi/bilgisayarlı tomografinin (PET/BT) potansiyel rolünü kısaca gözden geçirmeyi amaçladık. Yaygın lenfadenopati, ikiden fazla bitişik olmayan lenf nodu grubunun büyümesi olarak tanımlanır ve benign kendi kendine sınırlı hastalıklardan en agresif malignitelere kadar çok çeşitli durumlardan kaynaklanabilir. Yaygın lenfadenopati için etiyolojilerin listesi oldukça kapsamlı olabilir. Bununla birlikte, bu çalışmada, yaygın lenfadenopatinin sık karşılaşılan ve dikkat çekici nedenlerini ve bu patolojik durumların tanısında F-18-FDG PET/BT'nin rolünü tartışmaya çalıştık. Lenfadenopatinin nedenine işaret edebilen F-18-FDG PET/BT'deki lenfadenopati ve diğer görüntüleme özellikleri vurgulanmıştır.

Bulgular: Çalışmamıza 34 (15 erkek, 19 kadın, yaş ortalaması: 55) hasta dahil edilmiştir. Hastaların hepsinde yaygın lenfadenopati mevcut olup, tanıları, kemik iliği tutulumu, dalak/ karaciğer SUV oranı ve bu parametrelerin birbiri ile olan ilişkileri Figür 1'de gösterilmektedir. Lenf nodlarına yapılan histopatolojik ve klinik incelemeler sonucunda 10 lenfoma, 4 enfeksiyon, 3 romatoid artrit, 3 sarkoidoz, 3 tüberküloz, 3 metastaz, 2 multipl myelom, 2 reaktif değişiklik, 1 Castleman's hastalığı, 1 paraganglioma, 1 candida enfeksiyonu, 1 polistemia vera tanısı konmuştur.

Yaygın lenfadenopati nispeten sık karşılaşılan bir klinik problemdir ve çok çeşitli enflamatuvar, enfektif ve malign patolojilerden kaynaklanabilir. Artmış glikoz metabolizmasını tespit etme kabiliyeti nedeniyle, yaygın lenfadenopati ile ortaya çıkan bu hastalıkların değerlendirilmesi için F-18-FDG PET/BT kullanılabilir. Ayırıcı tanıların daraltılmasına yardımcı olabilir, ekstranodal tutulumu tespit edebilir ve bu hastalarda tedavi sonrası izleme için yararlı olabilir. Klinik pratikte yaygın lenfadenopati nedenlerinin ve F-18-FDG PET / BT paternlerinin bilinmesi optimum kullanım için gereklidir.

Anahtar Kelimeler: Yaygın lenfadenopati, PET/BT, F-18-FDG



Figür 1. Yaygın lenfadenopatiye sebep olan klinik durumlar, sayı, görüntüleme özellikleri

[PS-018]

Kolorektal Kanser Hastalarında Kemik Metastazı Tespitinde F-18-Florodeoksiglukoz Pozitron Emisyon Tomografi/Bilgisayarlı Tomografi ve Kemik Sintigrafisinin Tanısal Etkinliği

Seray Saraoğlu, Sevda Sağlamlı, Karyacı, Savaş Karyacı

Sağlık Bilimleri Üniversitesi, Okmeydanı Eğitim ve Araştırma Hastanesi, Nükleer Tıp Kliniği, İstanbul

Amaç: Bu çalışmanın amacı, kolorektal kanser (KRK) hastalarında kemik metastazlarının tespitinde F-18-florodeoksiglukoz (FDG) pozitron emisyon tomografi/bilgisayarlı tomografi (PET/BT) ve Tc-99m-MDP kemik sintigrafisinin tanısal etkinliklerini karşılaştırmaktır.

Yöntem: Ocak 2016 ile Mayıs 2019 tarihleri arasında F-18-FDG PET/BT görüntüleme yapılmış olan 920 KRK hastasının medikal verileri retrospektif olarak incelendi. Bu hastalar arasında en fazla 1 ay arayla F-18-FDG PET/BT ve KS görüntüleme yapılmış olan 29 KRK hastası çalışmaya dâhil edildi ve görüntüleri yeniden değerlendirildi. F-18-FDG PET/BT ve KS yöntemlerinin kemik metastazı tespitindeki etkinliği hasta ve lezyon bazlı değerlendirme ile karşılaştırıldı.

Bulgular: Yirmi dokuz hastanın 16'sında (%55) toplam 126 metastatik kemik lezyonu tespit edildi. Dört hastada sadece kemik metastazı mevcut iken 12 hastada visceral ve/veya lenf nodu metastazları ile birlikte idi. Metastatik kemik lezyonlarının 125'i FDG pozitif iken 66'sı MDP pozitif idi. KS pozitif olan sadece 1 sklerotik metastatik lezyon FDG negatif idi. ¹⁸F-18-FDG PET/BT'de 3 hastada yalnızca pozitif 3 lezyon mevcut iken KS'de 7 hastada 11 yalnızca pozitif MDP tutulumu tespit edildi. Kemik metastazı tespiti açısından, hasta bazlı değerlendirmede F-18-FDG PET/BT ve KS'nin sensitivitesi, spesifitesi ve doğruluğu sırasıyla %100, %76,92, %89,66 ve %93,75, %46,15, %72,41 iken lezyon bazlı değerlendirmede ise sırasıyla %99,21, %72,73, %97,08 ve %52,38, %0, %48,18 idi. Metastatik lezyonların 41'i vertebral kolonda iken 35'i pelvik kemiklerde, 24'ü ekstremitelerde, 20'si torakal bölgede, 6'sı ise kraniumda idi. F-18-FDG PET/BT ile tespit edilen 125 metastatik lezyonun BT bulguları değerlendirildiğinde 23'ü litik, 25'i sklerotik, 34'ü mikst natürde olup 43'ünde ise belirgin morfolojik bulgu olmadığı tespit edildi. Sklerotik ve BT negatif lezyonların SUV_{max} değerleri, mikst ve litik lezyonlara göre anlamlı derecede düşük idi. F-18-FDG PET/BT ile tespit edilen ancak KS negatif 60 metastatik lezyonun 5'i sklerotik, 22'si litik, 2'si mikst ve 31'i ise BT negatif idi. Yirmi dokuz hastanın 14'ünde F-18-FDG PET/BT, 15'inde ise KS önce yapılmış idi. Önce F-18-FDG PET/BT yapılarak kemik metastazı tespit edilen 14 hastanın 13'ünde ve önce KS yapılmış olup kemik metastazı tespit edilen 8 hastanın 6'sında F-18-FDG PET/BT'de KS'e göre daha fazla sayıda metastatik kemik lezyonu mevcut idi. Bir hastada ise KS negatif iken, F-18-FDG PET/BT ile metastatik lezyon tespit edildi. Dokuz hastada ise KS'den sonra yapılmış olan F-18-FDG PET/BT'de organ ve/veya lenf nodu metastazları saptandı.

Sonuç: KRK hastalarında metastatik kemik lezyonlarının tespitinde F-18-FDG PET/BT'nin tanısal etkinliği KS'e göre daha yüksek olup F-18-FDG PET/BT görüntüleme yapılmış olan hastalarda ilave olarak KS yapılmasına gerek yoktur. KS ile metastaz tespit edilen hastalarda ise olası kemik dışı metastaz varlığı açısından F-18-FDG PET/BT görüntüleme yapılmalıdır.

Anahtar Kelimeler: Kolorektal kanser, kemik metastazı, pozitron emisyon tomografisi-bilgisayarlı tomografi, F-18-florodeoksiglukoz, teknesyum metilen difosfonat, kemik sintigrafisi

[PS-019]

Hodgkin Lenfomada Evreleme Amaçlı Pozitron Emisyon Tomografi/Bilgisayarlı Tomografi Görüntülerinden Elde Edilen Metabolik Parametreler Tedavi Yön Verebilir Mi?Ceren Sezgin¹, Gözde Mütevelizade¹, Elvan Sayrı¹, İsmet Aydoğdu², Gül Gümüşer¹¹Manisa Celal Bayar Üniversitesi Tıp Fakültesi, Nükleer Tıp Anabilim Dalı, Manisa²Manisa Celal Bayar Üniversitesi Tıp Fakültesi, İç Hastalıkları Hematoloji Anabilim Dalı, Manisa

Amaç: F-18-florodeoksiglukoz (FDG) pozitron emisyon tomografi/bilgisayarlı tomografi (PET/BT) Hodgkin lenfoma tanı hastalarda evrelemede, tedaviye yanıt değerlendirilmesinde, rezidüel tümör dokusunun saptanmasında ve nüks tespitinde günümüzde altın standart yöntem olarak kullanılmaktadır. Bu çalışmada evreleme amaçlı çekilen F-18-FDG PET/BT görüntülerinden elde edilen metabolik parametrelerin tedavi yanıtını ön görmekteki değeri araştırıldı. Ayrıca Ann Arbor evrelemesi ve uluslararası prognostik skor 3 (IPS 3) ile metabolik parametreler ve tedavi yanıtı arasındaki ilişki değerlendirildi.

Yöntem: 2016 - 2020 arasında evreleme ve tedavi sonrası yanıt değerlendirme amacıyla kliniğimizde F-18-FDG-PET/BT görüntülemesi yapılan Hodgkin lenfoma tanı hastalarda 72 hasta incelendi. Laboratuvar, patoloji ve tedavi verileri elde edilebilen 35 hasta (20 erkek, 15 kadın; yaş ortalaması 38,3±16 yıl) retrospektif olarak değerlendirildi. Hastalara tedavi öncesi evreleme amaçlı çekilen F-18-FDG-PET/BT görüntülerinden elde edilen metabolik tümör parametreleri [(SUV_{max} / SUV_{mean})² lezyon/karaciğer SUV_{max} oranı, metabolik tümör volümü (MTV) ve metabolik indeks max (Mlmax)] ile Deauville tedavi yanıt skorları karşılaştırıldı. Deauville tedavi yanıt skoru belirlenirken 4 kür Adriamisin, Bleomisin, Vinblastin, Dakarbazin (ABVD) tedavisi sonrası çekilen FDG-PET/BT görüntüleri değerlendirildi. Hastaların Ann Arbor evreleri ve IPS 3 skorları (yaş ≥45, evre IV hastalık, Hgb <10,5 her birine 1 puan verilerek) belirlendi. Deauville skor 1-3 tedaviye yanıt, skor 4-5 tedavi başarısızlığı olarak kabul edildi. Ann Arbor evreleri ve IPS 3 skorları ile metabolik tümör parametreleri ve Deauville tedavi yanıt skorları arasındaki ilişki incelendi. SPSS 21.0 programı kullanılarak istatistiksel analiz yapıldı.

Bulgular: Otuz beş hastanın 19'u nodüler sklerozan, 7'si mikst sellüler, 4'ü lenfosit predominant alt tipindeyken, 5 hastanın alt tipi patolojik olarak belirlenememiştir. Dört kür ABVD tedavisine yanıt ile SUV_{max} / SUV_{mean} lezyon/karaciğer SUV_{max} oranı ve Mlmax arasında anlamlı ilişki saptandı (sırasıyla p=0,016, p=0,020, p=0,033, p=0,013). Total tümör volümü ile tedavi yanıtı arasında anlamlı ilişki izlenmedi. Hastaların IPS3 skorları ile SUV_{max} değerleri ve Ann Arbor evreleriyle tümör volümleri ilişkili olarak izlenirken (sırasıyla p=0,039, p=0,014); IPS3 skoru ve Ann Arbor evresi ile tedavi yanıtı arasında anlamlı ilişki izlenmedi. MTV ve Mlmax değerleri ile serum LDH değerleri arasında ilişki saptandı (sırasıyla p=0,002, p=0,038).

Sonuç: Hodgkin lenfoma tanı hastaların primer evreleme amaçlı çekilen F-18-FDG PET/BT görüntülerinden elde edilen SUV_{max} / SUV_{mean} lezyon/karaciğer SUV_{max} oranı ve Mlmax değerleri yeni bir prognostik skorlama oluşturulması ve tedavi yönlendirme açısından umut vadetmektedir.

Anahtar Kelimeler: Hodgkin lenfoma, PET-BT, deauville skor, metabolik tümör volümü

[PS-020]

Kan Glikoz Seviyesi ile Beyin, Karaciğer ve Sol Ventrikül F-18-Florodeoksiglukoz Arasındaki İlişkinin Değerlendirilmesi

Bekir Emre Karademirci, Nazlı Pınar Karahan Şen, Gamze Çapa Kaya

Dokuz Eylül Üniversitesi Tıp Fakültesi, Nükleer Tıp Anabilim Dalı, İzmir

Amaç: F-18-florodeoksiglukoz (FDG) pozitron emisyon tomografi/bilgisayarlı tomografi (PET/BT) yapılan hastalarda tetkik esnasında ölçülen kan glikoz seviyeleri ile görüntülerden elde edilen beyin, karaciğer ve sol ventrikül F-18-FDG tutulumu arasındaki ilişkinin araştırılması amaçlanmıştır.

Yöntem: Kliniğimizde Mayıs 2019-Ocak 2020 arasında toraks BT'sinde nodül/kitle görünümü olup akciğer kanseri tanısı amacıyla F-18-FDG PET/BT çekimi yapılan hastalar retrospektif olarak değerlendirildi. Değerlendirmeye metastatik olmayan akciğer kanserli veya tüm vücut görüntülerinde patolojik F-18-FDG tutulumu izlenmeyen 100 hasta dahil edildi. Hastalar F-18-FDG PET/BT çekimi öncesi ölçülmüş olan açlık kan glikoz seviyelerine göre 70-99 mg/dL (normal), 100-126 mg/dL (prediyabetik) ve 127-200 mg/dL (diyabetik) olmak üzere 3 gruba ayrıldı. Her hastanın PET/BT görüntüsünden beyin, karaciğer ve sol ventrikül SUV_{max} değerleri ölçüldü. SPSS V.22 ile Kruskal-Wallis testi uygulanarak kan şekere göre ayrılan 3 grup ve SUV_{max} değerleri arasındaki ilişki araştırıldı.

Bulgular: Hastaların yaş ortalaması 62,1 (19-86) idi. Normal grupta (n=40) yaş ortalaması diyabetik hasta grubuna (n=30) göre anlamlı olarak düşük bulundu (p=0,002). Normal, prediyabetik (n=30) ve diyabetik gruplarda ölçülen ortalama beyin SUV_{max} değerleri sırasıyla 13,55 (9,3-21,5), 10,79 (6,6-17,7) ve 8,09 (4,5-16,3) bulundu. Üç grup arasında istatistiksel olarak anlamlı fark mevcuttu (p=0,000). Karaciğer ortalama SUV_{max} değeri gruplarda sırasıyla 2,76 (1,6-3,7), 3,02 (1,9-4), 3,39 (2,7-4,3) idi. Normal grup ile diyabetik grup arasında anlamlı ilişki izlendi (p=0,000). Sol ventrikül ortalama SUV_{max} değeri ise normal, prediyabetik ve diyabetik gruplarda sırasıyla 5,6 (1,5-16,3), 3,96 (1-13,2) ve 3,04 (1,3-8,3) izlenerek kan glukoz düzeyi artışı ile giderek azalmaktaydı. Normal ve diyabetik grupta anlamlı fark mevcuttu (p=0,002).

Sonuç: Açlık kan glikoz seviyesi vücuttaki F-18-FDG dağılımını değiştirmektedir. Glikoz seviyesi arttıkça beyin ve sol ventrikül SUV_{max} değerlerinde azalma, karaciğer SUV_{max} değerlerinde ise artış gözlenmektedir.

Anahtar Kelimeler: F-18-FDG PET/BT, kan glikoz seviyesi, SUV_{max}

[PS-021]

Küçük Hücreli Dışı Akciğer Kanseri Lenf Nodu Tutulumunda F-18-Florodeoksiglukoz Pozitron Emisyon Tomografi/Bilgisayarlı Tomografi SUV_{max} Eşik Değeri Nedir?

Serkan Güngör

İstanbul Medeniyet Üniversitesi Göztepe Eğitim ve Araştırma Hastanesi, Nükleer Tıp Anabilim Dalı, İstanbul

Amaç: Kansere bağlı ölüm nedenleri sıralamasında ilk sırada akciğer kanseri yer almaktadır. Akciğer kanserinde tedavinin planlanması, prognozunu öngörülmesi ve çalışmaların karşılaştırılması için TNM sistemine göre yapılmış evreleme temeldir. Akciğer kanserinde de uygulanacak tedavinin seçiminde yine ilk basamak doğru evrelemedir. F-18-florodeoksiglukoz (FDG) pozitron emisyon tomografi/bilgisayarlı tomografi (PET/BT) küçük hücreli dışı akciğer kanseri (KHDAK) tanısında ve evrelemede önemli bir role sahiptir. KHDAK'da sağkalımı etkileyen tedavi stratejilerini belirlemek

için doğru ve hızlı mediastinal evreleme şarttır. Bu çalışmada KHDAK tanısı almış hastalarda lenf nodu (LN) tutulumunu saptamada F-18-FDG PET/BT'de kullanılan SUV_{max} eşik değerinin kliniğimizdeki hasta serilerinde ne olduğunu tespit etmeyi amaçladık.

Yöntem: İstanbul Medeniyet Üniversitesi Göztepe Eğitim ve Araştırma Hastanesi Nükleer Tıp Anabilim Dalı'nda 2018 Nisan 2019 Aralık tarihleri arasında KHDAK tanısı ile PET/BT çekilmiş 40 olgu retrospektif olarak değerlendirildi. Bu olgulardan; transbronşiyal iğne aspirasyonu (TBNA), mediastinoskopi ve torakotomi ile LN örnekleme yapılan 18 olgu çalışmaya dahil edildi. SUV_{max} değerinin 2,5 üzerinde olması anlamlı kabul edilerek sensitivite, spesifite, pozitif prediktif değer (PPD), negatif prediktif değer (NPD) ve tanılabilirlik (TD) hesaplandı. Klinik serimizdeki SUV_{max} eşik değeri saptanarak buna göre sensitivite, spesifite, PPD, NPD ve TD değerleri tekrar hesaplandı.

Bulgular: On sekiz hastada toplam 49 LN örneklendi. Hastaların demografik özellikleri tablo 1'de görülmektedir. En fazla örnekleme yapılan LN sağ alt paratrakeal (4R) (%26,5) iken bunu subkarinal (7) (%36,5) ve sol alt paratrakeal (4L) (%15,6) LN'leri takip etmekteydi (Tablo 1). PET/BT'nin SUV_{max} 2,5'a göre sensitivite, spesifite, NPV, PPV ve TD değerleri sırasıyla %100, %80, %92, %100, %94' idi. SUV_{max} 3,5 için ise sensitivite, spesifite, NPV, PPV ve TD değerleri sırasıyla %97, %100, %100, %94, %98 idi (Tablo 2).

Sonuç: Klinik olgu serimizin analizine göre KHDAK tanısı ile çekilen PET/BT'lerde LN karakterizasyonunu belirlemede SUV_{max} 2,5 ve SUV_{max} 3,5 arasındaki kıyaslama yapıldığında SUV_{max} 3,5 eşik değerinin spesifite ve TD oranlarının daha yüksek olduğu dikkati çekmiştir. Bu durum ülkemizde tüberküloz, mantar enfeksiyonları ve diğer enfeksiyöz hastalıkların daha sık görülmesine bağlı olabileceği düşünülmüştür. Daha geniş olgu serilerinde ve enfeksiyon oranları yüksek ve düşük olan farklı popülasyonlarda PET/BT sonuçlarının ileri analizleri LN SUV_{max} eşik değeri için daha doğru sonuç verecektir.

Anahtar Kelimeler: Küçük hücreli dışı akciğer kanseri, lenf nodu, FDG PET/CT, SUV_{max}

Tablo1. KHDAK hastalarının demografik özellikleri.

	Benign (n=8)	Malign (n=10)
Yaş (yıl)	71,9 ± 10,0 (57-87)	61,1 ± 9,4 (42-72)
Cinsiyet (Erkek/Kadın)	5/3	8/2
LN SUV _{max}	2,28 ± 0,54 (1,3-3,2)	9,65 ± 4,65 (2,6-20,9)
Primer lezyon SUV _{max}	12,4 ± 2,71 (9,4-18,1)	12,7 ± 4,72 (6,3-21,6)
LN sayısı	15	34
Akciğer lokalizasyonu (sağ/sol)	2/6	12/4

Tablo2. 18 KHDAK vakası için SUV_{max} 2,5 ve 3,5 için sensitivite, spesifite, NPD, PPD ve TD değerleri.

	Sensitivite%	Spesifite%	PPD%	NPD%	TD%
SUV _{max} 2,5 için	100	80	92	100	94
SUV _{max} 3,5 için	97	100	100	94	98

[PS-022]

Çoklu Pozitron Emisyon Tomografi/Bilgisayarlı Tomografi Görüntüleme: Evreleme, Hastalık Yönetimi ve Tümör Heterojenitesini Anlamadaki Rolü

Özge Erol, Burçak Yılmaz, Ediz Beyhan, Nurhan Ergül, Tefvik Fikret Çermik

Sağlık Bilimleri Üniversitesi, İstanbul Eğitim ve Araştırma Hastanesi, Nükleer Tıp Kliniği, İstanbul

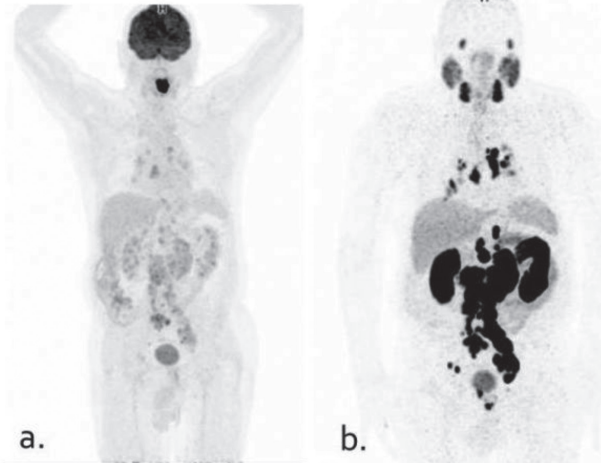
Amaç: Malignite tanısı almış hastalarda, hastalığın kaynaklandığı doku ve evresinin yanı sıra tümörün histolojik alt tipi ve heterojenitesi, tedavi seçimi ve yanıtı prognoz için büyük önem taşımaktadır. Bu çalışmada çoklu ajan ile pozitron emisyon tomografi/bilgisayarlı tomografi (PET/BT) görüntülemenin hastalığın evrelemesi, tedavi yanıtı değerlendirmesi ve/veya tümör biyolojisini anlamadaki rolünü araştırmayı hedefledik.

Yöntem: Ağustos 2015-Ocak 2020 tarihleri arasında kliniğimizde malignite tanısı - ön tanısı ile PET/BT görüntülemeye gelen olgular geriye dönük olarak yerel veri tabanında tarandı. En az iki radyofarmasötik ile PET/BT görüntülemesi yapılmış hastalar incelendi. İki farklı radyofarmasötik ajan ile görüntülemeler arasında 2 aydan kısa süre olan ve/veya görüntüleme protokolleri arasında tedavi uygulanmamış, malignite tanısı kesinleşmiş 34 hasta (8 kadın, 26 erkek; yaş ortalaması:62,8±14,5 yıl) çalışmaya dâhil edildi. F-18-Fluorodeoksiglukoz (F-18-FDG), F-18 sodyum florid (NaF), F-18-Florotimidin (FLT), Galyum-68 (Ga-68), DOTA-Tyr-octreotate (DOTA-TATE), DOTA-TATE ve Ga-68 prostat spesifik membran antijen (PSMA)-11 kullanılarak yapılmış PET/BT görüntülerinde primer lezyonun maksimum standart uptake değeri (SUV_{max}), bölgesel lenf nodu varlığı, kemik metastazı, uzak organ metastazı, lezyon sayısı ve yoğunluğu incelenerek görüntüleme modaliteleri arasında lezyon bazlı analiz ile karşılaştırma yapılarak hangi modalitenin üstün olduğu veya tamamlayıcı oldukları not edildi.

Bulgular: Dual/çoklu görüntüleme yapılmış hastaların tümör histolojik alt tipleri incelendiğinde 24 hastada tek primer malignite, 10 hastada senkron veya metakron iki senkron malignite izlenmiştir. On altı hastada F-18-FDG/Ga-68 DOTA-TATE, 11 hastada F-18-FDG/Ga-68 PSMA, 3 hastada F-18-FDG/F-18-FLT, 2 hastada F-18-FDG/F-18-NaF, ve 1 hastada F-18-NaF/Ga-68 PSMA radyofarmasötikleri ile görüntüleme yapılmışken 1 hastada Ga-68 DOTA-TATE/ Ga-68 PSMA/F-18-FDG ile 3'lü görüntüleme yapıldığı saptandı. Altı hastada Ga-68 PSMA PET/BT bulguları, 5 hastada Ga-68 DOTA-TATE bulguları, 4 hastada ise F-18-FDG PET/BT bulguları lezyon sayısı ve/veya SUV_{max} değerleri bakımından üstün bulunurken, diğer hastalarda (n=19) (özellikle senkron/metakron tümörü bulunanlarda ve NET tanılı hastalarda) dual ajanlı yapılan görüntülemenin hem lezyon sayısı - yoğunluğunun tespitinde hem de tümör heterojenitesini belirlemede tamamlayıcı rolü olduğu görüldü.

Sonuç: Dual/çoklu radyofarmasötikler ile yapılan PET/BT görüntüleme hastaların evrelemesinde ve tedavi seçiminde, hastalığın yönetiminde belirgin üstün rol oynamaktadır. Özellikle senkron/metakron tümörleri olan hastalarda metastatik lezyonların ayırt edilebilmesi için önemlidir. Ayrıca NET başta olmak üzere diğer tümörlerde de tümör heterojenitesini anlamak ve hasta yönetimi, tedavi protokollerini belirlemek ve kişiselleştirilmiş tedavi protokollerini uygulayabilmek açısından çok önemlidir.

Anahtar Kelimeler: PET/BT, Ga-68, F-18, FLT, FDG, DOTA-TATE, PSMA



Figür 1. Dual ajan ile pozitron emisyon tomografi/bilgisayarlı tomografi görüntüleme: 70 yaşında erkek hastada senkron tonsil kaynaklı epidermoid kanser ve prostat adenokanser histopatolojik olarak verifiye edilmiştir.

a. F-18-fluorodeoksiglukoz pozitron emisyon tomografi/bilgisayarlı tomografi'de (PET/BT) tonsil lojunda yoğun hipermetabolik tutulum.

b. Gallium-68 PSMA-11 PET/BT'de primer prostat adenokanserinde belirgin aktivite tutulumu ve abdominopelvik lenfatik istasyonlarda ve mediastende metastatik lenf nodlarında yoğun PSMA ekspresyonu

[PS-023]

Meme Kanserinde 25-Hidroxyvitamin D ve Florodeoksiglukoz Tutulum İlişkisi

Reşit Akvel, Gülhan İpek Deniz

Şişli Hamidiye Etfal Eğitim ve Araştırma Hastanesi, Nükleer Tıp Kliniği, İstanbul

Vitamin D'nin meme kanserinde antikarsojenik etkisi tespit edilmiştir. Ayrıca serum 25-Hidroxyvitamin D [25(OH)D] seviyesinin, meme kanserinin prognostik karakterlerinden bağımsız olarak hasta prognozunda önemli olduğu gösterilmiştir. Serum düşük 25(OH)D seviyesi ile ileri evrede tümör ve triple negatif alt tip arasında ilişki gösterilmiştir. Pozitron emisyon tomografi/bilgisayarlı tomografide (PET/BT) kullanılan florodeoksiglukoz (FDG), tutulum yoğunluğuna göre prognozda önem arz etmektedir.

Çalışmamızda Ocak 2018-Ocak 2018 tarihleri arasında kurumumuzda FDG-PET/BT görüntülemesi yapılan yeni tanı meme kanserlerinde meme biyopsi sonucu ve 25(OH)D seviyesi arşiv kayıtlarında olan >18 yaş 41 kadın hasta yer almıştır. Hastaların yaş ortalaması 51'dir. Primer lezyonun çap ortalaması 29,6 mm çıkarken en küçük tümör 9,3 mm, en geniş tümör ise 91 mm ölçülmüştür. Altı hastada multisetsite, 7 hastada multifokalite izlenmiştir. Hastaların 25'i lokal ileri tümöre sahipken, 14 hasta uzak metastatik hastalığa sahipti. Altı hasta triple negatif subtipiydi. 25(OH)D seviyesi ile SUV_{max} değerlerine baktığımızda anlamlı ilişki bulunmadı. Ayrıca hastaların 25(OH)D değerleri ve meme patolojisi subgrupları arasında da ilişki bulunamadı.

Meme kanserinde FDG tutulumu prognozda önemli yer alsada çalışmamızda 25(OH)D ile FDG tutulumu arasında ilişki bulunmamıştır. Olgu sayısının az olmasının bunda etken olduğu düşünülmüş ve daha geniş hasta gruplarında çalışmanın devamlılığının getirilmesi sonucuna ulaşılmıştır.

Anahtar Kelimeler: Meme kanseri, FDG, vitamin D, 25(OH)D

[PS-024]

Baş-Boyun Ekstranodal Lenfomada F-18-Florodeoksiglukoz Pozitron Emisyon Tomografi/Bilgisayarlı Tomografi ile Mortalite Analizi

Zehra Pınar Koç¹, Pınar Pelin Özcan¹, Emel Sezer², Aydan Akdeniz³, Gülhan Örekici⁴

¹Mersin Üniversitesi Hastanesi, Nükleer Tıp Anabilim Dalı, Mersin

²Mersin Üniversitesi Hastanesi, Onkoloji Anabilim Dalı, Mersin

³Mersin Üniversitesi Hastanesi, Hematoloji Anabilim Dalı, Mersin

⁴Mersin Üniversitesi Tıp Fakültesi, Biyoistatistik Anabilim Dalı, Mersin

Amaç: Baş ve boyun ekstranodal lenfoma (ENL) tanısı olan hastalarda mortalite analizinde F-18-florodeoksiglukoz pozitron emisyon tomografi/bilgisayarlı tomografinin yerinin araştırılması amaçlanmıştır.

Yöntem: Baş boyun ENL tanısı alan 18 hasta (10 kadın, 8 erkek; ortalama: 54,3±21,1 yaş) çalışmaya dahil edilmiş ve lezyonların SUV_{max} değerleri takip sonuçlarıyla karşılaştırılmıştır.

Bulgular: Progresif hastalık seyri gösteren hastalarla remisyon veya stabil hastalık grupları arasında SUV_{max} düzeyleri arasında anlamlı fark bulunmamıştır. Ölen hastaların SUV_{max} değerleri ile yaşamını sürdüren hastaların SUV_{max} değerleri de istatistiksel anlamlı fark taşımamaktaydı.

Sonuç: Baş boyun ENL rognostic faktörler bakımından diğer lenfoma gruplarından farklıdır. Bu analizde SUV_{max} değerlerinin mortalite tahmininde bu grupta anlamlı olmadığı sonucuna ulaşılmıştır. Daha geniş serilerde uzun dönem takip sonuçlarıyla çalışma yapmak faydalı olacaktır.

Anahtar Kelimeler: Lenfoma, ekstranodal, FDG, SUV, PET/BT

[PS-025]

F-18-Florodeoksiglukoz Pozitron Emisyon Tomografi/Bilgisayarlı Tomografi ile Gösterilen Akciğer Kanserinin Böbrek Metastazı Ölüm ve Progresyon İçin Bir Ön Bulgudur

Zehra Pınar Koç¹, Pınar Pelin Özcan¹, Vehbi Erçolak²

¹Mersin Üniversitesi Hastanesi, Nükleer Tıp Anabilim Dalı, Mersin

²Mersin Üniversitesi Hastanesi, Onkoloji Anabilim Dalı, Mersin

Amaç: Akciğer kanserinin böbrek metastazı çok nadir bir bulgu değildir. Bu çalışmanın amacı bu hastaların takip F-18-florodeoksiglukoz (FDG) pozitron emisyon tomografi/bilgisayarlı tomografi (PET-BT) bulgularının araştırılmasıdır.

Yöntem: Çalışmaya F-18-FDG PET/BT ile primer akciğer kanserinin böbrek metastazı tespit edilen 8 erkek hasta (ortalama: 63,6±8,8 yaş) dahil edildi.

Bulgular: Renal lezyonların boyutları ortalama: 40±29,06mm ve SUV_{max} değerleri 16,8±7,3 idi. Hastaların tanıları BT veya ultrason ile doğrulandı ve bir hasta nefrektomi operasyonu oldu. Hastaların ortalama 3,6±2 aylık takibinde üç hasta öldü ve diğer hastaların bulguları progresyonla uyumluydu.

Sonuç: Bu küçük seride böbrek metastazı olan hastaların kısa dönem takip sonuçlarında ölüm ve progresyon tespit edilmiş olmakla birlikte daha geniş serilerde ve daha uzun dönem takip ile çalışmalar yapılmalıdır.

Anahtar Kelimeler: Böbrek, metastaz, akciğer kansinomu, FDG, PET

[PS-026]

Metastatik Nöroendokrin Tümörlerin Ga-68-DOTATATE ve F-18-FDG PET/BT Görüntüleme Özellikleri

Zehra Pınar Koç¹, Pınar Pelin Özcan¹, Vehbi Erçolak², Tuba Kara³

¹Mersin Üniversitesi Hastanesi, Nükleer Tıp Kliniği, Mersin

²Mersin Üniversitesi Hastanesi, Onkoloji Kliniği, Mersin

³Mersin Üniversitesi Hastanesi, Patoloji Kliniği, Mersin

Amaç: Son yıllarda Ga-68 bağlı bileşiklerle pozitron emisyon tomografi (PET)/bilgisayarlı tomografi (BT) görüntüleme nöroendokrin tümörlerde standart yöntem halindedir. F-18-florodeoksiglukoz PET/BT'de sağladığı ek bulgularla önemini korumaktadır. Bu çalışmanın amacı bu iki modalite ile metastatik nöroendokrin tümörlerin görüntüleme özelliklerini ortaya koymaktır.

Yöntem: Çalışmaya metastatik nöroendokrin tümör tanısı alan 44 hasta (19 EM, 23 K; ortalama=56,02 yaş) dahil edilmiştir. Çalışmaya dahil edilen hastaların primer tümörleri birkaç değişik gruptan oluşmaktaydı (akciğer, gastroenteropankreatik tümörler ve medüller tiroit kansinomu). Hastaların takip sonuçları ve patoloji bulguları ile görüntüleme bulguları karşılaştırılmıştır.

Bulgular: Takip bulgularına ulaşılabilen 23 hastada görüntüleme yöntemleri hasta yönetimini hastaların %30'unda değiştirmiştir. Gastroenteropankreatik grupta farklı grade tümörler arasında iki ayrı modaliteye ait SUV_{max} değerleri arasında anlamlı farklılık bulunmamıştır.

Sonuç: Metastatik nöroendokrin tümörlerde Ga-68 bileşikleriyle ve/veya F-18-FDG PET/BT kullanılabilir. Bu iki yöntem arasındaki seçim hasta bulgularına göre bireyselleştirilmelidir.

Anahtar Kelimeler: Ga-68, DOTATATE, florodeoksiglukoz, PET/BT

[PS-027]

Malignite Araştırılmasında Yanlış Pozitiflik Nedeni Olan Granüloamatöz Enfeksiyonların Metabolik Görüntüleme Özellikleri

Zehra Pınar Koç¹, Pınar Pelin Özcan¹, Mukadder Çalıköğü², Rabia Bozdoğan Arpacı³

¹Mersin Üniversitesi Hastanesi, Nükleer Tıp Kliniği, Mersin

²Mersin Üniversitesi Hastanesi, Göğüs Hastalıkları Kliniği, Mersin

³Mersin Üniversitesi Hastanesi, Patoloji Kliniği, Mersin

Amaç: Toraksın malign hastalıklarının araştırılmasında kullanılan yöntemler bilgisayarlı tomografi (BT) ve aynı zamanda F-18-florodeoksiglukoz (FDG) pozitron emisyon tomografi (PET)/BT ile metabolik görüntülemedir. Bu çalışmalar sırasında muhtemel yanlış pozitiflik nedeni granüloamatöz hastalıklardır. Bu çalışmanın amacı yanlış pozitiflik nedeni olan granüloamatöz hastalıkların metabolik görüntüleme özelliklerini araştırmaktır.

Yöntem: Granüloamatöz enfeksiyon-enflamasyon patolojik tanısı alan 49 hasta (24 K ve 25 E; ortalama 58,12±14,84 yaş) çalışmaya dahil edilmiştir. Hastaların hepsinde primer veya metastatik malignite şüphesi olan lezyon tanısı vardı. Hastalardan on ikisi daha önce herhangi bir primer malignite ve dokuzu primeri bilinmeyen kanser tanısı almıştı.

Bulgular: Hastaların hepsinin lezyonları yoğun FDG tutulumu gösteriyordu (SUV_{max} düzeyleri >4) ve ortalama SUV_{max} değerleri 13,49±8,2'yd. Görüntüleme özellikleri malignite açısından şüpheli bulunmuştu ve patolojik değerlendirmeyi gerektiriyordu. Ayrıca 30 (61%) hastanın ekstratorasik tutulumu vardı. Hastalardan ikisi lenfoma için tipik görüntü özellikleri taşıyordu.

Sonuç: Granülomatöz enfeksiyonlar malign toraks hasarlıkları ile çok benzer metabolik görüntü özellikleri sergilemekte olup ekstratorasik tutulum hastaların yarısından fazlasında görüntülendi ve lenfoma tutulumuna benzer hastalara nadir olmayan oranda rastlandı.

Anahtar Kelimeler: Granülomatöz, enfeksiyon, malignite, FDG, PET

[PS-028]

Prostat Kanserinde Ga-68-PSMA PET/BT Görüntüleme ve PSA Düzeyi

Ayça Haksever¹, Nuriye Özlem Küçük¹, Arda Gültan¹, Beyza Harman¹, Öykü Işık¹, Alperen Özergin¹, Yasemin Yavuz²

¹Ankara Üniversitesi Tıp Fakültesi, Nükleer Tıp Anabilim Dalı, Ankara

²Ankara Üniversitesi Tıp Fakültesi, Biyoistatistik Anabilim Dalı, Ankara

Prostat kanseri (PK), tüm dünyada erkeklerde görülen en yaygın ikinci kanser türü olup tüm kanserler içerisinde de dördüncü sıradadır. Beş yıllık hayatta kalma oranı lokalize PK'li hastalarda yaklaşık %100 iken, uzak metastazlı hastalarda oran %31'e düşer. Son yıllarda bir teranostik ajan olan Ga-68 ile işaretlenen PSMA pozitron emisyon tomografi (PET)/bilgisayarlı tomografi (BT)'nin kullanıma girmesi ile PK görüntülenmesi ve tedavisinde yeni bir döneme girilmiştir. PSMA PET'in <8 mm lenf nodu ve kemik metastazlarını saptamada anlamlı derecede yüksek duyarlılığı bildirilmiştir.

Tedavi yanıtını değerlendirmede klinik parametre olarak prostat spesifik antijen (PSA) düzeyi en yaygın kullanılan testtir ve aynı zamanda Ga-68 PSMA PET/BT taramasının ana belirleyicisidir. Buna rağmen Ga-68-PSMA PET/BT görüntülemesini gerektirecek bir PSA değer aralığı belirtilmemektedir.

Bu çalışmada araştırmalarda öneminden daha az bahsedilen Ga-68 PSMA PET/BT görüntüleme yöntemi ile PSA düzeyi arasındaki korelasyona ışık tutulmaya çalışılacaktır. Bu çalışmadan beklenen Ga-68-PSMA PET/BT'nin PSA yüksekliği patolojik düzeyde olmasa bile prostat kanserinin değerlendirilmesi açısından yol gösterici olmasıdır. Örneklem olarak belirlenen Ankara Üniversitesi Tıp Fakültesi Cebeci Hastanesi Nükleer Tıp Anabilim Dalı'na 2017-2019 yılları arasında başvurmuş PK'li hastaların dosyaları retrospektif olarak incelenip metodolojik bir çalışma yapılacaktır. Ga-68-PSMA PET/BT için ayda 30 hasta başvurmaktadır. Belirlenen zaman diliminde yaklaşık 1000 hasta dosyası taranması beklenmektedir. Kullanılacak bağımlı değişkenler PSA düzeyi, Ga-68-PSMA tutulumu ve PSMA PET/BT istem gereksiyken; bağımsız değişkenlerse Gleason skoru, yaş, operasyon geçmişi, tedavi şekli ve diğer görüntüleme yöntemleridir. Elde edilen veriler Excel dosyası olarak kaydedilecektir. Ga-68-PSMA tutulumu olan ve olmayan hastalarda PSA düzeyleri arasındaki farklılık parametrik test varsayımlarının sağlandığı durumlarda Student's t-testi; sağlanmadığı durumlarda Mann-Whitney U testi kullanılarak karşılaştırılacaktır. Ayrıca Ga-68-PSMA tutulumu olanların tahmininde PSA için ROC analizi kullanılarak bir cut-off değeri bulunacaktır. Cut-off değeri Youden indeksinden elde edilecektir. PSA'nın bir bütün olarak değerlendirilmesinde ROC eğrisinin altında kalan AUC değeri hesaplanacaktır. Ga-68-PSMA tutulumu olan ve olmayanlarda PSA ortalamaları da karşılaştırılacaktır. İstatistiksel anlamlılık düzeyi p<0,05 olarak kabul edilecektir. Verilerin değerlendirilmesi IBM SPSS v26 programında yapılacaktır. Araştırmaya Ağustos 2019'da başlanıldı ve araştırmanın Haziran 2020'de bitirilmesi planlanmaktadır

Anahtar Kelimeler: PSA, Ga-68, PSMA PET/BT, prostat bezi, prostat kanseri, Gleason skoru, teranostik, radyonüklid

[PS-029]

Mikozis Fungoides FDG PET/BT Bulguları

Selin Kesim, Tunç Öneş, Ceren Özge Engür, Nuh Filizoğlu, Kevser Öksüzöğlü, Salih Özgüven, Sabahat Inanır, Halil Turgut Turoğlu, Tanju Yusuf Erdil

Marmara Üniversitesi Pendik Eğitim ve Araştırma Hastanesi, Nükleer Tıp Kliniği, İstanbul

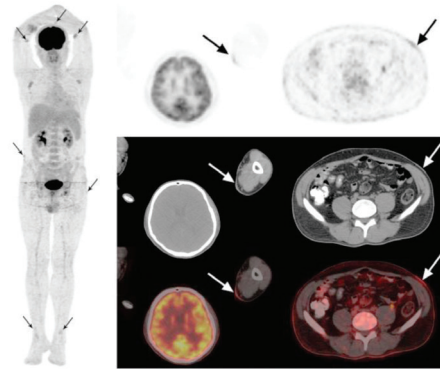
Amaç: Mikozis fungoides (MF), nadir görülen deri kaynaklı non-Hodgkin T-hücreli lenfoma türü olup en yaygın görülen primer kutanöz lenfomadır. Hastaların çoğu eriskindir ve erkeklerde yaklaşık iki kat daha sık görülür. Klinik olarak yama, plak, nodüler (tümör) ve eritrodermi evreleri olmak üzere 4 evrede izlenir. Bu olgu sunumunda plak ve tümör evresi birlikte görülen MF tanılı hastanın F-18-florodeoksiglukoz (FDG) pozitron emisyon tomografi (PET)/bilgisayarlı tomografi (BT) bulguları sunuldu.

Yöntem: Gövde ve ekstremitelerde eritemli plaklar nedeniyle takip edilen ve biyopsi sonucu MF'nin plak ve nodüler fazı ile uyumlu olarak raporlanan 35 yaşındaki erkek hastaya, evreleme amacıyla F-18-FDG PET/BT tetkiki yapıldı.

Bulgular: F-18-FDG PET/BT görüntüleme; en belirgin olarak her iki dirsek yöresinde ön/iç kesimlerde, sol ön kolda, pelvis girişinden geçen transaksiyal kesitlerde batin ön duvarı sol anterolateral kesimde, yine pelvis girişine yakın olmak üzere daha üst kesitlerde batin sağ lateral kesimde, sol gluteal planlarda ve her iki alt ekstremitede bilateral olmak üzere ayak/ayak bileği yöresinde anterior kesimde daha net biçimde dikkati çeken cilt kalınlaşma alanlarında hafif düzeyde ancak malign karakterde artmış FDG tutulumu gözlemlendi. Ayrıca her iki aksiller ve her iki inguinal alanda ön planda malign karakterde FDG tutulumu gösteren bilateral lenf nodları izlendi.

Sonuç: MF yavaş seyirli bir kutanöz lenfoma türü olup sınırlı yama ve plak lezyonları olan hastalar, genel popülasyonla benzer bir sağkalım ile mükemmel bir klinik prognoza sahiptir. Aksine, tümör lezyonları olan hastaların prognozu kötüdür. İleri evrede lenf nodları, periferik kan, iskelet sistemi ve vissera gibi ekstrakütan yayılım görülebilir. Bu nedenle kutanöz ve viseral tümör lezyonlarının erken saptanması önemlidir. Literatürde MF dahil primer kutanöz lenfomaların tanısında ve evrelenmesinde PET/BT'nin potansiyel rolünü araştıran çalışmalar sınırlıdır. Konvansiyonel olarak evrelemede BT kullanılsa da, F-18-FDG PET/BT, morfolojik bilginin yanı sıra lezyonun metabolik durumunu göstermesi nedeniyle kutanöz ve ekstrakütanöz lezyonları tespit edebilir, evrelemeye, tedaviye yanıtın değerlendirilmesine yardımcı olur ve özellikle sekonder lenf nodu tutulumu riski olan hastalarda biyopsilere rehberlik edebilir.

Anahtar Kelimeler: MF, FDG PET/BT



Figür 1.

[PS-030]

Boyunda Kitle ile Gelen Metastatik Diferansiye Tiroit Karsinom Olgusu: F-18-FDG ve Ga-68 DOTATE PET/BT'nin Tanıda Yeri

Hande Nalbant, Şule Çetin, Emel Güven, Bedriye Büşra Demirel, Gülin Uçmak

Sağlık Bilimleri Üniversitesi, Dr. Abdurrahman Yurtaslan Ankara Onkoloji Eğitim ve Araştırma Hastanesi, Nükleer Tıp Kliniği, Ankara

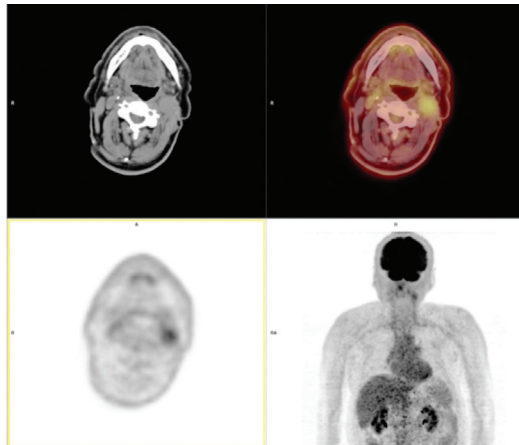
Amaç: Diferansiye tiroit kanserinde (DTK) servikal lenf nodu metastazı sık görülmektedir. Diğer taraftan baş-boyun paragangliomaları oldukça nadirdir. Opere papillertiroit Ca papiller tiroit kanserleri kansinomu (PTK) olgusunda yeniden evreleme amaçlı yapılan F-18-florodeoksiglukoz (FDG) ve Ga-68 DOTATE pozitron emisyon tomografi (PET)/bilgisayarlı tomografi (BT) bulguları tartışılmıştır.

Yöntem: Altmış sekiz yaşında erkek hasta, lenf nodu metastatik DTK nedeniyle operedir. Takiplerinde anti-tiroglobulin (ATG) yüksekliği (15,847 IU/mL) bulunan hastada radyolojik ve sintigrafik tetkiklerinin ardından yeniden evreleme amacıyla FDG PET/BT ve daha sonra Ga-68 DOTATE PET/BT tetkikleri yapılmıştır.

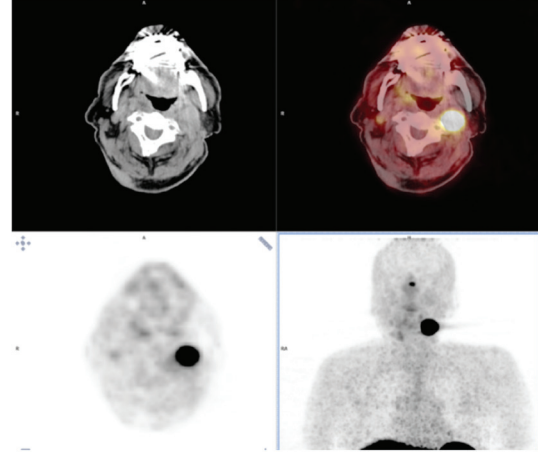
Bulgular: FDG PET/BT görüntülemesinde, sol karotid bifurkasyo düzeyinde 25x27 mm boyutunda düşük düzeyde FDG tutulumu gösteren ($SUV_{max}=4,22$) yumuşak doku kitlesi izlenmiştir. Lezyonun ultrasonografi ve FDG PET/BT bulgularının metastatik lenf nodu açısından tipik olmadığı düşünülmüş, ardından yapılan Ga-68-DOTATE PET/BT'de ise lezyonda yoğun Ga-68-DOTATE tutulumu izlenmiştir ($SUV_{max}=276$). Bulgular eşliğinde ön tanıda glomus karotikum düşünülmüş ve yapılan boyun manyetik rezonans anjiyografide de tanı doğrulanmıştır. Diğer taraftan hastada ATG yüksekliğini açıklayan patolojik bir bulgu izlenmemiş olup, takibi devam etmektedir.

Sonuç: Metastatik DTK olgularında Ga-68 PET/BT DOTATE tüm vücut iyot taraması, radyolojik tetkikleri ve FDG/PET incelemesi negatif olgularda metastatik odağı saptamada sorun çözücü olabilmektedir; diğer taraftan somatostatin reseptör ekspresyonu bulunan paraganglioma gibi yumuşak doku tümörlerinin de ayırıcı tanıda akılda bulundurulması karmaşık olgularda faydalı olabilir.

Anahtar Kelimeler: Diferansiye tiroit kansinomu, glomus karotikum, PET/BT



Figür 1. F-18-FDG-PET inceleme: Sol karotid bifurkasyoda düşük düzeyde FDG tutulumu izlenen yumuşak doku lezyonu
FDG: Florodeoksiglukoz, PET: Pozitron emisyon tomografi



Figür 2. Aynı olgunun Ga-68 DOTATE PET/BT incelemesi: Sol karotid bifurkasyoda yoğun somatostatin reseptör ekspresyonu izlenen yumuşak doku lezyonu
PET: Pozitron emisyon tomografi, BT: Bilgisayarlı tomografi

[PS-031]

Prostat Kanserli Hastada Sürenal Metastazın Ga-68-PSMA ile Gösterilmesi

Osman Kanatsız¹, Filiz Özülker¹, Tamer Aydın², Tamer Özülker¹

¹Sağlık Bilimleri Üniversitesi, İstanbul Eğitim ve Araştırma Hastanesi, Nükleer Tıp Kliniği, İstanbul

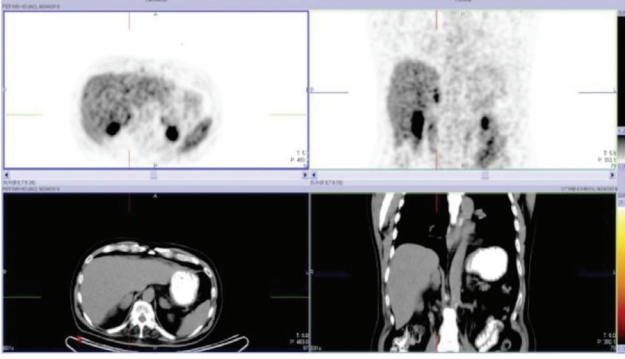
²Sağlık Bilimleri Üniversitesi, İstanbul Eğitim ve Araştırma Hastanesi, Patoloji Kliniği, İstanbul

Ga-68-PSMA pozitron emisyon tomografi (PET)/bilgisayarlı tomografi (BT) görüntülemesi prostat kanserli hastalarda özellikle metastatik lezyonların tespitinde oldukça faydalı bir yöntem olarak kullanılmaktadır. Prostat kanseri sıklıkla hematojen yol ile kemik ve akciğerlere metastaz yapma eğiliminde olsa da karaciğer, plevra ve adrenal bez de nadiren yayılım göstermektedir. Otopsi serilerinde prostat kanseri olgularında %13-20 oranında adrenal bez metastazına rastlanmıştır olsa da klinik pratikte ve görüntüleme yöntemleri ile tespit edilmiş ve bildirilmiş olan olgu sayısı oldukça nadirdir.

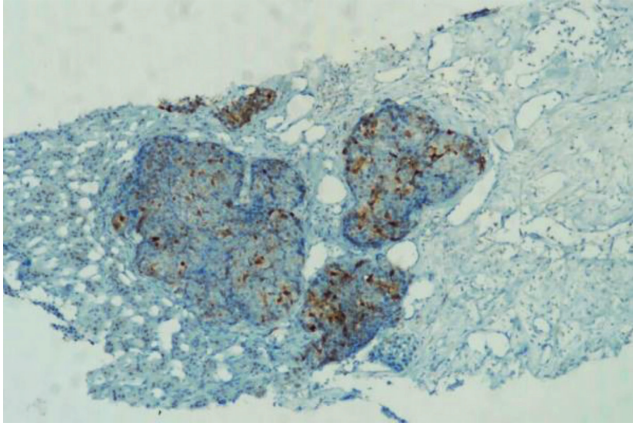
Prostat Ca nedeniyle takip edilen 61 yaşında erkek hasta prostat spesifik antijen (PSA) yüksekliği (0,91-2,32) nedeniyle biyokimyasal nüks şüphesiyle 2019 Haziran ayında Ga-68-PSMA PET/BT çalışması için hastanemiz PET/BT ünitesine yönlendirildi. Hastaya 2017 Şubat ayında radikal prostatektomi yapılmış, sonrasında adjuvan kemoterapi ve radyoterapi uygulanmış ve ADT ile takip edilmekteydi. Hastanın Ga-68-PSMA PET/BT görüntülemesinde bilateral adrenal bezde izlenen hipodens kitlesel lezyonlara artmış Ga-68-PSMA ekspresyonu ($SUV_{max}=7,3$) eşlik etmekteydi. Haricen herhangi bir patolojik bulgu izlenmemişti. Bu bulgu metastaz açısından kuşku bulunu ve manyetik rezonans görüntüleme (MR) korelasyonu önerildi. MR görüntülemesinde her iki adrenal bezde yaklaşık 4 cm boyutuna ulaşan kitlesel lezyonların metastaz ile uyumlu bulunması üzerine yapılan sağ adrenal bez biyopsisi sonucu lezyon yüksek gradeli prostat adenokarsinom metastazı ile uyumlu bulundu.

Yaptığımız detaylı literatür çalışması neticesinde Ga-68-PSMA görüntülemesi ile prostat kanserinin adrenal bez metastazının hiç bildirilmemiş olduğunu gördük. Bu olgu prostat kanserli hastada Ga-68-PSMA PET/BT çalışması ile adrenal metastaz tespit edilmiş olan ilk olgudur.

Anahtar Kelimeler: Prostatic neoplasms, Ga-68-PSMA, adrenal gland metastasis



Figür 1. Bilateral adrenal beзде izlenen hipodens kitlesel lezyonlara artmış Ga-68-PSMA ekspresyonu eşlik etmektedir

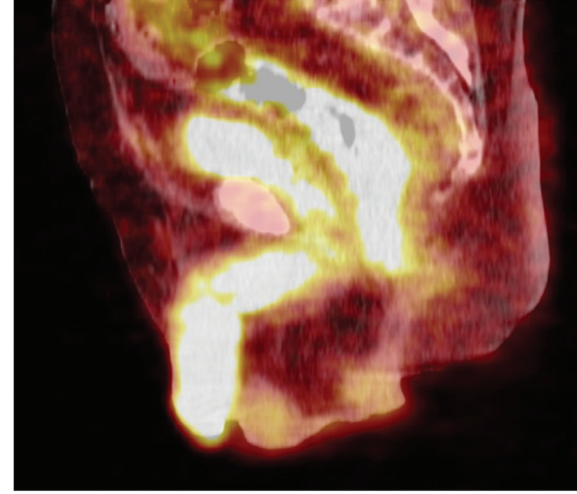


Figür 2. Fibröz desmoplastik stromada solid gruplar oluşturan belirgin makronükleol içeren tümöral infiltrasyon izlenmekte olup infiltrasyonu oluşturan hücrelerde PSA pozitif boyanma gözlenmektedir

glans penisine kadar uzanan spongioz ve kavernoöz korpusları tutan diffüz ve yoğun artmış FDG tutulumu ($SUV_{max} = 15,55$) izlendi (Figür 1). Tanımlanan görünüm penis metastazı olarak yorumlandı. Yapılan biyopsi sonucu adenokarsinom metastazı olarak geldi.

Sonuç: Sekonder penis kanserleri çok nadir görülmekle birlikte sıklıkla pelvik organların metastazlarıyla meydana gelirler. En kabul gören yayılım mekanizmaları venöz yol, lenfatik sistem, arteryel yayılma, doğrudan yayılma veya iyatrojenik implantasyondur. Ancak en sık venöz yolla retrograd akımla meydana gelmektedir. F-18-FDG böbreklerden ekskrete olmaktadır ve fizyolojik olarak üriner akümüasyonu mevcuttur. F-18-FDG PET/BT görüntülemesinde üriner sistemde izlenen FDG akümüasyonları çoğunlukla fizyolojik süreçlere sekonderdir ancak malign süreçler açısından dikkatli şekilde değerlendirilmelidir.

Anahtar Kelimeler: Penis metastazı, F-18-FDG PET/BT



Figür 1. Rektosigmoidde ve peniste FDG tutulumu
FDG: Florodeoksiglukoz

[PS-032]

Rektum Karsinomuna Bağlı Penis Metastazı; Bir Olgu Sunumu

Buğra Kaya, Özlem Şahin, Ahmet Eren Şen, Zeynep Aydın, Çağlağül Erol

Necmettin Erbakan Üniversitesi Meram Tıp Fakültesi, Nükleer Tıp Anabilim Dalı, Konya

Amaç: Penis kanserleri büyük oranda ileri yaşta ve nadir olarak görülürler. Primer penis kanserinin çoğunluğunu karsinoma *in situ* ve *in vaziv* skuamöz hücreli kanser oluşturmaktadır. Sekonder penis kanserleri ise penisin pelvik yapılarla zengin vasküler bağı olmasına rağmen oldukça nadir görülüp genellikle diseminasyon hastalık ile ilişkilidirler. Penis metastazları sıklıkla pelvik orijinli tümörlerden (genitoüriner ve rektosigmoid) kaynaklanmaktadır. Olgumuzda rektum kanseri tanılı hastada penis metastazının F-18-florodeoksiglukoz (FDG) pozitron emisyon tomografi (PET)/bilgisayarlı tomografi (BT) görüntülerini paylaşmayı amaçladık.

Olgu: Seksen beş yaşında erkek hasta rektum kanseri nedeniyle yeniden evreleme amaçlı F-18-FDG PET/BT çekildi. F-18-FDG PET/BT görüntülerinde rektosigmoidden başlayıp anorektale uzanan artmış FDG tutulumu gösteren duvar kalınlaşmaları izlendi. Hastanın akciğer, karaciğer ve sol pararektal alanda lenf nodu metastazları mevcuttu. Ayrıca penis kökünden başlayıp

[PS-033]

Yoğun Ga-68-PSMA Tutulumu Gösteren Metastatik Hepatosellüler Karsinomlu Olgu: F-18-FDG ve Ga-68-PSMA PET/BT Bulguları

Seval Erhamamcı¹, Nesrin Aslan²

¹Başkent Üniversitesi, İstanbul Sağlık Uygulama ve Araştırma Merkezi Hastanesi, Nükleer Tıp Anabilim Dalı, İstanbul

²Neolife Tıp Merkezi, Nükleer Tıp Kliniği, İstanbul

Amaç: Ga-68-PSMA pozitron emisyon tomografi (PET)/bilgisayarlı tomografi (BT), prostat kanserinin görüntülenmesinde kullanımı giderek artan tanısal bir yöntemdir. PSMA ekspresyonu, hepatosellüler karsinom (HSK) gibi prostat dışındaki bazı malignitelerde de bildirilmiştir. Burada, HSK'nin ilk klinik prezentasyonu olarak spinal kord kompresyonu ile başvuran bir olgunun, inisiyal evreleme için yapılan F-18-florodeoksiglukoz (FDG) ve Ga-68-PSMA PET/BT bulguları sunulmuştur. Primer tümörde ve multipl ekspansile osteolitik kemik metastazlarında yoğun Ga-68-PSMA tutulumuna karşılık, primer tümörde F-18-FDG tutulumu izlenmemiş ve kemik metastazlarında hafif düzeyde F-18-FDG tutulumu izlenmiştir.

Olgu: Bel ağrısı ile başvuran, 69 yaşındaki erkek hastanın, MRG'sinde torakal vetebralarda spinal kord kompresyonuna neden olan, multipl

metastatik lezyonlar saptandı. Hastaya T 2-3 vertebralardan eksizyonel biyopsi yapıldı. Histopatolojik inceleme sonucu, HSK metastazı ile uyumlu olarak değerlendirildi. Hastaya inisiyal evreleme için F-18-FDG PET/BT tetkiki yapıldı. Görüntülemenin düşük doz BT komponentinde izlenen primer karaciğer lezyonunda, FDG tutulumu izlenmedi ve bir çoğuna yumuşak doku komponentinin de eşlik ettiği, multipl ekspansile osteolitik kemik lezyonlarında ise hafif düzeyde FDG tutulumu ($SUV_{max}=4,8$) izlendi. Literatür bilgisine dayanarak, hastaya aynı gün, alternatif bir evreleme yöntemi olarak, Ga-68-PSMA PET/BT tetkiki yapıldı. Bu görüntülerde primer karaciğer lezyonunda ($SUV_{max}=12,1$) ve tanımlanan multipl metastatik kemik lezyonlarında ($SUV_{max}=23,9$) yoğun PSMA tutulumu gözlemlendi. Maalesef hasta 1 hafta sonra kaybedildi.

Sonuç: 18-F-FDG PET, düşük glukoz metabolizması nedeniyle HSK'li hastaların değerlendirilmesinde sınırlı role sahiptir. Literatürde, Ga-68-PSMA ile PET/BT görüntülemenin, F-18-FDG'den daha üstün olduğunu gösteren az sayıda olgu bildirilmiştir. Olgumuzda olduğu gibi, HSK tanısında, Ga-68-PSMA, F-18-FDG'den çok daha sensitif bir görüntüleme yöntemi olabilir. Ayrıca PSMA ekspresyonunun saptanması, PSMA temelli tedaviler için de yol gösterici olabilir.

Anahtar Kelimeler: Ga-68-PSMA, F-18-FDG, PET/BT, HSK, kemik metastazı

[PS-034]

Prostatın Nadir Metastazı; Ga-68-PSMA PET/BT'de Penil Metastaz

Büşra Özdemir, Funda Üstün

Trakya Üniversitesi Tıp Fakültesi, Nükleer Tıp Anabilim Dalı, Edirne

Amaç: Ga-68-PSMA pozitron emisyon tomografi (PET)/bilgisayarlı tomografi (BT) prostat kanserinin evrelemesinde ve takibinde sık kullanılan spesifik bir reseptör görüntüleme yöntemidir. Dokudaki PSMA reseptör varlığını gösteren bu yöntem, glikoz afinitesi düşük olan prostat kanseri yönetiminde gün geçtikçe önem kazanmaktadır. Ga-68-PSMA tüm vücut görüntüleme; bölgesel metastazlarda olduğu kadar, uzak metastazların ve nadir lokalizasyonlardaki metastazların da saptanmasını sağlar. Prostat kanserinde en nadir görülen metastaz yerleri karaciğer, beyin ve penistir. Bu nadir metastaz bölgeleri kötü prognoz göstergesidir. Bu nedenle gözden kaçırılmaması gerekmektedir.

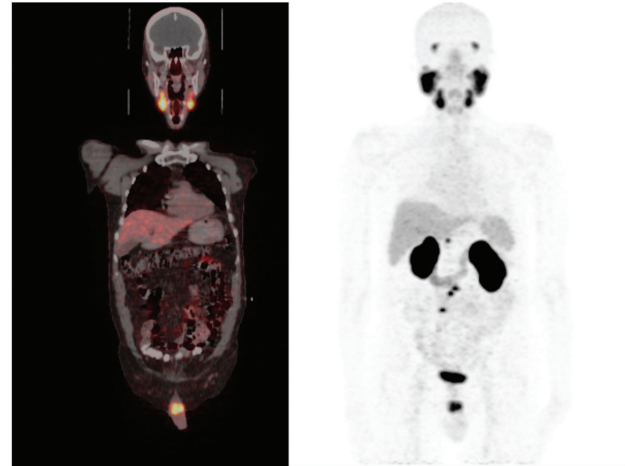
Olgu: 2016 yılında TUR-P sonrası prostat kanseri tanısı alan 74 yaş erkek hasta tanı anında total prostat spesifik antijen (PSA) değeri 40,2 ve Gleason 5+5=10 olup ve kemik sintigrafisinde multipl kemik metastazı saptanmıştır. Hastalık 2019 yılına kadar androjen blokajı ve pelvik radyoterapiyle stabil olarak izlenmiştir.

Hasta 2019 Ekim ayında total PSA değerinde yükselme nedeniyle Ga-68 PSMA PET/BT görüntülemesi için Nükleer Tıp Anabilim Dalı'na başvurmuştur. Hastaya 7,25 mCi Ga-68-PSMA peptidi intravenöz olarak enjekte edildikten sonra tüm vücuttan alınan 3'er dakikalık 8 yatak PET ve BT görüntüleri birlikte değerlendirildiğinde (G.E. Discovery STE); bilateral eksternal iliak, sağ kommun iliak ve parakaval büyüğü 16x18 mm boyutlarında multiple lenf nodunda, bilateral femur kemik iliği alanı içinde sklerotik kemik lezyonlarında, sağ tibia diafizi boyunca iki bölgede, penil doku anterior yüzde 10x21 mm boyutlarında yumuşak doku lezyonunda artmış Ga-68 PSMA metabolik aktivite tutulumu izlenmiştir. Hastanın penis kökünde metabolik volümü 5,38 cm³lük bir alanda Ga-68 PSMA reseptör afinitesi gösteren lezyon saptanmış ($SUV_{max}=10,5$) ve bulgu penil metastaz lehine değerlendirilmiştir.

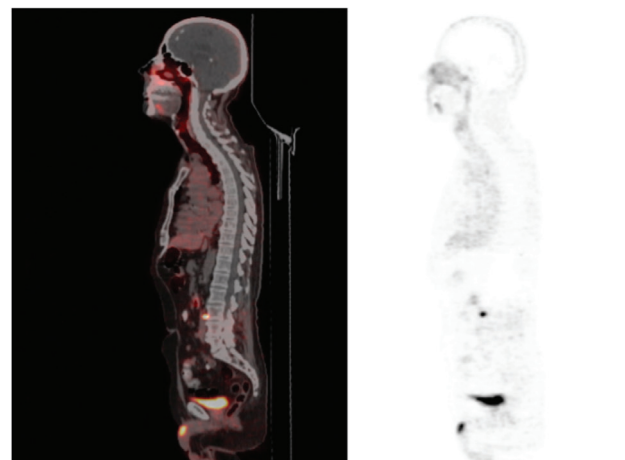
Sonuç: Penil metastaz oldukça nadir rastlanan bir metastaz olmakla birlikte genellikle prostat ve mesane kanseri gibi genitoüriner sistem kaynaklı malignitelere görülmektedir. Penis shaftı en sık tutulum yeri olmakla birlikte

genelde klinik semptom yaratmamaktadır. Ancak yapılan çalışmalar penis metastazı varlığının kötü prognostik bulgu olduğunu göstermektedir. Ga-68-PSMA PET/BT görüntüleri yorumlanırken tüm vücut görüntüleri dikkate değerlendirilmeli ve hastaya yarar sağlayacak her türlü bulgu mutlaka raporlanmalıdır. Hastalığın yayılım paternlerini ve prognostik faktörlerini bilmek raporlamanın her aşamasında hekime katkı sağlamaktadır.

Anahtar Kelimeler: Ga-68-PSMA PET/ BT, prostat kanseri, penil metastaz



Figür 1. Koronal füzyon ve MIP görüntüde penil lezyon



Figür 2. Sagittal füzyon ve PET görünümünde lezyonun görünümü
PET: Pozitron emisyon tomografi

[PS-035]

Soliter Pulmoner Nodül Nedeniyle Yapılan F-18-FDG PET/ BT Tetkikinde İncidental Olarak Saptanan Hibernoma Olgusu

Özge Öz, Şule Çetin, Hande Nalbant, Gülin Uçmak

Sağlık Bilimleri Üniversitesi, Dr. Abdurrahman Yurtaslan Ankara Onkoloji Eğitim ve Araştırma Hastanesi, Nükleer Tıp Kliniği, Ankara

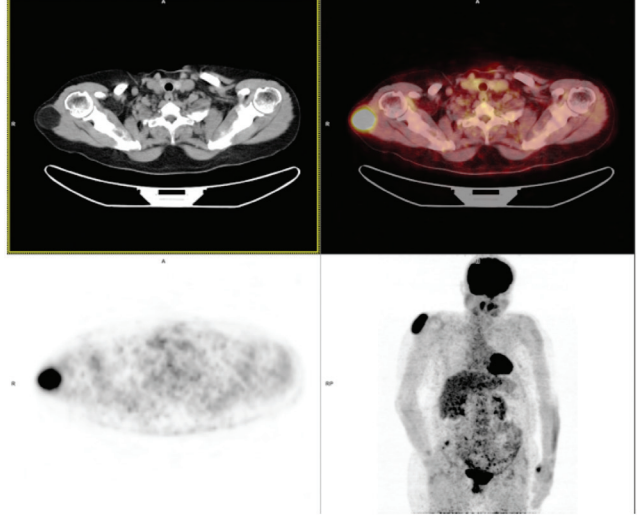
Amaç: Soliter pulmoner nodül (SPN) tespit edilen hastalarda hem metabolik karakterizasyon hem de muhtemel metastatik hastalığın primerinin saptanabilmesi amacı ile F-18-florodeoksiglukoz (FDG) pozitron emisyon tomografi (PET)/bilgisayarlı tomografi (BT) çalışması büyük önem taşımaktadır. Ancak F-18-FDG PET/BT çalışmasının kısıtlılıkları ve yalnızca pozitifliklerinin göz önünde bulundurulması primer hastalığın ayırıcı tanısında önemlidir.

Olgu: Elli beş yaşında kadın hastaya kronik öksürük şikayeti ile yapılan toraks BT'de SPN nodül saptanması üzerine yapılan F-18-FDG PET/BT çalışmasında sağ deltoid kas komşuluğunda 3x2x4,5 cm boyutlarında hipermetabolik, düzgün sınırlı, BT'de hipodens kitle lezyonu saptandı. Hastanın hikayesinde bu kitlenin son 2 yıldır var olduğu ve zaman içerisinde büyüdüğü, ayrıca MEN-1 sendromu tanısı olduğu öğrenildi. MEN-1 sendromunda en sık olarak paratiroid, pankreas, hipofiz ve adrenal kökenli neoplaziler rapor edilse de, anjiyofibrom, kollagenoma ve lipom gibi kutanöz neoplaziler de eşlik edebilmektedir. Ayrıca literatürde hibernomların sıklıkla MEN-1 sendromu ile birlikte görülmesi raporlanmıştır. Tanımlanan lezyonda SUV_{max} 17,8 olarak saptanmış olsa bile lezyonun düzgün sınırlı, homojen ve yağ içerikli olması, fizik muayenede omuzda mobil kitle olarak palpe edilmesi ve hikayesinde MEN-1 sendromu tanısı olması nedeniyle ayırıcı tanıda yumuşak doku sarkomundan uzaklaşarak hibernom düşünülse de liposarkomlarda da benzer florodeoksiglukoz (FDG) tutulum paterni görülebileceğinden, histopatolojik tanı için cerrahi müdahale gerçekleştirildi. Operasyon spesmeninin patoloji raporunda kitle hibernom olarak raporlandı.

F-18-FDG PET/BT çalışmasının temel prensibi metabolik olarak aktif dokuların daha fazla glukozu substrat olarak kullanmasına dayanmaktadır. Malign proseslerde dokunun glukoz kullanımı artsa da birçok benign durumda da benzer şekilde artmış glukoz kullanımı F-18-FDG PET/BT çalışmasının en önemli kısıtlılığını oluşturmaktadır. Sunduğumuz olguda saptandığı üzere benign olmasına rağmen mitokondriden zengin olması nedeniyle yüksek glukoz kullanımına sahip hibernomlar ayırıcı tanıda zorluklara neden olabilir. Ayrıca SPN endikasyonu ile F-18-FDG PET/BT çalışması yapılan bu olguda omuzdaki lezyonun yüksek metabolik aktivite göstermesi yumuşak doku sarkomları açısından da ayırıcı tanı yapılmasını gerektirmektedir.

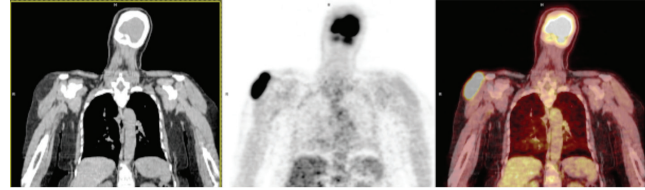
Sonuç: Literatürde PET/BT ile gösterilen az sayıda hibernom olgusu bildirilmiştir ve bunların tamamı hipermetabolik karakterdedir ($SUV_{max} > 10$). Ayırıcı tanıda başta liposarkomlar gelmektedir. Olgunun MEN-1 sendromu tanısı alması nedeniyle tanımlanan kitle lezyonunun ayırıcı tanısı çok geniş bir yelpaze oluşturmaktadır. Bu konuda F-18-FDG PET/BT çalışması klinik olarak yol gösterici olmaktadır.

Anahtar Kelimeler: Hibernom, FDG PET/BT, MEN-1 sendromu



Figür 1. Hibernoma aksiyal PET/BT kesit

PET: Pozitron emisyon tomografi, BT: Bilgisayarlı tomografi



Figür 2. Hibernoma coronal PET/BT kesit

PET: Pozitron emisyon tomografi, BT: Bilgisayarlı tomografi

[PS-036]

Vulvanın Nadir Malign Hastalığı; Ekstramammarian Paget Hastalığında PET/BT

Pelin Arıcan, Özgül Ekmekcioğlu, Reşit Akyel, Mesut Kafi

Sağlık Bilimleri Üniversitesi, Şişli Hamidiye Etfal Eğitim ve Araştırma Hastanesi, Nükleer Tıp Kliniği, İstanbul

Amaç: Ekstramammarian Paget hastalığı (EMPH), anogenital ve başta aksilla olmak üzere apokrin bölgelerde sık görülür. Vulva malignitelerinin %1-5'ini oluşturur. Epidermiste primer bir neoplazi olarak ortaya çıkabileceği gibi altta yatan internal malignitelerin yayılmasına sekonder olarak da saptanabilir. EMPH klinik olarak deride iyi sınırlı, ekzematize veya eroze plak şeklinde gözlenir. EMPH tedavisinde cerrahi rezeksiyon en sık tercih edilen yöntemdir, ancak genellikle multisentrik olduğundan rekürrens oranı yüksektir. Uzak veya bölgesel lenf nodu veya organ metastazı olduğunda prognoz genellikle kötüdür. Kesin tanı histopatoloji ile konmaktadır. Pozitron emisyon tomografisi (PET)/bilgisayarlı tomografi (BT) ve MR primer hastalığın tanısında, nodal veya uzak metastazların saptanmasında, hastalığın yaygınlığının ve tedavi yanıtının değerlendirilmesinde rol oynar.

Biz burada EMPH tanısı olan ve evreleme amacıyla F-18-florodeoksiglukoz (FDG) PET/BT yapılan olgunun görüntülerini sunuyoruz.

Olgu: Mons pubisde yaygın ülserasyonları olan ve yapılan punch biyopsi sonucunda EMPH saptanan 70 yaşında kadın hastanın toraks ve batin tomografisinde her iki akciğerde nodüller, abdominopelvik, bilateral

inguinal lenf nodları, sağ iliak kemik ve L4 vertebrada litik lezyonlar ve CEA: 34,30 ng/mL, CA 19-9: 100,85 U/mL, CA15-3: 398 U/mL olarak saptanmış. Evreleme amacıyla FDG PET/BT çalışması yapılmak üzere olgu kliniğimize gönderildi. Yapılan PET/BT çalışmasında; mons pubis sol lateral kesiminde cilt altı dokuda tümöral lezyon ile uyumlu fokal FDG tutan dansite artış alanı ($SUV_{max}=3,3$), mediastinal, abdominopelvik, bilateral inguinal hipermetabolik metastatik lenf nodları ($SUV_{max}=5,5$), her iki akciğerde birkaç tanesi hafif hipermetabolik multiple parankimal nodüller ($SUV_{max}=2,7$), iskelet sisteminde birden fazla alanda hipermetabolik litik metastatik lezyonlar ($SUV_{max}=9,2$) saptandı.

Sonuç: EMPH'nin nadir yerleşim yerlerinden biri olan vulvar EMPH olgusunda FDG PET/BT ile lenf nodu ve uzak organ metastazları saptanarak olgunun doğru bir şekilde evrelemesi yapılmış ve tedavi planı değişmiştir.

Anahtar Kelimeler: PET/BT, vulva, paget hastalığı

[PS-037]

Metakron Tümör Tanılı Hastada Ga-68 DOTATATE PET/BT ve F-18-FDG PET/BT Görüntülemenin Önemi

Seyhan Karaçavuş, Güler Silov, Hümeysra Gencer

Kayseri Şehir Eğitim ve Araştırma Hastanesi, Nükleer Tıp Kliniği, Kayseri

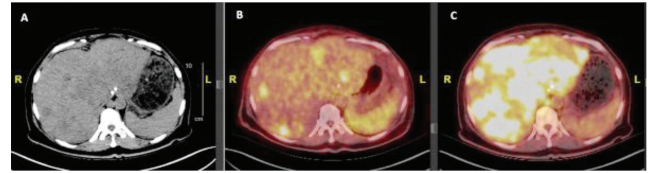
Amaç: Rektum adenokarsinom ve pankreas nöroendokrin tümör (NET) tanılı ile takip edilen 53 yaşında kadın hasta, yapılan ultrasonografide karaciğerde en büyüğünün çapı 74 mm ölçülen çok sayıda metastaz ile uyumlu izo-hiperekoin nodüler lezyonlar gözlenmesi ve tümör belirteçlerinde yükselme izlenmesi üzerine yeniden evreleme amaçlı tarafımıza pozitron emisyon tomografisi (PET)/bilgisayarlı tomografi (BT) tetkiki için gönderilmiştir.

Olgu: Hastanın F-18-florodeoksiglukoz (FDG) PET/BT tetkikinde; rektosigmoid bileşke düzeyinde nüks lehine değerlendirilen duvar kalınlaşması alanında yoğun hipermetabolizma ($SUV_{max}=6,82$), karaciğerde yoğun hipermetabolizma gösteren diffüz metastatik lezyonlar ($SUV_{max}=12,46$), her iki akciğerde yoğun hipermetabolik metastatik nodüler lezyonlar ($SUV_{max}=8,35$) ile mediasten ve batında metastatik yoğun hipermetabolik multipl lenf nodları ($SUV_{max}=11,85$) ve mezenterik yağlı doku içerisinde yoğun hipermetabolizma gösteren implantlar ($SUV_{max}=14,71$) izlenmiştir. Ga-68 DOTATATE PET/BT tetkikinde ise; pankreasta gövde-kuyruk kesimi bileşkesinde yoğun Ga-68-DOTATATE tutulumu gösteren 26x23 mm boyutunda lezyon (ikincil primer malign süreç) ile karaciğerde multipl odakta pankreas NET metastazı olduğu düşünülen yoğun Ga-68-DOTATATE tutulumu gösteren hipodens lezyonlar ($SUV_{max}=7,58$) gözlenmekle birlikte primer malign süreç/Rektum Ca metastazı olduğu düşünülen F-18-FDG tutulumu gösteren diğer lezyonlarda belirgin Ga-68-DOTATATE tutulumu izlenmemiştir. Ayrıca aynı şekilde her iki akciğerde multipl odakta F-18-FDG tutulumu gösteren nodüler lezyonlar ile mediasten ve batında tarif edilen bazı lenf nodlarında Ga-68-DOTATATE tutulumu gözlenmemiştir (Figür 1, 2).

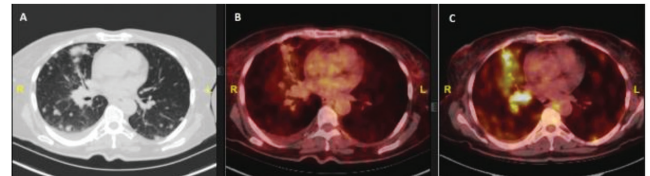
Sonuç: Hastanın daha önceden yapılmış diğer tetkikleri F-18-FDG PET/BT çalışması ile birlikte değerlendirildiğinde; primer malign süreç/Rektum Ca açısından hastalığın progresyonu ile uyumlu; Ga-68 DOTATATE PET/BT çalışması ile birlikte değerlendirildiğinde ise ikincil primer malign süreç/ Pankreas NET açısından primer lezyon ve karaciğer metastazlarının boyut ve metabolik aktivite karakterlerinde azalma gözlenmekte olup tedaviye kısmi yanıt ile uyumlu olarak değerlendirilmiştir.

Metakron tümörlü hastalarda, tümöre yüksek afinite gösteren farklı radyofarmasötik ajanlarla yapılan PET/BT çalışmaları sayesinde hastalığın seyrinin ve tedaviye yanıtının daha doğru bir şekilde gösterilebileceği sonucuna varılmıştır.

Anahtar Kelimeler: Metakron tümör, pozitron emisyon tomografisi, görüntüleme



Figür 1. A) Karaciğer düzeyi BT görüntüsü B) Ga-68 DOTATATE PET/BT karaciğer düzeyi görüntüsü C) F-18-FDG PET/BT karaciğer düzeyi görüntüsü



Figür 2. A) Akciğer parankimi BT görüntüsü B) Ga-68 DOTATATE PET/BT akciğer düzeyi görüntüsü C) F-18-FDG PET/BT akciğer düzeyi görüntüsü

[PS-038]

Akut Divertikülit Düşündüren F-18-FDG PET/BT Bulguları

İnci Uslu Biner¹, Atilla Gökçek²

¹Ankara Atatürk Göğüs Hastalıkları ve Göğüs Cerrahisi Eğitim ve Araştırma Hastanesi, Nükleer Tıp Kliniği, Ankara

²Ankara Atatürk Göğüs Hastalıkları ve Göğüs Cerrahisi Eğitim ve Araştırma Hastanesi, Radyoloji Kliniği, Ankara

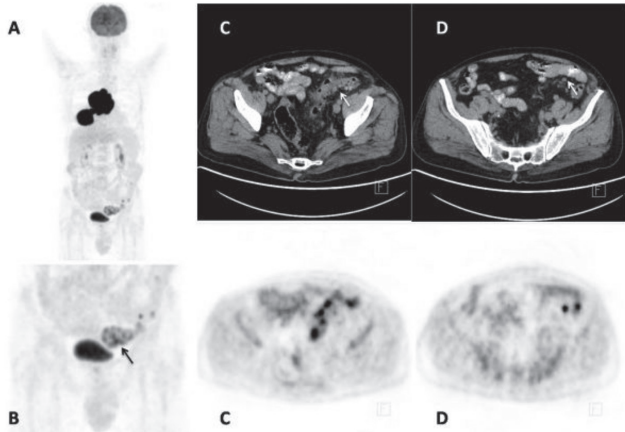
Amaç: Bilindiği gibi F-18-florodeoksiglukoz (FDG) pozitron emisyon tomografi (PET)/bilgisayarlı tomografi (BT) görüntülemesinde F-18-FDG enflamatuvar proseslerde de tutulum gösterebilmektedir. Burada F-18-FDG PET/BT görüntülemesinde sigmoid kolonda artmış FDG tutulumu göstermekte olan divertikülit düşündürülen bulgular izlediğimiz bir olguyu sunuyoruz.

Olgu: Sağ akciğerde BT'de izlenen kitle görünümünün malignite açısından değerlendirilmesi amacıyla kliniğimizde PET/BT görüntülemesi yapılan 63 yaşında erkek hastanın PET/BT incelemesinde sağ akciğer orta loba kitle görünümünde ($SUV_{max}=57,41$), yakın komşuluğunda sağ pulmoner ven düzeyinde/komşuluğunda yumuşak doku dansitesi ($SUV_{max}=33,95$) ile prekarinal-subkarinal alanı dolduran lenf nodu ile ($SUV_{max}=59,22$) sağ alt paratrakeal lenf nodunda ($SUV_{max}=54,44$) malignite-metastazlarını düşündürülen patolojik artmış FDG tutulumları izlendi (Figür 1A, MIP). Olgunun görüntüleme sonrası histopatolojisi küçük hücre dışı akciğer karsinomu olarak bildirildi. PET/BT incelemesinde rastlantısal bulgu olarak sigmoid kolon düzeyinde BT imajlarında multipl divertikül görünümüne ve bu düzeyde duvar kalınlaşmaları ile bu alanlarda yer yer fokal özellik gösteren artmış FDG tutulumları ($SUV_{max}=14,72$) gözlemlendi (Figür 1B). Ayrıca bu düzeyde sigmoid kolon komşuluğunda mezenterik yağlı doku içerisinde büyüğü 8 mm çaplı fokal artmış FDG tutulumu ($SUV_{max}=10,19$) gösteren birkaç adet birbirine komşu lenf nodu izlendi (Figür 1C). Genel popülasyonda kolonik divertikülozisin sıklığının yüksek olması nedeniyle radyolojik görüntülemelerde asemptomatik divertiküloz sıklıkla görülebilmektedir. Komplike olmaması akut divertikülit ise sıklıkla sigmoid kolonu etkileyen ve divertikül mevcudiyetine dayanan bir enfeksiyondür. Akut divertikülit genel olarak laboratuvar enfeksiyon bulgularının eşlik ettiği abdomende sol alt kadranda ağrı kliniği ile prezente olur. Bizim olgumuzda da laboratuvar bulgularında beyaz küre ve sedimantasyon,

CRP değerleri yüksek olarak saptanmıştı ve zaman zaman karın ağrısı olduğunu tarifliyordu. Hastaya kolonoskopik inceleme önerilmiş olup kolonoskopik inceleme barsak temizliğinin optimal olmaması nedeniyle tanısız olamamıştır. BT imajlarında izlenen divertikül görünüşleri ve komşuluğundaki lenfatik tutulumlar birlikte değerlendirildiğinde bulgular bize öncelikle divertikülit düşündürmüştür.

Sonuç: F-18-FDG PET/BT bilinmeyen rastlantısal enflamatuvar odakların tespitinde fayda sağlayabilir. Fizyolojik intestinal FDG tutulumu sıklıkla izlenilen bir bulgu olarak izlenmekle birlikte BT imajlarında kolon duvarında divertikül görünüşleri ve bununla uyumlu düzeyde artmış intestinal FDG tutulumu gözlenmesi durumunda divertikülit olasılığının ayırıcı tanıda akıldan bulundurulması gerektiğini hatırlatmak istedik.

Anahtar Kelimeler: F-18-FDG PET/BT, divertikülit, enflamatuvar prosesler



Figür 1. A, B) maksimum intensity projection (MIP) görüntüsü sağ akciğerdeki kitlede ve lenf nodlarında, batın solunda artmış FDG tutulumunu göstermektedir. Batın sol alt kadranda sigmoid kolon düzeyinde BT imajlarında divertikül görünüşleri ve uyumlu lokalizasyonlarda artmış FDG tutulumları ile C) batında komşu mezenterik alanda artmış FDG tutulumu gösteren lenfatik tutulumlar izlenmektedir

FDG: Florodeoksiglukoz, BT: Bilgisayarlı tomografi

[PS-039]

Akciğer Kanseri ile Eş Zamanlı Saptanan Aktif Gastrointestinal Tüberküloz Olgu Sunumu

Sibel Göksel¹, Erkan Kayıkçıoğlu², Sema Rakıcı³, Hatice Beyazal Polat⁴

¹Recep Tayyip Erdoğan Üniversitesi Tıp Fakültesi, Eğitim Araştırma Hastanesi, Nükleer Tıp Anabilim Dalı, Rize

²Recep Tayyip Erdoğan Üniversitesi Tıp Fakültesi, Eğitim Araştırma Hastanesi, Dahiliye Kliniği, Onkoloji Bölümü, Rize

³Recep Tayyip Erdoğan Üniversitesi Tıp Fakültesi, Eğitim Araştırma Hastanesi, Radyasyon Onkolojisi Anabilim Dalı, Rize

⁴Recep Tayyip Erdoğan Üniversitesi Tıp Fakültesi, Eğitim Araştırma Hastanesi, Dahiliye Anabilim Dalı, Rize

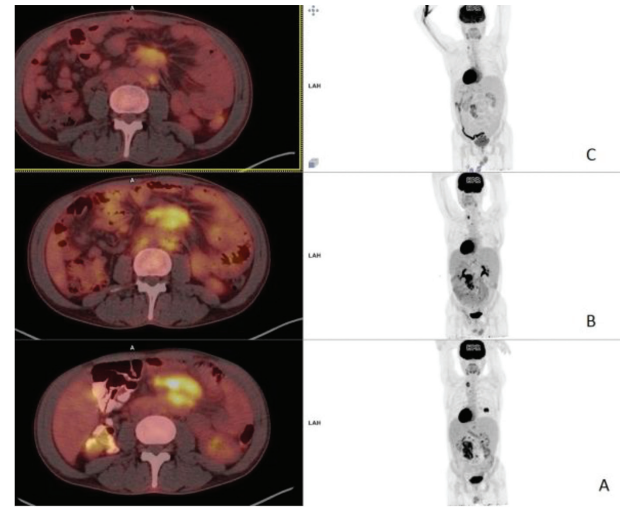
Amaç: Tüberkülozun malign hastalık ile ilişkisi uzun yıllardır bilinmektedir. Özellikle akciğer kanseri ve aktif pulmoner tüberküloz birlikteliği oldukça siktir. Malignite, kemik iliğini etkileyebilir ve tüm hücre tiplerinde azalmaya neden olabilir. Uyuyan basiller, zayıflamış immün sistem nedeniyle aktive olabilir. Bağışıklık sistemi zayıflamış bu hastalarda, tüberküloz görülme sıklığının artması bununla açıklanabilir. Yapılan çalışmalarda akciğer kanseri mortalitesi tüberkülozlu kişilerde, olmayanlara oranla yüksektir. Malignite ile

tüberküloz birlikteliği, tanı koyma sürecinde uzamaya, evrelemede yapılan hatalara ve baskılanmış immün sistem nedeni ile surveyin kısa olmasına neden olabilir. Literatürde, ekstrapulmoner tüberküloz olgularının malignite ile birlikteliği pulmoner tüberküloza kıyasla çok daha nadir bildirilmiştir.

Olgu: 2017 yılında, bronkoskopik mukozal biyopsi ile akciğer adenokanser tanısı alan 50 yaşında erkek hastaya evreleme amaçlı çekilen F-18-florodeoksiglukoz pozitron emisyon tomografi (PET)/bilgisayarlı tomografi (BT)'de, sağ akciğer alt lobta 2,8x2,3 cm, hipermetabolik kitle lezyonu (SUV_{max}=11,3) saptandı. Mediastende metastaz lehine değerlendirilebilecek lenf nodu izlenmedi. İlaveten, sol süpraklavikular bölge ve mezenterde bazıları konglomere multipl hipermetabolik lenf nodları saptanan hastada, mevcut lenf nodlarının metastaz açısından atipik olduğu düşünülerek bu lenf nodlarına biyopsi uygulandı. Mezenter ve süpraklavikular lenf nodu patoloji sonucu tüberküloz lenfadenit ile uyumlu gelmesi üzerine akciğer kanseri açısından operabl değerlendirildi ve sağ alt lobektomi uygulandı. Patoloji sonucuna göre evresi T2aN0M0 olarak değerlendirilen hastaya cerrahi sonrası herhangi bir kemoterapi/radyoterapi uygulanmaz iken tüberküloz lenfadenit açısından 5'li anti-tüberküloz tedavisi başlandı. Takiplerde çekilen PET/BT'de mevcut lenf nodlarında boyutsal ve metabolik regresyon saptandı. Aralık 2019'da baş dönmesi, bulantı ile başvuran hasta, yeni gelişen serebellum metastazı olması üzerine kraniyal RT aldı ve yakın takibe alındı.

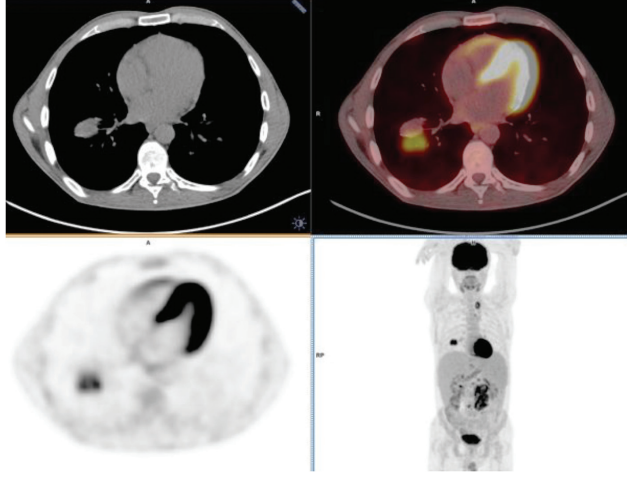
Sonuç: Aktif ekstrapulmoner tüberküloz ve malignite birlikteliği klinikte oldukça nadir rastladığımız durumlardan biridir. PET/BT'de morfolojik ve metabolik olarak metastaz lehine değerlendirilebilecek birçok lezyon, başta tüberküloz olmak üzere birçok enfeksiyöz/enflamatuvar patolojilere sekonder de görülebilir. Malignite tanısı ile evreleme amaçlı çekilen PET/BT'de metastaz açısından şüpheli ve olağan dışı görülen lezyonların histopatolojik verifikasyonu, bu hastaların evrelemesinde ve klinik seyrinde oldukça önemlidir.

Anahtar Kelimeler: Akciğer kanseri, gastrointestinal tüberküloz, PET/BT



Figür 1. Gastrointestinal tüberküloz lenfadenite sekonder mezenterik lenf nodlarının evreleme ve anti-tüberküloz tedavi sonrası takip PET/BT görüntüleri A) Evreleme PET/BT füzyon ve MIP görüntüleri B, C) Sağ alt lobektomi ve anti-tüberküloz tedavi sonrası takip PET/BT füzyon ve MIP görüntüleri

PET: Pozitron emisyon tomografi, BT: Bilgisayarlı tomografi



Figür 2. Sağ akciğer alt lobda primer kitlenin evreleme PET/BT görüntüleri
PET: Pozitron emisyon tomografi, BT: Bilgisayarlı tomografi

[PS-040]

Prostat Adenokarsinom Zemininde Gelişen Nöroendokrin Karsinom: Olgu Sunumu

Sibel Göksel¹, Erkan Kayıkçıoğlu²

¹Recep Tayyip Erdoğan Üniversitesi Tıp Fakültesi, Eğitim Araştırma Hastanesi, Nükleer Tıp Kliniği, Rize

²Recep Tayyip Erdoğan Üniversitesi Tıp Fakültesi, Eğitim Araştırma Hastanesi, Dahiliye Kliniği, Onkoloji Bölümü, Rize

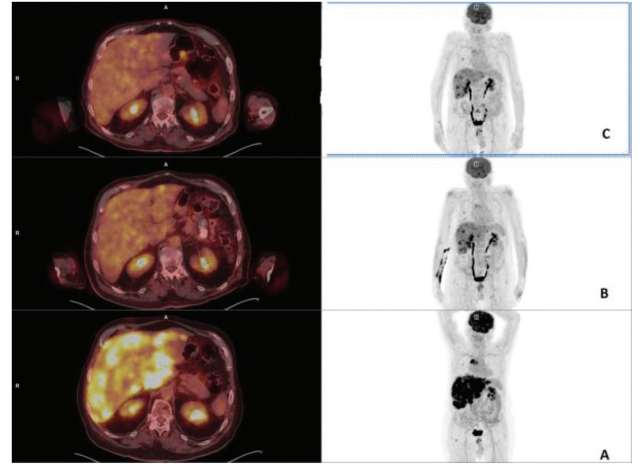
Amaç: Malign prostat neoplazmalarının yaklaşık %95'i adenokarsinomlardır. Nöroendokrin hücreler normal prostat dokusunda bol miktarda olmasına rağmen, prostat kökenli nöroendokrin karsinomu çok nadirdir (<%1). Çok düşük prostat spesifik antijen (PSA) seviyelerinde dahi gelişebilen ve tarama yöntemleriyle saptanabilen bir moleküler belirteç olmadığından, çoğu olgu atlanmakta ve hastalık ileri evrede tanı almaktadır. Küçük hücreli karsinomların %11'i ekstrapulmoner olarak karşımıza çıkmakta, bu grubun %3'ü de prostatta saptanmaktadır. Nöroendokrin komponent fazla oranda bulunduğu, kanda PSA değerleri daha az oranda yükselir. Tedaviye cevap, başvuru esnasında hastalığın evresi ile ilişkili olsa da, başlangıçta tedaviye belirgin yanıt karşılık, çoğunda prognoz kötüdür. Nöroendokrin differansiasyon gösteren tümör alanlarında androjen reseptörleri bulunmadığı için hormonal tedavi başarısı da düşüktür. Lokal yayılım ve metastaz sıklıkla görülür ve ortalama sağkalım süresi 1 yıldan azdır.

Olgu: Şubat 2017'de TRUS biyopsi ile prostat Adenokarsinom (Gleason skoru: 4+3=7) tanısı alan 71 yaşında erkek hastanın başlangıç evrelemede serum total PSA değeri 127,84 ng/mL saptanmış ve tanı anında çekilen kemik sintigrafisinde kemik metastazı mevcuttur. Takiplerde hormonoterapi ile kemik metastazlarında heterojen yanıt elde edilmiştir. Aralık 2017'de kastrasyon amacı ile bilateral orşiektomi yapılan hastada, Mayıs 2019'da karaciğerde metastaz şüpheli lezyonlar saptanmıştır. Eş zamanlı bakılan T. PSA değeri: 44,97 ng/mL olan, alınan karaciğer trucut biyopsisi yüksek dereceli nöroendokrin karsinom (Ki-67 indeksi: %70-80) ile uyumlu gelen hastaya primeri bilinmeyen metastatik hastalık endikasyonu ile F-18-florodeoksiglukoz PET/BT çekilmiş ve tüm karaciğer parankimini kaplayan yaygın multipl metastatik lezyonlar ve multipl kemik metastazları saptanmıştır. Primer orjin olarak prostat rapor edilen hastaya, kemoterapi (Etoposid, Karboplatin) tedavisi başlanmıştır. Kemoterapi sonrası T. PSA değerleri bir miktar düşen (T. PSA: 25,74 ng/mL) hastaya tedavi

değerlendirme amaçlı çekilen pozitron emisyon tomografi (PET)/bilgisayarlı tomografi (BT) tetkiklerinde, karaciğer ve kemiklerde mevcut metastatik lezyonlarda metabolik regresyon saptanmasına rağmen, ileri evre prostat nöroendokrin karsinom tanısı alan hastamızın yaşam süresi 7 ay olup, masif pulmoner emboli ve sonrasında gelişen ARDS ile Aralık 2019'da ex olmuştu.

Sonuç: Prostatın küçük hücreli karsinomu, nöroendokrin değişim gösteren tümörlerinden olup prognozu oldukça kötüdür. Normal olmayan klinik seyirle ortaya çıkan karsinoma olgularında, prostatın nöroendokrin karsinomu mutlaka düşünülmeli ve uygun tetkiklerle değerlendirilmelidir. Olgumuz prostat adenokarsinom zemininde nöroendokrin farklılaşmayı histopatolojik inceleme ile ortaya koymuş ve beklenmedik klinik seyir ile giden bu hastaların araştırılması gerçeğini göstermiştir. Mikroskopik incelemede nöroendokrin komponentin varlığının bilinmesi, hastanın tedavisini yönlendirmede ve klinik seyrinde oldukça önemlidir.

Anahtar Kelimeler: Prostat kanseri, nöroendokrin kanser, PET/BT



Figür 1. A) Prostat nöroendokrin karsinomu tanı esnasında çekilen evreleme F-18-FDG PET/BT tetkiki B-C) Kemoterapi sonrası tedavi yanıtını değerlendirme amaçlı çekilen PET/BT görüntüleri

[PS-041]

Yaygın Ekstranodal Tutulum Gösteren Rosai Dorfman Hastalığında Florodeoksiglukoz Pozitron Emisyon Tomografi Bulguları

Nuh Filizoğlu, Selin Kesim, Ceren Özge Engür, Tanju Yusuf Erdil, Kevser Öksüzöğlü, Salih Özgüven, Tunç Öneş, Sabahat İnanır, Halil Turgut Turoğlu

Marmara Üniversitesi Pendik Eğitim ve Araştırma Hastanesi, Nükleer Tıp Kliniği, İstanbul

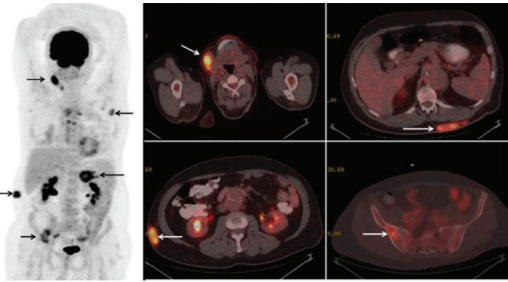
Amaç: Rosai Dorfman hastalığı (RDH), malign tümörleri taklit eden kalıcı masif lenfadenopati ile karakterize nadir görülen benign bir hastalıktır. Hastaların yaklaşık %43'ü deri, üst solunum yolu, tükürük bezi, kemik, merkezi sinir sistemi ve nadiren böbrekleri içeren ekstranodal tutulum gösterebilir. RDH genellikle kendiliğinden iyileşebilmektedir buna rağmen bazı hastalarda sebat edebilir, klinik ve görüntü olarak lenfoproliferatif bozuklukları taklit edebilir. Yaygın ekstranodal tutulumlu RDH olan hastanın florodeoksiglukoz (FDG) pozitron emisyon tomografi (PET)/bilgisayarlı tomografi (BT) bulgularını sunduk.

Yöntem: Multipl servikal lenf nodları olan 57 yaşında erkek hastaya malignite araştırılması amacıyla FDG PET/BT tetkiki yapıldı.

Bulgular: FDG PET/BT tetkikinde; Bilateral servikal zincirde büyüğü 2,5 cm çapa ulaşan yoğun hipermetabolik lenf nodları, sol aksiller alanda ve sağ internal iliak alanda malignite şüpheli orta düzeyde hipermetabolik lenf nodları izlendi. T12 vertebra sol posterolateral kesiminde cilt altı yağlı planlarda 55x13 mm boyutlu ve batın sağ alt kadranda cilt altı yağlı planlarda 40x22 mm boyutlu yoğun hipermetabolik yumuşak doku dansiteli lezyonlar izlendi. Sağ sürrenal gland medial krusunda 12 mm boyutlu ve sol sürrenal gland korpusunda 3x2,5 cm boyutlu hafif hipermetabolik yumuşak doku dansiteli nodüler lezyonlar izlendi. İskelet sisteminde, sol oksipital kondilde, T6 vertebra posterior elemanlarında, C1 vertebra transver prosesinde, sağ asetabulum posteriorunda ve sağ iliak kemik posteriorunda metastaz ile uyumlu yoğun hipermetabolik litik lezyonlar izlendi. Submandibuler alandaki 2,5 cm çaplı lenf noduna ve batın sağ alt kadranda cilt altı yağlı planlarda izlenen lezyona yapılan eksizyonel biyopsi sonucu RDH ile uyumlu bulundu.

Sonuç: İlk kez 1969'da Rosai ve Dorfman tarafından tarif edilen RDH, nadir görülen, iyi huylu bir lenfoproliferatif hastalıktır. RDH genellikle servikal lenfadenopati ile kendini gösterir ve tipik olarak lenfomayı taklit eder. Ayırıcı tanıda lenfoma, tüberküloz, sarkoidoz, reaktif hiperplazi ve nazofaringeal karsinom gibi hastalıklar düşünülebilir. En sık cilt, burun boşluğu, gözler ve kemikte olmak üzere olguların yaklaşık %43'ünde ektranodal hastalık görülür. RDH'nin kendiliğinden iyileşme şansı yüksek olmasına rağmen ektranodal tutulumu olan hastalar daha fulminan seyirle sahip olabilir ve aktif tedavi gerektirebilir. Lezyonların artmış FDG tutulumu göstermesi nedeniyle lenf nodu tutulumu dahil hastalığın boyutunu belirlemede FDG PET/BT yararlı olabilir. Bu nedenle mevcut olgu, hastalığın tanısında, evrelemede ve tedavi seçiminde FDG PET/BT tetkikinin önemini vurgulamıştır.

Anahtar Kelimeler: PET/BT, masif lenfadenopati, ektranodal



Figür 1.

[PS-042]

F-18-FDG PET/BT ile Gösterilen Nadir Torasik Plazmositom Hastasının Takip Görüntüleri

Zehra Pınar Koc¹, Pınar Pelin Özcan¹, Aydan Akdeniz²

¹Mersin Üniversitesi Hastanesi, Nükleer Tıp Kliniği, Mersin

²Mersin Üniversitesi Hastanesi, Hematoloji Kliniği, Mersin

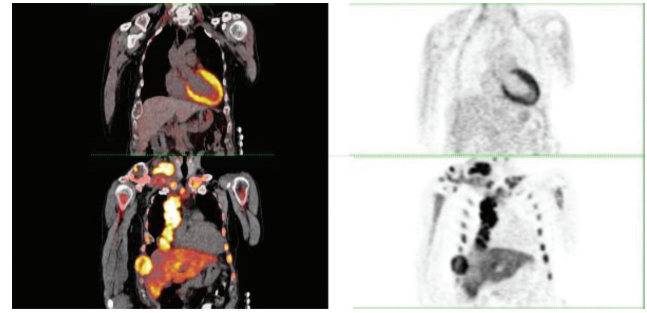
Amaç: Plazmositomun torasik tutulumu nadirdir. Daha önce ektramedüller akciğer plazmositomu F-18-florodeoksiglukoz (FDG) pozitron emisyon tomografi (PET)/bilgisayarlı tomografi (BT) görüntüleriyle sunulmuştur. Bu olgu sunumunda plazmositom-multiple myelom hastanın yaygın intratorasik tutulumunun tam metabolik yanıtının F-18-FDG PET/BT görüntülerini sunmak istiyoruz.

Olgu: Elli yaşında erkek hasta multiple myeloma tanısıyla takip edilmekte

iken yeniden evreleme için yapılan F-18-FDG PET/BT görüntüleri yaygın multipl myelom kemik iliği ve multipl odaklı tutulumu yanı sıra sağ hemitoraksı doldurarak sağ süpraklaviküler alana ve anterior dyafragmatik alana uzanan plazmositom ile uyumlu olabilecek hipermetabolik kitlesel lezyonu göstermiştir (Figür 1A). Süpraklaviküler bölgeden doku tanısı plazmositomu doğrulamıştır. Takip görüntülemesi metabolik tam yanıt ile uyumludur (Figür 1B).

Plazmositomlar multipl myelomun solid komponentleri olup ektramedüller tutulum nadir olup oranı literatürde %3 olup en sık baş boyun bölgesi yerleşimlidir. Literatürde intratorasik kemiklerden kaynaklanan ektramedüller plazmositomlar bildirilmiştir. Çok nadir ektramedüller akciğer yumuşak doku tutulumu daha önce bir olgu sunumuyla bildirilmiştir. Biz bu sunumda yaygın intratorasik tutulumu olan bir multiple myelom hastasının takip F-18-FDG PET/BT görüntülemesini sunmak istiyoruz.

Anahtar Kelimeler: Plazmositom, torasik, florodeoksiglukoz, PET



Figür 1.

[PS-043]

F-18-FDG PET/BT'de Rastlantisal Saptanan İnterabdominal ve Pelvik Gossipiboma

Arzu Cengiz¹, Ali Zahit Bolaman², Yakup Yürekli¹

¹Adnan Menderes Üniversitesi Tıp Fakültesi, Nükleer Tıp Anabilim Dalı, Aydın

²Adnan Menderes Üniversitesi Tıp Fakültesi, Hematoloji Anabilim Dalı, Aydın

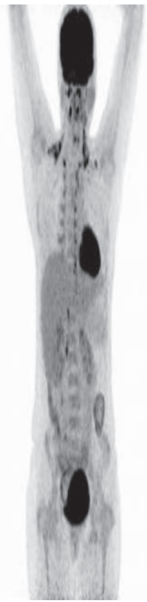
Amaç: Gossipiboma (tekstiloma), cerrahi operasyonlar sırasında vücut içinde unutulmuş spanç ve çevresindeki yabancı cisim reaksiyonunu tanımlamaktadır. Unutulan yabancı cisme karşı iki tip reaksiyon gelişir. Birincisi apse formasyonu ile bulgu veren eksüdatif reaksiyondur. İkincisi ise pamuk materyale karşı gelişen aseptik fibrotik reaksiyon ve kitle oluşumudur. Gelişen reaksiyona göre klinik semptomlar ve radyolojik bulgular değişir. Genellikle asemptomatiktir ve radyolojik tetkiklerde insidental olarak saptanır. Bu çalışmada, lenfoma tanısı ile yapılan F-18-florodeoksiglukoz (FDG) pozitron emisyon tomografi (PET)/bilgisayarlı tomografi (BT) görüntülerinde batın ve pelviste gossipiboma ile ilişkilendirile FDG tutulumu gösteren lezyonlar saptanan bir hastanın bulguları sunulmaktadır.

Olgu: Nonhodgkin lenfoma tanısı olan 38 yaşında kadın hasta karın ağrısı şikayeti ile hastanemize başvurmuştur. Kemoterapi alan hastanın tedavi yanıtı değerlendirme amacıyla yapılan F-18-FDG PET/BT görüntülerinde servikal ve torakal bölgede kahverengi yağ dokusuna sekonder fizyolojik FDG tutulumu dışında lenfoma ilişkili olabilecek patolojik FDG tutulumu gösteren lezyon izlenmemiştir. Ancak batın sol alt kadranda pelvik girim düzeyinde 4,9x4,0 cm ve sağ hemipelviste 5,2x4,0 cm heterojen dansiteli metalik materyal içeren kitlesel lezyonların çevresinde artmış FDG tutulumu izlenmiştir (SUV_{max} =6,2 ve 10,6) (Figür 1, 2). Hastanın öyküsünde yaklaşık üç ay önce düzensiz vajinal kanama nedeniyle histerektomi ve

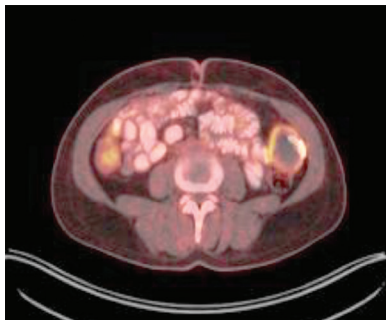
bilateral ooferektomi operasyonu ve aynı seansta batından kitle eksizyonu yapıldığı bilindiğinden bu görünümler gossipiboma ile uyumlu olarak değerlendirilmiştir.

Sonuç: FDG-PET/BT görüntüleme onkolojik hastalarda yaygın olarak kullanılmasına rağmen tümöre spesifik olmadığı, enflamatuvar yabancı cisim reaksiyonlarında da pozitif olabileceği akılda tutulmalıdır.

Anahtar Kelimeler: F-18-FDG PET/BT, gossipiboma



Figür 1.



Figür 2.

[PS-044]

GA-68 PSMA PET/BT'de Yalancı Pozitifliğe Neden Olabilecek Splenik Hemanjiyoma Olgusu

Tülay Kaçar Güveli, Murat Sipahi, Mehmet Bozkurt

İstanbul Bakırköy Dr. Sadi Konuk Eğitim ve Araştırma Hastanesi, Genel Cerrahi Kliniği, İstanbul

Amaç: Prostat kanseri (PK) erkeklerde en sık ikinci görülen kanserdir ve tüm kanserlerin %15'ini oluşturmaktadır. Son yıllarda bir teranostik

ajan olan prostat spesifik membran antijen (PSMA) ile işaretlenen yeni pozitron emisyon tomografi (PET) ajanlarının kullanıma girmesi ile [PET/bilgisayarlı tomografi (BT) ve PET/manyetik rezonans görüntüleme (MRG)] PK görüntülenmesi ve tedavisinde yeni bir döneme girilmiştir.

Olgu: Prostat adenokarsinomu tanısı alan 73 yaşındaki erkek hastada; prostat-spesifik antijen: 3,12, kemik sintigrafisinde; torakal ve lomber vertebralarda metastaz kuşkulu osteoblastik aktivite artışları izlenmiş. Evreleme amaçlı yapılan Ga-68 PSMA PET/BT'de prostat glandında yoğun PSMA tutulumu ile dalakta BT kesitlerinde net karşılığı seçilemeyen fokal bir odakta yoğun PSMA tutulumu izlendi. Yapılan MR'de dalaktaki lezyon hemanjiyomla uyumlu bulundu. Splenik hemanjiomalar sık görülmemelerine karşın, dalağın en sık benign primer neoplazmlarıdır. Genellikle klinik olarak asemptomatikler, çoğu görüntüleme tetkiklerinde rastlantısal olarak saptanır. Bu nedenle özellikle rutin kontrollerde dalak lezyonlarının ayırıcı tanısında unutulmamaları gereklidir.

Sonuç: Biz bu olguda dalak hemanjiyomunda Ga-68-PSMA tutulumunun olabildiğini, bunun da yanlış pozitif sonuçlara neden olarak metastaz lehine yorumlanabileceğini vurgulamak istedik.

Anahtar Kelimeler: Splenik hemanjiyoma, Ga-68 -PSMA PET/BT

[PS-045]

Malign Peritoneal Mezotelyoma ve F-18-FDG PET/BT Görüntüleme: Olgu

Seval Erhamamcı¹, Nesrin Aslan²

¹Başkent Üniversitesi, İstanbul Sağlık Uygulama ve Araştırma Merkezi, Nükleer Tıp Anabilim Dalı, İstanbul

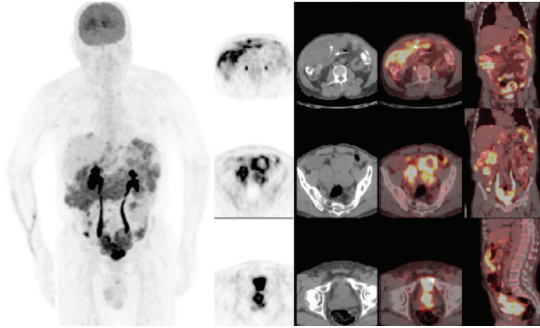
²Neolife Tıp Merkezi, Nükleer Tıp Kliniği, İstanbul

Amaç: Malign peritoneal mezotelyoma (MPM) oldukça nadir görülen, fetal seyirli, tedaviye dirençli bir tümördür. Etiyolojide plevral hastalıkta olduğu gibi, asbest maruziyeti önemli rol oynamaktadır. F-18- florodeoksiglukoz (FDG) pozitron emisyon tomografi (PET)/bilgisayarlı tomografi (BT), hastalığın evrelemesinde ve takibinde yaygın olarak kullanılmaktadır. Bu yazıda, peritoneal mezotelyoma tanılı olgunun, inisiyal F-18-FDG PET/BT görüntüleme bulguları sunulmuştur.

Olgu: Yaygın periton içi nodüler - kitlesel lezyonlar ile omental implant görünümü mevcut erkek olgunun, periton lezyonlarından yapılan tru-cut biyopsi sonucu "epiteloid malign tümör - epiteloid mezotelyoma ile uyumlu" olarak tanımlanmıştır. İnisiyal evreleme amacıyla FDG PET/BT tetkikinde; batında efüzyon ve bu zeminde peritoneal-serozal yüzeyler boyunca uzanan, yoğun FDG tutulumları gösteren, yer yer birbirleriyle birleşerek yaygın karakter alan ve kitlesel görünüm - omental kek görünümü oluşturan, sitohistopatolojik olarak verifiye "mezotelyoma" ile uyumlu malign tümöral lezyonlar izlenmiştir. Buna karşılık olguda, peritoneal-serozal yüzeyler dışında malign tümöral prosesi düşündürilecek bulgu ayrırt edilmemiştir.

Sonuç: Malign mezotelyoma plevra, periton, perikard ve tunika vaginalis yüzeyindeki mezotel hücrelerinden köken alan, nadir görülen ve agresif klinik tablo ile seyredabilen bir tümördür. Periton, plevradan sonra en sık tutulan ikinci organdır. MPM, malign mezotelyomaların yaklaşık %10 ile %30'unu oluşturmaktadır. En sık görülen histopatolojik tip %60-90 arasında görülen epiteloid tiptir. MPM, genellikle abdomende sınırlıdır, nadiren diğer organlara metastaz yapar. Hastalık, nonspesifik klinik ve radyolojik bulgular nedeniyle genellikle ileri evrede tanı alır. MPM'nin prognozu kötüdür, tanı sırasında cerrahi uygulanamayan olgularda ortalama yaşam süresi 12 aydır. F-18-FDG PET/BT, hastalığın evrelemesinde ve takibinde önemli rol oynar. Olgumuzda, periton tutulumu izlenirken, torasik ve plevral tutulumu görülmemiştir.

Anahtar Kelimeler: Malign peritoneal mezotelyoma, F-18-FDG, PET/BT



Figür 1.

[PS-046]

Progresif Bir Multipl Myeloma Olgusunda Ekstrem ve Multipl Ekstramedüller Tutulumlar

İhsan Kaplan, Ali Uyar, Ayten Gezici, Şadiye Altun Tuzcu, Bekir Taşdemir

Dicle Üniversitesi Tıp Fakültesi, Nükleer Tıp Anabilim Dalı, Adana

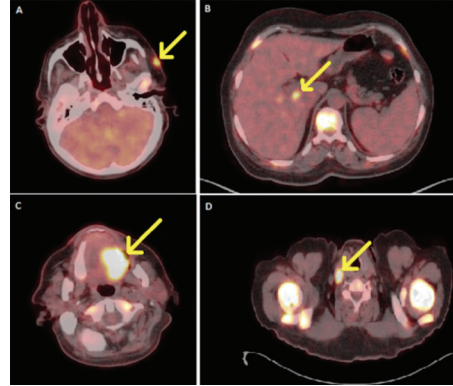
Amaç: Multipl myeloma plazma hücrelerinden köken alan malign bir hastalıktır. Tüm kanserlerin %1'ini, hematolojik malignitelerin ise %10'unu oluşturur. Sıklıkla kemik iliğine sınırlı olmakla birlikte nadiren de olsa ekstramedüller tutulum gösterebilmektedir. Bu olguda ekstrem ve multipl ekstramedüller tutulumları olan progresif bir multipl myeloma olgusunu sunmayı planladık.

Olgu: Sekiz yıl önce baş dönmesi ve sırt ağrısı şikayeti ile hematoloji kliniğine başvuran hasta yapılan kemik iliği biyopsisi sonucu multipl myeloma tanısı almış. Sırt ağrısı nedeniyle kemik dantometri yapılmış ve normal bulunmuş. Takipler esnasında 2019 yılında yapılan ultrasonografisinde karaciğerde hipoeoik lezyon izlenmiş ve tümör yönünden şüpheli olarak raporlanmıştır. İleri inceleme amacıyla yapılan F-18 florodeoksiglukoz (FDG), pozitron emisyon tomografi / bilgisayarlı tomografi (PET/BT) görüntülemesinde iskelet sisteminde multipl artmış FDG tutulumu gösteren litik-sklerotik kemik lezyonları ($SUV_{max}=4,3$) ve karaciğerde hipodens hipometabolik lezyonlar izlenmiştir. Kemik lezyonları öncelikle multipl myelomanın tutulumları lehine yorumlanırken, karaciğer lezyonları öncelikle hemanjiom lehine yorumlanmış ve takip önerilmiştir. Yaklaşık 9 ay sonra yapılan ikinci FDG PET/BT görüntülemesinde ise iskelet sisteminde izlenen lezyonların sayı, boyut ve metabolik aktivitelerinde artış izlenmiş ($SUV_{max}=28,6$), ayrıca karaciğerde ($SUV_{max}=12,3$), lenf nodlarında ($SUV_{max}=12,3$), skalpte ($SUV_{max}=10,2$) ve oral kavitede ($SUV_{max}=18,3$) artmış FDG tutulumu gösteren yeni odaklar ortaya çıkmıştır. Lezyonlar hematoloji kliniği tarafından değerlendirilerek multipl myelomaya bağlı olduğu kabul edilerek tedavi verilmiştir.

Bulgular: Multipl myelomanın erken evrelerinde en sık tutulum yerinin cilt olduğu bildirilmiş olmakla birlikte bizde skalpteki lezyon progresif dönemde ortaya çıkmıştır. Progresif hastalık döneminde ise karaciğer tutulumları sıkça görülebilmektedir ve bizde de karaciğer lezyonları progresif dönemde çıkmıştır. Literatürde ekstramedüller tutulum odağı olarak; lenf nodu ve oral kavite oldukça nadir olup, literatürde çok az sayıda olgu bulunmaktadır.

Sonuç: Progresif multipl myeloma olgularında çok ekstrem odaklarda ve çok sayıda ekstramedüller tutulumlar izlenebileceği konusunda dikkatli olunmalıdır.

Anahtar Kelimeler: Multipl myeloma, ekstramedüller tutulum, F-18-FDG, PET/BT



Figür 1. 51 y, E, Multipl myeloma hastasında, PET/BT füzyon görüntüsü lezyonları ok ile gösterilmiştir. A. Skalp tutulumu, B. Karaciğer tutulumu, C. Oral kavite tutulumu, D. Lenf nodu tutulumu

[PS-047]

Nadir ve Benign Bir Tümör Olan Ganglionöromada F-18-FDG PET/BT Bulguları (Literatürle Karşılaştırma)

Cengiz Taşçı¹, Selim Serter², Ragıp Ortaç³, Ethem Murat Sözbilen⁴¹Medicalpark İzmir Hastanesi Nükleer Tıp Bölümü²Medicalpark İzmir Hastanesi Radyoloji Tıp Bölümü³Özel Mikro Patoloji Laboratuvarı⁴Medicalpark İzmir Hastanesi Genel Cerrahi Bölümü

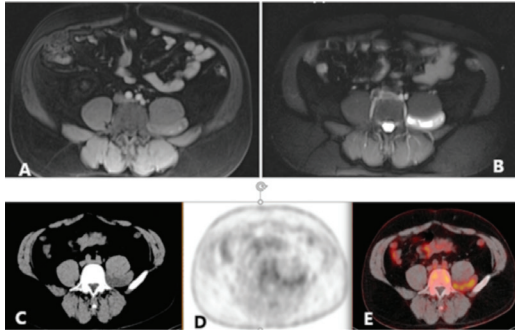
Amaç: Ganglionöroma ergenlerde ve genç erişkinlerde görülen nöral krest kökenli, nadir ve benign bir neoplazmdir. Olgun ganglion hücreleri, Schwann hücreleri ve sinir liflerinin karışımından oluşur. Sempatik ganglionlardan ve adrenal medulladan gelişir. En sık tutulum alanları retroperiton ve posterior mediastendir. Tedavisinde cerrahi rezeksiyon yeterli olmaktadır. Bu çalışmada, nadir görülen ve literatürde çok az sayıda bulunan ganglionöroma olgusunda, F-18- florodeoksiglukoz (FDG) pozitron emisyon tomografi (PET)/bilgisayarlı tomografi (BT) bulguları sunulmuştur.

Olgu: Kırk yedi yaşında, karında dolgunluk hissi ile hekime başvuran erkek hastanın, fizik muayenesinde de batin sol alt kadranda dolgunluk belirlenmiş. Batın-pelvis manyetik rezonansda (MR); sol psoas kası posteriorunda 49x17 mm çaplı, T1A'da kas ile izointens, T2'a da hiperintens, postkontrast incelemede hiperintens komponenti kontrastlanan kitle tanımlanmış (Figür 1A ve B). Yapılan F-18-FDG PET/BT'de; psoas kası arkasında BT'de medial kısmı relatif hafif hipodens, lateral kısmı psoas kası ile benzer densitedeki kitle lezyonunda, irregüler, patolojik artmış FDG tutulumu izlendi. Maksimum standart uptake değeri (SUD_{max}), 3,8 bulundu (Figür 1 C, D, E). Yumuşak doku malignitesi düşünülerek hasta opere edildi ve patolojisi "ganglionöroma" olarak bildirildi (Figür 2). Takip önerildi.

Tartışma: Ganglionöroma iyi sınırlı bir kitledir. Olguların yaklaşık %20'sinde BT'de, kaba veya punktat kalsifikasyon mevcuttur. Kontrastsız BT, kastan homojen veya heterojen olarak daha düşük bir intensite gösterir. Kontrastlı BT, hafif-orta derecede homojen veya heterojen intensite artışı gösterebilir. MR ile ganglionöromun, T1 ağırlıklı görüntülerde homojen olarak düşük-orta sinyal yoğunluğu ve T2 ağırlıklı görüntülerde orta-yüksek sinyal yoğunluğu gösterdiği bildirilmektedir. T1 ve T2 ağırlıklı görüntülerde düşük sinyal yoğunluğuna sahip "curvilinear" eğrisel bantlar, ganglionörom için karakteristik kabul edilmektedir. Bizim vakamızda yumuşak doku kitlesinden şüphelenilerek doğrudan MR yapılmıştır (Figür 1A ve B). F-18-FDG PET/BT'deki BT bulguları heterojen bir kitle imajı vermekte, kalsifikasyon

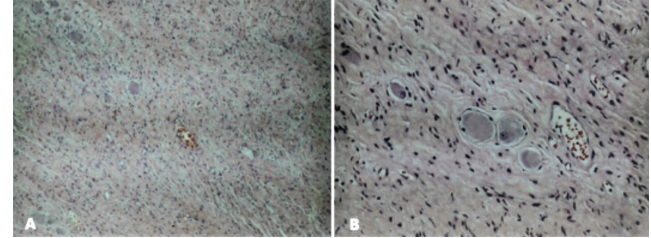
izlenmemektedir. Lezyonun FDG tutulumu irregüler olup, SUV_{max} benign bir lezyon için beklenenden yüksek olarak değerlendirilmiştir. Literatürdeki F-18-FDG PET/BT yapılan az sayıdaki ganglionöroma olgusu, burada sunulan olgu ile karşılaştırmalı olarak Tablo 1'de gösterilmiştir. Ganglionömomada I-123-MIBG tutulumu spesifiktir, FDG tutulumu ise spesifik değildir. Benign lezyonlarda beklediği gibi, literatürde düşük düzeyde ya da ılımlı artmış FDG tutulumları bildirilmiştir (Tablo 1). Bizim olgumuzda, komşu psoas kasına ($SUV_{max}=1,0$, 81 HU) göre FDG tutulumu belirgin artmıştır ($SUV_{max}=3,8$). Ancak bu tutulum, karaciğerdeki FDG aktivitesine göre düşüktür (Karaciğer $SUV_{max}=4,8$). Mediastinal aortaya ($SUV_{max}=3,1$) göre ise yüksektir. Literatürdeki olgularda karaciğer ve aort SUV_{max} değerleri verilmediğinden karşılaştırma yapılamamıştır.

Anahtar Kelimeler: Ganglionöroma, F-18-FDG PET/BT



Figür 1. Pelvik manyetik rezonans MR'de; A: psoas kası posteriorunda T1'da kas ile

izointens, B: T2'da hiperintens kitlesel oluşum. F-18-FDG PET/BT'nin, C: BT kesitlerinde psoas kası arkasında medial kısmı hipodens, lateral kısmı psoas kası ile benzer densitede kitle. D: Lezyonun sadece F-18-FDG PET görüntüsü. Kitlede irregüler FDG tutulum artışı. E: Lezyonun hibrid görüntüsü ($SUV_{max}=3,8$)



Figür 2. A: Kalın duvarlı damarlar içeren nörofibriler zemin ve ganglion hücrelerinden oluşan tümör (HE; x40). B: Tümör içerisinde serpilmış ganglion hücreleri (HE; x100). Ganglionömomada hücresel atipi, mitotik aktivite ve nekroz görülmez

Tablo 1. Literatürde bildirilen ve az sayıdaki 18-F-FDG PET/BT yapılan ganglionöroma olgularıyla karşılaştırma

Çalışma	Yaş, cinsiyet	Semptom	Kitlenin yeri	Boyutu (BT ile)	Densitesi (BT ile)	MR bulguları	F-18-FDG SUV_{max}
M. Miyake ve ark., 2006	26, K	Batında kitle	Tüm batında	Multipl	Kastan düşük, kaba ve punktat kalsifikasyon (+)	Bilgi yok	2,02
D. Linos ve ark., 2011	43, K	Asemptomatik	Sağ adrenal bez	5 cm	30 HU	Bilgi yok	4,0
A. Dong ve ark., 2014	14, E	Bilgi yok	Sağ adrenal bez	Bilgi yok	Bilgi yok	T1: İnhomogen sinyal yoğunlukları	4,2
K. Yorita ve ark., 2014	66, K	Asemptomatik	Posterior mediasten	12 cm	27 HU	T1: Düşük sinyal yoğunluğu, T2: Orta-yüksek sinyal yoğunluğu	2,26
Z. Wu ve ark., 2018	44, E	Asemptomatik	Posterior mediasten	5,9 cm	Solid	Bilgi yok	Anlamlı tutulum yok
C. Taşçı ve ark., 2020	47, E	Batında dolgunluk hissi	Psoas kası arkası	4,9 cm	39-59 HU	T1: Orta sinyal yoğunluğu, T2: Yüksek sinyal yoğunluğu	3,8

BT: Bilgisayarlı tomografi, MR: Manyetik rezonans, FDG: Florodeoksiglukoz, K: Kadın, E: Erkek

[PS-048]

PSMA Tutan Çökme Fraktürü

Selin Kesim, Kevser Öksüzöğlü, Nuh Filizoğlu, Ceren Özge Engür, Salih Özgüven, Tunç Öneş, Sabahat İnanır, Halil Turgut Turoğlu, Tanju Yusuf Erdil

Marmara Üniversitesi Pendik Eğitim ve Araştırma Hastanesi, Nükleer Tıp Kliniği, İstanbul

Amaç: Prostat spesifik membran antijeni (PSMA), prostat, beyin, tükürük bezi, ince bağırsak, kolon ve böbrek gibi birçok dokudan ekspres edilen bir membran glikoproteinidir. Fonksiyonu tam olarak bilinmese de prostat kanseri hücrelerinde olgularında yüksek oranda ekspres edildiğinden prostat kanseri pozitron emisyon tomografi (PET)/bilgisayarlı tomografi (BT) görüntülemesi için mükemmel bir biyobelirteçtir. Ancak prostat kanseri dışında başka patolojilerde de PSMA tutulumu görülmekte olup, bu olgu sunumunda, rastlantısal olarak, L2 vertebrada Ga-68 PSMA tutulumu gösteren çökme fraktürü saptanan hastanın PET/BT bulguları sunulmuştur.

Yöntem: Prostat Ca tanısıyla takip edilen 89 yaşındaki erkek hastaya, prostat spesifik antijen (PSA) yüksekliği nedeniyle yeniden evreleme amacıyla Ga-68 PSMA PET/BT tetkiki yapıldı.

Bulgular: Prostat lojunda patolojik karakterde Ga-68 PSMA tutulumu izlenmezken, sağ skapula glenoidde metastaz şüpheli hafif Ga-68 PSMA tutulumu mevcuttu. T10, T11, L4 vertebralarda anlamlı Ga-68 PSMA tutulumu göstermeyen yükseklik kaybı izlenirken, L2 vertebrada Ga-68 PSMA tutulumu gösteren osteoporoza sekonder çökme fraktürü dikkati çekti.

Sonuç: PSMA tutulumu prostat kanseri dışında, tiroid, akciğer, özofagus, kolon kanseri, renal hücreli karsinom gibi neovaskülarizasyon gösteren malign tümörlerde ve Paget hastalığı, tiroid adenomu, enflamatuvar karakterde plevral kalınlaşma gibi benign patolojilerde de gösterilse de literatürde PSMA tutulumu gösteren çökme fraktürü olgusu çok kısıtlıdır. PSMA'nın iyileşmekte olan kırığın neovaskülarizasyonunda veya yeni kemik oluşumunda rolü olup olmadığı bilinmemektedir. Ga-68 PSMA PET/BT değerlendirilirken metastaz ile karışabilecek bu potansiyel tuzak göz önünde bulundurulmalıdır.

Anahtar Kelimeler: Ga-68 PSMA PET/BT, çökme fraktürü

[PS-049]

F-18-FDG PET/BT Bulguları Sonucu Re-biyopsi ile Patolojik Tanısı Değişen Olgu: İndiferansiye Pleomorfik Sarkom

Eser Kaya¹, Tamer Aksoy², Ahmet Levent Güner¹, Kemal Ünal¹, Hakan Temiz¹, Emin Ayan³, Semiha Urvay⁴, Erkan Vardareli¹

¹Acıbadem Üniversitesi Tıp Fakültesi, Nükleer Tıp Anabilim Dalı, İstanbul

²İstanbul Eğitim ve Araştırma Hastanesi Nükleer Tıp Kliniği, İstanbul

³Acıbadem Kayseri Hastanesi, Radyodiagnostik Kliniği, Kayseri

⁴Acıbadem Kayseri Hastanesi, Onkoloji Kliniği, Kayseri

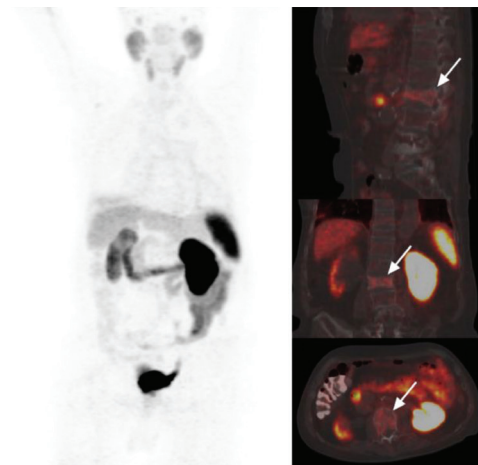
Giriş: İndiferansiye Pleomorfik Sarkom (İPS), yumuşak doku ve kemik dokulardan kaynaklanabilen malign bir neoplazmdır. Histolojik olarak tümör spesifik bir morfolojiye sahip olmayıp, belirgin sitolojik ve nükleer pleomorfizmden oluşmaktadır, değişik oranlarda, tuhaf dev tümör hücreleri, karışık işsi hücreler ve genellikle yuvarlak histiyosit benzeri hücrelerden oluşur. İPS, erişkin yumuşak doku sarkomlarının %5'ini oluşturmaktadır, belirgin olarak 50-70 yaş aralığında, en sık olarak da alt ekstremitelerde ortaya çıkmaktadır. F-18-florodeoksiglukoz (FDG) pozitron emisyon tomografi (PET)/bilgisayarlı tomografi (BT) onkolojide, tanı, evreleme, primer odak ve biyopsi yerinin belirlenmesi gibi alanlarda sıklıkla kullanılmaktadır.

Amaç: Nadir görülen ve tanısı şüpheli olan olgularda, biyopsi yerinin doğru belirlenmesinde, primer odağın tespitinde ve olgunun evrelemesinde, F-18-FDG PET/BT'nin potansiyel rolünü vurgulamak, ayrıca pelvik ve alt ekstremitede işsi hücreli indiferansiye pleomorfik sarkom tanılı olgunun bulgularını paylaşmak.

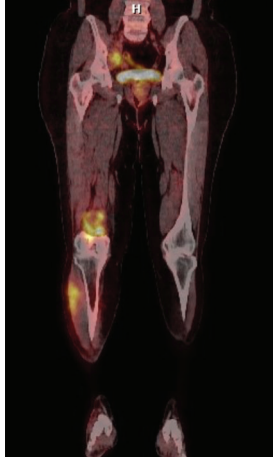
Olgu: Elli yedi yaşında kadın hastada, sağ inguinal bölgede şişlik ve sağ alt ekstremitede ödem şikayetleri üzerine, inguinal bölgedeki yumuşak dokukitle lezyonu, lenf nodu kabul edilerek İİAB yapılmış, histopatolojik bulgu karsinom metazu olarak değerlendirilmiş. Primer odak araştırmak amacı ile F-18-FDG PET/BT çalışması için kliniğimize refere edilen hastanın total vücut taraması gerçekleştirildi (Figür 1, 2). Bu bulgular üzerine alt ekstremiteye yönelik, yumuşak doku kontrastının yüksek olması nedeni ile tamamlayıcı olarak pelvik ve alt ekstremitte kontrastlı MR çalışması önerildi. F-18-FDG PET/BT ve MR imajları korele olarak değerlendirildi. Hastaya sağ inguinal bölgedeki kitle lezyonundan ve popliteal krural düzeydeki kitle lezyonundan, tru-cut biyopsileri yapıldı. Histopatolojik/İmmünohistokimyasal incelemeler sonucu bulgular, işsi hücreli- indiferansiye pleomorfik sarkom olarak değerlendirildi.

Sonuç: İşsi hücreli - indiferansiye pleomorfik sarkom gibi nadir görülen olgularda, F-18-FDG PET/BT ile yapılan total vücut taramaları, lezyon paternlerini, anatomik lokasyonu, metastaz /lokal invazyon, uzanım trasesi, metabolik karakterizasyon gibi özellikleri bir bütün olarak ortaya koyması nedeni ile tanı doğruluğunu artırmaktadır.

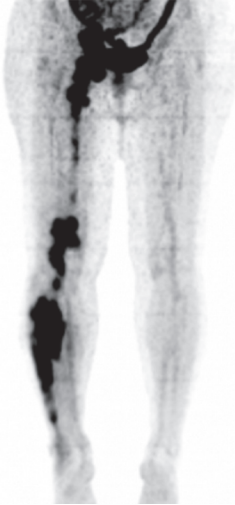
Anahtar Kelimeler: İşsi hücreli-pleomorfik indiferansiye sarkom, F-18-FDG PET/BT



Figür 1.



Figür 1. F-18-FDG PET/BT füzyon



Figür 2. MIP, Pelviste sağ common iliak ve eksternal iliak bölgeden başlayıp, sağ inguinal bölgeye ve alt ekstremitede vasküler yapılar boyunca popliteal fossaya uzanan, sağ kruris subkondiler seviyeden, antero-lateral tibialis boyunca ayak bileğine kadar vasküler yapılar trasesinde distale devam eden, popliteal fossada ve subkondiler seviyede boyutları artan lobule düzensiz konturlu malign infiltratif/hipometabolik/kistik nekrotik alanlar içeren kitle lezyonları.

[PS-050]

Nüks Metastatik Beyin Lezyonunu Değerlendirmede F-18-FLT PET/BT ve F-18-FDG ile Karşılaştırma: Meme Karsinomlu Olgu Sunumu

Seval Erhamamcı¹, Nesrin Aslan²

¹Başkent Üniversitesi, İstanbul Sağlık Uygulama ve Araştırma Merkezi, Nükleer Tıp Anabilim Dalı, İstanbul

²Neolife Tıp Merkezi, Nükleer Tıp Kliniği, İstanbul

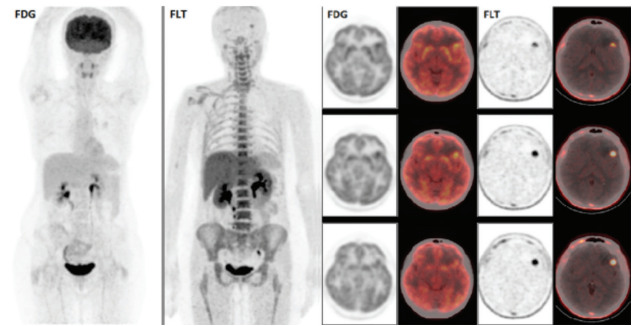
Amaç: F-18-florodeoksiglukoz (FDG) pozitron emisyon tomografi (PET)/bilgisayarlı tomografi (BT) onkolojik hastaların PET/BT değerlendirilmesinde, yaygın olarak kullanılan radyofarmasötiktir. Ancak F-18-FDG'nin,

beyin tutulumunun yüksek olması nedeniyle, intrakraniyal lezyonların değerlendirilmesinde katkısı sınırlıdır. Bu nedenle beyin PET görüntüleme için değişik radyofarmasötikler geliştirilmiştir. Bunlardan birisi F-18-florotimidin (F-18-FLT), radyoaktif işaretli timidin analogu olup, tümör proliferasyonunu yansıtmaktadır. Literatürde F-18-FLT PET/BT'nin metastatik beyin lezyonlarındaki katkısı ile ilgili bildirimler az sayıdadır. Bu yazıda meme kanseri tanısı ile takipli olgunun, nüks beyin metastazının değerlendirilmesinde, F-18-FLT PET/BT görüntülemenin katkısı ve F-18-FDG ile karşılaştırmalı görüntüleme bulguları sunulmuştur.

Olgu: Sol meme Ca tanısı (2015 yılında operasyon ve kemoradyoterapi) ile takipli kadın olgunun, 19.03.2018 tarihli kranial MR'de sol frontal lobda anteriorda silvian fissürün ön komşuluğunda, homojen yoğun kontrastlanan kitlesel lezyon ve çevresinde hafif derecede vazojenik ödem gözlenmiştir. 23.03.2018 tarihli PET/BT çalışmasında primer tümörün nüksü-metastazı lehine değerlendirilebilecek bulgu saptanmamıştır. Sol frontal kitlesine Nisan 2018'de gamma knife tedavisi yapılmıştır. Takipleri devam eden olgunun, Aralık 2019 tarihli perfüzyon MR ve spektroskopide sol frontal bölgede viable metastaz lehine değerlendirilen lezyon alanı gözlenmiştir. Ocak 2020'de yapılan FDG-PET/BT'de, perfüzyon MR ve spektroskopide sol frontal bölgede tanımlanan, viable metastaz lehine değerlendirilen lezyon alanında, heterojen FDG tutulumu izlenmekle birlikte belirgin bir kitlesel -nodüler lezyon ayırt edilmemiştir (Figür 1). Ocak 2020'de yapılan FLT-PET/BT incelemesinde ise solda, inferior frontal alanda yerleşimli, perfüzyon MR ve spektroskopi incelemesinde tanımlanan lezyon ile uyumlu olarak değerlendirilen, yoğun FLT tutulumu gösteren, metastatik kitlesel lezyon izlenmiştir (Figür 1). Olguda, primer tümörün nüksü-metastazını düşündürebilecek başka bir bulgu saptanmamıştır.

Sonuç: Olgumuzda F-18-FLT, F-18-FDG ile gösterilemeyen nüks metastatik beyin lezyonunu göstermede başarılı olmuştur. Literatürde, beyin tümörlerinin saptanmasında ve tedavi cevabının değerlendirilmesinde, F-18-FLT'nin F-18-FDG'ye göre daha sensitif olduğunu gösteren yayınlar mevcuttur. Ülkemizde, F-18-FLT henüz SGK kapsamında olmadığı ve sınırlı üretiminin olması nedeniyle yaygın olarak kullanılamamaktadır. Ancak klinik ve/veya görüntüleme yöntemleri ile beyin metastazı düşünülen ve F-18-FDG ile saptanamayan metastatik beyin lezyonlarının araştırılmasında tamamlayıcı görüntüleme yöntemi olarak önerilmesi onkolojik hastaların takibinde ve tedavi planlamasında önemlidir.

Anahtar Kelimeler: F-18-FLT, F-18-FDG, PET/BT, beyin metastazı, meme kanseri



Figür 1.

[PS-051]

Prostat Kanseri Olguda GA-68-PSMA PET/BT'de İncidental Saptanan Erkek Meme Kanseri ve Aksiller Lenf Nodu Metastazı

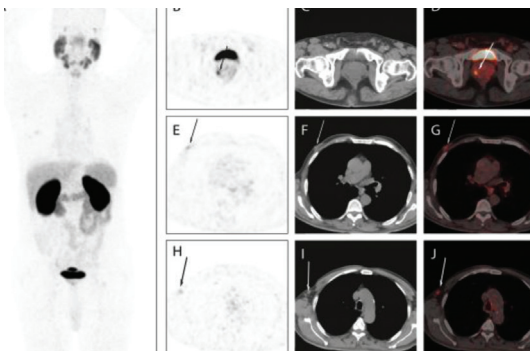
Seval Erhamamcı¹, Nesrin Aslan²¹Başkent Üniversitesi İstanbul Sağlık Uygulama ve Araştırma Merkezi, Nükleer Tıp Anabilim Dalı, İstanbul²Neolife Tıp Merkezi, Nükleer Tıp Kliniği, İstanbul

Amaç: Ga-68-PSMA PET/BT, prostat kanserinin görüntülenmesinde yaygın olarak kullanılan görüntüleme yöntemidir. PSMA ekspresyonu, meme kanseri dahil olmak üzere prostat dışı bazı maligniteler için de bildirilmiştir. Erkek meme kanseri çok nadirdir. Bu yazıda, Ga-68-PSMA PET/BT'de rastlantısal bir bulgu olarak, meme kanseri ve aksiller lenf nodu metastazı saptanan, 70 yaşında prostat kanserli bir olgu sunulmuştur.

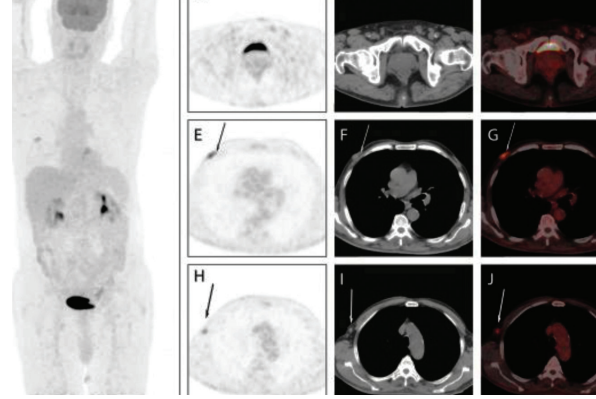
Olgu: Prostat kanseri tanılı (prostat adenokarsinomu, Gleason skoru=4+4=8), 70 yaşında erkek hastaya inisiyal evreleme amacıyla yapılan Ga-68-PSMA PET/BT tetkikinde; prostat sağ lateral zonda, primer malign tümör ile uyumlu fokal PSMA tutulumu gösterildi (Figür 1). Sağ 6. kosta lateralinde, primer tümörün metastazı açısından şüpheli, minimal artmış PSMA tutulumu odağı izlendi. Sağ meme periareoler alanda yerleşimli, hafifçe artmış PSMA aktivitesinin eşlik ettiği ($SUV_{max}=2,4$), en büyük aksiyal çapının 2 cm'ye ulaştığı kitlesel lezyon izlenmiş olup, ikinci primer meme tümörü lehine değerlendirildi. Ayrıca, sağ aksillada level I düzeyinde yerleşimli, minimal artmış PSMA aktivitesinin eşlik ettiği ($SUV_{max}=2,0$), meme tümörünün metastazı lehine yorumlanan, yaklaşık 1 cm boyutunda bir - iki adet lenf nodu gözlemlendi. Hastaya şüpheli meme kanseri nedeniyle yapılan F-18-florodeoksiglukoz (FDG) PET/BT tetkikinde; primer meme lezyonunda ($SUV_{max}=7,2$) ve level I düzeyindeki metastatik olduğu düşünülen aksiller lenf nodlarında ($SUV_{max}=4,5$), PSMA tutulumuna göre daha yoğun düzeylerde artmış FDG tutulumu izlendi (Figür 2). Meme lezyonundan alınan biyopsi sonucu "invaziv duktal karsinom" olarak tanımlandı. Hastaya sağ radikal mastektomi ve sağ aksiller lenfadenektomi yapıldı.

Sonuç: Erkek meme kanseri nadirdir, erkeklerde görülen tüm kanserlerin %1'inden daha azında görülür. PSMA, prostat kanserinden başka, farklı solid tümörlerde ekspresyonu gösterilmiştir. Bildiğimiz kadarıyla, literatürde prostat kanserli hastalarda Ga-68-PSMA PET/BT görüntülemesinde, incidental meme kanseri saptanan sadece iki olgu tanımlanmıştır. Olgumuzda, beklenmedik ikinci primer meme kanserinin saptanması, tedavi programını değiştirmiş ve yeni bir tedavinin eklenmesine neden olmuştur.

Anahtar Kelimeler: Ga-68-PSMA, F-18-FDG, PET/BT, meme kanseri, prostat kanseri



Figür 1.



Figür 2.

[PS-052]

Lenfomayı Taklit Eden Multifokal Miyeloid Sarkom Olgusunda F-18-FDG PET/BT'nin Yeri

Cengiz Taşcı¹, Erkan Şahin², Ragıp Ortaç³¹Medicalpark İzmir Hastanesi Nükleer Tıp Bölümü²Medicalpark İzmir Hastanesi Radyoloji Bölümü³Özel Mikro Patoloji Laboratuvarı

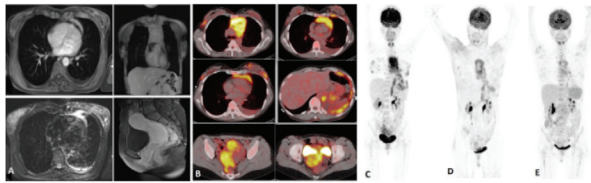
Amaç: Miyeloid sarkom (MS), immatür miyeloid hücrelerin ekstramedüller neoplazmidir. Sıklıkla akut miyeloid lösemi (AML) ile birlikte görülür. Bu çalışmada, kemik iliği (Kİ) bulguları normal, ekstramedüller multifokal yerleşimli, lenfomayı taklit eden MS olgusunda F-18- florodeoksiglukoz (FDG) pozitron emisyon tomografi (PET)/bilgisayarlı tomografi (BT) bulguları sunulmuştur.

Olgu: Kırk iki yaşında kadın hasta, halsizlik, iştahsızlık, kilo kaybı, karında şişlik, karın ağrısı, kasıklarda ağrı, vajinal kanama ve terleme şikayetleri ile hastanemize başvurmuş. USG, alt-üst batin ve pelvik MR'larında pelvik kitleler tespit edilmiş. Toraks MR'da, anterior mediasteni kaplayan kitle belirlenmiş. F-18-FDG PET/BT'de ise anterior mediasteni dolduran, çevre yapıları invaze hipermetabolik kitle ($SUV_{max}=12,3$), mediastinal lenf nodlarında ilımlı artmış FDG tutulumları ($SUV_{max}=3,6$), sol hemitoraksta plevral sıvı ve yaygın hipermetabolik plevral kalınlaşmalar ($SUV_{max}=8,1$), her iki memede multipl hipermetabolik lezyon ($SUV_{max}=5,5$), sağ ana iliak bölgede 18 mm hipermetabolik lenf nodu ($SUV_{max}=6,2$), sağ ana iliak bölgeden başlayarak uterus sağ yarısı boyunca serviks ve vaginal kaf düzeyine kadar uzanan büyüğü 7 cm çaplı hipermetabolik yumuşak doku kitleleri ($SUV_{max}=9,8$), uterus fundusunda benzer şekilde hipermetabolik kitle ($SUV_{max}=7,0$) ve sağ pararektal alanda 3,5 cm çaplı hipermetabolik lezyon ($SUV_{max}0,62$, LAP?/ implant?) izlendi (Figür 1). Genel cerrahi tarafından sol memedeki hipermetabolik lezyondan yapılan biyopsi sonucu "lenfoblastik lenfoma" olarak değerlendirildi (Figür 2). Kİ biyopsisinde tutulum saptanmadı. Radyoterapi verilmeyen hastaya, üç kür kemoterapi (KT) sonrası kemosensitivite değerlendirmesi için F-18-FDG PET/BT yapıldı. Bulgularda hafif metabolik gerileme izlendi. Hastanın patolojileri farklı merkezlerde yeniden değerlendirildi ve "MS/AML" olduğuna karar verildi. Tedavisi değiştirilen hastaya yeniden kemosensitivite değerlendirmesi için yapılan PET/BT'sinde metabolik ve boyutsal kısmi regresyon gözlemlendi (Figür 1). Hasta yakınmalarında belirgin gerileme oldu. Tedavisi sürüyor.

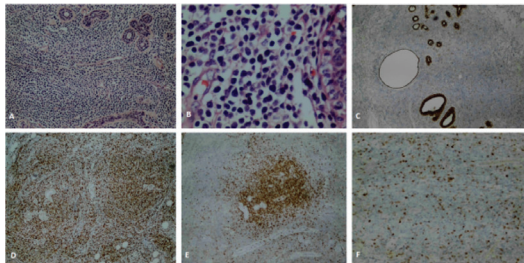
Sonuç: Literatürdekilerden farklı olarak bu olguda Kİ biyopsisi normaldi. Vücuttaki yaygın hipermetabolik kitleler lenfomayı düşündürür nitelikteydi.

İlk patolojisi de lenfoblastik lenfoma olarak değerlendirildi. MS'te meme tutulumu bilateral görülmektedir; bu olguda tanı sırasında memedeki lezyonlar MR'da izlenmemiş, PET/BT'de ise bilateral ve multipl odak şeklinde izlenmiştir. PET/BT biyopsi alanı seçimine de yol göstermiştir. F-18-FDG PET-BT'deki görünüm ve lezyonların metabolik aktiviteleri, bulguların aynı hastalığın yaygın lezyonları olduğu konusunda fikir vermiştir. Tedavi ile pelvik lezyonlarda belirgin olmak üzere, hemen tümünde gerileme izlenmiştir. Tedavi takibinde F-18-FDG PET-BT kullanılmıştır, çünkü diğer tetkiklerde bazı lezyonlar başlangıçta izlenmemiştir. Olgumuzda F-18-FDG PET-BT, MS tanısında, biyopsi yerinin seçiminde ve tedavi yanıtı değerlendirilmesinde en etkili görüntüleme yöntemi olarak öne çıkmıştır.

Anahtar Kelimeler: Miyeloid sarkom, F-18-FDG PET-BT, akut miyeloid lösemi (AML), lenfoma



Figür 1. MR ve F-18-FDG PET/BT bulguları. A: İlk tanı sırasında yapılan MR'lar. Memelede anlamlı lezyon izlenmiyor. Mediastende, uterusunda ve servikte kiteller mevcut. B ve C: İlk tanı sırasında FDG PET/BT kesit görüntüleri (B) ve MIP görüntüleri (C). Her iki memede, mediastende, plevrada, uterusunda, servikte, vajinal kaf bölgesinde ve pararektal alanda hipermetabolik kiteller. D: İlk tedavi sonrası kemosensitivite değerlendirmesi, pelvik lezyonlar küçülmüş, toraks lezyonlarında ise metabolik regresyon mevcut. E: Tedavi değiştirildikten sonraki kemosensitivite değerlendirilmesi. Tüm lezyonların boyutlarında ve FDG tutulumlarında azalma mevcut



Figür 2. Patolojik bulgular: Neoplastik hücreler dar sitoplazmalı, yuvarlak veya oval nükleuslu, gevşek kromatin yapısına sahip sık mitotik aktivite göstermekte. CD45, CD20, CD79a, CD3, CD5, Tdt fokal pozitif, CD10, CD30, CD38, CD138, CD34, CD56, pansitokeratin, CD1a, MPO negatif boyanmıştır. A: Meme lobüllerini destrükte etmiş tümöral infiltrasyon, arada salim kalmış meme duktusları gözlenmekte (HE; x40). B: Küçük yuvarlak hücrelerden oluşmuş, belirgin nükleolus içermeyen neoplastik hücreler (HE; x400). C: Keratin negatif tümör hücreleri. Rezidü meme duktusları pozitif gözlenmekte (DAB; x40). D: Tümör hücrelerinde yüksek Ki67 indeksi, %90 (DAB; x40). E: Fokal CD45 pozitifliği gösteren tümör hücreleri (DAB; x40). F: Tümör hücrelerinde Tdt pozitifliği <%10 (DAB; x40)

[PS-053]

Tek Taraflı Emziren Bir Annede FDG PET/BT Görüntülemeye Meme Kanseri Taklit Eden Asimetrik Fizyolojik Meme Tutulumu

Arzu Cengiz, Yakup Yüreklı

Adnan Menderes Üniversitesi Tıp Fakültesi, Nükleer Tıp Anabilim Dalı, Aydın

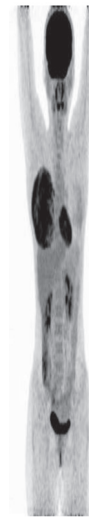
Amaç: Meme dokusunda tek taraflı diffüz yoğun florodeoksiglukoz (FDG) tutulumunda ileri dönem meme kanseri, meme lenfoması ve enflamatuvar

durumlar ayırıcı tanıda öncelikle düşünülmektedir. Bunun yanında artmış duktal kas aktivitesi ve süt üretimi için plazma glukozunun kullanımı nedeniyle emziren kadınlarda meme dokusunda simetrik fizyolojik FDG tutulumu görülebilmektedir. Bu çalışmada, primeri bilinmeyen kanser tanısıyla yapılan F-18-FDG PET/BT görüntülerinde sağ memede asimetrik diffüz FDG tutulumu saptanan emziren bir hastanın bulguları sunulmaktadır.

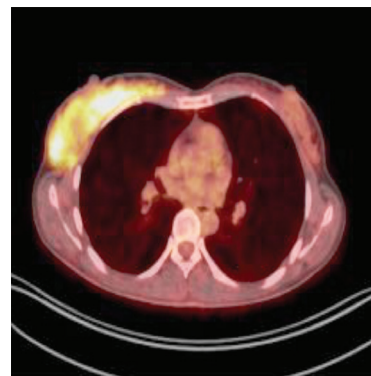
Olgu: Gastrointestinal sisteme ait şikayetleri nedeniyle yapılan batin MR'de karaciğerde metastaz şüpheli lezyonlar saptanan 33 yaşında kadın hastaya primer odak saptama amacıyla F-18-FDG PET/BT görüntüleme yapılmıştır. PET/BT görüntülerinde karaciğerdeki lezyonlarda FDG tutulumu olmayan hastanın sağ meme dokusunda glandüler doku dansitesi ve hacminde artış ve diffüz yoğun FDG tutulumu izlenmiştir (SUV_{max}=7,4) (Figür 1, 2). Hasta ile tekrar yapılan görüşmede bebek emziren hastanın, bebeğin sol memeyi reddetmesi nedeniyle sadece sağ memeden emzirdiği bilgisi elde edilmiştir. Daha sonra yapılan mamografisinde patolojik bulgu saptanmayan hastada tek taraflı meme dokusu tutulumu klinik öykü ile birlikte değerlendirildiğinde fizyolojik meme tutulumu olarak değerlendirilmiştir.

Sonuç: Meme dokusunda tek taraflı diffüz yoğun FDG tutulumu gösteren ve mamografisinde patoloji saptanmayan olgularda ayrıntılı klinik öykü ile tek taraflı emzirme öyküsü göz önünde bulundurulmalıdır.

Anahtar Kelimeler: F-18-FDG PET/BT, meme kanseri



Figür 1.



Figür 2.

PS054

Parmakta Lenfoma Tanısı Olan Hastanın Takip F-18-FDG PET/BT Görüntüleri

Zehra Pınar Koç¹, Pınar Pelin Özcan¹, Anıl Tombak²

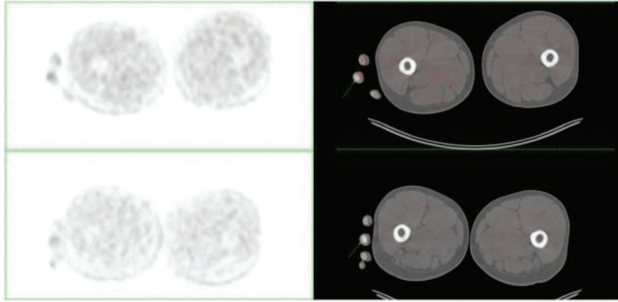
¹Mersin Üniversitesi Hastanesi, Nükleer Tıp Kliniği, Mersin

²Mersin Üniversitesi Hastanesi, Hematoloji Kliniği, Mersin

Amaç: Ekstremitelerde lenfoma nadir bir durum olup literatürde bildirilmiş birkaç olguya ait F-18- florodeoksiglukoz (FDG) pozitron emisyon tomografi (PET)/bilgisayarlı tomografi (BT) görüntüleri mevcuttur. Bu olgu sunumunda tek parmakta tek odaklı B hücreli lenfoma tanısı almış bir hastanın F-18-FDG PET/BT görüntülerini sunmak istiyoruz.

Olgu: Kırk yaşında erkek hasta sağ el 3. parmağında şişlik nedeniyle doktora başvurmuş ve doku tanısı B hücreli lenfoma olarak gelmiştir. Evreleme için yapılan F-18-FDG PET/BT görüntülerinde bu odağın tek odak olduğu görülmüştür. Kemoterapi sonrası 3. ayda alınan görüntülerde bulgular tam remisyona uyumlu olmakla birlikte takipte progresyon 3 ay sonraki F-18-FDG PET/BT görüntüleme ile gösterilmiştir (Figür 1). Lenfomanın primer ekstremitelerde tutulumu çok nadir bir durumdur. Daha önce kalça bölgesinde primer lenfoma tutulumu F-18-FDG PET/BT görüntüleme ile gösterilmiştir. Başka bir olgu sunumunda bir bacağın yaygın lenfoma tutulumu F-18-FDG PET/BT ile bildirilmiştir. Bir bacağın diffüz kutanöz tutulumu da daha önce bildirilmiştir. Ekstremitelerde primer kemik lenfoması bazı olgu sunumlarıyla bildirilmiş olsa da lenfomanın primer parmak tutulumu bildiğimiz kadarıyla literatürde ilk kez F-18-FDG PET/BT görüntüleriyle bu sunumla sunulmaktadır.

Anahtar Kelimeler: Ekstremiteler, parmak, lenfoma, PET/BT



Figür 1. F-18-FDG PET/BT aksial görüntüleri

[PS-055]

Ektopik Bilateral Paramediastinal Tiroid Dokusunun F-18-FDG PET/BT Görünütüleri

Zehra Pınar Koç¹, Pınar Pelin Özcan¹, Rabia Bozdoğan Arpacı², Oğuz Köksel³

¹Mersin Üniversitesi Hastanesi, Nükleer Tıp Kliniği, Mersin

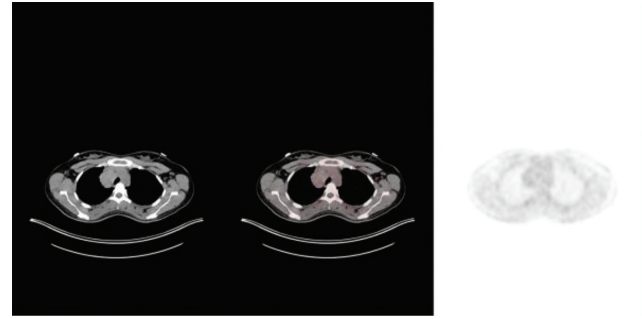
²Mersin Üniversitesi Hastanesi, Patoloji Kliniği, Mersin

³Mersin Üniversitesi Hastanesi, Göğüs Cerrahisi Anabilim Dalı, Mersin

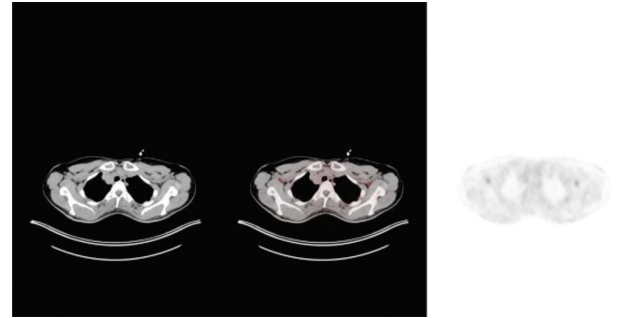
Amaç: Ektopik mediastinal tiroid dokusu nadir bir durum olup bilateral olması daha önce literatürde bildirilmemiştir. Bu olgu sunumunda bilateral mediastinal rezidü tiroid dokusu ile prezente tiroid karsinomu vakasının F-18-florodeoksiglukoz (FDG) pozitron emisyon tomografi (PET)/bilgisayarlı tomografi (BT) görüntülerini sunmak istiyoruz.

Olgu: Otuz üç yaşında geçirilmiş tiroid cerrahisi ve tiroid karsinomu öyküsü olan hastanın PET/BT görüntülerinde sol üst mediasten ve sağ parakardiyak alanda kitlesel lezyonlarda artmış FDG tutulumu izlenmiştir (SUV_{max}=3) (Figür 1). Hastanın tiroid sintigrafisinde bu lezyonların tutulum gösterdiği ve cerrahisiz tiroid dokusu olarak geldiği görülmüştür. Ektopik tiroid dokusu tiroglossal kanal boyunca herhangi bir yerde olabilir. Normal şartlar altında mediastende rezidü tiroid dokusu sintigrafi ile gösterilmeyebilir. Ancak daha önce literatürde hipertiroidiye neden olan mediastinal tiroid dokusu da bildirilmiştir. Daha önce 54 hastalık bir seride sensitivitesi %93 olarak bildirilmiştir. Aydın ve ark. sensitivitesini arttırabilmek için perklorat verilmesi yöntemini kullanmıştır. Tek foton emisyon bilgisayarlı tomografi/BT yöntemi ile de sensitivitenin arttırılabileceği daha önce bildirilmiştir. Bu olgu sunumunda bildiğimiz kadarıyla literatürde ilk kez F-18-FDG PET/BT görüntüleriyle prezente bilateral nüks tiroid dokusunu sunmak istiyoruz.

Anahtar Kelimeler: Tiroid, rezidü, karsinom, mediasten



Figür 1. Transaksial PET/BT görüntüsü



Figür 2. Transaksial PET/BT görüntüsü

[PS-056]

Kolon Kanseri Trakea Metastazı

Nuh Filizoğlu, Kevser Öksüzoğlu, Ceren Özge Engür, Selin Kesim, Salih Özgüven, Tunç Öneş, Sabahat İnanır, Halil Turgut Turoğlu, Tanju Yusuf Erdil

Marmara Üniversitesi, Pendik Eğitim ve Araştırma Hastanesi, Nükleer Tıp Kliniği, İstanbul

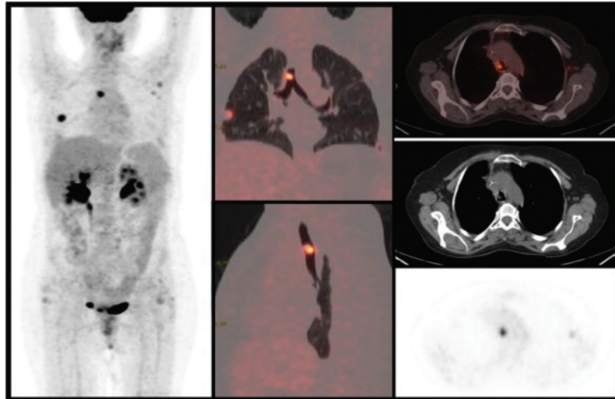
Amaç: Endotrakeal metastaz trakea epitelinin kanser hücreleri tarafından infiltrasyonu olup, en sık akciğer kanserine eşlik etmekle birlikte, akciğer dışı kanserlerin yalnızca %2'sinde görülmektedir. Endotrakeal lezyon varlığında, primer bronşiyal tümör ile endotrakeal metastaz ayırımı oldukça önemlidir. Bu olgu sunumunda endotrakeal metastaz yapan kolon kanseri olgusu bildirilmiştir.

Yöntem: Metastatik kolon kanseri nedeniyle takip edilen 56 yaşındaki kadın hastaya tedaviye yanıtın değerlendirilmesi amacıyla F-18-florodeoksiglukoz (FDG) pozitron emisyon tomografi (PET)/bilgisayarlı tomografi (BT) tetkiki yapıldı.

Bulgular: FDG PET/BT tetkikinde; sol aksillada hipermetabolik metastatik lenf nodları, sağ akciğer üst lob anterior segment ile alt lob süperior segment arasında fissüre oturan, subplevral yerleşimli yoğun hipermetabolik metastatik nodül izlendi. Bunların yanı sıra trakea lümenine sağ anterolateralden protrüde olan, 6x4 mm boyutlu yoğun hipermetabolik yumuşak doku dansiteli lezyon izlendi. Trakeada izlenen lezyon eksizyonel biyopsi ile alındı ve lezyonun histopatolojisi kolon kanserine bağlı adenokarsinom metastazı ile uyumlu bulundu.

Sonuç: Trakeanın en çok görülen malign tümörü primer trakeal skuamöz hücreli kanser iken, sekonder malign tümörleri tiroid, akciğer, özofagus ve larensten direkt invazyon yolu ile olmaktadır. Kolon kanserinin endotrakeal metastazı çok nadirdir. Endotrakeal metastaz trakea lümeninin %75'i kapanıncaya kadar hiçbir bulgu vermeyebilirken, öksürük, stridor, dispne ve hemoptizi hatta akut gelişen solunum yetmezliği ile prezente olabilir. Toraks BT'de mediastendeki bitişik vasküler yapıları taklit edebilir ve böylece kolayca gözden kaçabilir. Endotrakeal metastaz tedavisinde cerrahi, lazer bronkoskopi, radyoterapi ve kemoterapi seçeneklerinden biri uygulanabilir. Erken dönemde klinik bulgu vermeyen bu lezyonu FDG PET/BT diğer iyi huylu lezyonlarla karıştırmadan tanıyabilir ve hastaya uygun tedavinin yapılmasını sağlayabilir. Bizim olgumuz kolon kanseri hastalarında nadir görülen bu metastazın tanısında FDG PET/BT'nin önemini göstermektedir.

Anahtar Kelimeler: FDG PET/BT, metastaz, kolon kanseri



Figür 1.

[PS-057]

HCC İlişkili Majör Vasküler Trombozun F-18-FDG PET/BT ile Değerlendirilmesi

Sümevye Alkan, Aslı Ayan

Sağlık Bilimleri Üniversitesi, Gülhane Eğitim ve Araştırma Hastanesi, Nükleer Tıp Kliniği, Ankara

Amaç: Tümör trombüsü, bazı kanser türlerinde karşılaşılan, malign tümörün intravasküler uzanımıdır. Hepatoselüler karsinomlar (HSK) malign trombüsün en sık nedenlerinden biridir. HSK'ya bağlı malign bir trombüsün varlığı, tedavi seçeneklerini etkileyen, kötü prognoza sahiptir. Bu çalışmada amacımız HSK tanısı konularak, primer evreleme için florodeoksiglukoz

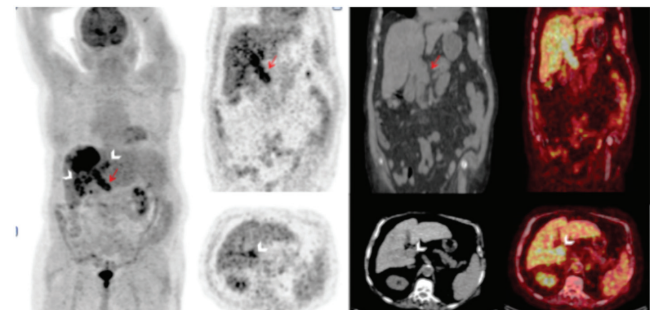
(FDG) pozitron emisyon tomografi (PET)/bilgisayarlı tomografi (BT) tetkiki yapılan olgularda; majör vasküler malign trombotik hastalık (MVTH, portal konflüens ve sağ-sol porta, hepatik venler ve vena cava inferior) görünümünü ve metabolik aktivitelerini değerlendirmektir.

Yöntem: Ağustos 2016-Şubat 2020 tarihleri arasında kliniğimize yeni tanı HSK nedeniyle FDG PET/BT tetkiki için primer evreleme amacıyla 27 olgu (6 Kadın, 21 Erkek, yaş 63,7±9,71) başvurmuştur. Olguların hepatit markerları, AFP, GGT, LDH, AST, ALT değerleri, radyolojik değerlendirmeleri (US, BT ve MRG), FDG PET/BT görüntüleri retrospektif olarak değerlendirilmiştir.

Sonuç: FDG PET/BT görüntüleri yeniden değerlendirildiğinde olgularda HSK 15/27 olguda sağ lob, 7/27 olguda sol lob, 5 olguda ise her iki loba taşan yerleşimdeydi. On sekiz olguda multifokalite saptandı. 12/27 olguda malign tromboz ile uyumlu olabilecek vasküler traseye uyan metabolik aktivite alanı izlenmedi. 9/27 olguda portal malign vasküler tromboz (PMVT) ($SUV_{max}=6,86\pm4,21$) (sağ portal 2/9 ($SUV_{max}=5,0\pm2,12$), sol portal 2/9 ($SUV_{max}:4,1$) portal konflüensde izlenen tromboz görünümüne ek) izlendi. 3/27 olguda ise suprahepatik vena kava içerisinde ($SUV_{max}=5,2\pm2,8$) malign trombüs ile uyumlu metabolik aktivite artışları saptandı. Dört olguda hepatik venöz trombüslerin ikisi VCİ, biri ise portal venöz trombüse eşlik ederken, bir olgu izoleydi. Malign trombüs saptanan 12 olgunun 8'inde bulgularımız radyodiagnostik görüntüleme ile örtüşürken üç olguda ileri evre hastalık nedeniyle radyolojik çalışma yapılmamıştı.

Tartışma: MVTH, HSK tanısı konulan olgularda prognoz ana belirteçlerinden birisidir. Radyolojik görüntüleme yöntemleri trombozu dolma defekti şeklinde gösterebilirken, benign/malign vasküler tromboz ayırımında yetersiz kalabilir. Çevre dokuya invazyon bulgusu yoksa F-18-FDG PET/BT malign ve benign vasküler trombozu ayırt etmede önemli olabilir. Trombüste metabolik aktivitenin saptanmaması ile olgu rezeksiyon-transplantasyon şansı kazanılabileceği gibi, metabolik aktivite saptanması halinde gereksiz cerrahi müdahalelere engel olunabilir. FDG PET/BT tetkiki ile trombüste metabolik aktivitenin saptanması, diğer radyodiagnostik görüntüleme yöntemleri üzerinde bir avantaj olabilir.

Anahtar Kelimeler: HCC, primer evreleme, malign vasküler trombüs, portal trombüs



Figür 1. Portal venöz malign trombotik hastalık. Beyaz ok başları sağ ve sol portal venleri, kırmızı ok ise portal konflüensde artmış FDG tutulumlarını göstermektedir

[PS-058]

GA-68-PSMA PET/BT Görüntülemeye Prostat Kanserinin Penil Metastazı: İki Olgu Sunumu

Seval Erhamamcı¹, Nesrin Aslan²¹Başkent Üniversitesi İstanbul Sağlık Uygulama ve Araştırma Merkezi, Nükleer Tıp Kliniği, İstanbul²Neolife Tıp Merkezi, Nükleer Tıp Kliniği, İstanbul

Amaç: Ga-68-PSMA pozitron emisyon tomografi (PET)/bilgisayarlı tomografi (BT), prostat kanserinin görüntülenmesinde spesifikliğı oldukça yüksek ve yaygın olarak kullanılan görüntüleme yöntemidir. Beyin, karaciğer ve penis prostat kanserinin nadir metastatik alanlarıdır. Prostat kanserinin penise metastatik yayılımı çok nadirdir, genellikle yaygın metastatik hastalık ile ilişkilidir ve kötü prognozunu işaretler. Bu yazıda, prostat kanserinin nadir görülen penil metastazına sahip iki olgunun Ga-68-PSMA PET/BT görüntüleme bulguları sunulmuştur.

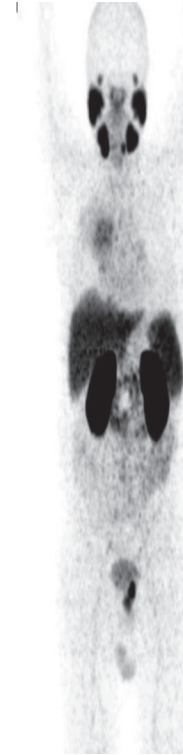
Olgu: Prostat kanser tanılı iki olguya, inisiyal evreleme amacıyla Ga-68-PSMA PET/BT tetkiki yapıldı. Olgu 1, 59 yaşındaki prostat adenokarsinomu (Gleason 4+5=9) tanılı erkek olgunun, Ga-68-PSMA PET/BT görüntülemesinde; primer prostat lezyonunda, bilateral internal iliak, sol pararektal ve sağ perivezikal lenf nodlarında; sol asetabulumda metastatik hastalık ile uyumlu Ga-68-PSMA aktiviteleri izlendi. Ayrıca peniste iki fokal odakta, metastaz ile uyumlu, yoğun Ga-68-PSMA aktivitesi ($SUV_{max}=7,2$) saptandı. PSMA tutulumu izlenmeyen, çok sayıda akciğer nodülü ise metastaz açısından şüpheli olarak değerlendirildi. Olgu 2, altmış dokuz yaşındaki prostat kanseri (az diferansiye karsinoma ve fokal nöroendokrin diferansiyasyon) tanılı erkek olgunun, Ga-68-PSMA PET/BT görüntülemesinde; primer prostat lezyonunda, iskelet sisteminde çok sayıda kemik lezyonlarında, her iki akciğerde, pelvik, paraaortik ve mediastinal lenf nodlarında, metastatik hastalık ile uyumlu, Ga-68-PSMA aktiviteleri izlendi. Ayrıca penis boyunca, metastaz ile uyumlu, Ga-68-PSMA aktivitesi izlendi.

Sonuç: Zengin vaskülarizasyonuna rağmen, penise metastaz çok nadirdir ve sadece sporadik olgular bildirilmiştir. Penis metastaz yapan en yaygın tümörler mesane (%34,7), prostat (%29,8), rektosigmoid (%15,7) ve böbreklerdir (6,5). Penis yayılımı, retrograd venöz, lenfatik, girişime sekonder implantasyon veya direk invazyon yoluyla meydana gelebilmektedir. Asemptomatik olabileceği gibi priapizm, kitle/nodül, ağrı, üretral ülserasyon gibi ürolojik semptomlar da izlenebilir. Literatürde, prostat kanserden penis metastazına ait az sayıda olgu bildirilmiştir. İki olgumuzda yaygın metastatik hastalığa eşlik eden, penil metastaz saptanmıştır. Ga-68-PSMA PET/BT, hastalık yayılımını göstermede güçlü bir tanisal yöntem olup, prostat kanserinin nadir metastazlarının belirlenmesinde rol alır.

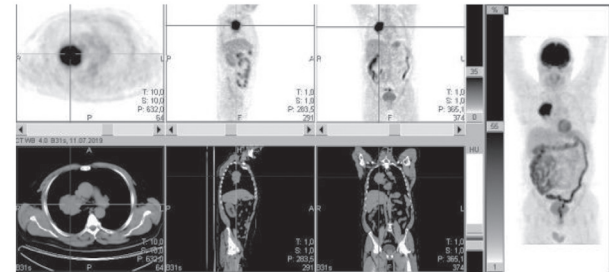
Anahtar Kelimeler: Penil metastaz, prostat kanser, Ga-68-PSMA, PET/BT

saptanmış ve prostatik metastatik hastalık olarak yorumlanabilecek, artmış PSMA tutulumu gösteren kötü diferansiye skuamöz hücreli bir akciğer karsinomu olgusunu sunuyoruz. Yüksek riskli prostat karsinomu tanısı konan 61 yaşında erkek hasta (Gleason skoru 4+4=8, PSA 36 µg/L), başlangıç evrelemesi için Ga-68 PSMA-11 PET/BT'ye gönderildi. Ga-68 PSMA PET/BT görüntülemeye, prostat glandda primer tümör ile uyumlu yoğun Ga-68 PSMA tutulumu gözlemlendi. İlave olarak, sağ üst lob bronşundan kaynaklanan PSMA-avid bir lezyon saptandı ($SUV_{max}=5$). Metastatik hastalığı düşündürecek başkaca bir bulgu yoktu. Sonrasında yapılan F-18-florodeoksiglukoz (FDG) PET/BT ile lezyonda oldukça yoğun FDG uptake'i gözlemlendi ($SUV_{max}=21$). İğne biyopsisi ile yapılan histopatolojik inceleme, az diferansiye skuamöz hücreli akciğer kanseri ile uyumlu olarak geldi.

Anahtar Kelimeler: Prostat kanseri, Ga-68 PSMA PET/BT, skuamöz hücreli akciğer kanseri



Figür 1. Ga-68 PSMA PET/BT görüntüsü



Figür 2. F-18-FDG PET/BT görüntüleri

[PS-059]

GA-68 PSMA PET/BT'de Tesadüfen Yakalanan Akciğerin Kötü Diferansiye Skuamöz Hücreli Karsinomu

İlknur Ak Sivriköz¹, Muammer Cumhur Sivriköz², Emine Dündar³¹Eskişehir Osmangazi Üniversitesi Tıp Fakültesi, Nükleer Tıp Anabilim Dalı, Eskişehir²Eskişehir Osmangazi Üniversitesi Tıp Fakültesi, Göğüs Cerrahisi Anabilim Dalı, Eskişehir³Eskişehir Osmangazi Üniversitesi Tıp Fakültesi, Patoloji Anabilim Dalı, Eskişehir

Burada, Ga-68 prostat spesifik membran antijeni (PSMA) pozitron emisyon tomografi (PET)/ bilgisayarlı tomografi (BT) görüntülemeye tesadüfen

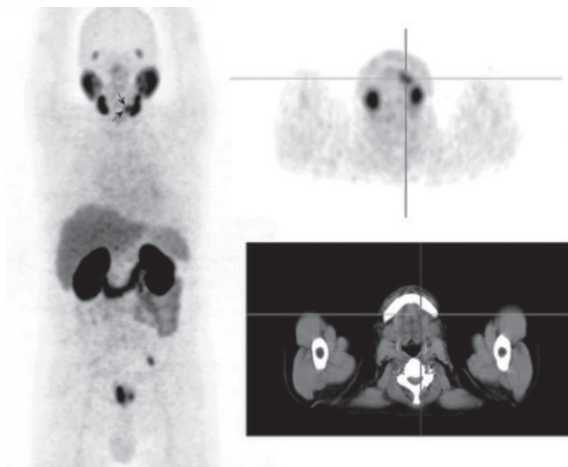
[PS-060]

GA-68 PSMA PET/BT'de Prostat Kanseri Metastazını Taklit Eden Anatomik Bir Varyasyon: Sublingual Glandin Herniasyonu

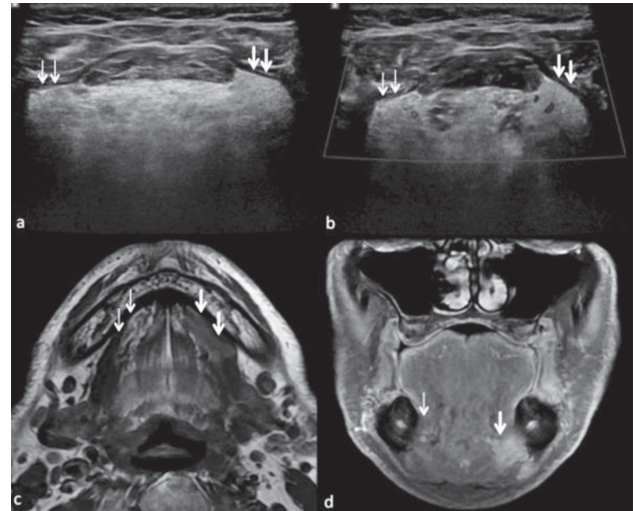
İlknur Ak Sivriköz¹, Uğur Toprak²¹Eskişehir Osmangazi Üniversitesi Tıp Fakültesi, Nükleer Tıp Anabilim Dalı, Eskişehir²Eskişehir Osmangazi Üniversitesi Tıp Fakültesi, Radyoloji Anabilim Dalı, Eskişehir

Prostat Spesifik Membran Antijen (PSMA)-11 pozitron emisyon tomografi (PET)/ bilgisayarlı tomografi (BT) görüntülemesinde, baş ve boyun boyun bölgesinde fizyolojik tutulumları nedeniyle, tümör ve normal dokuların yanlış yorumlanmasına neden olabilecek alışılmadık uptake paternleri gözlenebilir. Biz burada, Ga-68 PET/BT görüntülemesinde metastazı taklit eden sublingual gland (SLG) herniasyonu olgusunu sunuyoruz. Yeni prostat kanserini alan 73 yaşında erkek hasta, ilk evreleme için Ga-68 PET/BT için gönderildi. Hastada Gleason 4+3=7, PSA 12 µg/L idi. Görüntülemesinde, prostat glandta primer tümör ile uyumlu yoğun Ga-68 PSMA uptake'i gözlemlendi. Sol iliak bölgede de metastaz ile uyumlu PSMA uptake'i gösteren lenf nodu saptandı. Ga-68 PSMA'nın lakrimal ve tükürük bezleri ile burun mukozasında fizyolojik dağılımına ek olarak, ağız tabanında solda yerleşmiş PSMA-avid bir odak saptandı ve met şüpheli olarak yorumlandı. Ultrasonografi (USG) ve manyetik rezonans görüntüleme (MRG) yapıldı. USG'de (a) SLG (kalın oklar), sağdan daha büyük (ince oklar) ve submandibular boşluğa hernie olarak izlendi. Doppler incelemede vaskülarizasyon sol glandda (kalın oklar) daha belirgindi (b). T1 ağırlıklı MRG kesitinde, solda ağız tabanına büyük SLG herniasyonu (kalın oklar) (c) saptandı; koronal yağ baskılanmış kontrast görüntülerde de (d), sol SLG sağdakinden belirgin büyüktü. Ne USG, ne de MRG, enflamasyon veya tümör düşündürcek radyolojik bulgu göstermedi. PSMA PET/BT görüntülemesinde yanlış pozitifliklere yol açabileceğinden normal anatomi ve tükürük bezlerinin varyasyonları hakkında yeterli bilgi yorumlamada önemlidir. Olgumuz, bildiğimiz kadarıyla, Ga-68 PSMA PET/BT'de prostat metastazını taklit eden sublingual gland herniasyonunu gösteren bildirilmiş ilk olgudur.

Anahtar Kelimeler: Ga-68 PSMA PET/BT, sublingual gland, herniasyon, yanlış pozitiflik



Figür 1. Ga-68 PSMA PET/BT



Figür 2. Ultrasonografi ve manyetik rezonans görüntüleme

[PS-061]

Kütanöz Anjiosarkomun Evrelemede PET/BT: Olgu Sunumu

Nuh Filizoğlu, Selin Kesim, Ceren Özge Engür, Halil Turgut Turoğlu, Salih Özgüven, Tanju Yusuf Erdil

Marmara Üniversitesi, Pendik Eğitim ve Araştırma Hastanesi, Nükleer Tıp Kliniği, İstanbul

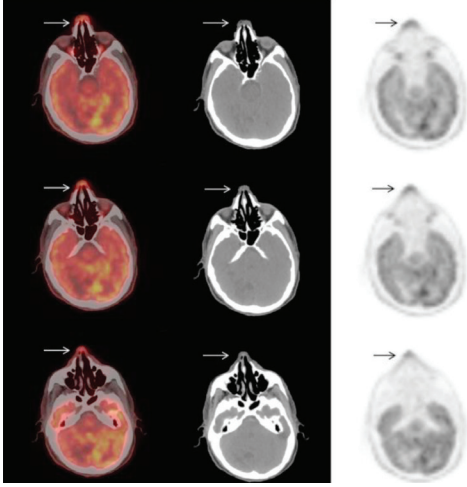
Amaç: Kütanöz anjiosarkomlar genellikle yaşlı erkekleri etkileyen, %50'den fazlasında kafa derisinde veya yüzde görülen vasküler veya lenfatik kökenli nadir ve agresif tümörlerdir. Lokal yayılım, cerrahi planlamada kritiktir ve klinik muayene ve morfolojik görüntüleme araçlarıyla doğru bir şekilde belirlenmesi zordur. Bu olgu sunumunda erken evrede tespit edilen bir kütanöz anjiosarkom olgusunun florodeoksiglukoz (FDG) pozitron emisyon tomografi/bilgisayarlı tomografi (PET/BT) bulguları tartışılmıştır.

Yöntem: Beş aydır burun kökünde sivilce şeklinde yararı bulunan ve yapılan biyopsi sonucu kütanöz anjiosarkom gelen, 63 yaşındaki erkek hastaya evreleme amacıyla FDG PET/BT tetkiki yapıldı.

Bulgular: FDG PET/BT görüntülemesinde; burun dorsumunda 8 mm boyutlu orta düzeyde hipermetabolik lezyon izlenmiştir. Hastada lenf nodu ve uzak metastaz ile uyumlu bulgu saptanmamıştır.

Sonuç: Kafa derisinin kütanöz anjiosarkomu, tipik olarak yaşlı erkek hastalarda görülen ve yaygın olarak geniş lokal yayılım ve uzak metastaz ile seyreden, oldukça agresif, nadir görülen bir tümördür. Kütanöz anjiosarkom tanısı, sıklıkla ekimoz veya hematoma karıştırılan klinik görünümü nedeniyle gecikir. Bu agresif tümörlerin en etkili tedavisi postoperatif radyoterapi ile geniş sınırlı radikal cerrahi eksizyondur. Bu nedenle, en iyi sonucu elde etmek için bu lezyonların zamanında ve doğru bir şekilde teşhis edilmesi önemlidir. Özellikle baş ve yüzde izlenen lezyonların cerrahi planlamasında klinik muayene ve morfolojik görüntüleme yeterli olmayabilir. FDG PET/BT yumuşak doku sarkomları gibi malignitelerin tanı, evreleme ve tedavisinde giderek daha fazla kullanılmaktadır. Bizim olgumuz FDG PET/BT tetkikinin kütanöz anjiosarkom olgularının erken tanısında, evrelemede ve uygun tedavi seçiminde önemini göstermektedir.

Anahtar Kelimeler: PET/BT, kütanöz anjiosarkom



Figür 1.

[PS-062]

Gastrointestinal Tüberküloz: Olgu Sunumu

Ceren Deniz Kapulu Akça, Arzu Fatma Görtan

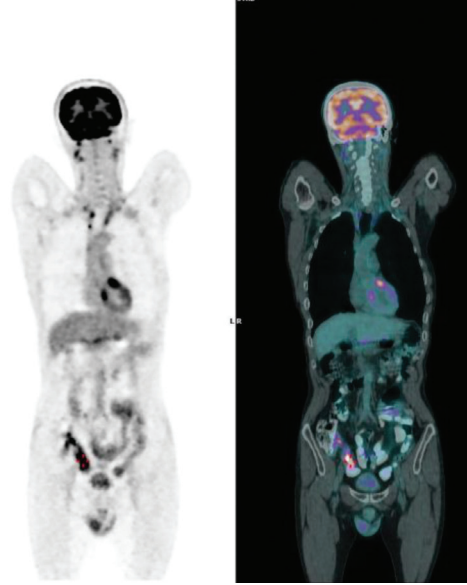
Ankara Şehir Hastanesi, Nükleer Tıp Kliniği, Ankara

Amaç: Tüberküloz tüm organ ve dokuları tutabilen bir enfeksiyon hastalığıdır. En sık görülen ekstrapulmoner tüberküloz bölgeleri lenf nodu, plevra, iskelet sistemi ve gastrointestinal sistemdir. Gastrointestinal sistem tüberkülozu ösofagustan rektuma kadar herhangi bir organı tutabilmektedir, ancak en sık iliöçekal bölgede yerleşmektedir. Teşhiste klinik, kolonoskopik bulgular ve biyopsi sonuçları birlikte değerlendirilmelidir. Bu olgu sunumunda F-18-florodeoksiglukoz (FDG) pozitron emisyon tomografi/bilgisayarlı tomografi (PET/BT) görüntüleme rastlantısal olarak saptanan barsak tüberkülozu olgumuzu sunuyoruz.

Olgu: Kırk sekiz yaşında, aplastik anemi tanılı ve kemik iliği transplantasyonu planan, asemptomatik erkek hasta kliniğimize toraks BT görüntüleme sol akciğerde 24 mm yumuşak doku lezyonu saptanması üzerine lezyon karakterizasyonu amacıyla yönlendirdi. F-18-FDG PET/BT çalışmasında batında sağ alt kadranda, çekum düzeyinde şüpheli duvar kalınlığı ve hipermetabolik düzeyde tutulum saptanan hastaya kolonoskopi önerildi. Kolonoskopi sonucu terminal ileumda skopun geçişini engelleyen enflamatuvar darlık, darlık distalindeki ileum mukozasında hiperemi, ödem ve ülser lezyonlar ile uyumlu idi. Ülser lezyondan alınan biyopsi sonucu "ülser kronik aktif granülatöz kolitis, morfolojik bulgular tüberküloz ile uyumludur" olarak raporlandı.

Sonuç: Kolonda F-18-FDG tutulumu heterojen olup fokal ya da diffüz olarak izlenebilir. Çekum ve terminal ileum lenfoid dokudan zengin olması nedeniyle diğer alanlara kıyasla daha yüksek düzeyde F-18-FDG tutulumu gösterebilir. Gastrointestinal sistemde F-18-FDG PET pozitifliği benign-malign süreçler ile ilişkili olabilir. İmmünoşüpresif hastalarda kolonda anormal F-18-FDG tutulumu ayrıca tanısında tüberküloz kolit akılda bulundurulmalıdır.

Anahtar Kelimeler: Ekstrapulmoner tüberküloz, PET/BT, FDG



Figür 1. PET/BT görüntüleri. Koronal görüntülerde batında sağ alt kadranda, çekum lokalizasyonunda hipermetabolik düzeyde F-18-FDG tutulumu

[PS-063]

Kemik Paget Hastalığı Olan Olguda Bifosfonat Tedavisi Sonrası Yanıt Değerlendirmede F-18-FDG PET/BT

Pelin Arıcan, Mesut Kafi, Reşit Akyel, Özgül Ekmekçiöğlü

Sağlık Bilimleri Üniversitesi, Şişli Hamidiye Etfal Eğitim ve Araştırma Hastanesi, Nükleer Tıp Kliniği, İstanbul

Amaç: Paget hastalığı (PH) etiyolojisi bilinmeyen osteoblast ve osteoklastlarda hücrel aktivitenin artmasına bağlı olarak kemiğin yeniden yapılanma hızının arttığı nadir kronik metabolik bir hastalıktır. Genellikle poliostatik, nadiren monoostatik olarak görülür. Hastaların çoğu asemptomatik veya non-spesifik enflamatuvar şikayetleri olduğundan tanı genellikle insidental olarak konur. Tanıda laboratuvar bulguları (serum Ca ve ALP değerleri), radyolojik olarak direkt grafi, bilgisayarlı tomografi (BT) ve manyetik rezonans görüntüleme kullanılmakla birlikte, en sensitif yöntem tüm vücut kemik sintigrafisidir. PH'de F-18-florodeoksiglukoz (FDG) tutulumu çoğunlukla izlenmediğinden, pozitron emisyon tomografisi (PET)/BT tanıda yaygın olarak kullanılmamakla birlikte, malignite kuşkusu olan durumlarda katkı sağlayabilmektedir. Birkaç olguda malign hastalığı taklit edecek kadar FDG tutulumu görülmüştür. Biz burada metastatik kemik hastalığını taklit eden PH tanısı olan olgunun bifosfonat tedavisi öncesi ve sonrası yapılan F-18-FDG PET/BT çalışmasının bulgularını sunuyoruz.

Olgu: Bir yıldır sağ kalça ağrısı şikayeti olan 60 yaşında erkek hastanın yapılan sakroiliyak eklem BT'sinde sağda daha belirgin olmak üzere bilateral sakroiliak eklemlerde obliterasyon ve sağ hemipelvisde litik-sklerotik görünüm saptanmış. Alkaline fosfatase (ALP): 775 U/L, kemik spesifik ALP: 416 mikrogr/L, Ca: 9,2 mg/dL, P: 3,45 mg/dL, paratiroid hormon: 64 ng/L olarak bulunmuş. Yapılan kemik sintigrafisinde; sağ hemipelviste her üç fazda artmış aktivite tutulumu ile geç statik görüntüde L1 vertebrada izlenen yoğun artmış osteoblastik aktivite tutulumu PH ile uyumlu olarak değerlendirilmiş. Ancak olası metastaz şüphesi nedeniyle kliniğimize gönderilen olgunun yapılan F-18-FDG PET/BT çalışmasında; sağ hemipelviste, sağda daha belirgin olmak üzere sakrumda, L1 vertebrada tanımlanan

belirgin hipermetabolik litik-sklerotik görünüm (SUV_{max} =5,2-11 arasında değişen) öncelikle PH'yi düşündürdü. Olguya bifosfonat infüzyon tedavisi uygulanmasından 6 ay sonra yapılan kontrol F-18-FDG PET/BT çalışmasında önceki çalışma imajlarında izlenen değişik intensitelerde hipermetabolik litik-sklerotik lezyonlarda güncel çalışmada belirginleşen sklerotik değişiklikler ile birlikte FDG tutulumunda tam regresyon saptandı.

Sonuç: Olgumuzda F-18 FDG PET/BT çalışması PH'nin metastatik hastalıktan ayırt edilmesinde önemli rol oynamış, bifosfonat tedavisi sonrası yanıt değerlendirilmesinde de yararlı olabileceğini göstermiştir.

Anahtar Kelimeler: Kemik paget hastalığı, PET/BT, bifosfonat tedavisi

[PS-064]

Gastrointestinal Stromal Tümörün Nadir Plevral Metastazının F-18-FDG PET/BT Görüntüleme Bulguları: Olgu Sunumu

Seval Erhamamcı¹, Nesrin Aslan²

¹Başkent Üniversitesi İstanbul Sağlık Uygulama ve Araştırma Merkezi, Nükleer Tıp Anabilim Dalı, İstanbul

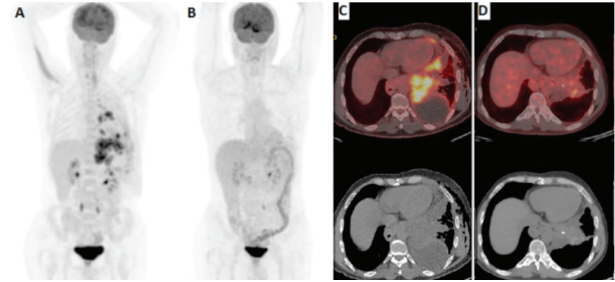
²Neolife Tıp Merkezi, Nükleer Tıp Kliniği, İstanbul

Amaç: Gastrointestinal stromal tümörler (GIST), gastrointestinal sistemin en sık rastlanan mezenterik tümördür. Nadir görülür, tüm gastrointestinal malignitelerinin %1'inden azını içerir. GIST sıklıkla mide, daha az sıklıkla ince barsaklar, kolon ve rektumda görülür. En sık metastaz yerleri karaciğer ve abdominal membranlardır (periton, mezenter, omentum). Bölgesel lenf nodlarına ve ekstra abdominal bölgelere çok nadiren metastaz yaparlar, kemik ve akciğer metastazları literatürde bildirilmekle birlikte çok nadirdir. Bildiğimiz kadarıyla literatürde GIST'in plevral metastazı bildirilmemiştir. Bu yazıda, GIST'in metastaz plevra metastazına sahip olgunun F-18-florodeoksiglukoz (FDG) pozitron emisyon tomografi/bilgisayarlı tomografi (PET/BT) bulgularını sunulmuştur.

Olgu: GIST tanılı, 47 yaşındaki erkek olguya, 8 yıl önce total gastrektomi ve özofagoenterostomi uygulanmış ve ardından özofagus-jejunum anastomoz hattı düzeyinde nöks nedeniyle rezeksiyon yapılmıştır. Medikal tedavileri devam eden olguya, 2018 yılında video-yardımlı torokoskopik cerrahi (VATS) ile plevra parietal eksizyon (plörektomi) ve kimyasal plörodez (talk plörodez) uygulanmıştır. Ardından 2019 yılında yapılan PET/BT çalışmasında, sol hemitoraks plevral yüzeylerinde yoğun FDG tutulumları gösteren tümöral lezyonlar izlenmiştir (Figür 1A, C). İmatinib mesilat (Glivec) tedavisi devam eden olguda, tedavi yanıtının değerlendirilmesi amacıyla PET/BT tetkiki istenmiştir. Güncel PET/BT tetkikinde, sol hemitoraks plevral yüzeylerinde izlenen, yoğun FDG tutulumları gösteren tümöral lezyonlarda, tama yakın oranda regresyon gözlenmiştir (Figür 1B, D). Olguda, primer tümörün metastazını düşündürebilecek başka bir bulgu saptanmamıştır.

Sonuç: GIST'in en yaygın metastatik bölgeleri dışında, meme, adrenal, over, kas ve kalp gibi olağandışı bölgelere metastazları ile nöks görülen, oldukça nadir olgu sunumları son yıllarda bildirilmiştir. Ancak bildiğimiz kadarıyla, plevral metastazı ile nöksün izlendiği olgumuz literatürde ilk kez sunulmaktadır. İmatinib'in kullanıma girmesi ile cerrahiye uygun olmayan GIST hastalarının prognozlarında dramatik düzelmeler izlenmiştir. GIST'in plevral metastazı ilk kez sunulmakla birlikte, imatinib tedavisinin başlamasından sonra GIST'i olan hastaların uzun süre hayatta kalması nedeniyle, bu olağandışı bölgelerde metastaz bulma olasılığı artmaktadır. F-18-FDG PET/BT, GIST'lerin bu olağandışı bölgelere metastazlarının gösterilmesindeki katkısı yanında, imatinib tedavisinin başarısını göstermede günümüzdeki en etkili yöntemdir.

Anahtar Kelimeler: Gastrointestinal stromal tümör, plevral metastaz, F-18-FDG, PET/BT



Figür 1.

[PS-065]

Ga-68 PSMA PET/BT'de Kemik Metastazını Taklit Eden Hemanjiyom

Ceren Özge Engür, Kevser Öksüzözoğlu, Selin Kesim, Nuh Filizoğlu, Salih Özgüven, Tunç Öneş, Halil Turgut Turoğlu, Sabahat İnanır, Tanju Yusuf Erdil

Marmara Üniversitesi, Pendik Eğitim ve Araştırma Hastanesi, Nükleer Tıp Kliniği, İstanbul

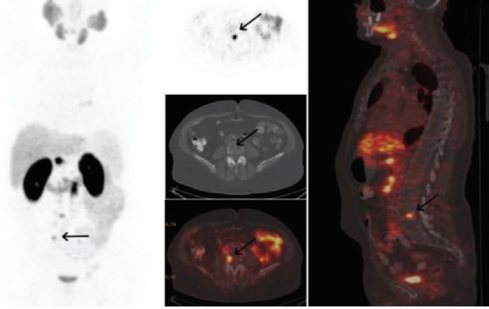
Amaç: Ga-68 PSMA pozitron emisyon tomografi/bilgisayarlı tomografi (PET/BT) rutinde prostat kanserinin evreleme, yeniden evreleme, tedavi yanıtının değerlendirilmesi ve biyokimyasal nöksün gösterilmesinde kullanılmaktadır. Prostat kanseri görüntülemesinde duyarlılık ve özgüllüğü yüksek olmasına rağmen, yanlış pozitiflikleri bildirilmiştir. Bu olgu sunumunda, Ga-68 PSMA tutulumu göstererek benign bir bulgu olmasına rağmen kemik metastazını taklit eden vertebral hemanjiyom bulgusunu sunduk.

Yöntem: Prostat kanseri (Gleason skoru: 4+3=7) tanılı, radyoterapi ve hormonal tedaviye rağmen prostat spesifik antijen yüksekliği devam eden 67 yaşında erkek hastaya Ga-68 PSMA PET/BT tetkiki yapıldı.

Bulgular: Ga-68 PSMA PET/BT görüntülemesinde; prostat glandında patolojik karakterde Ga-68 PSMA tutulumu saptanmazken, peripankreatik, paraaortakaval ve bilateral ana iliak lojda yoğun düzeyde malign karakterde Ga-68 PSMA tutulumu gösteren lenf nodları izlendi. Ayrıca L4 vertebra korpus sağ lateralinde kontrastsız aksiyel BT kesitinde tipik hemanjiyom bulgusu olan kalın trabeküllerin ve litik düşük dansiteli lezyon alanlarının neden olduğu benekli görünümlü (polka dot) lezyonda yoğun düzeyde Ga-68 PSMA tutulumu dikkati çekti.

Sonuç: Vertebral hemanjiyomlar en sık görülen, genellikle asemptomatik seyreden, yavaş büyüyen benign neoplazilerdir. Çoğunlukla torasik spina yerleşimli olmakla birlikte, herhangi bir lokalizasyonda görülebilirler. İleri evre prostat kanseri olan olguların %90'ında ve androjen duyarlı durumdaki kastrasyon dirençli prostat kanserine dönüşen olguların ise yaklaşık %50'sinde iki yıl içinde kemik metastazı geliştiği bildirilmiş olup, ileri evre prostat kanserinde kemik metastazı varlığında 5 yıllık sağkalım oranının %56'dan %3'e düştüğü bildirilmiştir. Literatürde kemik metastazlarının yanı sıra, fraktürler, osteofitler, schmorl nodülleri, paget hastalığı, vertebral hemanjiyom gibi benign kemik patolojilerinde de PSMA tutulumu bildirilmiş olsa da, Ga-68 PSMA tutulumu gösteren benign nedenler için sınırlı sayıda olgu sunumu mevcuttur. Olgularda hem tedavi planını değiştirmesi hem de sağkalım üzerine etkisi nedeniyle takipler sırasında PSMA tutulumu gösteren kemik lezyonları varlığında benign etiyolojiler de akılda tutulmalıdır.

Anahtar Kelimeler: Prostat kanseri, Ga-68 PSMA PET/BT, hemanjiyom



Figür 1. Ga-68 PSMA PET/BT

[PS-066]

Kaposi Sarkomunda PET/BT'nin Hasta Yönetimindeki Yeri

Hande Nalbant, Gülin Uçmak, Özge Öz, Bedriye Büşra Demirel

Dr. Abdurrahman Yurtaslan Ankara Onkoloji Eğitim ve Araştırma Hastanesi, Nükleer Tıp Kliniği, Ankara

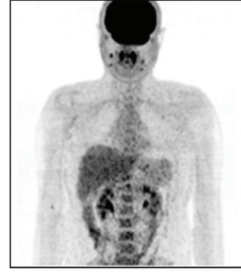Amaç: Kaposi sarkomu (KS) kan ve lenfatik damarları tutan anjiyoproliferatif bir tümördür. Primer olarak kütanöz tutulumu neden olmakla birlikte, diseminasyonlu multipl organ tutulumlarına da neden olabilmektedir. KS için oluşturulmuş tek tedavi algoritması olmamakla birlikte hastalık evresi, klinik tipi, hastanın immün durumu tedavi yöntemini belirlemektedir. Deride sınırlı hastalıkta cerrahi eksizyon, radyoterapi, lokal kemoterapi, yaygın hastalıkta ise sitotoksik kemoterapötikler, immünoterapi uygulanmakta, AIDS ilişkili hastalıkta ise HIV tedavisi ile hastalık kontrolü sağlanabilmektedir. KS'nin konvansiyonel radyolojik tetkiklerin yanı sıra F-18-Flordeoksiglukoz (FDG) pozitron emisyon tomografi/bilgisayarlı tomografi (PET/BT) görüntüleme hastalık evrelemede ve tedavi yanıtı değerlendirilmede kullanılmaktadır. PET/BT'nin tek seansta tüm vücut görüntülenebilme imkanı sayesinde diğer modalitelere göre avantajlı olduğu bilinmektedir. Çalışmamızda, KS'de evreleme, tedavi planlama ve yanıt değerlendirilmede PET/BT görüntülemenin klinik öneminin gösterilmesi amaçlanmıştır.

Yöntem: Hastanemizde Ocak 2009 ile Ocak 2020 tarihleri arasında, 1'i HIV ilişkili, 5'i HIV (-) klasik tip KS tanısı alan, 6 hastaya (5 erkek, 1 kadın; 41-85 yaş) evreleme amaçlı, bir hastada ise tedavi yanıt değerlendirme amacıyla toplam 8 FDG PET/BT incelemesi yapılmıştır.

Bulgular: Evreleme PET/BT incelemeleri sonucunda; iki hastada PET/BT bulguları negatif, 1 hastada tek ekstremitede, bir hastada ise üst ve alt ekstremitelerde yaygın deride lezyonları izlenmiştir. İki hasta ise lenf nodu metastazları saptanması nedeniyle yaygın hastalık olarak değerlendirilmiştir. Lezyonların SUV_{max} değerleri 1,9 ile 5,8 arasında izlenmiştir. Lokalize hastalık saptananlarda deri lezyonlarına yönelik radyoterapi uygulanmıştır. Yaygın hastalık saptanan iki hastaya cerrahi eksizyon sonrası sistemik tedavi başlamıştır, bunlardan bir hastanın tedavi yanıt değerlendirilmesinde parsiyel yanıt görülmüş ve kemoterapiye devam edilmiştir. PET/BT'de lezyon saptanmayan olgular ile, çalışmamızdaki tüm KS olguları klinik takibe alınmıştır.

Sonuç: KS'li hastalarda evreleme PET/BT görüntüleme ile lokalize-yaygın hastalık tanımlanmış ve tedavi planı belirlenmiştir. Onkolojide PET/BT, moleküler ve tüm vücut görüntüleme avantajı ile konvansiyonel radyolojik yöntemlere göre üstündür. Literatürde nadir görülen KS'nin PET/BT görüntülemenin yeri ile ilgili sınırlı sayıda tek olgu bazında bilgi mevcuttur. Çalışmamızda 6 KS tanılı hastada, PET/BT moleküler görüntülemenin, hastalık evrelemesi, tedavi planı, tedavi sonrası yanıt değerlendirilmede hasta yönetimine anlamlı katkı sağladığı sonucuna varılmıştır.

Anahtar Kelimeler: Kaposi sarkomu, PET/BT, evreleme, tedavi



Figür 1. PET/BT MIP ve transaksiyel kesitlerde, servikal ve sol aksiller metastatik lenf nodlarında artmış FDG tutulumları izlenmektedir (oklar)

[PS-067]

Merkel Hücreli Karsinomda 68-GA DOTATATE ve F-18-FDG PET/BT Görüntüleme: Olgu Sunumu

Seval Erhamamcı¹, Nesrin Aslan²

¹Başkent Üniversitesi İstanbul Sağlık Uygulama ve Araştırma Merkezi, Nükleer Tıp Anabilim Dalı, İstanbul

²Neolife Tıp Merkezi, Nükleer Tıp Kliniği, İstanbul

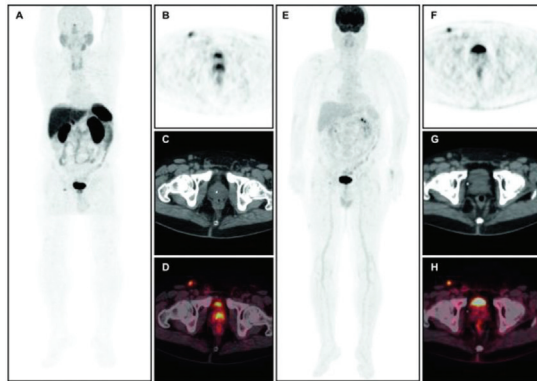
Amaç: Merkel hücreli karsinom (MHK), çok nadir görülen ve çok agresif seyirli derinin primer nöroendokrin tümörüdür. Lokal nüks, bölgesel lenf nodu ve uzak metastaz yaygındır. Bu yazıda, 68-Ga DOTATATE ve F-18-Flordeoksiglukoz (FDG) pozitron emisyon tomografi/bilgisayarlı tomografi (PET/BT) görüntüleme ile saptanan metastatik bir lenf noduna sahip, MHK tanılı olgu sunulmuştur.

Olgu: Altmış dokuz yaşında erkek olgunun, sağ uyluk, orta 1/3 dış yüzde, deri-deri altı yerleşimli, 1 cm'lik kitle lezyonu eksize edilmiş ve histopatolojisi "MHK" olarak tanımlanmıştır. İnisial evreleme amacıyla istenen, 68-Ga DOTATATE PET/BT'de; operasyon lojunda patolojik sayılabilecek artmış aktivite tutulum odağı ayırt edilmemiş, sağ inguinal alanda yerleşimli, artmış aktivite tutulumu gösteren, yaklaşık 1 cm boyutunda lenf nodu (SUV_{max}=4,8) dikkati çekmiş ve primer tümörün metastazı lehine değerlendirilmiştir (Figür 1A, D). Olguya, olası tümör heterojenitesinin ve/veya dediferansiasyonunun değerlendirilmesi (DOTA-somatostatin reseptör tip-2 aktivitesi-düşük, buna karşılık FDG metabolizması yüksek lezyon varlığının araştırılması) amacıyla, FDG-PET/BT görüntülemesi de yapılmıştır. FDG-PET/BT görüntülerinde, operasyon lojunda, minimal artmış FDG tutulumu izlenmiş olup, post-op değişiklikler lehine değerlendirilmiştir. Sağ inguinal alanda yerleşimli, artmış FDG tutulumu gösteren (SUV_{max}=6,8, bununla birlikte, vizuel olarak DOTA tutulumuna göre benzer görünümde), yaklaşık 1 cm boyutunda lenf nodu dikkati çekmiş ve primer tümörün metastazı lehine değerlendirilmiştir (Figür 1E, H). Buna karşılık olguda, primer tümörün metastazı şüphesini uyandırabilecek artmış somatostatin reseptör tip-2 aktivitesi ve/veya artmış FDG metabolizması gösteren başka bir lezyon saptanmamıştır.

Lenf nodundan yapılan biyopsi sonucu "MHK" olarak tanımlanmasından sonra, lokal geniş ekzisyon ve lenf nodu diseksiyonu, ardından kemoterapi uygulanmıştır.

Sonuç: MHK, nadir görülmesi nedeniyle optimal görüntüleme algoritmi oluşturulmamıştır. F-18-FDG PET/BT ve somatostatin reseptör görüntülemelerini sunan az sayıda bildiri mevcuttur. F-18-FDG, artmış glukoz metabolizması ile klinik agresifliği yansıtır. MHK'nin nöroendokrin karakteristikleri nedeniyle, nüks ve metastaz değerlendirilmesinde, somatostatin reseptör analogları ile görüntüleme mümkündür. Bu farklı radyofarmasökleri tanısız açıdan karşılaştıran çok az sayıda bildiri mevcuttur. Olgumuzda, PET/BT ile hem artmış somatostatin reseptör tip-2 aktivitesi hem de artmış FDG metabolizması gösteren metastatik bir lenf nodu saptanmıştır.

Anahtar Kelimeler: Merkel hücreli karsinom, nöroendokrin tümör, lenf nodu metastazi, Ga-68-PSMA, F-18-FDG, PET/BT



Figür 1.

[PS-068]

Multipl Myelom ile İlişkili İntratubuler Amiloidozis Olan Bir Hastada F-18-FDG PET/BT Görüntüleme

Arzu Cengiz¹, Ali Zahit Bolaman², Yakup Yüreklî¹

¹AydınAdnan Menderes Üniversitesi Tıp Fakültesi, Nükleer Tıp Anabilim Dalı, Aydın

²AydınAdnan Menderes Üniversitesi Tıp Fakültesi, Hematoloji Anabilim Dalı, Aydın

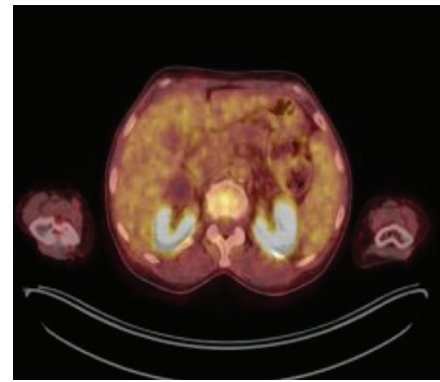
Amaç: İntratubuler amiloidozis (cast nefropatisi), multipl myelom (MM) hastalarında monoklonal hafif zincirlerin toksik etki ile tübülo interstisyel hasar oluşturması sonucu ortaya çıkan, tübüler atrofi ve tübülo interstisyel fibroz ile karakterize bir durumdur. MM'de görülen böbrek yetersizliğinin %90'ında altta yatan nedendir. Amiloid birikimi olan organlardaki artmış florodeoksiglukoz (FDG) tutulumundan, lokalize amiloidoziste bulunan giant cell ve diğer immünreaktif hücreler (makrofaj, monosit ve lökositler) sorumlu tutulmaktadır. Lokalize amiloidoziste artmış FDG tutulumu yaklaşık %50,3 olarak saptanmıştır. Karaciğer, kemik iliği, böbrek gibi organlarda fizyolojik tutulum nedeniyle duyarlılık daha düşük olabilmektedir. Bu çalışmada, MM tanısı ile evreleme amacıyla yapılan F-18-FDG pozitron emisyon tomografi/bilgisayarlı tomografi (PET/BT) görüntülerinde her iki böbrek parankiminde yüksek FDG tutulumu saptanan bir hastanın bulguları sunulmaktadır.

Olgu: Bulantı, kusma, halsizlik ve bel ağrısı şikayetleri ile başvuran 59 yaşında kadın hasta, yapılan tetkiklerinde kreatinin 6,61 mg/dL (n=0,57-1,11 mg/dL), üre 65 mg/dL (n=13-43 mg/dL) saptanmasıyla böbrek yetmezliği tanısı alarak hemodiyaliz programına alınmıştır. Kreatinin değerlerinde

gerileme olmayan hastanın yapılan böbrek biyopsisinde tübüler amiloidozis saptanması üzerine plazma hücre diskrazileri açısından değerlendirilmiş ve yapılan kemik iliği biyopsisi ile MM tanısı almıştır. Evreleme amacıyla F-18-FDG PET/BT yapılan hastada sol 1. kotta ve sağ skapulada hipermetabolik litik lezyonlar ($SUV_{max} = 5,2$) yanında her iki böbrek parankiminde diffüz artmış FDG tutulumu ($SUV_{max} = 13,6$) izlenmiştir (Figür 1). Böbrek biyopsisi sonuçlarıyla birlikte yorumlandığında bu görünüm amiloidozise sekonder olarak değerlendirilmiştir.

Sonuç: Lokalize amiloidozis olgularında F-18-FDG PET/BT, yapılacak prospektif çalışmalarla gelecekte bu hastaların tanı ve izleminde daha önemli bir role sahip olabilecek ve biyopsi gerekliliğini azaltabilecek bir görüntüleme yöntemidir.

Anahtar Kelimeler: Multipl myelom, F-18-FDG PET/BT, amiloidozis



Figür 1.

[PS-069]

Proliferasyon İndeksi Düşük Paraganglioma Olgusunun FDG PET/BT ve Ga-68 DOTATATE PET/BT Bulguları

Ceren Özge Engür, Selin Kesim, Nuh Filizoğlu, Tunç Öneş, Kevser Öksüzöglü, Salih Özgüven, Halil Turgut Turoğlu, Sabahat İnanır, Tanju Yusuf Erdil

Marmara Üniversitesi, Pendik Eğitim ve Araştırma Hastanesi, Nükleer Tıp Kliniği, İstanbul

Amaç: Paragangliomalar (PGL), pluripotent nöral krest kök hücrelerinden kaynaklanan ve paravertebral alanda boyundan pelvise kadar uzanan otonom sinir sistemi nöronları ile ilişkili nadir görülen nöroendokrin tümörlerdir. İnsidansı %0,01 ile 0,1 arasında bildirilmiştir. Bu olgu sunumunda; Ki-67 proliferasyon indeksi %2 olan ancak agresif seyir gösteren bir PGL olgusunun Ga-68 DOTATATE pozitron emisyon tomografi/bilgisayarlı tomografi (PET/BT) ve F-18-florodeoksiglukoz (FDG) PET/BT bulguları tartışılmıştır.

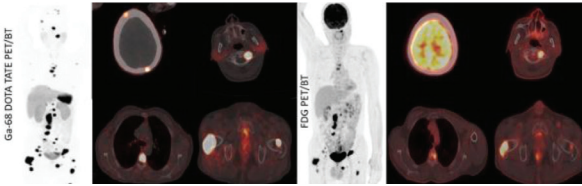
Yöntem: Ekstradural kitleden PGL tanısı alan 43 yaşında erkek hastaya yeniden evreleme amacıyla FDG PET/BT ve Ga-68 DOTATATE PET/BT görüntülemeleri yapıldı.

Bulgular: İskelet sisteminde, vertebral kolonda ve pelvik kemiklerde daha belirgin olmak üzere izlenen multipl metastatik lezyon alanlarında malign karakterde FDG tutulumu dikkati çekti. Ayrıca batında prekaaval ve paraaortik alanda malign karakterde yoğun hipermetabolik lenf nodları izlenen olguda kranial kemiklerde, bazı vertebralarda ve kostalarda dikkati çeken litik lezyonlarda anlamlı FDG tutulumu saptanmazken tabiken yapılan Ga-68 DOTATATE PET/BT görüntülemesinde ise bu litik lezyonlarda çok yoğun düzeyde ve malign karakterde Ga-68 DOTATATE tutulumu izlendi. Bu son

DOTATATE PET/BT tetkikinde daha önce malign karakterde FDG tutulumu gösteren iskelet lezyonları ve lenf nodlarında yine malign karakterde Ga-68 DOTATATE tutulumu izlendi. MIP imajlarda bu tutulum alanlarının DOTATATE tetkikinde daha geniş bir alanda izlendiği ayrıca dikkati çekti.

Sonuç: Endokrin tümörler (foliküler tiroid karsinomu, medüller tiroid karsinomu ve pankreas tümörleri) genellikle 2 fazlı bir metabolik profil gösterir. Grade 1 ve grade 2 nöroendokrin tümörler anlamlı FDG tutulumu gösteremeyeceği gibi, bu gruplar hafif düzeyde FDG tutulumu da gösterebilir. Diferansiyasyon kaybı ile hastalığın sonraki aşamalarında artan bir FDG tutulumu izlenir. Kromaffin kaynaklı tümörlerde bu çift fazlı radyofarmasötik tutulum modeli izlenmemektedir. PGL, yine kromaffin kaynaklı tümörler içerisinde yer alsa da nöroektodermal hücrelerden de kaynaklandıkları için, bu hücrelerin artmış glukoz metabolizması nedeni ile FDG bu olguların görüntülenmesinde kullanılabilir. Bu olguda olduğu gibi Ki-67 proliferasyon indeksi düşük olsa da çoğu lezyon malign karakterde FDG tutulumu göstermekte ancak DOTATATE ile daha çok sayıda lezyon saptanabilmektedir. Literatürde FDG PET/BT ile görüntülenmenin, bu tümörlerin metabolik aktivitesi ve biyolojik agresifliği hakkında ek bilgi sağladığı bildirilmiştir. Ayrıca lezyonların Ga-68 DOTATATE tutulumunun, FDG tutulumuna kıyasla daha yoğun olduğu ve bu nedenle lezyon/arka plan kontrast değerlerinin de yine daha çarpıcı olduğu dikkati çekmektedir. Son olarak DOTATATE tutulumu gösteren lezyonların Lu177 DOTATATE ile tedavi potansiyelinin değerlendirilebilmesi ek klinik katkı sağlamaktadır.

Anahtar Kelimeler: Paraganglioma, FDG PET/BT, Ga-68 DOTATATE PET/BT



Figür 1a, b. Ga-68 DOTATATE PET/BT ve FDG PET/BT görüntüleri

[PS-070]

Hepatik Fibrolamellar Karsinomda PET/BT: Bir Olgu Sunumu

N. Belgit Talay, Berna Okudan

Ankara Şehir Hastanesi, Nükleer Tıp Kliniği, Ankara

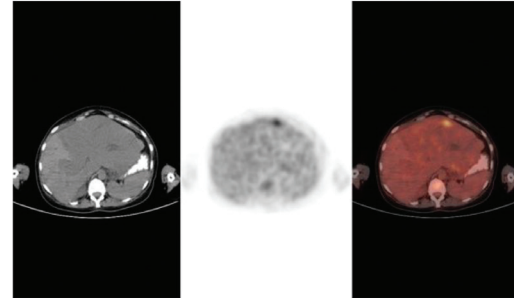
Amaç: Fibrolamellar hepatosellüler kanserli (HCC), hepatosellüler karsinomun massif tipinin nadir görülen bir şeklidir. Genç yaşlarda görülür (ortalama 25 yaş); siroz veya karaciğer hastalığı ile ilişkili değildir. Olguların %40'ı 35 yaştan önce ortaya çıkar ve HCC olgularının %1-9'unu oluşturur. Kalsifikasyon ve yıldız şeklinde skar tümör nekrozu boyunca %65-70 oranında görülür. Bilier obstrüksiyon ve portal ven trombozu (%5-10) bu hastalarda tanı koydurucu görüntüleme bulgusudur. Nodal metastaz olguların %50-65'inde vardır ve önemli bir prognostik faktördür. Sıklıkla hepatic hilus, sol gastrik ve hepatoduodonal ligament alanında görülür ve retroperitoneal, pelvik ve mediastinal yayılım gösterebilir. Uzak metastaz olguların %20-30'unda görülür ve sıklıkla akciğer, periton ve surrenal bezlere olur. Bu olgu sunumumuzun amacı hepatosellüler karsinomun nadir görülen bir türü olan fibrolamellar karsinomun F-18-florodeoksiglukoz (FDG) pozitron emisyon tomografi/bilgisayarlı tomografi (PET/BT) bulgularını paylaşmaktır.

Olgu: Otuz bir yaşında bayan hasta, karaciğer fonksiyon testlerinde yükseklik saptanan hastanın yapılan dinamik BT çalışmasında; özellikle sol lobu ilgilendiren boyut artışı, sol lob 2,3 ve 4. segmentleri tümü ile doldurarak sağ lobda 8. ve 5. segmente doğru uzanım gösteren ve 5.

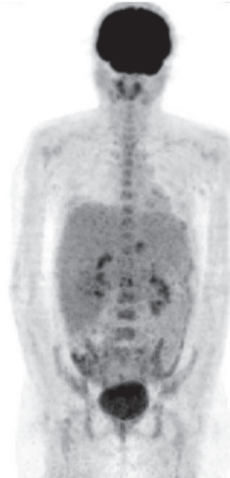segmenti de dolduran, arteriyel fazda oldukça heterojen kanlanma gösteren kitle lezyon izlenmiştir. Bu kitle lezyon portal fazda santralinde nekrotik komponentler içermektedir. Ayrıca intrahepatik portal ven dallarında bilateral tromboz dikkati çekmiş olup intrahepatik portal ven lümenin tümünün tümör trombusu ile dolu olduğu düşünülmüştür. Karaciğer tru-cut biyopsisi yapılan hastanın patoloji sonucu; fibrolamellar hepatosellüler karsinom olarak gelmiştir. İmmünohistokimyasal inceleme sonucu AFP (+), CD34 sinüzoidlerde (+), glutamin sentetaz fokal (+), hepatosit (+), sitokeratin 7 fokal (+) olarak bulunmuştur. Primer evreleme amacıyla yapılan PET/BT çalışmasında; karaciğerde belirgin boyut artışı saptanmıştır. Karaciğerde sol lobun tamamını doldurarak sağ lobda 8. ve 5. segmentlere uzanım gösteren lobüle kontürlü gross kitle lezyon izlenmiştir. Lezyonun F-18-FDG uptake zemin karaciğer aktivitesinden belirgin artış göstermediği saptanmıştır (karaciğer zemin $SUV_{max}=2,83$, kitle $SUV_{max}=3,13$). Ancak kitle içerisinde karaciğer segment 4 düzeyinde subkapsüler alanda minimal fokal artmış F-18-FDG uptake dikkati çekmiştir ($SUV_{max}=4,68$). Ayrıca perihepatik-paragastrik alanda milimetrik boyutlu hipometabolik lenf nodları gözlenmiştir.

Sonuç: Fibrolamellar karsinomda F-18-FDG PET/BT'nin rolü net belli değildir ancak primer evrelemede ve rekürren olgularda yeniden evrelemede faydalı olabilir.

Anahtar Kelimeler: Fibrolamellar karsinom, hepatosellüler karsinom, F-18-FDG PET/BT



Figür 1. MIP görüntüsü



Figür 2. Kitlede hafif hipermetabolik heterojen görünüm ve subkapsüler alanda fokal hipermetabolik odak

[PS-071]

Psoas Apsesi Gelişen Pyelonefrit Olgusunda FDG PET/BT Bulguları

Özlem Şahin, Çağlagül Erol, Buğra Kaya, Ahmet Eren Şen, Zeynep Aydın, Muzaffer Said Güler

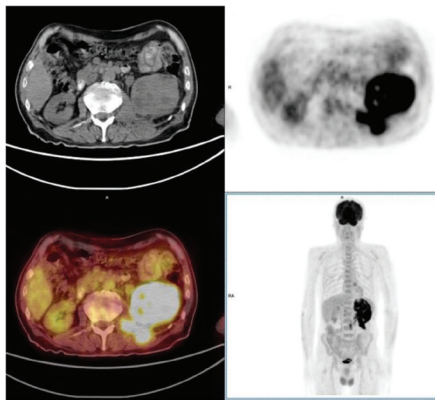
Necmettin Erbakan Üniversitesi Meram Tıp Fakültesi, Nükleer Tıp Anabilim Dalı, Konya

Amaç: Akut pyelonefrit daha çok böbrek pelvisini ve parankimini tutan bakteriyel bir enfeksiyondur. En sık patojenler *E. coli*, *proteus* ve *klebsiella* türleridir. En sık asendan yolla, daha nadir olarak hematogen, lenfojen ve direk yayılım ile böbreğe ulaşırlar. Başlıca semptomlar lomber ağrı, ateş, kostovertebral açığı hassasiyeti ve piyüridir. Predispozan faktörler arasında üriner sistem anomalileri, üriner sistem taşları, obstrüksiyonlar, üriner sistemdeki yabancı cisimler (kateter, stent gibi), immünoşüpresif ilaç kullanımı, diyabet ve ürik asit yüksekliği gibi metabolik bozukluklar sayılabilir. Biz bu olgumuzda kolon kansinomu nedeniyle takipli hastanın F-18-florodeoksiglukoz (FDG) pozitron emisyon tomografi/bilgisayarlı tomografideki (PET/BT) pyelonefrit bulgularını sunmayı amaçladık.

Olgu: Altmış dokuz yaşında kolon kansinomu nedeniyle kolektomi yapılan, sonrasında onkoloji kliniğinde kemoterapi alan erkek hastanın tedaviye yanıt amacıyla kliniğimizde F-18-FDG PET/BT çekimi yapılmıştır. Hastanın F-18-FDG PET/BT'sinde sol böbrek boyutları artmış olup parankimde periferik ağırlıklı diffüz artmış FDG tutulumu ($SUV_{max}=20,18$) izlendi. Bu alanlar pyelonefrit ile uyumlu olarak değerlendirildi. Sol psoas kasında da sol böbrekle ilişkili, artmış FDG tutulumu gösteren ($SUV_{max}=19,33$) apse ile uyumlu görünüm izlendi. Sağ böbrek normal olarak değerlendirildi. Hastanın kliniği sorgulandığında kolektomi sonrası nefrostomi öyküsünün ve 1 yıldır devam eden sol yan ağrılarının olduğu öğrenildi. Hastanın laboratuvar sonuçlarında üre-kreatinin yüksekliği, lökositoz ve akut faz reaktanlarında artış olduğu görüldü. Üroloji kliniğine yönlendirilen hastaya daha sonra nefrektomi yapıldığı öğrenildi.

Sonuç: Akut pyelonefriti olan hastalarda bilgisayarlı tomografi ve manyetik rezonans görüntüleme sıklıkla kullanılsa da, F-18-FDG PET/BT'nin klinik değeri için yeterli düzeyde araştırma yapılmamıştır. Malignitesi olan hastalarda immünoşüpresyon, girişimsel müdahaleler ve hastane yatışları nedeni ile enfeksiyon görülme sıklıkları artmaktadır. Özellikle metastaz beklenmeyen alanlarda patolojik FDG tutulumları gözlemlendiğinde olgumuzda olduğu gibi enfeksiyöz hadiseler de akılda bulundurulmalıdır.

Anahtar Kelimeler: Pyelonefrit, psoas absesi, FDG PET/BT



Figür 1. Koronal BT, PET, Füzyon ve MIP görüntülerinde pyelonefrit ve psoas absesi bulguları

[PS-072]

İnfiltratif Bir Maligniteyi Düşündüren Dev Schwannoma Olgusu

Yunus Güzel¹, Bekir Taşdemir², Ulaş Alabalık³

¹Diyarbakır Sağlık Gazi Yaşargil Eğitim ve Araştırma Hastanesi, Nükleer Tıp Anabilim Dalı, Diyarbakır

²Dicle Üniversitesi Tıp Fakültesi, Nükleer Tıp Anabilim Dalı, Diyarbakır

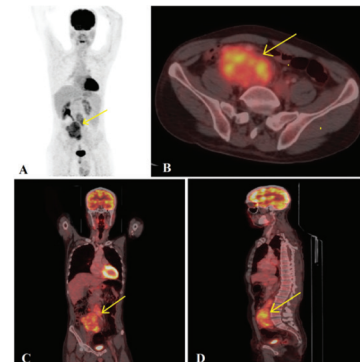
³Dicle Üniversitesi Tıp Fakültesi, Patoloji Anabilim Dalı, Diyarbakır

Amaç: Schwannoma, nöroektodermal kökenli bir sinir kılıfı tümörüdür ve yüksek F-18-florodeoksiglukoz (FDG) tutulumu gösterebildiği literatürde bildirilmiştir. Vücudun herhangi bir yerinde ve herhangi bir yaşta ortaya çıkabilir. Genellikle düzgün sınırlı, kapsüllü ve yavaş büyüyen iyi huylu bir tümör olarak bilinir. Ancak bizim olguda komşu dokulara infiltratif şekilde uzanım gösteren, lobüle konturlu ve oldukça büyük boyutlu bir schwannoma olgusunu sunmayı amaçladık.

Olgu: Kırk sekiz yaşında erkek hasta karın ağrısı ve nefes darlığı şikayetiyle hastanemize başvurdu. Yapılan kontrastlı bilgisayarlı batın tomografisinde; retroperitoneal yerleşimli, vena kava inferior distali ile yer yer sınırları seçilemeyen, yaklaşık 115x88 mm boyutlu yumuşak doku dansiteli kitle lezyonu ve prevasküler alanlarda yerleşim gösteren büyüğü 17x15 mm boyutlu birkaç adet lenf nodu saptandı. Hasta olası lenfoproliferatif hastalık ya da malign testis tümör metastazı yönünden FDG pozitron emisyon tomografi/bilgisayarlı tomografi (PET/BT) çekimi yapılmak üzere kliniğimize yönlendirildi. Yapılan FDG PET/BT görüntülemesinde; inferior vena kava distali düzeyinden başlayıp sağ iliak vene uzanım gösteren, komşuluğundaki vasküler yapıları yer yer saran, lobüle konturlu ve yaklaşık 117x85x53 mm boyutlu retroperitoneal kitle lezyonunda heterojen tarzda artmış FDG tutulumu izlendi ($SUV_{maks}=8,6$). Ayrıca parakaval, paraaortik ve bilateral iliak alanda hafif hipermetabolik lenf nodları izlendi ($SUV_{maks}=2,9$). Bulgular öncelikle infiltratif bir maligniteyi düşündürdü ve histopatolojik korelasyon önerildi. Yapılan histopatolojik incelemede; yoğun lenfoid proliferasyon ve damarlanma artışı gösteren çoğu şişkin, iğsi-oval nükleuslu hücrelerden oluşan mezenkimal doku izlendi. Yapılan immünohistokimyasal çalışmada ise vimentin ve S-100 pozitif olup, spinal m. atrofisi, desmin, CD34, CD68, EMA, CD3 ve CD20 ise negatif olarak belirlendi ve Ki-67 indeksi %2 olarak hesaplandı. Bulgular patoloji kliniğince öncelikle schwannoma lehine değerlendirildi.

Sonuç: Schwannomalar genellikle düzgün sınırlı ve kapsüllü bir tümör olarak bilinir. Ancak bu olgu bize bazı schwannomaların infiltratif bir malignite görünümünde prezente olabileceğini göstermiştir.

Anahtar Kelimeler: Schwannoma, FDG PET/BT



Figür 1 A) MIP, B) Aksial, C) Coronal, D) Sagittal FDG PET/BT görüntüleri

[PS-073]

Tiroid Sintigrafisinde Meme Dokusuna Bağlı Olarak İzlenebilen Sıradışı Bir Görünüm: SPECT/BT'nin Katkısı

Ebru Salmanoğlu

Kahramanmaraş Sütçü İmam Üniversitesi Tıp Fakültesi, Nükleer Tıp Anabilim Dalı, Kahramanmaraş

Amaç: Tiroid sintigrafisi, tiroid nodüllerinin fonksiyonunun araştırılması, nodüller veya diffüz guatr, ektopik tiroit dokusu, retrosternal guatr, agenezi, hemiagenezi, cerrahi sonrası rezidü tiroit dokusunun değerlendirilmesi, boyun ve üst mediasten kitlelerinin incelenmesi gibi endikasyonlarla yapılmaktadır. Opere diferansiye tiroid kanseri olan hastada planar tiroid sintigrafisine tek foton emisyon bilgisayarlı tomografi/bilgisayarlı tomografisinin (SPECT/BT) katkısını sunmayı amaçladık.

Yöntem: Üç yıl önce tiroid papiller kanseri nedeniyle opere olan kadın hasta tiroid sintigrafisi için kliniğimize yönlendirildi. Tc-99m perteknetat tiroid sintigrafisi ve SPECT/BT füzyon görüntüleme yapıldı.

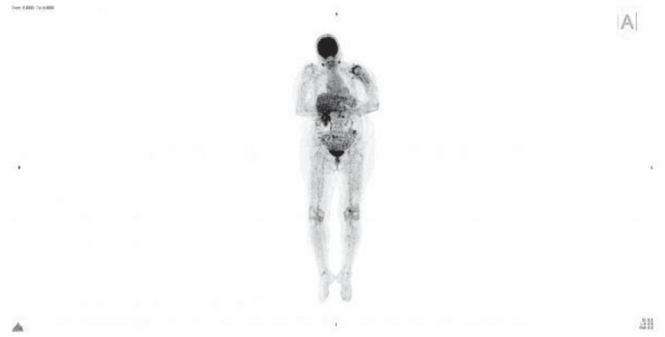Bulgular: Planar tiroid sintigrafisinde solda klavikula lojuna uyan alanda düşük düzeyde heterojen artmış aktivite tutulumu mevcuttu. Yapılan SPECT/BT çalışmasında her iki meme dokusunda heterojen ve fokal artmış aktivite tutulumları görüldü. SPECT/BT füzyon çalışmasında, planar çalışmada sol supraklaviküler bölgede tanımlanan artmış aktivite tutulumunun oldukça anteriyorda ve meme dokusuna ait olduğu anlaşıldı. Düşük doz BT görüntülerinde bu tutulumunun glandüler yapıya ait olduğu saptandı.

Sonuç: Diferansiye tiroid kanserlerinin takibinde rezidü, rekürrens açısından tiroid sintigrafisi yapılmaktadır. SPECT/BT füzyon çalışması, düşük doz BT komponenti ile planar tiroid sintigrafisinde görülen şüpheli aktivite tutulumunun hem anatomik lokalizasyonunun belirlenmesinde hem de tomografik görünüm ile doku tipinin ayırıcı tanısında yardımcı olarak hasta yönetimine katkıda bulunmaktadır.

Anahtar Kelimeler: Tiroid sintigrafisi, Tc-99 m, SPECT/BT

Tiroid kanserinde bazı durumlarda primer tümör bulunmazken kemik metastazı ile karşılaşılabilir. Daha önce yayınlanan bir olguda folliküler tiroid kanserinin orbital metastazının I-131 tarama görüntüleri sunulmuştur. F-18-FDG PET/BT'nin diferansiye tiroid kanserinde kullanım alanları çok sınırlıdır. Ancak I-131 tutulumu olmayan tiroglobulin düzeyi yüksek hastalarda odak araştırma amacıyla kullanılır. Daha önce bir olgu sunumunda F-18-FDG PET/BT nin rh-TSH stimülasyonu altında ek kemik metastazı odağı gösterebileceği raporlanmıştır. Bu olgu sunumunda bildiğimiz kadarıyla literatürde ilk kez okült tiroid kanserinin kemik metastazlarını F-18-FDG PET/BT görüntüleriyle sunduk.

Anahtar Kelimeler: Folliküler, okült, kemik, FDG PET/BT



Figür 1. F-18-FDG PET/BT MIP görüntüsü

[PS-074]

Humerus Metastazi ile Prezente Olan Okült Folliküler Karsinom Olgusunun F-18-FDG PET/BT Görüntüleri

Zehra Pınar Koç¹, Pınar Pelin Özcan¹, Rabia Bozdoğan Arpacı², Cengiz Özcan³

¹Mersin Üniversitesi Tıp Fakültesi, Nükleer Tıp Anabilim Dalı, Mersin

²Mersin Üniversitesi Tıp Fakültesi, Patoloji Anabilim Dalı, Mersin

³Mersin Üniversitesi Tıp Fakültesi, Kulak Burun Boğaz Hastalıkları Anabilim Dalı, Mersin

Amaç: Yalnızca kemik metastazı ile karşılaşılan okült folliküler karsinom olgularına literatürde rastlanmakla birlikte biz bu sunumda bildiğimiz kadarıyla F-18-florodeoksiglukoz FDG pozitron emisyon tomografi/bilgisayarlı tomografi (PET/BT) görüntüleriyle prezente olan ilk olguyu bildirmek istiyoruz.

Olgu: Altmış dokuz yaşında erkek hasta sol humerus proksimalinde kitlesel lezyon nedeniyle biyopsi yapıldıktan sonra primer tümörün araştırılması için F-18-FDG PET/BT görüntüleme yapıldı. PET/BT görüntülerinde sol omuz düzeyinde ve pelvik düzeyde litik metastatik lezyonlarda artmış tutulumlar izlendi (Figür 1). Patoloji sonucu tiroid folliküler karsinomunun kemik metastazı ile uyumlu olmakla birlikte total tiroidektomi sonrası patolojide primer tümör izlenmedi.

[PS-075]

Ga-68 PSMA PET/BT Görüntülemeye At Nalı Böbrek Anomalisinin Eşlik Ettiği Üç Böbrek Olgusu Sunumu

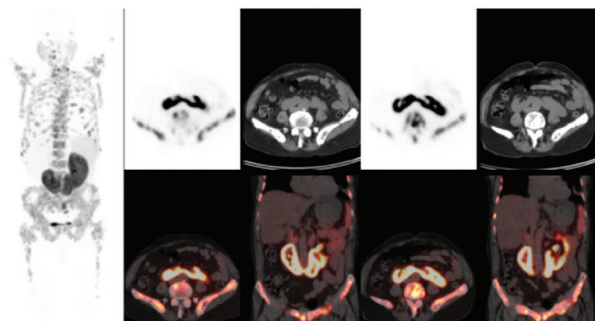
Seval Erhamamcı¹, Nesrin Aslan²¹Başkent Üniversitesi İstanbul Sağlık Uygulama ve Araştırma Merkezi, Nükleer Tıp Anabilim Dalı, İstanbul²Neolife Tıp Merkezi, Nükleer Tıp Kliniği, İstanbul

Amaç: At nalı böbrek en sık görülen renal füzyon anomalisi olup, orta hatta iki böbreğin genellikle alt pollerinden birbirleri ile bağlantılı olduğu bir konjenital anomalidir. Fazla sayıda böbrek, ürogenital sistemin çok nadir görülen konjenital bir anomalisidir. At nalı böbreğe eşlik eden üçüncü böbrek ise çok daha nadir olarak bildirilmiştir. Ga-68 PSMA pozitron emisyon tomografi/bilgisayarlı tomografi (PET/BT), prostat kanserinin görüntülenmesinde kullanımı giderek artan tanısal yöntemdir. Bu yazıda, çok nadir görülen ve insidental olarak saptanan, at nalı böbrek anomalisinin eşlik ettiği üç böbrekli yetişkin bir olgunun, Ga-68 PSMA PET/BT görüntüleme bulguları, literatürde ilk kez sunulmuştur.

Olgu: Prostatik adenokarsinom tanılı (serum PSA düzeyi 9,20 ng/mL, Gleason: 5+4=9) 51 yaşındaki olguya, inisiyal evreleme amacıyla yapılan Ga-68 PSMA PET/BT tetkikinde: prostat glandında, pararektal alanlarda ve sol seminal vezikülde invazyon düşündürülen, malign tümöral lezyonlar ile uyumlu PSMA aktiviteleri; sol ve sağ pararektal alanlarda, sağ internal iliak alanda yerleşimli metastatik lenf nodları ile uyumlu PSMA aktiviteleri ile iskelet sisteminde tüm kemik yapıları içine alan, sklerotik görünümü, metastatik tümöral lezyonlar ile uyumlu yoğun PSMA aktiviteleri gözlenmiştir (Figür 1). Ayrıca insidental olarak at nalı böbrek anomalisine eşlik eden üçüncü böbrek fark edilmiştir. Böbrek alt poller orta hatta ve alt pollerinden birleşmiş olarak izlenmiştir. BT kesitlerinde, at nalı konfigürasyonunda izlenen sol böbreğin, pelvikaliksiyel yapıları inferiorunda yerleşimli olarak izlenmiştir. Üçüncü böbrek ise, sol renal lojda yerleşimli olup, at nalı konfigürasyonunda izlenen sol böbrek ile parankimal kısımdan ince bir membran yapısı ile bağlantılı ve füzyone görünümde izlenmiştir (Figür 1).

Sonuç: Fazla sayıda böbreğin prevalansı bilinmemektedir. Literatürde farklı görüntüleme yöntemleri ile rastlantısal olarak saptanmış olgu sunumları mevcuttur; ancak bildiğimiz kadarıyla, Ga-68 PSMA PET/BT ile bildirilen olgu mevcut değildir. Fazla sayıda böbrek genellikle daha küçük boyuttadır ve ipsilateral böbreğe göre kaudal yerleşimlidir. İliak fossada, sakral promontorium anteriorunda ve nadiren at nalı böbrek anomalisi ile birlikte izlenebilir. Olguların 2/3'ü semptomatiktir. Olgumuzda olduğu gibi asemptomatik hastalarda ise tedavi gerektirmez, ancak düzenli takip önerilebilir. Olgumuz, Ga-68 PSMA PET/BT'de at nalı böbrek anomalisinin eşlik ettiği üç böbrekli yetişkin bir olguda bildirilen ilk olgudur.

Anahtar Kelimeler: Üç böbrek, at nalı böbrek, Ga-68 PSMA, PET/BT



Figür 1.

[PS-076]

Richter Sendromu Saptanan KLL Hastasında PET/BT Bulguları

Berfin Temelli

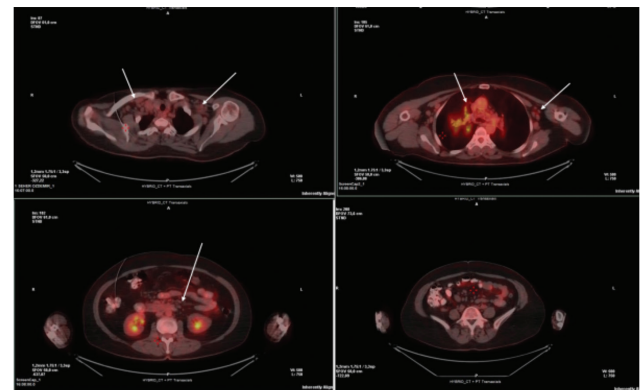
Mersin Şehir Eğitim ve Araştırma Hastanesi, Nükleer Tıp Kliniği, Mersin

Amaç: Richter sendromu, kronik lenfositik löseminin (KLL) nadir görülen, kötü prognoz göstergesidir. Richter sendromu, KLL ve küçük lenfositik lenfomanın sıklıkla diffüz B hücreli lenfoma ve daha az sıklıkla Hodgkin's lenfoma gibi daha agresif formlara dönüşümüdür. Biz bu olguda, florodeoksiglukoz (FDG) pozitron emisyon tomografi/bilgisayarlı tomografide (PET/BT) Richter sendromunda izlenen bulguları sunmak istedik.

Olgu: Beş yıldır KLL tanısıyla takip edilen hastada, gece ateş bulgularının başlaması ve yapılan boyun ultrasonografide multipl lenfadenopati saptanması nedeniyle lenfoma açısından değerlendirme amaçlı gönderildi. Çekilen PET-BT de, bilateral servikal zincirde(SUV_{max}=2,8), mediastende (SUV_{max}=2,8), bilateral aksillada (SUV_{max}=1,8), bilateral retropektoral, abdominopelviz alanda ılımlı-düşük düzeyde FDG tutulumu gösteren multipl lenf nodları izlenmişti. Lenfoma açısından histopatolojik değerlendirme önerildi. Sağ akciğer üst lob posteriorunda belirgin olmak üzere üst lob anterior, alt lob mediobazal ve sol akciğer alt lob süperiyorda bronşiol çevresinde kalınlaşma ve artmış FDG tutulumu (SUV_{max}=6,4) gösteren retikülönodüler dansite artış alanları da saptanmış olup lenfoma yayılımı açısından görünüm şüpheli bulunmuştur. Hastanın takiplerinde lenf nodlarında Non-hoghkin lenfoma B hücreli lenfoma ile uyumlu gelmiştir. Bu durum hastanın Richter sendromu olduğu göstermiştir.

Sonuç: PET/BT, KLL veya küçük lenfositik lenfomada klinisyene Richter transformasyonu hakkında erken tanı imkanı sağlayabilir. Klinisyene ayrıca biyopsi yapılacak yer konusunda bilgi verebilir. Bizim olgumuzda Richter transformasyonu sonrasında oluşan lenfoma bulgularında lenf nodlarında ılımlı düzeyde FDG tutulumu izlendi. Akciğerde izlenen bulgularda ise belirgin artmış FDG tutulumu mevcuttu.

Anahtar Kelimeler: Richter sendromu, KLL, FDG, PET/BT, lenfoma



Figür 1. FDG PET/BT görüntülemeye farklı kesitlerde multipl ılımlı FDG tutulumu gösteren lenf nodları

[PS-077]

Multiorgan Tutulumlu Wegener Granülokozunda F-18-FDG PET/BT Bulguları: Olgu Sunumu

Seval Erhamamcı¹, Nesrin Aslan²¹Başkent Üniversitesi İstanbul Sağlık Uygulama ve Araştırma Merkezi, Nükleer Tıp Anabilim Dalı, İstanbul²Neolife Tıp Merkezi, Nükleer Tıp Kliniği, İstanbul

Amaç: Wegener granülokoz (WG), nedeni bilinmeyen, multisistemik, küçük ve orta çaplı arterleri tutan, nadir görülen, nekrotizan granülokoz bir vaskülitir. Sıklıkla üst ve alt solunum yollarını, akciğer ve böbrekleri etkiler. Prostat, dalak, deri, göz, periferik sinir sistemi gibi diğer organ tutulumları nadirdir. Bu olgu sunumunda, multiorgan tutulumu gösteren ve nadir tutulum organlarından birisi olan prostat bezini de tutan WG'li bir olgunun, F-18-florodeoksiglukoz (FDG) pozitron emisyon tomografi/bilgisayarlı tomografi (PET/BT) bulguları sunulmuştur.

Olgu: Yetmiş üç yaşında erkek olgunun toraks BT'de, büyüğü sağ akciğer posterior segmentte yaklaşık 62x45x30 mm boyutunda olmak üzere her iki akciğer parankimlerinde bir kısmının santralleri kaviter görünümde multipl kitlesel-nodüler lezyonlar izlenmiştir. Olgudan metabolik karakterizasyon amacıyla F-18-FDG PET/BT tetkiki istenmiştir. PET/BT'de her iki akciğer parankimlerinde, heterojen karakterde artmış FDG birikimlerinin eşlik ettiği, genelinen santrali kaviter görünümde multipl kitlesel-nodüler lezyonlar; bilateral mediastinal lenfatik istasyonlarda, artmış FDG birikimleri gösteren lenf nodları; her iki süpraklaviküler alanlarda, büyüğünün 1 cm boyutuna ulaştığı, hafifçe artmış FDG birikimi gösteren lenf nodları; larenks lojunda infraglottik düzeyde, trakea bileşimi seviyesinde, hyoid kemik anterior kesimi arka komşuluğunda; nazofarenks lojunda ve sağda daha belirgin olmak üzere paranazal sinüslerde heterojen karakterde artmış FDG birikimleri; sağda internal akustik kanal-östaki tüpü düzeyinde yerleşimli artmış FDG birikimleri; sağ sürrenal gland düzeyinde hafifçe artmış FDG birikimleri ile prostat glandı mid ve apeksi düzeylerinde çok yoğun FDG birikimleri; sol sakroiliak eklem düzeyinde; solda daha belirgin olmak üzere her iki skapula angulus inferiyoru ile toraks duvarı arasındaki yumuşak dokularda yerleşimli, artmış FDG birikimleri görülmüştür. Sistemik bir hastalığın tutulumu ile uyumlu bulunmuş, ayırıcı tanıda öncelikle WG düşünülmüştür. Klinik, biyokimyasal ve görüntüleme yöntemleri bulguları eşliğinde, WG olarak kabul edilmiş ve tedavi başlanmıştır. Bir yıl sonra, hastanın klinik ve radyolojik bulgularında anlamlı regresyon saptanmıştır.

Sonuç: F-18-FDG PET/BT'de multiorganda yoğun FDG tutulumları, ayırıcı tanıda WG'si düşündürmelidir. Olgumuzda izlenen prostat bezi tutulumu, nadir tutulum bölgelerinden birisidir. F-18-FDG PET/BT ile tüm vücut değerlendirilmesi, beklenmeyen tutulum alanlarının gösterilmesinde de katkı sağlamaktadır.

Anahtar Kelimeler: Wegener granülokoz, F-18-FDG, PET/BT, vaskülit

[PS-078]

F-18-FDG PET/BT Görüntülemeye Saptanan Endometrium Karsinomunun Soliter Beyin Metastazı: Nadir Bir Olgu Sunumu

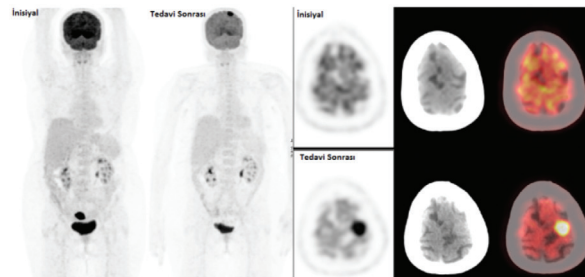
Seval Erhamamcı¹, Nesrin Aslan²¹Başkent Üniversitesi İstanbul Sağlık Uygulama ve Araştırma Merkezi, Nükleer Tıp Anabilim Dalı, İstanbul²Neolife Tıp Merkezi, Nükleer Tıp Kliniği, İstanbul

Amaç: Endometrium kanseri (EK), gelişmiş ülkelerde kadınlarda en sık görülen jinekolojik kanserdir. EK genellikle lenfatik yolla pelvik ve paraaortik lenf nodlarına metastaz yapar. Hematojen metastaz daha az sıklıkla yapar, akciğer, karaciğer ve kemik en sık uzak metastaz bölgeleridir. Beyin metastazı ise nadirdir, literatürde olgu sunumları ve küçük olgu serileri olarak bildirilmiştir. Bu yazıda, EK'nin soliter beyin metastazına neden olduğu nadir bir olgu sunulmuştur.

Olgu: Yetmiş üç yaşındaki kadın olguya, endometriyum karsinomu tanısı ile yapılan inisiyal pozitron emisyon tomografi/bilgisayarlı tomografi (PET/BT) çalışmasından sonra (Figür 1), TAH+BSO+PPALND yapılmış ve histopatolojik inceleme sonucu "mikst karsinom (adeno ca + seröz ca), myometrium invazyonu %50'den fazla, vagen sağ yan duvarında tümör invazyonu mevcut, tümör çapı 4x3x1, grade 3, pelvik lenf nodlarında 0/35 metastaz, lenfovasküler invazyon pozitif" olarak tanımlanmıştır. Ardından kemoterapi ve pelvise intrakaviter brakiterapi uygulanmıştır. Tedavi yanıtının değerlendirilmesi amacıyla yapılan F-18-florodeoksiglukoz (FDG) PET/BT tetkikinde, verteks düzeyinde, solda frontoparietal alanda yerleşimli, çok yoğun FDG tutulumu gösteren, 2 cm boyutuna yaklaşan, metastaz ile uyumlu, inisiyal PET/BT çalışmasına göre yeni gelişmiş, kitlesel lezyon dikkati çekmiştir (Figür 1). Buna karşılık olguda, primer tümörün nüksü-metastazını düşündürebilecek başka bir bulgu saptanmamıştır.

Sonuç: EK'nin beyin metastazı atipik olup, nadirdir, insidansı %0,3-1,16 olarak bildirilmiştir. Beyin metastazı tanısından sonra yaşam süresi 3,5-6,5 ay olarak bildirilmiştir. Ancak, başka organ metastazı olmaksızın, soliter beyin metastazı daha iyi prognoza sahiptir. Soliter beyin metastazının oluşumu için ileri sürülen hipotezler arasında, tümör embolisi, Batson spinal venöz fleksusu ve aberan sirkülasyondur. Beyin metastazlı hastaların karakteristikleri değişmekle birlikte, yüksek grade, ileri stage, önceki hastalığın nüksü ve akciğer metastazına sahip olgulardır. Kötü diferansiye tümörler ve derin myometriyal invazyon, erken beyin metastazlarına neden olabilir. Her histolojik tipte görülürler. Soliter beyin metastazlı olguların tedavi planı genellikle, metastazın cerrahi eksizyonu ve ardından radyoterapidir. F-18-FDG PET/BT ile tüm vücut görüntüleme, birçok nadir metastaz bölgesinin erken dönemde belirlenmesine katkı sağlamaktadır.

Anahtar Kelimeler: Endometrium karsinomu, soliter beyin metastazı, F-18-FDG, PET/BT



Figür 1.

[PS-079]

Nadir Görülen RS3PE Sendromu'nun FDG PET/BT Bulguları

Çağlaçül Erol, Özlem Şahin, Buğra Kaya, Zeynep Aydın, Ahmet Eren Şen

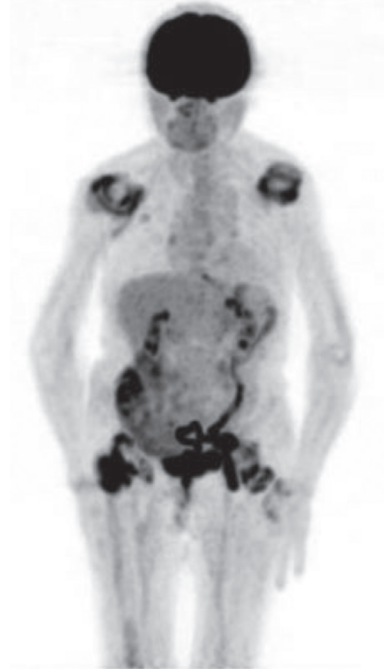
Necmettin Erbakan Üniversitesi Meram Tıp Fakültesi, Nükleer Anabilim Dalı, Konya

Amaç: Tekrarlayıcı seronegatif pitting ödemli simetrik sinovit sendromu (RS3PE) sıklıkla el veya ayak bileği eklemlerinde simetrik sinovite neden olan, ani gelişen, el veya ayak dorsal kesimde ödem, parmaklarda fleksör tendinit ile seyreden benign seyirli bir durumdur. Oldukça nadir görülen bir sendrom olduğu için tanısı zordur ve sıklıkla atlanabilir. Bu durum hastaların uzun süreli tedaviler almasına neden olmaktadır. RS3PE'nin malignitelerle birlikteliği olabilmektedir. Burada nadir görülen bir sendrom olan RS3PE tanılı hastanın pulmoner nodül nedeni ile çekilmiş olan F-18-florodeoksiglukoz (FDG) pozitron emisyon tomografi (PET)/bilgisayarlı tomografi (BT) bulgularını sunmayı amaçladık.

Olgu: Seksen bir yaşında kadın hasta romatoloji polikliniğine 3 haftadır olan her iki el bileği ve el dorsalinde gelişen sabah tutukluğunun da eşlik ettiği ağrı ve şişlik şikayetleri ile başvurdu. Akut faz reaktanlarının yüksek olması sebebiyle romatoloji kliniğine yatırılan hasta ileri tetkik ve incelemeler sonucunda RS3PE sendromu tanısı almıştır. RS3PE sendromu maligniteler ile birliktelik gösterebileceğinden hastaya toraks BT, batin BT, mamografi gibi radyolojik tetkikler yapıldı. Hastanın toraks BT'sinde sağ akciğer üst lob posteriorunda 16x9 mm ebadında buzlu cam yoğunluğunda nodül izlendi. Hasta malignite araştırılması amacıyla F-18-FDG PET/BT çekimi için bölümümüze yönlendirildi. F-18-FDG PET/BT incelemesinde sağ akciğer üst lob posterior segmentte düşük yoğunlukta metabolik aktivite artışı gösteren (SUV_{max}: 2,23), 16x9 mm boyutlarında buzlu cam dansitesinde nodüler lezyon izlendi. Ayrıca her iki omuz eklemi periferinde bağ dokularında artmış FDG tutulumu (SUV_{max}: 6,97 sol; SUV_{max}: 6,76 sağ) ve sağ omuz lateralinde 1,5 cm kalınlığa ulaşan sıvı lokülasyonu izlendi. Her iki kalça ekleminde protez ve eklem komşuluğundaki bağ dokuda artmış FDG tutulumu (SUV_{max}: 10,61 sol; SUV_{max}: 11,34 sağ) izlendi. Literatür tarandığında nadir görülen bu hastalıkta elde metakarpofalangeal, proksimal interfalangeal ve el bilek eklemleri tutulumunun yanı sıra omuz eklemi tutulan olgulara da rastlanılmıştır. Bizim olgumuzda da F-18-FDG PET/BT ile omuz çevresi dokularında sinoviti düşündürülen metabolik aktivite artışları izlenmiştir.

Sonuç: Literatürde F-18-FDG PET/BT'nin, romatoid artrit, spondiloartrit, erişkin başlangıçlı Still hastalığı, tekrarlayan polikondrit, immünoglobulin G4 dahil olmak üzere birçok farklı romatizmal hastalıkta tanı ve takibinde yararlı bir tetkik olduğu bildirilmiştir. Biz de bu olgumuzda RS3PE sendromunun tutulum alanlarının değerlendirilmesinde ve malignite araştırılması açısından F-18-FDG PET/BT'nin katkı sağlayabileceğini düşündük.

Anahtar Kelimeler: RS3PE sendromu, FDG PET, sinovit



Figür 1. MIP görüntüsünde bilateral omuz ve kalça eklemlerinde FDG tutulumları
FDG: Florodeoksiglukoz

[PS-080]

F-18-FDG PET/BT'DE BİR PULMONER SCHWANNOMA OLGUSUAziz Gültekin¹, Hatice Arifoğlu¹, Ümit Aydoğmuş², Olga Yaylalı¹, Ferda Bir³¹Pamukkale Üniversitesi Tıp Fakültesi, Nükleer Tıp Anabilim Dalı, Pamukkale²Pamukkale Üniversitesi Tıp Fakültesi, Göğüs Cerrahisi Anabilim Dalı, Pamukkale³Pamukkale Üniversitesi Tıp Fakültesi, Patoloji Anabilim Dalı, Pamukkale

Otuz dokuz yaşında erkek hasta eforla ortaya çıkan nefes darlığı şikayetiyle başvurdu. Toraks bilgisayarlı tomografide (BT) sol akciğerde yerleşen plevral tabanlı 58x35 mm boyutlarında kitle izlendi. Kitlenin metabolik karakterizasyonu amacıyla F-18-florodeoksiglukoz (FDG) pozitron emisyon tomografi (PET)/BT çekildi. PET/BT'de sol akciğer alt lob süperior segmentte plevral tabanlı yerleşen ve aortaya yakın komşuluk gösteren kitlede patolojik artmış F-18-FDG tutulumu izlendi (SUV_{max}: 2,71; geç SUV_{max}: 2,64) (Figür 1). Kitleden yapılan trukat biyopsi ile kesin tanı konulamadı. Torakotomi ile kitle eksize edildi (Figür 2). Eksize edilen posteriyor mediastinal kitle materyalinin histopatolojik incelenmesinde Antoni A ve Antoni B alanlarının bulunduğu, Verocay cisimlerinin izlendiği dalgalı elonge iğsi hücrelerin oluşturduğu neoplastik proliferasyon izlendi. Tanı schwannoma olarak rapor edildi. Schwannoma pulmoner neoplazmların % 0,2'sini oluşturan benign periferik sinir kaynaklı bir tümördür. Özellikle posteriyor mediastinal bölgede; düzgün sınırlı, ılımlı ve patolojik F-18-FDG tutulumu gösteren kitlenin tanısında schwannom göz önünde bulundurulmalıdır.

Anahtar Kelimeler: Schwannoma, akciğer, F-18-FDG PET/BT, Antoni A, Antoni B

[PS-081]

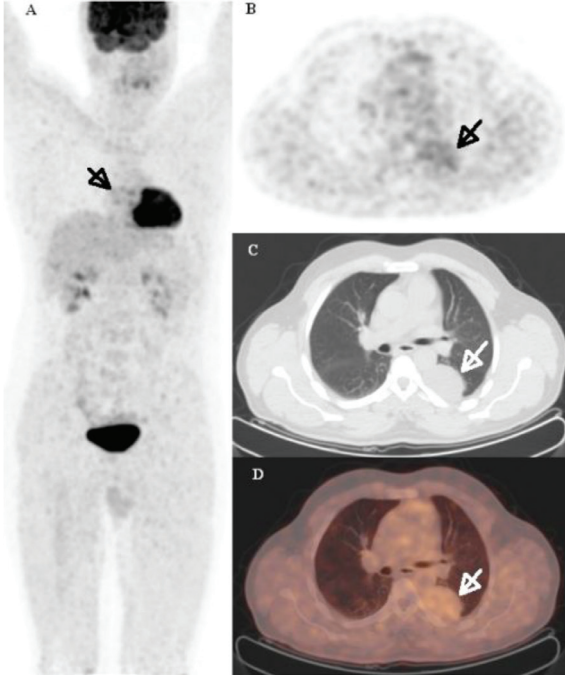
Pulmoner ve Ekstrapulmoner Sarkoidozisde F-18-FDG PET/BT Görüntüleme: Olgu Sunumu

Seval Erhamamcı¹, Saime Ramadan², Bülent Yaşar³

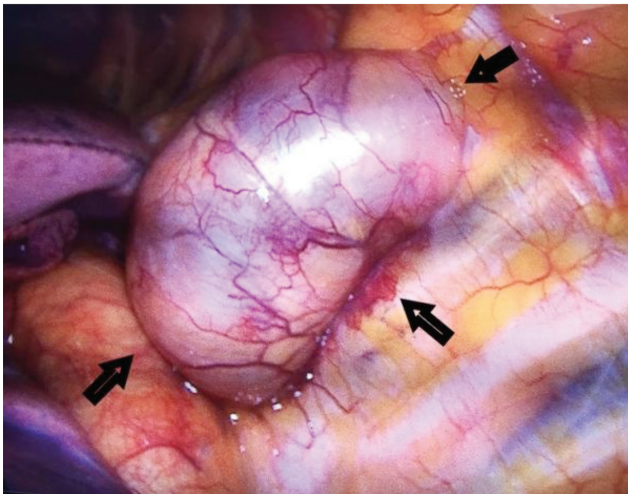
¹Başkent Üniversitesi İstanbul Sağlık Uygulama ve Araştırma Merkezi, Nükleer Tıp Anabilim Dalı, İstanbul

²Başkent Üniversitesi İstanbul Sağlık Uygulama ve Araştırma Merkezi, Patoloji Anabilim Dalı, İstanbul

³Medipol Üniversitesi, Suam Çamlıca Hastanesi, Gastroenteroloji Bilim Dalı, İstanbul



Figür 1. F-18-FDG PET/BT görüntülerinde (A: MIP, B: PET, C: CT, D: füzyon) sol akciğer alt lob superior segmentte ılımlı/patolojik artmış F-18-FDG tutulumu gösteren kitle (A, B, C, D siyah ve beyaz oklar)
FDG: Florodeoksiglukoz, PET: Pozitron emisyon tomografi, CT: Bilgisayarlı tomografi



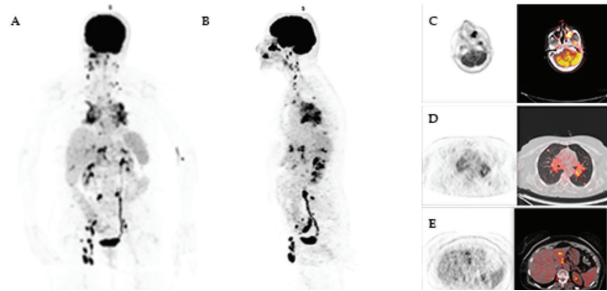
Figür 2. Posterior mediastende izlenen kitlenin intraoperatif görüntüsü (siyah oklar)

Amaç: Sarkoidozis etiyolojisi bilinmeyen, kronik enflamatuvar, multisistemik granülatöz bir hastalıktır. En çok etkilenen organlar toraks içi lenf nodları ve akciğerler olmakla birlikte, birçok organ ve sistemi de tutabilir. F-18-florodeoksiglukoz (FDG) pozitron emisyon tomografi (PET)/bilgisayarlı tomografi (BT) sarkoidozun yaygınlığı, aktivitesi ve tedavi etkinliğinin değerlendirilmesinde önemli bir role sahiptir. Bu yazıda, akciğer ve mediastinal lenf nodlarının tutulumu yanında, ekstrapulmoner çok sayıda lenf nodlarında, karaciğerde ve nadir görülen sinonazal tutulumun da izlendiği sarkoidozlu bir olgunun F-18-FDG PET/BT görüntüleme bulguları sunulmuştur.

Olgu: Altmış yedi yaşında, kadın hasta, halsizlik ve dispne şikayeti ile başvurdu. Sigara kullanmayan olgunun, fiziksel muayenesi ve ilk laboratuvar bulguları normal bulundu. Toraks BT'de büyüğü üst posterior segmentte, 1 cm çapta multipl nodül görünümüleri ile mediastende büyüğü sağ pretrakeal alanda, multipl lenf nodları izlendi. Malign tümöral proses araştırılması amacıyla yapılan FDG-PET/BT tetkikinde; her iki akciğer lobar ve segmenter bronşlar boyunca uzanan ve perihiler alanlar ile devam eden; her iki akciğer parankimlerdeki nodüler lezyonlarda; bilateral mediastinal lenfatik istasyonlarda; solda daha belirgin olmak üzere bilateral supraklaviküler alanlar ile bilateral servikal lenfatik istasyonlarda artmış FDG tutulumları saptandı (Figür 1). Ayrıca solda maksiller sinüsü kaplayan lezyon ile sol nazal konkada; en belirginleri sol lob lateral segmentte olmak üzere, karaciğerde düzensiz siliik sınırlı lezyonlarda artmış FDG tutulumu izlendi. En belirginleri pankreatikoduodenal alanda ve iliak düzeylerde olmak üzere, batında multipl LAP'larda; sağ inguinal alanda yerleşimli, multipl LAP'larda artmış FDG tutulumu gözlemlendi. İlk planda granülatöz hastalıklar (sarkoidoz, Wegener granülamatozu) düşünüldü. Bronkoskopik inceleme veya sağ inguinal LAP'lardan histopatolojik inceleme önerildi. Sağ inguinal lenf nodunun eksizyonel biyopsi sonucu sarkoidoz olarak yorumlandı. Sistemik steroid başlandı.

Sonuç: Sinonazal tutulum nadirdir, olguların %5'inden azında görülür. Sinonazal mukoza tutulumu izole veya multisistem tutulumunun bir parçası olarak görülebilir. Olgumuzda, F-18-FDG PET/BT, nadir görülen sinonazal tutulumu ve diğer ekstrapulmoner tutulum alanlarını ile hastalığın yaygınlığını göstermiş, biyopsi yerinin tespit edilmesine de yardımcı olmuştur.

Anahtar Kelimeler: Ekstrapulmoner sarkoidozis, sinonazal sarkoidozis, F18-FDG, PET/BT



Figür 1.

[PS-082]

GA68-PSMA PET/BT Görüntülemeye Prostat Kanserinin Adrenal Bez Metastazı: Olgu Sunumu

Seval Erhamamcı¹, Nesrin Aslan²¹Başkent Üniversitesi İstanbul Sağlık Uygulama ve Araştırma Merkezi, Nükleer Tıp Anabilim Dalı, İstanbul²Neolife Tıp Merkezi, Nükleer Tıp Kliniği, İstanbul

Amaç: Ga68-PSMA pozitron emisyon tomografi (PET)/bilgisayarlı tomografi (BT), prostat kanserinin takibinde yaygın olarak kullanılan görüntüleme yöntemidir. Prostat kanseri sıklıkla iliak lenf nodlarına, kemiğe, uzak lenf nodlarına, akciğerlere daha az sıklıkla mesaneye, karaciğere ve adrenele metastaz yapar. Adrenal bez metastazı genellikle yaygın metastatik hastalık ile ilişkilidir. Bu yazıda, prostat kanserinin nadir görülen adrenal metastazına sahip olgunun Ga-68-PSMA PET/BT görüntüleme bulguları sunulmuştur.

Olgu: Metastatik prostat kanseri tanısı ile takipli olguya, yeniden evreleme amacıyla Ga-68-PSMA PET/BT tetkiki yapıldı. Ga-68-PSMA PET/BT görüntülemesinde; kalvaryum kemiklerinde ve clivusta yerleşimli tümöral lezyonlar, iskelet sisteminde kemik yapılarının tamamını içine alan yaygın metastatik lezyonlar, her iki hemitoraksda en geniş yerinde 3 cm kalınlığa ulaşan, metastaz ile uyumlu plevral efüzyon ve her iki adrenal bezde metastatik lezyon izlenmiştir.

Sonuç: Adrenal bez, malign tümörlerin sık metastatik alanlarındandır. Metastatik tümörlerin postmortem yapılan otopsi serilerinde %13-17 arasında adrenal metastaz tespit edilmiştir. En sık olarak akciğer ve primer böbrek tümörlerinde adrenal metastaz görülmektedir. Ancak izole adrenal metastaz %1'den az olguda görülmüştür. Prostat kanseri hastalarının otopsi serilerinde, adrenal bez metastazı %17-20 ve plevra metastazı %20 olarak bildirilmiştir. Olgumuzda kemik metastazına eşlik eden, adrenal ve plevral metastazı saptanmıştır. Ga-68-PSMA PET/BT, hastalık yayılımını göstermede güçlü bir tanısal yöntem olup, prostat kanserinin atipik ve nadir metastaz alanlarının belirlenmesinde rol alır.

Anahtar Kelimeler: Adrenal bez metastazı, prostat kanser, Ga68-PSMA, PET/BT

[PS-083]

Mide Kanseri Olguda Rastlantısal Saptanan Osteopoikilozun F-18-FDG PET/BT Bulguları

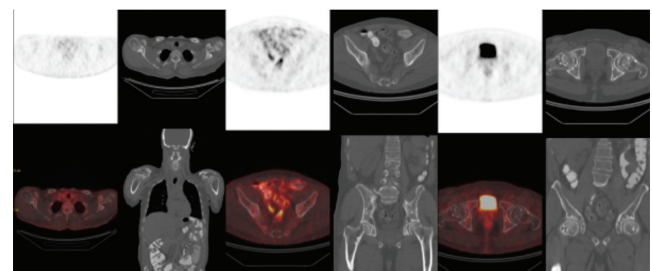
Seval Erhamamcı¹, Nesrin Aslan²¹Başkent Üniversitesi İstanbul Sağlık Uygulama ve Araştırma Merkezi, Nükleer Tıp Anabilim Dalı, İstanbul²Neolife Tıp Merkezi, Nükleer Tıp Kliniği, İstanbul

Amaç: Osteopoikiloz, nadir görülen, etiyolojisi bilinmeyen, genellikle asemptomatik seyreden, özel bir tedavi gerektirmeyen, kemiğin benign karakterdeki sklerotik displazisidir. Tanı genellikle tesadüfen yapılan radyolojik incelemelerde konulmaktadır. Radyolojik görüntülemeye kemiklerde çok sayıda, küçük, sınırları belirgin, dairesel veya oval şekilli genellikle simetrik sklerotik lezyonlar şeklinde izlenir ve kemik metastazları ile karıştırılabilir. Burada, mide kanseri nedeniyle takip edilen olguda, F-18-florodeoksiglukoz (FDG) pozitron emisyon tomografi (PET)/bilgisayarlı tomografi (BT) tetkikinde rastlantısal olarak saptanan osteopoikilozun görüntüleme bulguları sunulmuştur.

Olgu: Mide kanseri nedeniyle takip edilen 44 yaşındaki erkek hastaya, tedavi yanıtının değerlendirilmesi amacıyla F-18-FDG PET/BT tetkiki yapıldı. F-18-FDG PET/BT görüntülerinde; peritoneal-serozal yüzeylerdeki lezyonlarda ve sol hemitoraksdaki plevral efüzyonda tama yakın oranda regresyon gözlenmekle birlikte, minimal rezidiv-metastatik prosesler açısından şüpheli bulundu. Ayrıca iskelet sisteminde, en belirginleri pelvis kemiklerinde, humerus ve femur epifiz-metazif bölgelerinde yerleşimli olmak üzere, BT kesitlerinde yer yer yaygın görünüm alan subsantimetrik-milimetrik boyutlu, multipl sklerotik lezyonlarda, PET görüntülerinde kayda değer FDG tutulumunun eşlik etmediği dikkati çekti (Figür 1). Bu görünüm, ön planda benign kemik patolojisi olan osteopoikiloz ile uyumlu olarak değerlendirildi.

Sonuç: Osteopoikiloz defektif endokondral kemik formasyonu ile karakterizedir. Özellikle aksiyel ve apendiküler iskeletin epifiziyal ve metafiziyal bölgelerinde yerleşimli, karakteristik olarak simetrik dağılım gösteren, genellikle 2-3 mm çaplı, dairesel veya oval görünümüne, çok sayıda sklerotik lezyonlar ile karakterizedir. Diğer sklerotik metastazlardan; kemiğin sklerotik diğer displazilerinden; mastositoz, tüberoskleroz veya sarkoidoz gibi sistemik hastalıklardan ayırıcı tanısı yapılmalıdır. Düz grafi ve BT'de sklerotik kemik metastazları görünümüne sahip olmasına rağmen, Tc-99m kemik sintigrafisi genellikle inaktiftir. Ayrıca PET/BT tetkikinde lezyonlara FDG tutulumu eşlik etmez ve benign kemik lezyonlarını daha çok destekler. Hatalı tanının önlenmesi için, onkoloji hastalarının incelemelerinde, bu nadir benign durumun bilinmesi önemlidir.

Anahtar Kelimeler: Osteopoikiloz, F-18-FDG, PET/BT, mide kanseri



Figür 1.

[PS-084]

HIV İlişkili Vaskülit: Olgu Sunumu

Ceren Deniz Kapulu Akça, Arzu Fatma Görtan

Ankara Şehir Hastanesi Nükleer Tıp Kliniği, Ankara

Amaç: Nedeni bilinmeyen ateş üç haftadan uzun süren, tekrarlayan ölçümlerde ateşin 38,3 °C'nin üzerinde olması ve bir haftalık hastanede yatış süreci boyunca detaylı araştırıldıktan sonra etyolojisi net aydınlatılmamış ateş olarak tanımlanmaktadır. HIV pozitif olduğu bilinen hastalarda ortaya çıkan ateşin, üç günlük hastanede yatış sırasında nedeninin saptanmadığı durumlar HIV ile ilişkili nedeni bilinmeyen ateş olarak tanımlanmıştır.

Ateş odağının saptanmasında klinik yaklaşım önemlidir. Hastanın değerlendirilmesinde detaylı anamnez, sistemik fizik muayene, kan kültürleri ve rutin kan-ıdrar tetkiklerinin yanı sıra radyolojik görüntüleme yöntemleri ve gerek halinde F-18-florodeoksiglukoz (FDG) pozitron emisyon tomografi (PET)/bilgisayarlı tomografi (BT) görüntüleme önemli rol oynar. Nedeni bilinmeyen ateş etiyolojisinde, ilk sıralarda enfeksiyonlar, kanser, vaskülit ve kollajen doku hastalıkları yer alır.

Vaskülit, damar duvarının enflamasyonudur. Etkilenen damarın çapına ve tipine bağlı olarak farklı klinik ve patolojik bulgularla karşımıza çıkar. Vaskülitler büyük oranda idiyopatik iken, ilaçlar, enfeksiyonlar, maligniteler ve konnektif doku hastalıkları vaskülitte sebep olabilen diğer nedenlerdir. HIV enfeksiyonu esnasında vaskülit geliştiği bildirilmiştir ancak HIV hastalarında gelişen vaskülitin gerçek sebebi bilinmemektedir. Bu olgu sunumunda F-18-FDG PET/BT görüntüleme ile saptanan HIV ilişkili vaskülit olgusunu sunuyoruz.

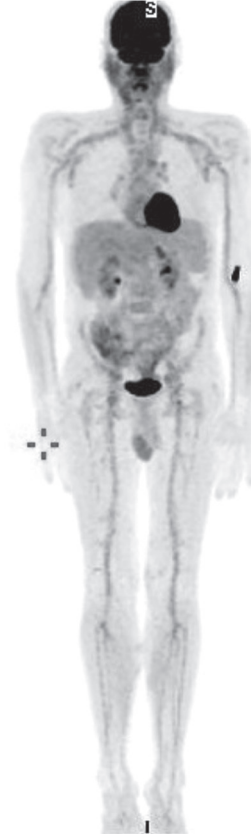Olgu: Elli üç yaşında, yeni tanı edinsel immün yetmezlik sendromu, nedeni bilinmeyen ateş nedeni ile takip edilen erkek hasta. Olgunun koroner arter hastalığı dışında bilinen ek hastalığı yok. Olgunun bir aydır yüksek ateş şikayeti mevcut. Laboratuvar testlerinde lökosit sayısı, C-reaktif protein ve eritrosit sedimentasyon hızı yüksek olarak bulundu. Toraks BT incelemesinde paratrakeal, subkarinal, hiler bölgede büyümüş lenf nodları mevcuttu. Hastaya, ateş odağının belirlenmesi amacıyla, F-18-FDG PET/BT çalışması yapıldı.

PET/BT tetkikinde bilateral servikal, mediastinal, aksiller ve inguinal lenf nodlarında hafif artmış F-18-FDG tutulumu mevcuttu. Bulgular öncelikle edinsel immün yetmezlik sendromu ilişkili lenfoid doku aktivasyonu ile uyumlu olarak değerlendirildi.

Bilateral sübklavyen, aksiller, brakial, radyal damarlarda ve üst ekstremitelerde diğer periferik vasküler yapılarda, bilateral common ilyak damarlarda, bilateral femoral, popliteal ve alt ekstremitelerde diğer periferik vasküler yapılarda ve çıkan aortada artmış F-18-FDG tutulumu mevcuttu. Bulgular öncelikle vaskülit ile uyumlu olarak değerlendirildi.

Sonuç: Nedeni bilinmeyen ateşli hastalarda, F-18-FDG PET/BT görüntüleme ateş odağının saptanmasına yardımcı olarak ileri tanısal yöntemlere kılavuzluk etmektedir. Nedeni bilinmeyen ateşli olgularda vaskülitler ayırıcı tanıda düşünülmesi gereken önemli bir hastalık grubudur. Bu olgumuzda da nedeni bilinmeyen ateş sebebi olarak HIV ilişkili vaskülit saptanmıştır.

Anahtar Kelimeler: FDG, PET/BT, nedeni bilinmeyen ateş



Figür 1. F-18-FDG PET/BT çalışması MIP görüntüsü. Vasküler yapılarda artmış F-18-FDG tutulumu

FDG: Florodeoksiglukoz, PET: Pozitron emisyon tomografi, BT: Bilgisayarlı tomografi

[PS-085]

Postpartum Laktasyon Sürecindeki Bir Hastada Uterus ve Memede GA68 Dotatate TutulumuDemirhan Eski^{1,2}, Nilüfer Yıldırım^{1,2}, Şeyda Türkölmez^{1,2}¹Ankara Şehir Hastanesi, Nükleer Tıp Kliniği, Ankara²Ankara Yıldırım Beyazıt Üniversitesi Tıp Fakültesi, Nükleer Tıp Anabilim Dalı, Ankara

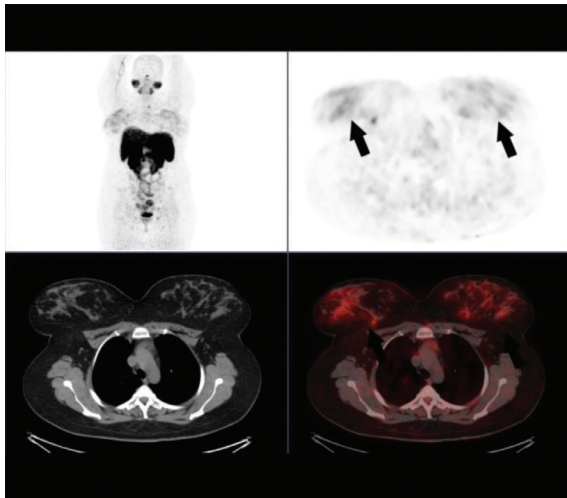
Amaç: Radyonüklid işaretli somatostatin (SST) analogları nöroendokrin tümör (NET) tanısında yaygın olarak kullanılmaktadır. Ga68 DOTATATE SST reseptör görüntülemesinde kullanılan yeni nesil bir pozitron emisyon tomografi (PET) ajanıdır. Tümör görüntüleme amacıyla yapılan PET/bilgisayarlı tomografi (BT) taraması değerlendirilirken fizyolojik SST reseptör dağılımı ve ekspresyonundaki artış da dikkate alınmalıdır. Bu bildiriye postpartum laktasyon sürecindeki kadın hastada uterus ve bilateral meme glandüler dokudaki fizyolojik Ga68 DOTATATE tutulumu bildirilmiştir.

Olgu: Altı yıl önce guatr nedeniyle bilateral total tiroidektomi operasyonu geçiren 35 yaşında kadın hastada serum kalsitonin seviyesi 70,2ng/L'dir (referans değerleri <5ng/L). Boyun US'de sol tiroid lobu lojunda rezidüel doku saptanan hastada medüller tiroid kanseri araştırılmaktadır. Beş ay önce sezaryan operasyonu ile doğum yapan ve laktasyon sürecinde olan hastaya gerekli radyasyon güvenliği bilgilendirmeleri yapılarak ve onam alınarak NET ön tanısıyla Ga68 DOTATATE PET/BT taraması yapılmıştır. Rezidüel

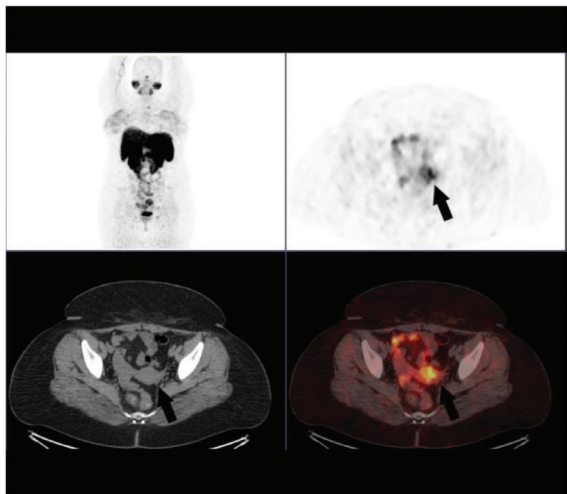
tiroid dokusunda ön tanıyı destekleyen tutulum saptanmıştır (SUV_{max}: 5,94). Ayrıca uterusunda (SUV_{max}: 10,55) ve bilateral meme glandüler dokuda (SUV_{max}: 5,08) non-homojen Ga68 DOTATATE tutulumu dikkati çekmiştir. Hastanın jinekolojik tetkiklerinde patolojik bulgu saptanmamıştır.

Sonuç: NET görüntülemesinde kullanılan SST reseptörlerinin ekspresyonu, bazı dokularda fizyolojik olarak bulunabileceği gibi, bazı benign süreçlerde de artış göstermektedir. Hipofiz bezi, tükrük bezleri, tiroid bezi, karaciğer, dalak, pankreas, sürrenal bezler, böbrekler, mesane ve üreterler bilinen fizyolojik Ga68 DOTATATE tutulum alanlarıdır. Bunun yanında enflamasyon ve laktasyon sürecinde de nonspesifik olarak tutulum gözlenebilir. Olgumuzda uterus ve bilateral memede izlenen Ga68 DOTATATE tutulumları postpartum enflamasyona ve laktasyona sekonder olarak yorumlanmıştır.

Anahtar Kelimeler: SST, NET, PET/BT



Figür 1. Bilateral memede izlenen Ga68 DOTATATE tutulumu



Figür 2. Uterusta izlenen Ga68 DOTATATE tutulumu

[PS-086]

GA68-DOTATATE PET/BT Görüntülemesinde Nöroendokrin Tümörün Nadir Görülen Kalp Metastazı: Olgu Sunumu

Seval Erhamamcı¹, Nesrin Aslan²

¹Başkent Üniversitesi İstanbul Sağlık Uygulama ve Araştırma Merkezi, Nükleer Tıp Anabilim Dalı, İstanbul

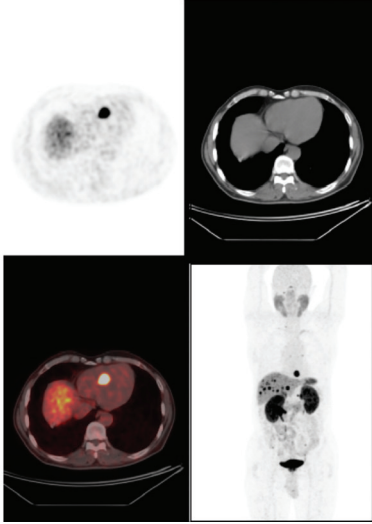
²Neolife Tıp Merkezi, Nükleer Tıp Kliniği, İstanbul

Amaç: Nöroendokrin tümör (NET)'ler nadir görülen tümörlerdir, tüm kanserlerin %0,5'ini oluştururlar. En sık yerleşim yeri gastrointestinal sistem ve ardından akciğerlerdir. Sıklıkla karaciğere ve lenf noduna; daha az sıklıkla kemik, akciğer ve peritona metastaz yaparlar. Kalp, NET metastazı için nadir bir lokalizasyondur, olguların %1-4'ünde bildirilmiştir. Ga68-DOTA-peptit pozitron emisyon tomografi (PET)/bilgisayarlı tomografi (BT), günümüzde NET'lerin evreleme ve tedavi takibinde yaygın olarak kullanılan, sensitif bir görüntüleme yöntemidir. Bu yazıda, metastatik pankreas NET tanılı ve nadir görülen kalp metastazına sahip bir olgunun Ga68-DOTATATE PET/BT görüntüleme bulguları sunulmuştur.

Olgu: Metastatik pankreas NET tanılı, 60 yaşında erkek olguya, tedavi yanıtının değerlendirilmesi amacıyla Ga68-DOTATATE PET/BT tetkiki yapıldı. Ga68-DOTATATE PET/BT'de, pankreasta kitlesel lezyonda, karaciğerde çok sayıda, sağ anteriör diyafragmatik alanda bir lenf nodunda, retrokrural alanda bir lenf nodunda, sağ inferiyör jugüler alanda bir lenf nodunda, iskelet sisteminde birden fazla sayıda, sağ quadratus lumborum kasına uyan alanda ve sol kol proksimal kas lojunda, metastaz lehine değerlendirilen, somatostatin reseptör tip 2 aktiviteleri saptandı (Figür 1). Ayrıca sol ventrikül septal duvarında yerleşimli, çok yoğun somatostatin reseptör tip 2 aktivitesi gösteren, 2,5 cm çapında, metastatik kitlesel lezyon saptandı (Figür 1).

Sonuç: Kalbi tutan en sık primer tümörler, akciğer kanseri, meme kanseri, malign melanom, lenfoma ve lösemidir. NET'lerin kalp metastazı nadir olup, genellikle diğer organ metastazları ile birlikte görülür. NET'lerin kalp metastazlarına, sıklıkla kardiyak semptomlar eşlik etmez. Bir çalışmada NET'lerin kalbe metastatik lezyonlarının, sıklıkla sol ventrikülde ve septumda yerleşimli olduğu bildirilmiştir. İyi diferansiye NET'lerin somatostatin reseptör tip-2 içermelerinde dayanarak yapılan Ga68-DOTATATE PET/BT görüntüleme, sensitif bir görüntüleme yöntemi olup, NET'lerin nadir görülen metastatik alanlarının belirlenmesini de sağlar.

Anahtar Kelimeler: Nöroendokrin tümör, kalp metastazı, Ga68-DOTATATE, PET/BT



Figür 1.

[PS-087]

Gebelikle İlişkili Meme Kanseri

Fatma Arzu Görtaş, Ceren Deniz Kapulu Akça

*1*Sağlık Bakanlığı Ankara Şehir Hastanesi Nükleer Tıp Kliniği, Ankara

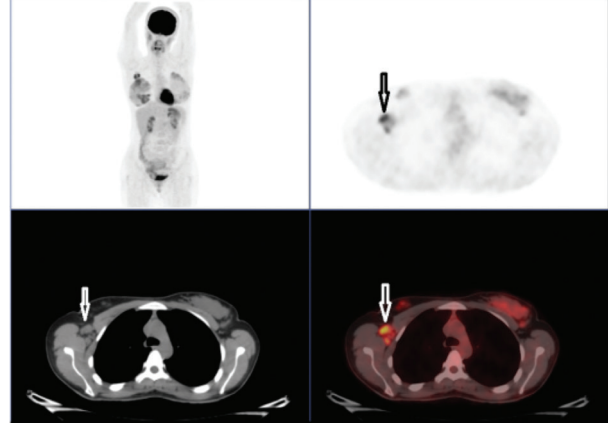
Histopatolojik invaziv duktal meme kansinomu tanısıyla primer evreleme amacıyla kliniğimize başvurmuş olan laktasyondaki kadın hastanın 18-F-florodeoksiglukoz (FDG) pozitron emisyon tomografi (PET)/bilgisayarlı tomografi (BT) görüntülerini sunmak istiyoruz.

Gebelikle ilişkili meme kanseri gebelikte veya postpartum 12 ayda tanı alan meme kanseri olgularını tanımlamakta olup tüm meme kanserlerinin %3 kadarını oluşturmaktadır. Sıklığı 3,000-10,000 gebelikte 1 olarak bildirilmiştir. Tüm meme kanserlerinde olduğu gibi gebelikle ilişkili meme kanserlerinde de en sık alt tip invaziv duktal kansinomdur. Gebelikle ilişkili meme kanseri olgularında tanı anında tümör boyutlarının büyük oluşu ve bölgesel lenf nodu tutulumunun sıklığına ek olarak tümörün kötü diferansiyasyon derecesi ve hormon reseptörlerinin yokluğu kötü prognoz ile ilişkilidir.

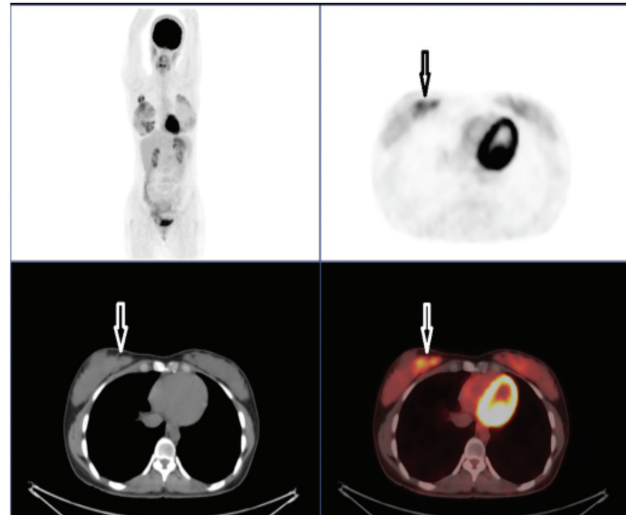
Tanı tarihinden üç ay önce doğum yapmış olan 37 yaşında kadın hastada sağ meme alt-iç kadrındaki kitlenin histopatolojik değerlendirmesi sonucu invaziv duktal kansinom idi. Primer evreleme amaçlı yapılan 18-F-FDG PET/BT görüntülemesinde laktasyona sekonder heterojen karakterde artmış 18-F-FDG tutulumu gösteren (SUV_{max} : 3,34) meme dokusu zemininde sağ meme alt-iç kadranda yerleşimli kitilde artmış 18-F-FDG tutulumu (SUV_{max} : 7,92) saptandı. Ayrıca sağ aksillada yerleşimli multipl lenf nodlarında da artmış 18-F-FDG tutulumu (SUV_{max} : 9,24) izlendi.

Laktasyonda süt üretimi nedeniyle meme dokusunda ve duktal kaslarda glikoz tutulumunun artmasına sekonder meme dokusunda diffüz artmış 18-F-FDG tutulumu izlenmesi gebelikle ilişkili meme kanserinde primer tümöral kitlenin değerlendirilmesinde güçlüğü yol açabilir. Buna karşılık sıklıkla aksiller lenf nodu tutulumu ve uzak metastaz ile birlikte olan meme kanserinin bu nadir görülen alt tipinde tek seansta tüm vücudun görüntülenebilmesi açısından 18-F-FDG PET/BT görüntüleme önemli yere sahiptir.

Anahtar Kelimeler: Gebelikle ilişkili meme kanseri, FDG PET/BT



Figür 1. Aksiller lenf nodları



Figür 2. Primer kitle

[PS-088]

Mesane Kanseri Nüksü Nedeniyle Radikal Sistoprostatektomi Yapılan Hastada İkinci Primer; Hodgkin Lenfoma

Elif Şahin Kütük, Elif Özdemir

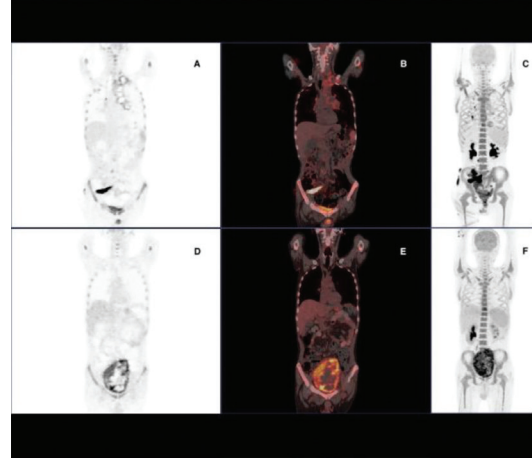
Ankara Şehir Hastanesi Nükleer Tıp Kliniği, Ankara

Amaç: Mesane kanserli hastalarda genel popülasyona oranla artmış ikinci primer malignite gelişim riski bilinmekte olup; en sık görülen metakron maligniteler akciğer ve prostat kanseridir. Nüks mesane CA tanılı bir olguda ikinci primer malignite olarak Hodgkin lenfoma saptanan bir hastanın evreleme amaçlı pozitron emisyon tomografi (PET)/bilgisayarlı tomografi (BT) bulguları sunulmaktadır.

Olgu: Mesane kanserli 44 yaşında erkek hastaya tanıdan 5 yıl sonra nüks nedeniyle yapılan TUR-tm patolojisi invaziv ürotelyal karsinom olarak yorumlanmış ve kemoterapi başlanmıştır. Takipte BT'de mesanede 144x88x162 mm boyutlu kitle saptanması nedeniyle 01.11.2019 tarihinde PET/BT incelemesi yapılmış olup (Figür 1D-F) tanımlanan kitlede artmış 18-F-FDG tutulumu izlenmiştir (SUV_{max}:13,48). Ayrıca büyüğü sağda 14x13 mm boyutlarında olmak üzere bilateral iliak lenf nodları (SUV_{max}: 2,39) ile iskelet sisteminde ve dalakta hafif artmış 18-F-FDG tutulumu izlenmiştir. Raporda iliak lenf nodları öncelikle reaktif olarak yorumlanmış, kemik iliğindeki tutulum artışı kemoterapiye sekonder olarak değerlendirilmiştir. Hastaya bunun üzerine radikal sistoprostatektomi ile lenf nodu diseksiyonu yapılmış. Kitlenin patolojisi "squamöz diferansiyasyon gösteren invaziv ürotelyal karsinom" olarak raporlanmış, lenf nodlarında metastaz bulgusu saptanmamış. Ancak bir adet sağ iliak lenf nodunun mikst sellüler tip klasik Hodgkin lenfoma ile uyumlu olduğu görülmüş ve mesane kanserine yönelik kemoterapisi devam eden hastaya lenfoma için ek kemoterapi uygulanmamıştır. Takipte nüks nedeniyle bölümümüzde PET/BT incelemesi yapılmış olup (Figür 1A-C) 27.01.2020 tarihli incelemede pelviste düzensiz sınırlı hipermetabolik kitle ile peniste hipermetabolik lezyonlar saptanmıştır. Hastanın akciğerlerinde önceki çalışmada izlenmeyen hipermetabolik nodüller mevcuttu. Ayrıca diyafram altı ve üstü alanlarda çok sayıda hipermetabolik lenf nodları ile kemik iliğinde ve dalakta patolojik metabolik aktivite artışı izlenmekteydi. Bulgular ileri evre lenfoproliferatif hastalık ve metastatik nüks mesane kanseri olarak yorumlandı. Hasta PET/BT sonucuya ilgili bölümlere yönlendirilmiş ancak komplikasyonlar (hiperkalsemi, hipopotasemi) nedeniyle 31.01/2020 tarihinde, kardiyak arrest sonucu hayatını kaybetmiştir.

Sonuç: PET/BT görüntüleme, ikinci primer malignite tespitinde tüm vücut tarama yapılması avantajı ile önemli bir tanısal yöntemdir. Mesane kanserinde ikinci primer maligniteler izlenebilmekle birlikte bildiğimiz kadarıyla literatürde mesane kanseri sonrası gelişen Hodgkin lenfoma olgusu bildirilmemiştir. Primer malignite varlığında insidental olarak saptanan ikinci primer Hodgkin lenfomalara yönelik KT uygulanması hastalığın olası progresyonunu önleme açısından faydalı olabilir ancak primer malignitenin evresi, tedavi süreci ve beklenen yaşam süresi tedavi yönetimini etkilemektedir. PET/BT görüntüleme izlenen bölgesel hipermetabolik lenf nodları öncelikle metastaz ile uyumlu olarak değerlendirilirse lenfoproliferatif hastalık varlığı da göz önünde bulundurulmalıdır.

Anahtar Kelimeler: Mesane kanseri, PET/BT, ikinci primer, Hodgkin lenfoma



Figür 1. A-C. 27.01.2020 tarihli PET/BT çalışması ve 1D-F 01.11.2019 tarihli PET/BT çalışması

PET: Pozitron emisyon tomografi, BT: Bilgisayarlı tomografi

[PS-089]

F-18-FDG PET/BT Görüntülemeye Saptanan Soliter Mandibula Metastazı: Skuamöz Hücreli Akciğer Karsinomu Olgusu Sunumu

Seval Erhamamcı¹, Nesrin Aslan²

¹Başkent Üniversitesi İstanbul Sağlık Uygulama ve Araştırma Merkezi, Nükleer Tıp Anabilim Dalı, İstanbul

²Neolife Tıp Merkezi, Nükleer Tıp Kliniği, İstanbul

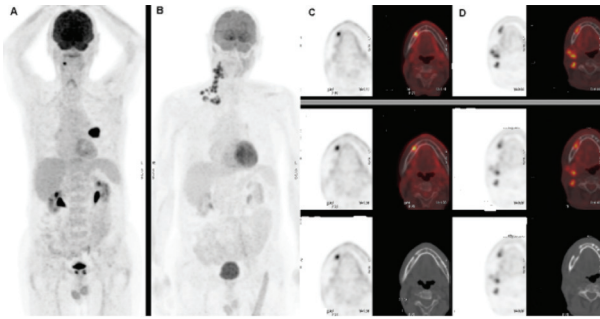
Amaç: Oral kaviteye metastaz nadiren görülür, tüm oral kavite tümörlerinin %1'inden azdır ve yumuşak dokudan daha çok çene kemiklerinde görülür. Erkeklerde en sık akciğer, kadınlarda ise meme kanseri en sık primer nedendir. Akciğer kanserinden mandibula metastazı çok nadirdir. Bu yazıda, F-18-florodeoksiglukoz (FDG) pozitron emisyon tomografi (PET)/bilgisayarlı tomografi (BT) görüntülemeye, soliter mandibula metastazı saptanan, skuamöz hücreli akciğer karsinomu tanısı ile takipli bir olgu sunulmuştur.

Olgu: Sağ akciğer "az diferansiyasyonlu skuamöz hücreli karsinom" tanısı ile 2012 yılında sağ akciğerden opere, takipli 76 yaşında erkek olguya, 2018 yılında yapılan PET/BT çalışmasında sol akciğer alt lobda çok yoğun FDG tutulumu gösteren tümörle lezyonu izlenmiş (Figür 1A) ve hemen sonrasında operasyon uygulanmıştır. Ayrıca sağ mandibula posterolateral bölümünde yerleşimli, 1,5x1,5 boyutlarında, artmış FDG tutulumu gösteren kitlesel lezyondan (Figür 1C) yapılan biyopsi sonucu "karsinom metastazı" olarak tanımlanmıştır. Olguya yeniden evreleme amacıyla, 1 yıl sonra yapılan PET/BT tetkikinde; sağda daha belirgin olmak üzere her iki hemitoraksta, en geniş yerinde 2,5 cm kalınlığa ulaşan, yer yer minimal FDG tutulumlarının eşlik ettiği, yeni gelişmiş plevral efüzyon (metastatik tümörle prosesler ile ilişkili olabileceğinden, efüzyonun sitopatolojik incelemesi önerilmiştir); sağ servikal lenfatik istasyonlar boyunca uzanan, supra-infraklaviküler alanlar ile devam eden, artmış FDG tutulumları gösteren, metastazla uyumlu, yeni gelişmiş multipl LAP'lar gözlenmiştir (Figür 1B). Ayrıca mandibula sağ posterior kesiminde yerleşimli, anatomik olarak önceki çalışmaya göre progresse görünümde, heterojen karakterde artmış FDG tutulumlarının eşlik ettiği, yaklaşık 2 cm çapında metastatik litik lezyon (Figür 1D) izlenmiştir.

Sonuç: Çene kemiklerine metastaz nadirdir. En sık metastatik bölge mandibula ve en sık histolojik tipi adenokarsinomdur. Çene kemiklerinden

sıklıkla mandibula posterior bölgesi, ramus ve kondilde metastaz görülür. Çene kemiklerine metastaz, genellikle hastalığın ileri evresinde görülür. Benign reaktif lezyonlar ve benign tümörler ile kolaylıkla karışabilir. PET/BT birçok kanserde olduğu gibi akciğer kanserlerinin takibinde kullanılmaktadır. Tümörler kadar enflamatuvar olayların da FDG tutulumu gösterdiği bilinmektedir. Özellikle oral kavitede diş patolojilerine bağlı enflamatuvar olaylara sekonder FDG tutulumunun sık görülmesi nedeniyle dikkatli yorumlamak önemlidir. Olgumuzun sağ mandibula posterolateral kesiminde izlenen FDG tutulumu, metastaz düşündürmüştü, yapılan biyopsi ile metastaz doğrulanmıştır. Takip sintigrafisinde, litik FDG tutulumu izlenen metastatik kemik lezyonu progresse görünümde izlenmiştir.

Anahtar Kelimeler: Soliter mandibula metastazı, F-18-FDG, PET/BT, skuamöz hücreli akciğer kansinomu



Figür 1.

[PS-090]

Apandisit Tanısında FDG PET/BT Görüntülemenin Katkısı

Berfin Temelli

Mersin Şehir Eğitim ve Araştırma Hastanesi, Nükleer Tıp Kliniği, Mersin

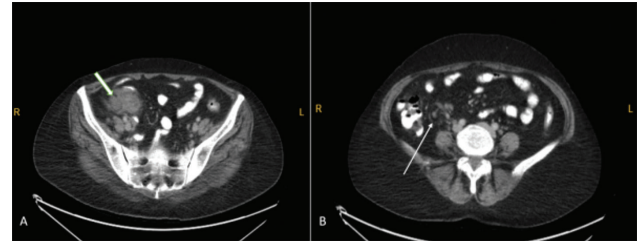
Amaç: Apandisit gibi hızlı tanı konması gereken, nadiren pozitron emisyon tomografi (PET)/bilgisayarlı tomografi (BT) çekimi yapılan olgular açısından 18-F-florodeoksiglukoz (FDG) PET/BT görüntülendirmede FDG tutulum paterni ve görünüm yönünden kliniğe katkısını göstermek yanında, 18-F-FDG PET/BT'nin onkolojik-enfeksiyöz olguları ayırımı yönünden rolünü vurgulamak.

Olgu: Elli yedi bayan hasta karın ağrısı nedeniyle dahiliye polikliniğe başvurmuştur. Yapılan Ultrasonografi'de mezenterik alanda kirlenme görülmekle birlikte tam değerlendirme yapılmaması üzerine abdomen BT çekilmiştir. Bunun sonucunda sağ alt kadranda 47x67 mm boyutlarında kitlesel oluşum gözlenmesi nedeniyle, BT den yaklaşık 1 ay sonra tanı amaçlı PET/BT çekilmek üzere bölümümüze yönlendirildi. Hasta bu süreç içerisinde üst solunum enfeksiyonu nedeniyle antibiyotik kullanmıştı. Yapılan PET/BT çekiminde, çekum medyal komşuluğunda etrafında mezenterik kirlenmenin eşlik ettiği 20,8x12,7 mm boyutlu yumuşak dokuda ılımlı düzeyde artmış FDG tutulumu (SUV_{max}: 2,9) yanında bu görünümün süperiyöründe FDG tutulumu göstermeyen büyüğü 7x4 mm boyutunda reaktif karakterde multipl lenf nodları izlenmiştir. Klinisyene izlenen görünümün apendiksiz enfeksiyöz/enflamatuvar patolojileri ile uyumlu olduğu belirtilmiştir. Hasta PET/BT çekiminden 1 ay sonra gittiği poliklinik kontrolünde, tekrar abdomen BT çekilerek apendikte lezyonun belirgin gerilediği ancak dilatasyonun devam ettiği söylenerek genel cerrahiye sevk edilmiştir ve burada önerilen cerrahiye hasta kabul etmemiştir.

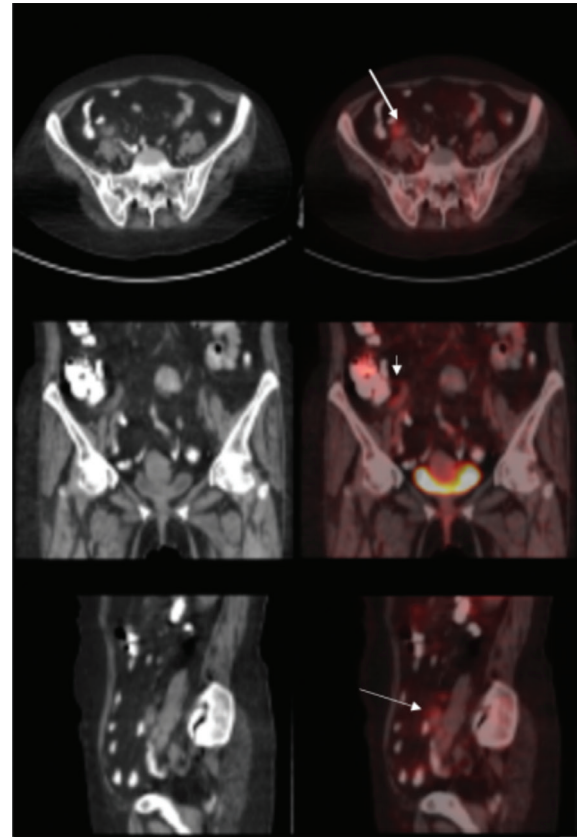
Sonuç: FDG PET/CT görüntüleme onkolojik olguların yanında, klinisyene tanı koymanın zor olduğu enfeksiyöz -enflamatuvar süreçler açısından yardımcı

olarak, klinik süreçleri hızlandırmada faydalıdır. Ayrıca bu olgu apandisit durumunda FDG tutulumunun ılımlı düzeylerde seyrettiği izlenmiş olup görünüm paterni açısından literatüre katkıda bulunmaktadır.

Anahtar Kelimeler: FDG, PET/BT, apandisit



Figür 1. PET/BT çekiminden 1 ay önce yapılan BT görüntüsü A) kitlesel bir görünüm oluşturan plastrone apandisit B) çevresel lenf nodları



Figür 2. PET-BT çekiminde regrese olan plastrone apandisit farklı kesitlerde görünümü
PET: Pozitron emisyon tomografi, BT: Bilgisayarlı tomografi

[PS091]

F-18-FDG PET/BT Görüntülemeye Endometrium Karsinomunun Nadir Görülen İzole Dalak Metastazi: Olgu Sunumu

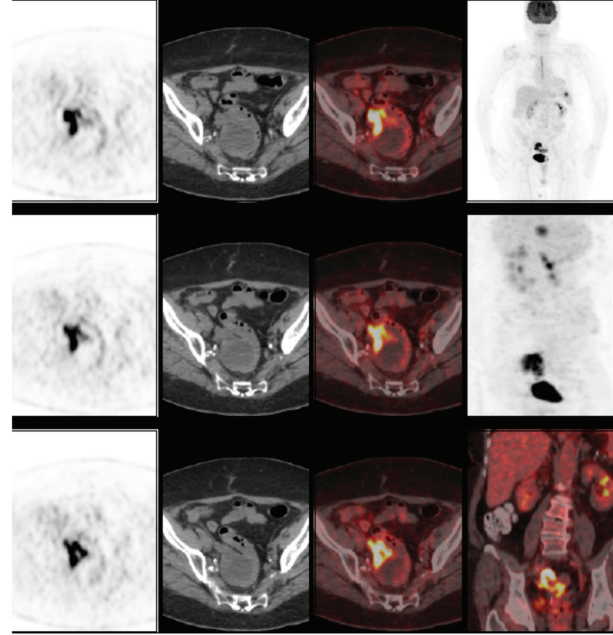
Seval Erhamamcı¹, Nesrin Aslan²¹Başkent Üniversitesi İstanbul Sağlık Uygulama ve Araştırma Merkezi, Nükleer Tıp Anabilim Dalı, İstanbul²Neolife Tıp Merkezi, Nükleer Tıp Kliniği, İstanbul

Amaç: Genellikle dalak tutulumunun malign lenfoma ve lösemi gibi hematolojik malignitelere sekonder meydana geldiği bilinmektedir. Dalak, solid malign tümörlerin nadir bir metastaz bölgesidir, literatürde yaklaşık %3 ile %7 olarak bildirilmiştir. En yaygın primer tümörler, meme, akciğer, kolorektal ve melanomlardır. Bildirilen olgular, genellikle hastalığın son evresindedir ve diğer organ tutulumları eşlik eder. Soliter veya izole dalak metastazının en yaygın nedeni ise kolorektal ve over kanserleridir. Endometrium kanserinden dalak metastazı ise son derece nadirdir, şu ana kadar yaklaşık 14 olgu bildirilmiştir. Burada, endometrium kanserinden nadir görülen izole dalak metastazlı olgunun, F-18- florodeoksiglukoz (FDG) pozitron emisyon tomografi (PET)/bilgisayarlı tomografi (BT) görüntülemeye bulguları sunulmuştur.

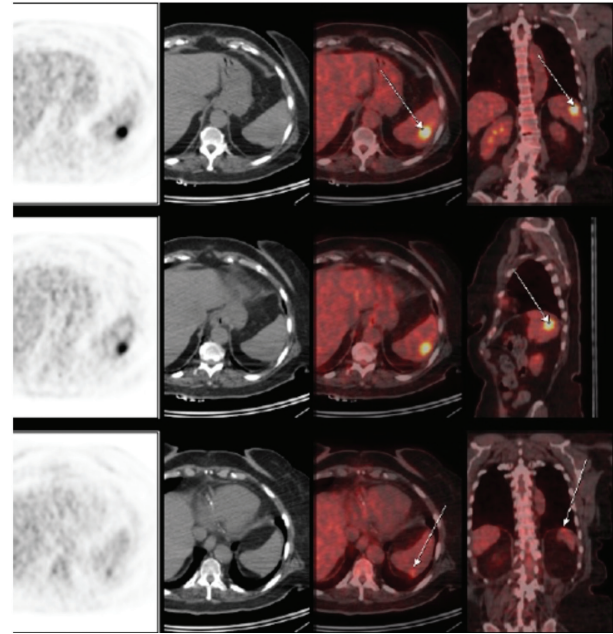
Olgu: Endometrium adenokarsinomu tanılı, 78 yaşındaki kadın olguya, 2017 yılında TAH+BSO ve radyoterapi uygulanmıştır. Yaklaşık 2 yıl sonra, batin emar incelemesinde pelviste orta hatta, vaginal cuff superior kumşuluğunda, rektum anteriorunda, yaklaşık 66x55x50 mm boyutlarında, anterior duvarda 28x8 mm boyutlarında solid görünüm izlenen, yeni gelişmiş kistik lezyon görülmüştür. Olgudan yeniden evreleme amacıyla FDG PET/BT tetkiki istenmiştir. F-18-FDG PET/BT görüntülerinde, pelviste orta hatta, vaginal cuff superior kumşuluğunda, rektum anteriorunda, yerleşimli olarak izlenen, superior ön kesimlerinde yoğun/çok yoğun düzeylerde olmak üzere, heterojen karakterde artmış FDG tutulumları gösteren, nüks ile uyumlu, yaklaşık 7,5 cm çapında kitlesel lezyon izlenmiştir (Figür 1). Ayrıca dalak orta zon posterior kesiminde subkapsüler yerleşimli, yoğun FDG tutulumu gösteren (SUV_{max} : 16,0), metastaz ile uyumlu, yaklaşık 2 cm çapında kitlesel lezyon; bu lezyonun superiyoru mediali düzeyinde, posterior kesimde, kapsüler-subkapsüler yerleşimli olarak izlenen, subsantimetrik boyutlu, metastaz şüpheli, artmış FDG tutulum odağı (SUV_{max} : 5,3) izlenmiştir (Figür 2).

Sonuç: Olgumuzda olduğu gibi, dalak metastazları genellikle asemptomatiktir, kanser hastalarının takipleri sırasında yapılan görüntüleme yöntemleriyle, insidental olarak saptanırlar. Endometrium kanserinden dalak metastazı son derece nadirdir, izole metastaz ise çok daha nadirdir. Genellikle başlangıç tedavisi için yapılan küratif cerrahiden aylar/yıllar süren karakteristik bir latent dönem sonrasında görülürler. F-18-FDG PET/BT ile tüm vücut görüntüleme, birçok nadir metastaz bölgesinin erken dönemde belirlenmesine katkı sağlamaktadır.

Anahtar Kelimeler: Endometrium karsinomu, izole dalak metastazı, F-18-FDG, PET/BT



Figür 1.



Figür 2.

[PS092]

F-18-FDG PET/BT ile Gösterilen Bir Pilomatrisoma Olgusunun Dissemine Malign Transformasyonu

Zehra Pınar Koç¹, Pınar Pelin Özcan¹, Emel Sezer²

¹Mersin Üniversitesi Hastanesi, Nükleer Tıp Kliniği, Mersin

²Mersin Üniversitesi Hastanesi, Onkoloji Kliniği, Mersin

Amaç: Pilomatrisoma benign bir deri eki tümörü olmakla birlikte malign transformasyon geçirmesi mümkündür. Bu benign tümörün florodeoksiglukoz (FDG) tutulumu gösterebileceği daha önce bildirilmiş olup biz bu olgu sunumunda yaygın malign transformasyonla karakterize bir olgunun pozitron emisyon tomografi (PET)/bilgisayarlı tomografi (BT) görüntülerini sunmak istiyoruz.

Olgu: Altmış üç yaşında kadın hasta daha önce boyunda pilomatrisoma tanısı olmakla birlikte üst torakal bölge ve omuzlarda yeni gelişen cilt lezyonları nedeniyle başvurmuş. Yeniden evreleme için yapılan PET/BT görüntülerinde en belirgin sol omuz eklemi düzeyinde olmakla birlikte üst torakal bölgede yaygın litik destrüktif kitlesel ve nodüler lezyonlar tanımlanmıştır.

Sonuç: Pilomatrisoma deri tabakalarından köken alan benign bir tümördür. Ayrıca bu tümör FDG tutulumu gösterip bazı olgu sunumlarında malignite açısından yanlış pozitiflik nedenleri arasında bildirilmiştir. Tanıdan yıllar sonra malign dönüşüm gösterebildiği de bilinmektedir. Yakın tarihte bu tümörün malign transformasyonu F-18-FDG PET/BT görüntüleriyle bir olgu sunumuyla bildirilmiştir. Biz bu olgu sunumunda bilinen önceki pilomatrisoma hastasının yaygın malign transformasyonunu F-18-FDG PET/BT görüntüleriyle sunmak istedik.

Anahtar Kelimeler: Pilomatrisoma, malign dönüşüm, FDG

[PS093]

18-F-FDG PET/BT Görüntülemeye İncidental Saptanan Çapraz Serebellar Diaşizis: Meme Karsinomali Olgu Sunumu

Seval Erhamamcı¹, Nesrin Aslan²

¹Başkent Üniversitesi İstanbul Sağlık Uygulama ve Araştırma Merkezi, Nükleer Tıp Anabilim Dalı, İstanbul

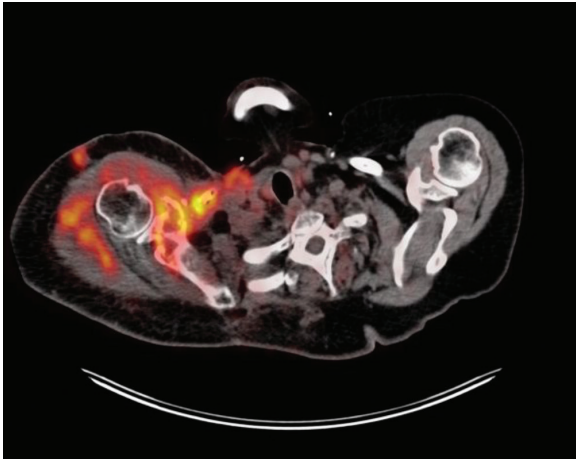
²Neolife Tıp Merkezi, Nükleer Tıp Kliniği, İstanbul

Amaç: Çapraz serebellar diaşizis (ÇSD), serebral süpratentoriyal lezyonun karşı tarafındaki serebellar hemisferin fonksiyonel aktivitesi ve metabolizmasında kayıpla karakterizedir. ÇSD serebral enfarktüs, süpratentoriyal tümörler, epilepsi, ensefalit ve kortiko pontoserebellar yolun bozulmasının bir sonucu olarak görülür. Bu yazıda, meme kanseri tanılı bir olguda, inisiyal evreleme amacıyla yapılan 18-F-florodeoksiglukoz (FDG) pozitron emisyon tomografi (PET)/bilgisayarlı tomografi (BT) tetkikinde, insidental olarak saptanan, serebrovasküler atak sekeline sekonder olarak gelişen ÇSD görüntüleme bulguları sunulmuştur.

Olgu: Meme CA tanılı (sol meme saat 9 hizasında yerleşimli, 40 mm çaplı, düzensiz konturlu kitlesel lezyondan yapılan Tru-cut biyopsi sonucu "high grade invaziv duktal karsinom"), 42 yaşında, kadın olgudan, inisiyal evreleme amacıyla FDG PET/BT tetkiki istenmiştir. FDG PET/BT tetkikinde, sol memede saat 9 hizasında yerleşimli, yoğun FDG tutulumu gösteren, 4,5 cm çapına yaklaşan, malign tümöral kitle lezyonu izlenmiştir (Figür 1). Sol aksillada level 1 düzeyinde yerleşimli, hafifçe artmış FDG tutulumu gösteren, korteksi kalınlaşmış birkaç adet LAP gözlenmiş olup, metastaz açısından şüpheli bulunmuştur. Primer tümörün metastazı şüphesini uyandırabilecek başka bir bulgu saptanmamıştır. Ayrıca, tiroid glandı sağ lobu inferior anteromediyal kesiminde, istmus komşuluğunda yerleşimli, 1 cm boyutuna yaklaşan, artmış FDG tutulum odağı dikkati çekmiş olup, insidental tiroid patolojisi ile uyumlu olarak değerlendirilmiştir (Figür 1). Ek olarak, solda frontopariyetal alanlarda yerleşimli, kısmen temporal alan ile de devam eden hipometabolik görünüm, insidental olarak fark edilmiş olup, serebrovasküler atak sekeli lehine değerlendirilmiştir. Sağ serebellar hemisferde izlenen hipometabolik görünüm ise çapraz serebellar diaşizis lehine yorumlanmıştır (Figür 2).

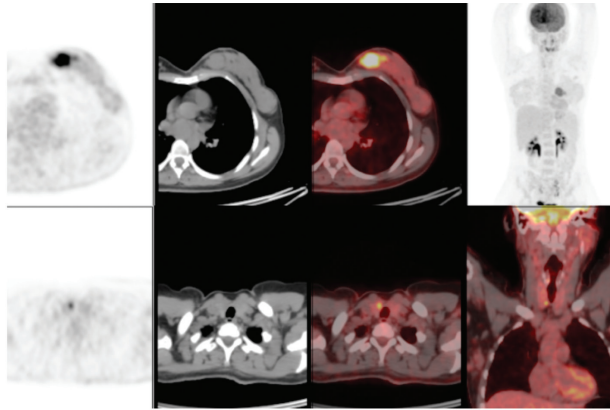
Sonuç: ÇSD'nin, kortiko pontoserebellar yolun aracılık ettiği transneuronal depresyondan kaynaklandığı düşünülmektedir. Serebral fokal lezyonun, karşı tarafındaki serebellar hemisferde, kan akımı, metabolizma ve oksijen tüketimindeki azalmayı gösterir. Bu fenomen, serebral lezyonların uzak metabolik etkilerinin sonucudur. En sık nedeni inmedir. İlk kez 1981 yılında Baron ve ark. tarafından, serebral kan akışı ve oksijenasyonun ölçümü için, O₂ inhalasyonu ile PET yapılan stroklu bir hastada görüntülenmiştir. ÇSD'nin, karakteristik fonksiyonel görüntüleme paterni, olgumuzda olduğu gibi, etkilenen serebral yarım kürede ve kontralateral serebellar yarım kürede diffüz olarak azalmış uptakedir.

Anahtar Kelimeler: Çapraz serebellar diaşizis, 18-F-FDG, PET/BT

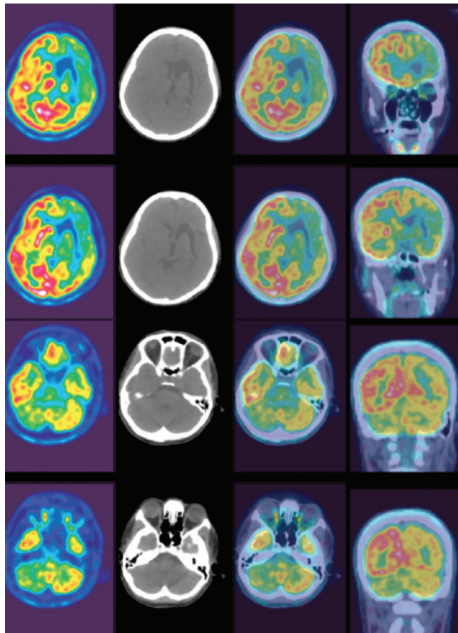


Figür 1. F-18-FDG PET/BT aksiyal görüntüleri

FDG: Florodeoksiglukoz, PET: Pozitron emisyon tomografi, BT: Bilgisayarlı tomografi



Figür 1.



Figür 2.

[PS094]

F-18-FDG PET/BT Görüntülemeye Maligniteyi Taklit Eden Nadir Bir Patoloji: Patent Urakus

Buğra Kaya, Ahmet Eren Şen, Özlem Şahin, Zeynep Aydın, Çağlağül Erol, Muzaffer Said Güler

Necmettin Erbakan Üniversitesi Meram Tıp Fakültesi, Nükleer Tıp Anabilim Dalı, Konya

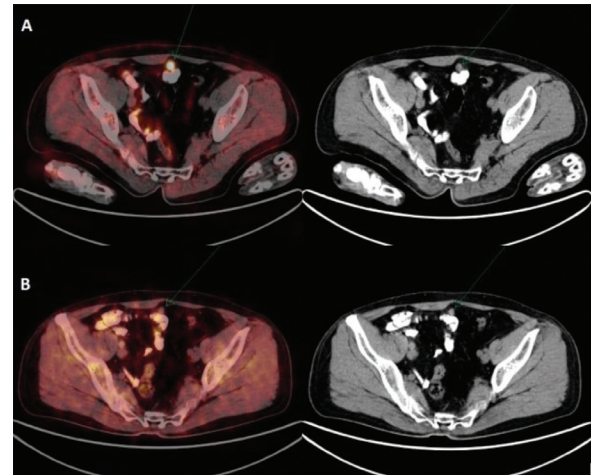
Amaç: Urakus intrauterin dönemde mesane ile umblikus arasında uzanan luminal yapıdır. Normalde bu lümen doğumda kapanır ve fibröz bir bant halini alır. Nadiren bu lümenin kapanmasında sorunlar meydana gelir ve urakal kist, fistül, sinüs gibi bazı patolojiler gelişebilir. Bu patolojiler umblikustan idrar gelmesi, urakusun enfekte olması ve malign

transformasyon göstermesi şeklinde kendini gösterebileceği gibi çoğu zaman bulgu vermeyip insidental olarak da saptanabilir. Malignitesi sıklıkla adenokarsinom şeklinde olup yüksek F-18-florodeoksiglukoz (FDG) afinitesi gösterir. Bu olguda mesane kanseri nedeniyle F-18-FDG pozitron emisyon tomografi (PET)/bilgisayarlı tomografi (BT) çekilen hastada insidental olarak saptanan patent urakusu sunmayı amaçladık.

Olgu: Elli altı yaşında erkek hastaya mesane kanseri tanısıyla, yeniden evreleme amaçlı F-18-FDG PET/BT çekildi. Hastanın mesanesine transüretal rezeksiyon yapılmış ve patoloji raporu non-invaziv high grade üreteryal karsinom olarak gelmişti. PET/BT görüntülerinde mesanede belirgin bir patoloji izlenmedi. Ancak mesane anterosuperiorunda 1 cm çapında ortası hipodens alan izlenmiş olup yüksek F-18-FDG akümüasyonu (SUV_{max} : 13,37) mevcuttu. Olası malignite/fizyolojik üriner akümüasyon ekartasyonu açısından tariflenen bölgeden yaklaşık 1 saat sonra miksiyon sonrasında geç görüntü alındı. Geç görüntülemeye F-18-FDG akümüasyonunun kaybolduğu ve lezyonun azaldığı dikkati çekti (Figür 1) Görünüm patent urakusta üriner F-18-FDG akümüasyonu olarak yorumlandı. Hastadan alınan anamnezde bu zamana kadar şikayetin olmadığı öğrenildi.

Sonuç: Urakus kapanmama anomalileri nadir görülmektedir. Genelde semptom vermeyip insidental olarak saptanırlar. Anatomik olarak urakus lokalizasyonundaki F-18-FDG akümüasyonlarında olası urakus patolojilerini ve üriner akümüasyonu daha iyi yorumlayabilmek için geç görüntülemenin değerli olduğunu gözlemledik. Bu hastada geç görüntüleme yapılmayı hastalığın evresi ve tedavi rejimi değişebilecekti. Ayrıca patent urakusun enfekte olabileceği ve malignite geliştirebileceği de akılda tutulmalıdır.

Anahtar Kelimeler: F-18-FDG, malignite, urakus



Figür 1. A. Erken görüntüleme, B. geç görüntüleme

[PS-095]

Ga-68 DOTATATE PET/BT'de Benign Bir Tutulum Örneği Olarak Vertebral Hemanjiom

Ahmet Eren Şen, Zeynep Aydın, Özlem Şahin, Buğra Kaya, Çağlagül Erol

Necmettin Erbakan Üniversitesi Meram Tıp Fakültesi, Nükleer Tıp Anabilim Dalı, Konya

Amaç: Ga-68 DOTATATE pozitron emisyon tomografi (PET)/bilgisayarlı tomografi (BT), nöroendokrin tümörlerin tanınış çalışmasında iyi bilinen bir yöntemdir. SSTR analoglarının akümülyasyon gösterdiği durumlarda olası benign nedenler de akılda tutulmalıdır. Ga-68 DOTATATE, aktif makrofajlar ve lenfosit yüzeylerinde somatostatin reseptörlerini ekspres ettikleri için benign enflamatuvar hastalıklarda da tutulum gösterebilir. Bu benign lezyonlardaki uptake mekanizması net değildir ve hemanjiyomlar için çok az veri vardır. Bu olguda paraganlioma tanılı hastada evreleme amacıyla çekilen Ga-68 DOTATATE PET/BT'de vertebral hemanjiomda insidental olarak tespit edilen artmış radyofarmasötik tutulumunu sunuyoruz.

Olgu: Altmış beş yaşında paraganlioma tanılı kadın hastanın Ga-68 DOTATATE PET/BT görüntülerinde T2 vertebra korpusunda artmış radyofarmasötik tutulumu (SUV_{max} : 6,86) izlendi. Kemik metastazı olarak yanlış yorumlanabilecek bu tutulumun BT görüntüsü incelendiğinde hemanjiyom ile uyumlu lezyon olduğu görüldü.

Sonuç: Nöroendokrin tümörlerin kemik metastazı çok nadir olmakla birlikte, vertebral radyofarmasötik tutulumu eşzamanlı BT görüntüleri değerlendirilmezse iskelet metastazı olarak yanlış yorumlanabilir. Doğru tümör evrelemesi için PET/BT üzerindeki anatomik ve metabolik bilgilerin birleştirilmesi çok önemlidir.

Anahtar Kelimeler: Ga-68 DOTATATE, PET/BT, hemanjiom, paraganlioma

[PS-096]

Pulmoner Romatoid Nodüllerde FDG PET/BT Görüntüleme: 2 Olgu Sunumu

Berfin Temelli

Mersin Şehir Eğitim ve Araştırma Hastanesi, Nükleer Tıp Kliniği, Mersin

Amaç: Romatoid artritte malignite riski artması nedeniyle akciğerde oluşan nodüllerin ayırıcı tanısı önem arz etmektedir. Bizde bu amaçla bölümümüze başvuran 2 olguda florodeoksiglukoz (FDG) pozitron emisyon tomografi (PET)/bilgisayarlı tomografi (BT) görüntüleme izlenen romatoid nodüllerin görünüm ve metabolik karakterizasyonunu sunmak istedik.

Olgu 1: Altmış bir yaşında romatoid artrit tanısı olan kadın hasta, her iki akciğerde izlenen nodüllerin sayısı ve boyutlarının tomografik takiplerinde artış olması nedeniyle malignite ayırımı ve tanı amaçlı 2016 mayıs ayında bölümümüze yönlendirildi. Yapılan FDG PET/BT çekiminde: sağ akciğer alt lob superior segmentte subpleval 16,5x7,5 mm boyutundaki nodüde (SUV_{max} : 2,6) ılımlı düzeyde artmış FDG tutulumu izlenmiştir. Sağ akciğer alt lobda periferik yerleşimli 13,5x8 mm ve 14,8x7,8 mm boyutundaki parankimal nodüllerde (SUV_{max} : 2,6) artmış FDG tutulumu izlenmektedir. Sağ akciğer alt lobda 7,8x6 mm çapındaki kaviter lezyonda (SUV_{max} : 2,3) ve sol akciğer alt lobda 14,2x8,3 mm boyutunda izlenen nodüler lezyonda düşük düzeyde FDG tutulumu izlenmiştir.

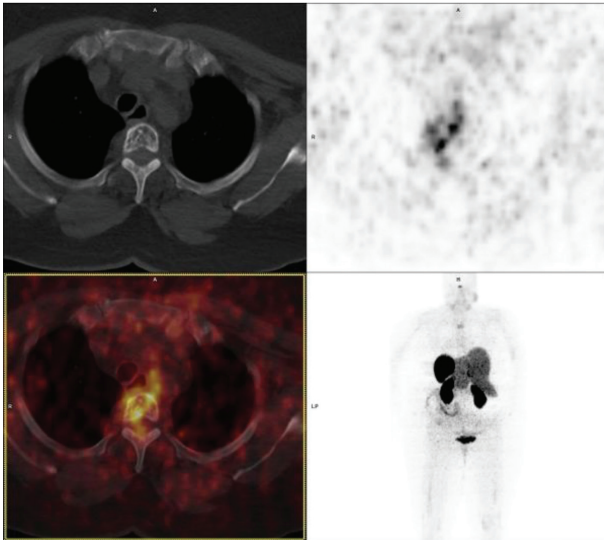
Hastanın her iki akciğerde genelde periferik yerleşimli ılımlı-düşük düzeyde metabolik aktivite gösteren nodüllerin ve kaviter lezyonların öncelikle pulmoner romatoid nodülleri düşündürdüğü belirtilerek takip önerilmiştir. Hastanın çekim sonrası yapılan 3 yıllık tomografik takiplerinde malignite yönünde bulgu izlenmemiş olup hasta romatoid nodül tanısı ile tedavisini almaktadır.

Olgu 2: Elli yedi yaşında erkek hasta, çekilen akciğer tomografisinde her iki akciğerde nodüller saptanması nedeniyle kliniğimize akciğer kanseri-metastaz ön tanılarıyla yönlendirilerek biyopsi için uygun alan belirlemek amacıyla PET/BT ünitemize 2016 Ağustos ayında yönlendirilmiştir. Hastanın FDG PET/BT taramasında: sağ akciğerde büyüklüğü alt lobda 17x11 mm boyutlu kaviter (SUV_{max} : 2,9) ve 28x10,8 mm boyutunda düzensiz sınırlı (SUV_{max} : 2,9) olmak üzere 3-4 adet subpleval nodül izlenmiştir. Sol akciğerde büyüğü üst lob anteriorda 11,5x11 mm boyutlu subpleval nodüde (SUV_{max} : 1,6) olmak üzere birkaç adet düşük FDG tutulumu gösteren subpleval nodül mevcuttu.

Görünümler akciğerde subpleval alanda yer alması, bir kısmının kaviter özellik göstermesi ve primer malign odak izlenmemesi nedeniyle derinleştirilen ve ek hastalıklar yönünden ayrıntılı anamnez alınan hastanın, romatoid artrit nedeniyle tedavi aldığı saptanmış ve görünümler pulmoner romatoid nodül lehine değerlendirilmiştir. Bu nedenle takibe alınan hastanın yapılan 3 yıllık takipleri malignite yönünden bulgu saptanmamıştır.

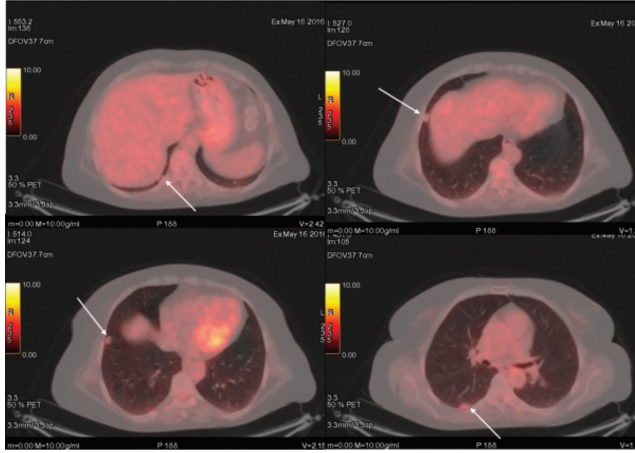
Sonuç: Biz olgularımızda, pulmoner romatoid nodüllerin subpleval alana yerleşim gösterdiğini, FDG tutulumunun genellikle düşük-ılımlı düzeyde olduğunu, bazı nodüllerin kaviteye gösterdiğini saptadık. Bu pulmoner romatoid nodüllere lenf nodüllerinin eşlik etmemekteydi. Bizim olgularımızda olduğu gibi FDG PET/BT, pulmoner romatoid nodüllerde hastanın tanı süresini kısaltmakta, malign-enflamatuvar süreçleri ayırt etmede ve gereksiz invaziv işlemleri önlemede faydalıdır.

Anahtar Kelimeler: Romatoid nodül, FDG, pulmoner nodül, PET/BT



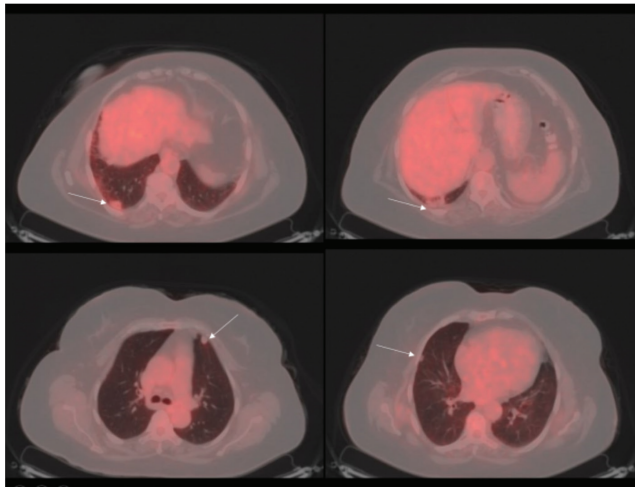
Figür 1. Ga-68 DOTATATE PET/BT görüntülerinde T2 vertebra hemanjiyomda artmış radyofarmasötik tutulumu

PET: Pozitron emisyon tomografi, BT: Bilgisayarlı tomografi



Figür 1. Olgu 1: PET/BT de farklı kesitlerde ılımlı FDG tutulumu gösteren periferik yerleşimli pulmoner rotoid nodüller

PET: Pozitron emisyon tomografi, BT: Bilgisayarlı tomografi, FDG: Florodeoksiglukoz



Figür 2. Olgu 2: PET/BT de farklı kesitlerde bir kısmı kaviter olan periferik yerleşimli pulmoner rotoid nodüller

PET: Pozitron emisyon tomografi, BT: Bilgisayarlı tomografi

[PS-097]

Kaposi Sarkomunun Nadir Görülen Soliter Kemik Metastazi Ve F-18-FDG PET/BT Görüntüleme: Olgu Sunumu

Seval Erhamamcı¹, Nesrin Aslan²

¹Başkent Üniversitesi İstanbul Sağlık Uygulama ve Araştırma Merkezi, Nükleer Tıp Anabilim Dalı, İstanbul

²Neolife Tıp Merkezi, Nükleer Tıp Kliniği, İstanbul

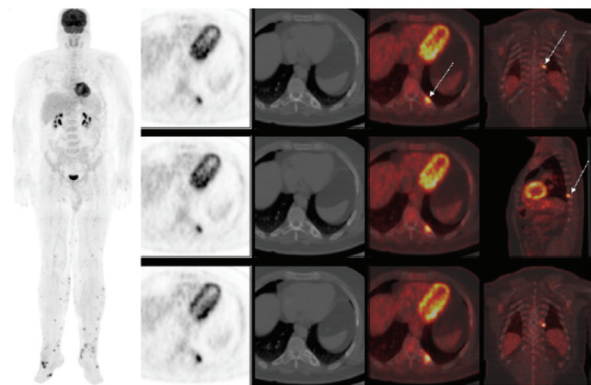
Amaç: Kaposi sarkomu (KS), özellikle alt ekstremitelerde, sıklıkla topukta veya ayakta, mavi-kırmızı deri nodülleri ile karakterize, kan damarlarından köken alan, human herpes virüs-8 ile ilişkili nadir bir tümördür. Primer olarak deri ve mukozal membranları etkiler. Kemik tutulumu nadirdir. F-18- florodeoksiglukoz (FDG) pozitron emisyon tomografi (PET)/

bilgisayarlı tomografi (BT), hastalığın evrelemesinde ve tedavi cevabının değerlendirilmesinde kullanılmaktadır. Bu yazıda, soliter kemik metastazi izlenen KS'li bir olgunun F-18-FDG PET/BT görüntüleme bulguları sunulmuştur.

Olgu: Kırk iki yaşındaki erkek olgu, ayak sırtında deri-deri altı yerleşimli lezyondan yapılan eksizyonel biyopsi sonucu "nodüler evre KS" olarak tanımlanmıştır. Toraks BT'de sol 8. kosta posteriorunda ekspansil kemik lezyonunun izlendiği olgudan inisiyal evreleme amacıyla F-18-FDG PET/BT tetkiki istenmiştir. F-18-FDG PET/BT'de her iki ayak ve her iki kruriste bazıları yoğun karakterde olmak üzere, artmış FDG tutulumu gösteren, geneli cilt yüzeyinde yerleşimli olmakla birlikte, bazıları deri-deri altı yumuşak dokulara lokalize, primer hastalığın tutulumu-metastazi ile uyumlu, malign, çok sayıda tümöral lezyonlar (SUV_{max} : 14,5) izlenmiştir (Figür 1). Ayrıca tüm vücudun diğer kesimlerinde cilt-cilt altı yumuşak dokularda yerleşimli, primer hastalığın tutulumu-metastazi lehine değerlendirilen, hafifçe-minimal artmış FDG tutulumlarının eşlik ettiği, malign tümöral lezyonlar gözlenmiştir. Her iki popliteal alanda, cilt altı yağlı dokular içerisinde yerleşimli, metastatik lenf nodularını düşündüren, yaklaşık 1 cm boyutlarında, artmış FDG tutulum odakları dikkati çekmiştir. Sol 8. kosta posteriorunda yerleşimli, yoğun FDG tutulumunun eşlik ettiği, primer hastalığın tutulumu-metastazi lehine değerlendirilen, litik-ekspansil kemik lezyonu (SUV_{max} : 13,7) görülmüştür (Figür 1).

Sonuç: İlk kez 1872'de Moritz Kaposi tarafından tanımlanan KS, malign anjiyomatöz bir neoplazidir. Klasik, endemik (Afrika tipi), epidemik (AIDS ile ilişkili), iyatrojenik (transplantasyonla ilişkili) ve non-epidemik gay ilişkili KS olmak üzere beş klinik tipi bulunmaktadır. HIV enfeksiyonu ile ilişkili olmayan klasik KS, genellikle iyi seyirlidir, sıklıkla alt ekstremitelerde ve ellerde mor renkli makül, nodül veya plak olarak kendini gösterir. Lezyonlar proksimale doğru ilerlemeye meyillidir. KS, multifokal, endotel hücrelerinden köken alan, hiperplastik/neoplastik prosedir. Kemik tutulumu nadirdir, genellikle komşu deri lezyonundan invazyon ile görülür. Caponetti ve ark. tarafından, 1925-2006 yılları arasında, kas iskelet lezyonlu vaka sayısı 66 olarak bildirmiştir. Periferik iskelet tutulumu, klasik ve endemik tipte izlenirken; AIDS ile ilişkili tipte sıklıkla aksiyal (vertebra, kosta, sternum ve pelvis) ve/veya maksiyofasial kemiklerde tutulum görülür. Olgumuz, litik-ekspansil özelliğe, soliter kemik metastazi izlenen nadir KS olgularından birisidir.

Anahtar Kelimeler: Kaposi sarkomu, izole kemik metastazi, F-18-FDG, PET/BT



Figür 1.

[PS-098]

Nadir Görülen Bir Konjenital Anomali; Çift İnferiyör Vena Kava

Nuh Filizoğlu, Ceren Özge Engür, Selin Kesim, Halil Turgut Turoğlu, Salih Özgüven, Tanju Yusuf Erdil

Marmara Üniversitesi Pendik Eğitim ve Araştırma Hastanesi, Nükleer Tıp Anabilim Dalı, İstanbul

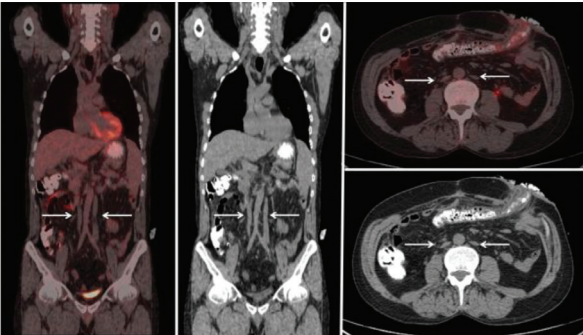
Amaç: Çift inferiyör vena kava (İVK) genel popülasyonun %0,2-3,0'ında görülür. Her ne kadar İVK konjenital anomalileri genellikle klinik olarak asemptomatiktir ve görüntüleme ile tesadüfen saptansa da, bu venöz anomaliler retroperitoneal cerrahi ve radyolojik venöz girişimsel prosedürler sırasında önemli olabilir. Bu olgu sunumunda florodeoksiglukoz (FDG) pozitron emisyon tomografi (PET)/bilgisayarlı tomografi (BT)'de rastlantısal olarak saptanan bir çift İVK anomalisi anlatıldı.

Yöntem: Kolon kanseri ve opere seminom tanısıyla takip edilen 48 yaşındaki erkek hastaya yeniden evreleme amacıyla FDG PET/BT çekildi.

Bulgular: FDG PET/BT tetkikinde; çıkan kolonda şüpheli yoğun hipermetabolizma izlendi. Bununla birlikte batin orta hatta her iki renal venin altında çift İVK anomalisi izlendi. Her iki İVK, abdominal aortanın her iki yanında ana iliak venlere kadar uzanmakta olduğu ve sol İVK sol renal vane dökülüp sonrasında sol renal venin abdominal aortanın arkasında sağ İVK ile birleştiği izlendi.

Sonuç: Normal İVK dört bölümden oluşur: hepatik, suprarenal, renal ve infrarenal. Gebeliğin altıncı haftasında başlayan ve bir dizi anastomozlama ve gerileme süreci gösteren üç çift ilkel damar (posteriyör kardinal, sübkardinal ve süprakardinal damarlar) içeren karmaşık bir embriyogenik süreçten türetilir. Bu işlemin herhangi bir adımının değişmesi, en az 14 farklı anatomik İVK anomalisine sebep olur. Çift İVK, sağ ve sol suprakardinal venlerin embriyogenik süreçte gerilememesinden kaynaklanır. Bu anomaliler nadirdir, genellikle çok az fizyolojik sonucu vardır ve sağlıklı bireylerde çoğunlukla görüntüleme sırasında tesadüfen saptanır. Bununla birlikte, tanı konulmadığında vasküler girişimsel radyoloji prosedürleri ve retroperitoneal böbrek cerrahisi sırasında önemli komplikasyonlara yol açabilir. Ek olarak, abdominal aortun solunda uzanan İVK, seyri boyunca takip edilmezse bir lenf nodu ile karıştırılabilir. Görüntüleme uzmanları, FDG PET/BT görüntülemeye lenf nodu ile karışabilecek bu normal anatomik varyasyonun farkında olmalıdır.

Anahtar Kelimeler: FDG, PET/BT, vena kava, inferiyör



Figür 1.

[PS-099]

Pitüiter İnsidentaloma F-18-FDG Tutulumu Olgu Sunumu

Fatma Arzu Görtan, Ceren Deniz Kapulu Akça

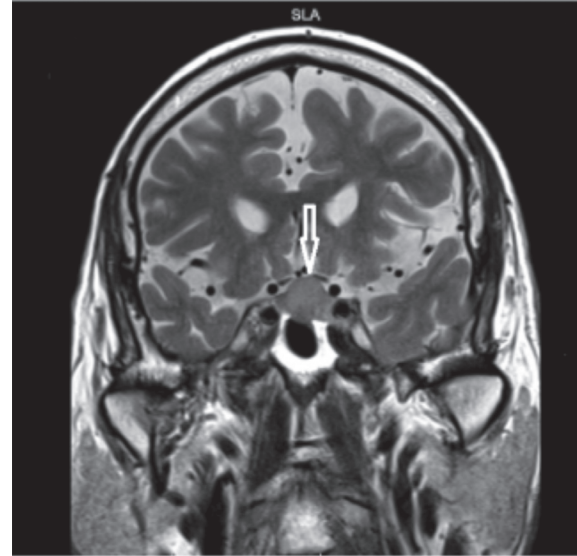
Sağlık Bilimleri Üniversitesi, Ankara Şehir Hastanesi, Nükleer Tıp Kliniği, Ankara

Pitüiter adenomlar meningioma ve gliomaları takiben tüm intrakraniyal neoplaziler içerisinde %15 ile üçüncü sırada yer almaktadır. Hormon salgılayan pitüiter adenomlar klinik bulgu verdiğinden hızla tanı alırken hormon salgılamayanlar klinik bulgu vermeksizin büyüyerek ancak baskı etkisiyle ortaya çıkan semptomlar nedeniyle araştırılmaktadırlar. Bu nedenle de hormon salgılamayan ve baskı etkisi göstermeyen adenomlar başka sebeplerle yapılan görüntülemelerde saptanarak pitüiter insidentaloma adını almaktadırlar.

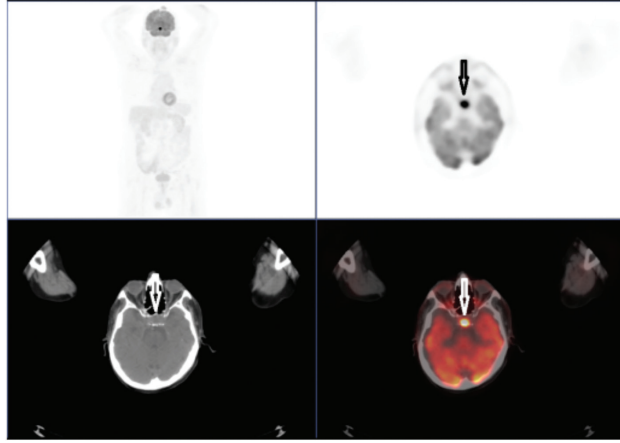
Seksen yedi yaşında erkek hastada saçlı deride skuamöz hücreli karsinom nedeniyle yapılan F-18-FDG-PET/BT görüntülemeye pitüiter bez lokalizasyonunda 2 cm çaplı düzgün sınırlı lezyonda fokal artmış F-18-FDG tutulumu (SUV_{max} :53,97) izlendi. Yapılan kraniyal manyetik rezonans (MR) lezyonun pitüiter adenom ile uyumlu olduğu saptandı.

Normal pitüiter gland yerleşimli artmış F-18-FDG tutulumu izlenmezken sık görülen intrakraniyal neoplazilerden olan pitüiter adeomlar artmış F-18-FDG tutulumu gösterebilmektedir. Klinik pratikte bu durum onkolojik nedenlerle yapılan F-18-FDG-PET/BT görüntülemelerde hipermetabolik lezyonların metastaz olarak değerlendirilme eğilimi nedeniyle yanlışlara neden olabilmektedir. İntrakraniyal metastaz olasılığı yüksek olan malignitelere pitüiter gland yerleşimli lezyonların değerlendirilmesinde adenom olasılığı akılda tutulmalı ve MR bulguları ile birlikte yorumlanmalıdır.

Anahtar Kelimeler: Pitüiter adenom, FDG-PET/BT, hipofiz adenomu



Figür 1. MR görüntüsü
MR: Manyetik rezonans



Figür 2. FDG PET/CT görüntüsü

FDG PET/CT: Florodeoksiglukoz pozitron emisyon tomografi (PET)/CT

[PS-100]

Meme Kanserinde İnsidental Uterin Kitle Olgusu

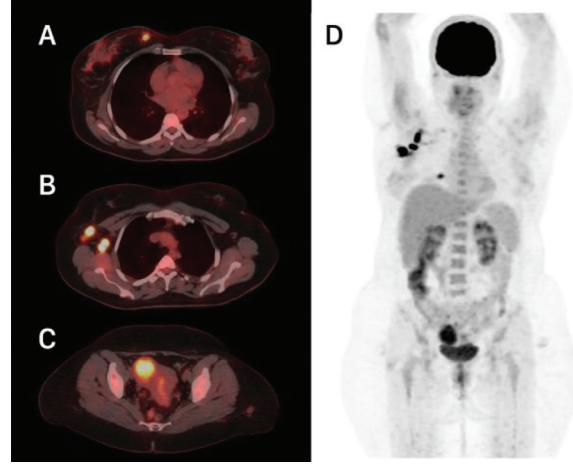
Berna Okudan Tekin, Nazım Coşkun

Ankara Şehir Hastanesi, Nükleer Tıp Kliniği, Ankara

Olgu: Sağ memede ele gelen kitle nedeniyle araştırılan 47 yaşında kadın hastada, sağ meme saat 3 hizasındaki BIRADS-5 lezyondan alınan biyopsi sonucu invaziv duktal karsinom olarak raporlandı. Hücrelerin bir kısmında taşlı yüzük morfolojisi mevcuttu. Hasta F-18-FDG pozitron emisyon tomografisi/bilgisayarlı tomografi (PET/CT) ile evreleme amacıyla kliniğimize yönlendirildi. Sağ memedeki 9 mm çaplı lezyonda ve sağ aksiller alandaki büyüğü 13 mm çaplı lenf nodlarında hipermetabolizma izlendi. Bulgular primer patolojinin sağ memede varlığı ve lenfatik metastazı ile uyumlu görünümdeydi. Ayrıca, uterus gövdesi sağ anterolateralinde, 35 mm çaplı hipodens kitle lezyonunda artmış F-18-FDG tutulumu izlendi (SUV_{max} :11,47). kadın hastalıkları ve doğum kliniğine konsülte edilen hastaya, uterin lezyonun yüksek metabolik aktivitesi göz önünde bulundurularak leiomyosarkom ön tanısıyla laparoskopik total histerektomi ve bilateral salpingoofektomi yapıldı. Post operatif patoloji sonucu uterin leiomyoma olarak raporlandı.

Sonuç: Meme kanseri kadınlarda en sık görülen kanser türüdür. Bu hastalarda en önemli prognostik faktörlerden biri hastalığın tanı anındaki yaygınlığıdır. F-18-FDG PET/CT meme kanserinin evrelenmesinde sıklıkla kullanılmaktadır. Meme kanseri ve uterin kitelerin etyopatogenezindeki ortak östrojen etkisinin göz önünde bulundurulması, meme kanseri tanılı hastaların mutlaka endometriyal bulgular açısından da değerlendirilmesi ve benign uterin patolojilerin de yüksek metabolik aktivite gösterebileceğinin hatırlanması önemlidir.

Anahtar Kelimeler: Meme kanseri, PET/CT, leiomyom



Figür 1. A: Sağ memede kitle, B: Sağ aksiller lenf nodları, C: Uterin kitle, D: MIP görüntüsü

[PS-101]

GA68-PSMA PET/CT Görüntülemeye Aksesuar Parotis Bezi: Olgu Sunumu

Seval Erhamamcı¹, Nesrin Aslan²

¹Başkent Üniversitesi, İstanbul Sağlık Uygulama ve Araştırma Merkezi, Nükleer Tıp Anabilim Dalı, İstanbul

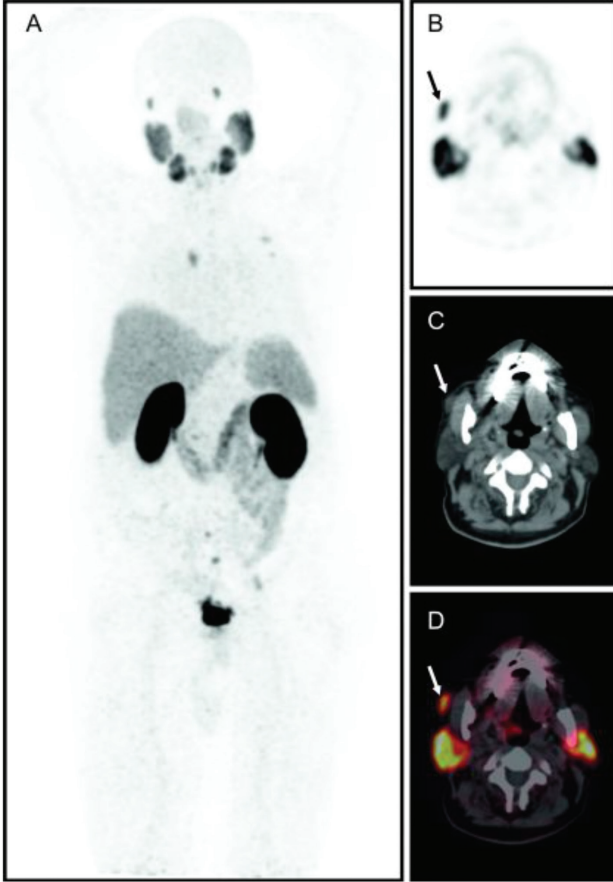
²Neolife Tıp Merkezi, Nükleer Tıp Kliniği, İstanbul

Amaç: Ga68-PSMA pozitron emisyon tomografi (PET)/CT (PET/CT), prostat kanserinin takibinde, özellikle rekürren hastalığın tespitinde yaygın olarak kullanılan görüntüleme yöntemidir. Prostat spesifik membran antijen (PSMA) ekspresyonu, prostat dışındaki normal dokularda, benign lezyonlarda ve prostat dışındaki bazı malign lezyonlarda bildirilmiştir. Ga68-PSMA, gözyaşı ve tükürük bezleri, ince barsak, karaciğer ve dalakda fizyolojik olarak tutulum göstermektedir. Bu yazıda, prostat kanseri tanısı ile yeniden evreleme amacıyla yapılan Ga68-PSMA PET/CT tetkikinde, insidental saptanan, fizyolojik Ga68-PSMA tutulumu izlenen, anatomik bir varyasyon olan aksesuar parotis bezi sunulmuştur.

Olgu: Metastatik prostat kanseri tanısı ile tedavi ve takipleri devam eden, PSA düzeyi 17,48 ng/mL olarak saptanan, 70 yaşındaki erkek hastaya, yeniden evreleme amacıyla Ga68-PSMA PET/CT tetkiki yapıldı. Bilateral seminal veziküllerde, pelvik lenf nodlarında ve sol skapulada metastaz ile uyumlu artmış aktivite tutulumları saptandı (Figür 1A). Ayrıca, kranial aksiyal kesitlerde, sağ parotis bezinden tamamen ayrı ve sağ parotis bezinin anteriorunda yerleşimli, parotis bezi ile benzer dansitede, yaklaşık 1,5 cm çapında, Stensen kanalına komşu, yüksek Ga68-PSMA aktivitesi gösteren (SUV_{max} = 9,6), yumuşak doku kitlesi saptandı ve aksesuar parotis bezi (APB) ile uyumlu olarak değerlendirildi (Figür 1 B, C, D).

Sonuç: APB, 0,5-1 cm çapında küçük bir bez olup, ana parotis bezinden ayrı, Stensen kanalına komşu yerleşimlidir. Birçok olguda, aksesuar bir kanal ile Stensen kanalına drene olur. Normal popülasyonda yaklaşık %20 oranında görülür. Ga68-PSMA'nın tükürük bezlerinde yüksek düzeyde fizyolojik tutulum göstermesi nedeniyle, anatomik bir varyasyon olan APB'inde, yüksek düzeyde Ga68-PSMA aktivitesi izlenmiştir. Ga68-PSMA PET/CT görüntülerin yorumlamasında, potansiyel tuzaklardan kaçınmak için, benign veya prostat dışındaki malign lezyonların yanı sıra, normal dağılım paternlerinin, anatomik varyasyonlara bağlı olarak izlenen fizyolojik varyantların bilinmesi önemlidir.

Anahtar Kelimeler: Aksesuar parotis bezi, Ga68-PSMA, PET/BT, anatomik varyasyon, fizyolojik varyant

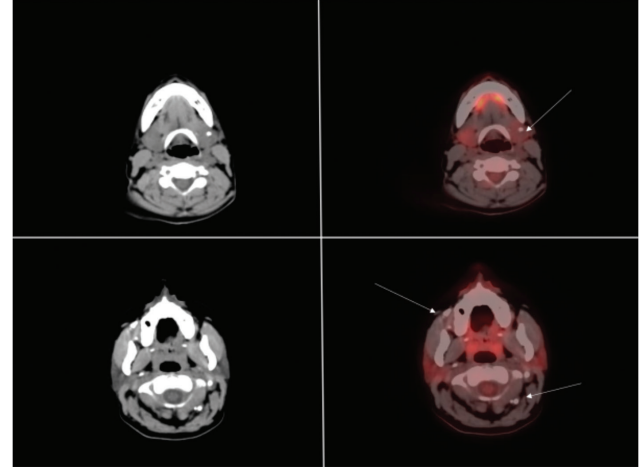


Figür 1.

doku dansitesinde alanda, dilin sol lateralinde ve sol submandibuler gland içerisinde florodeoksiglukoz (FDG) tutulumu göstermeyen kalsifiye alanlar içeren yumuşak doku dansitesinde alanlar mevcuttu.

Sonuç: Bizim olgumuzda kalvaryumda subkutan doku yanında submandibuler bez ve ağız tabanında izlenen hemanjiyomlarda belirgin FDG tutulumu saptanmadı. Bu açıdan lezyonların maligniteden ayırımında yardım etmektedir. Ayıcı tanıda hemanjiyomların yaygın kalsifikasyon alanları içerebileceği ve farklı dokular içerisinde bulunabileceği de gözönüne alınmalıdır.

Anahtar Kelimeler: Maxillofasial hemanjiyom, FDG, PET



Figür 1. PET-BT de submandibular bölgede, ve cilatında multiple belirgin FDG tutulumu göstermeyen kalsifiye hemanjiyomlar
FDG: Florodeoksiglukoz

[PS-103]

Aksilla Ve Boyunda Metastatik Lap'lar İzlenen, Memede Primer Odak Saptanamayan FDG-PET/CT Olgusu

Tülay Kaçar Güveli, Öznur Çiftçi, Murat Polat

Sağlık Bilimleri Üniversitesi Bakırköy Dr. Sadi Konuk Eğitim ve Araştırma Hastanesi, Nükleer Tıp Fakültesi, İstanbul

Giriş: Okült meme kanseri memede herhangi bir fizik muayene bulgusunun olmadığı; ya da radyolojik olarak gösterilemeyen bir kanser türüdür. Genelde primeri belli olmayan aksiller metastazla kendini gösterir. Kadınlarda görülen meme kanserlerinin %0,2-0,9 kadarının okült meme kanseri olduğu bildirilmiştir.

Olgu: Altmış dört yaşında kadın hasta. Koltuk altında ele gelen kitle nedeniyle başvurmuş hastaya yapılan eksizyonel biyopsi sonucu invaziv duktal karsinom metastazı olarak raporlanmış. İmmünohistokimyasal incelemelerde östrojen ve progesteron kuvvetli pozitif, CERB B2 pozitif, CEA negatif olarak görülmüş. Hastaya primer odak araştırması amaçlı yapılan florodeoksiglukoz pozitron emisyon tomografi (PET)/BT (FDG-PET/CT) görüntülemesinde; boyunda ve mediastende uzun aksı 2,5 cm'ye ulaşan yoğun hipermetabolik metastazla uyumlu olarak değerlendirilen LAP'lar izlendi (SUV_{max}=10,2). Bilateral meme parankiminde patolojik FDG tutulumu gösteren lezyon alanı seçilmedi. Bunun üzerine okült meme kanserini olarak kabul edilip mastektomi yapılan hastada, mastektomi materyali patolojik incelemesinde herhangi bir odağa rastlanmadı.

[PS-102]

Multiple Maxillofasial Hemanjiomun F-18-FDG ile Görüntülenmesi

Berfin Temelli

Mersin Şehir Eğitim ve Araştırma Hastanesi, Nükleer Tıp Kliniği, Mersin

Amaç: Baş boyun bölgesinde sıklıkla rastlanan, benign vasküler bir tümör olan hemanjiyomda FDG tutulum paternini göstermek, lezyonların görünümünü ve yerleşimi açısından literatüre katkıda bulunmak.

Olgu: Otuz bir yaşında bayan hasta, 3 yıldır baş-boyun bölgesinde bulunan maxillofasial hemanjiom tanısı ile takip edilmekteydi. Sağ bukkal mukozadan alınan biyopsi benign gelmişti. Klinisyen lezyonların multiple olmasında göz önünde bulundurularak malignite ekartasyonu amacıyla pozitron emisyon tomografi (PET)/BT (PET-BT) çekilmek üzere hastayı kliniğimize yönlendirdi. Hastanın çekilen PET-BT sinde frontal bölgede deri altında yaklaşık 3 milimetrik kalınlıkta alanında, sağ maxiller sinüs posterolateralinde kalsifikasyonlar izlenen 21x15 mm boyutundaki yumuşak

Sonuç: Okült meme kanseri tanısı koyma sıklığı radyolojik yöntemlerde yaşanan gelişmeler neticesinde azalmıştır. Buna rağmen aksillada primeri belli olmayan metastatik lenf nodu varlığında, okült meme kanseri hatırd tutulmalıdır.

Anahtar Kelimeler: Okült Meme Kanseri, FDG PET/CT

[PS-104]

GA68-PSMA PET/BT Görüntülemeye Rastlantısal Aksesuar Dalak: Olgu Sunumu

Seval Erhamamcı¹, Nesrin Aslan²

¹Başkent Üniversitesi İstanbul Sağlık Uygulama ve Araştırma Merkezi, Nükleer Tıp Anabilim Dalı, İstanbul

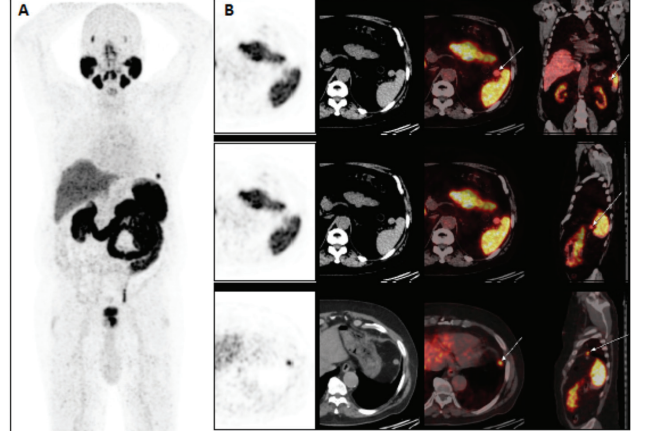
²Neolife Tıp Merkezi, Nükleer Tıp Kliniği, İstanbul

Amaç: Ga68-PSMA pozitron emisyon tomografi (PET)/BT (PET/BT), prostat kanserinin görüntülenmesinde kullanımı giderek artan tanısal yöntemdir. Prostat spesifik membran antijen (PSMA) ekspresyonu, prostat dışındaki normal dokularda, benign ve prostat dışındaki malign lezyonlarda da bildirilmiştir. Ga68-PSMA, gözyaşı ve tükrük bezleri, ince barsak, karaciğer ve dalakta fizyolojik olarak tutulum göstermektedir. Bu yazıda, prostat kanseri tanılı olguda, inisiyal evreleme amacıyla yapılan Ga68-PSMA PET/BT tetkikinde, insidental saptanan, fizyolojik Ga68-PSMA tutulumu izlenen, anatomik bir varyasyon olan aksesuar dalak (AD) sunulmuştur.

Olgu: Prostatik adenokarsinom tanılı (serum prostat spesifik antijen düzeyi 30 ng/mL, Gleason: 3+4=7) olguya, inisiyal evreleme amacıyla Ga-68-PSMA PET/BT tetkiki yapıldı. Ga68-PSMA PET/BT tetkikinde, prostat glandı, mid-bazis düzeyi, anterior zon sol paramediyen kesimlerinde yerleşimli, yoğun PSMA aktivitesi gösteren, yaklaşık 2 cm boyutunda, malign tümöral lezyon izlenmiştir (Figür 1A). Ayrıca dalak anteriorunda, yuvarlak düzgün sınırlı, PSMA aktivitesi gösteren, AD ile uyumlu olarak değerlendirilen doku dikkati çekmiştir (Figür 1 A, B). Olguda, primer tümörün metastazını düşündürebilecek bulgu saptanmamıştır.

Sonuç: AD, normal anatomik lokalizasyonundaki dalak dokusundan ayrı, başka bir odakta konjenital olarak bulunan fonksiyonel dalak dokusudur. Görülme sıklığı %10-30 olan anatomik bir varyanttır, ortalama 1 (0,2-10) cm çapa sahiptir. Genellikle bir tanedir ve dalak hilumunda ya da pankreas kuyruğuna yakın olarak ligamentum splenorenalede bulunur. Nadiren batında retroperitonda herhangi bir yerde ve intrapankreatik bulunabilir; çeşitli tümörler, metastazlar ve lenfadenopatiler ile karışabilir. Genellikle insidental olarak saptanır ve çoğu olguda klinik önemi yoktur. Ancak dalağı etkileyen patolojik durumlar aksesuar dalağı da etkileyebilir. Olgumuzun Ga68-PSMA PET/BT görüntülemesinde, AD'de fizyolojik bir varyant olarak PSMA tutulumu izlenmekte olup, tanısal karışıklığa neden olabilir. Ga68-PSMA PET/BT görüntülerinin yorumlamasında, potansiyel tuzaklardan kaçınmak için, benign veya prostat dışındaki malign lezyonların yanı sıra, normal dağılım paternlerinin, anatomik varyasyonlara bağlı olarak izlenen fizyolojik varyantların bilinmesi önemlidir.

Anahtar Kelimeler: Aksesuar dalak, Ga68-PSMA, PET/BT, anatomik varyant, fizyolojik varyant



Figür 1.

[PS-105]

Tiroid Karsinomunda Radyoaktif İyot Tedavisi Zamanlamasının Ablasyon Başarısına Etkisi

Özhan Özdoğan¹, Ayşegül Aksu¹, Ersoy Doğan², Oğün Bülbül¹, Merih Güray Durak³, Ali İbrahim Sevinç⁴, Fırat Bayraktar⁵, Ahmet Ömer İkiz⁶

¹Dokuz Eylül Üniversitesi Tıp Fakültesi, Nükleer Tıp Anabilim Dalı, İzmir

²Dokuz Eylül Üniversitesi Tıp Fakültesi, Kulak, Burun ve Boğaz Hastalıkları Anabilim Dalı, İzmir

³Dokuz Eylül Üniversitesi Tıp Fakültesi, Patoloji Anabilim Dalı, İzmir

⁴Dokuz Eylül Üniversitesi Tıp Fakültesi, Genel Cerrahi Anabilim Dalı, İzmir

⁵Dokuz Eylül Üniversitesi Tıp Fakültesi, İç Hastalıkları Anabilim Dalı, Endokrinoloji ve Metabolizma Hastalıkları Bilim Dalı, İzmir

Amaç: Bu çalışmada amacımız diferansiyel tiroit karsinomu tanılı hastalarda cerrahi sonrası radyoaktif iyot (RAİ) tedavisi uygulama zamanının ablasyon başarısına etkisini değerlendirmektir.

Yöntem: Kasım 2014-Kasım 2017 tarihleri arasında merkezimizde ablasyon amacıyla radyoaktif iyot tedavisi verilen hastalar retrospektif olarak incelendi. Tüm hastalarda total tiroidektomiden ablasyona kadar geçen zaman (TZ) ay olarak hesaplandı. Ablasyon başarısını belirlemek için tedavi sonrası 9-12. ayda yapılan tarama sonuçları kullanıldı. Ablasyon başarısı iki farklı şekilde tanımlandı. Başarılı ablasyon (BA) grubu önce I-131 görüntüleme negatif, off T4 Tg<1 ng/mL olan hastalardan (BA1), daha sonra ise I-131 görüntüleme negatif ve/veya pinhole görüntülemeye tek odakta zemin aktivitenin hafif üzerinde bakiyesi olan ve off T4<1 ng/mL olan hastalardan (BA2) oluşturuldu. Bu iki farklı başarılı ablasyon tanımına göre istatistiksel testler ayrı ayrı uygulandı. Hastaların patoloji raporlarından T ve N evrelerine ulaşıldı. Hastaların yaş ve cinsiyeti, RAİ dozları, RAİ öncesi kontrast varlığı belirlendi. Ablasyon başarısının TZ (≤3 ay, >3ay), T ve N evreleri, patoloji özellikleri, cinsiyet ile ilişkileri ki-kare testiyle değerlendirildi. Anlamli parametreler lojistik regresyon ile analiz edildi.

Bulgular: Çalışmaya 512 hasta dahil edildi. BA1 kriterlerine göre 356 (%70) hastada, BA2 kriterlerine göre 395 (%77) hastada ablasyon başarılıydı. Her iki grupta da cerrahiden sonra ilk üç ayda tedavi alanlarda ablasyon başarısı, tedaviyi üç aydan daha geç alanlara göre daha düşüktü. Tek değişkenli analizde, BA1 grubunda "p" ve "χ²" değerleri sırasıyla p= 0,024, χ²= 5,069, BA2 grubunda ise p= 0,001, χ²= 11,157 olarak hesaplandı. Çok değişkenli analizle değerlendirildiğinde de, total tiroidektomiden üç ay sonra RAİ vermek ablasyon başarısını etkileyen bir faktör olarak tespit edildi [BA1 için p= 0,039, HR= 0,652, 0,434-0,980, %95 güven

aralığı (GA); BA2 için $p= 0,002$, $HR= 0,493$, $0,319-0,764$, %95 GA].
Sonuç: Total tiroidektomiye takiben ilk 3 ayda yapılan RAI uygulamaları, 3-6 ayda yapılan uygulamalara göre daha düşük başarılı ablasyon oranına neden olmaktadır. Bu bulgunun nedeni cerrahi sonrası erken dönemde tiroid yatağında cerrahiye sekonder bozulan kanlanma ve yeterince radyoaktivitenin rezidüel dokuya ulaşmaması olabilir. Bu bulgunun yeni çalışmalarla desteklenmesi ve ablasyon tedavisi zamanının uygun hastalarda geciktirilmesi uygun olabilir.

Anahtar Kelimeler: I-131, ablasyon başarısı, tiroid kansinomu

[PS-106]

Operatif Diferansiyel Tiroid Kanserli Hastalarda Düşük Doz I-131 ile Ablasyon Sonuçları

Hatice Sarıyıldız, Burçin Karashaş, Bülent Yazıcı, Aylin Oral, Ayşegül Akgün

Ege Üniversitesi Tıp Fakültesi, Nükleer Tıp Anabilim Dalı, İzmir

Amaç: Düşük riskli diferansiyel tiroid kanser tanılı (DTK) hastalarda tiroidektomi sonrası fonksiyonel rezidüel tiroid dokusunun düşük doz I-131 ile ablasyonunun seçilmesinin hasta ve sağlık hizmeti açısından pek çok avantajı vardır. Bu seçimle hasta izolasyon süresi azalmakta, çevre daha düşük radyasyon dozuna maruz kalmakta, düşük maliyet ve hastada radyasyona bağlı gelişebilecek kısa-uzun dönem komplikasyonlar azalmaktadır. Çalışmamızda düşük doz I-131 ablasyon tedavisinin başarısını ve sonuçlarını değerlendirmeyi amaçladık.

Yöntem: Bu amaçla DTK tanılı düşük doz (30 mCi) I-131 ile ablasyon tedavisi uygulanmış 287 hastanın klinik verileri retrospektif olarak incelendi. Ablasyon tedavisi sonrası 9-12. ay tanısız I-131 tüm vücut tarama sintigrafisi (TVTS), stimüle Tg (sTg) değerleri, anti-Tg düzeyi ve ultrasonografi bulguları değerlendirildi. Bu dönemdeki görüntüleme yöntemlerinde patolojik bulgu varlığı ile izlemde artış gösteren anti-Tg değeri ve sTg 0,9 ng/mL baz alınarak ablasyon başarılı/başarısız olarak ikiye ayrıldı. Başarısız ablasyon grubu da TVTS de rezidüel doku varlığı ve sTg düzeyine göre tama yakın yanıt (1-10 ng/mL), biyokimyasal tam olmayan yanıt (>10 ng/mL) olarak gruplandırıldı.

Bulgular: Hasta grubunun yaş ortalaması $47,2 \pm 11,8$ olup, 238'i kadın, 49'u erkekti. Histopatolojik tanıları 6 folliküler, 279 papiller ve 2 tanesi mikst tiroid kansinomu şeklindeydi. İzlem süresi ortalama $11,9 \pm 3,1$ aydı. Tüm grupta başarılı ablasyon %79 (227/287) olarak bulundu. Hastaların %11'inde (34/287) sTg<0,9 ng/mL olup, TVTS'de %35'inde (12/34) tiroglossal kanalda olmak üzere rezidüel tiroid dokusunda düşük I-131 tutulumu mevcuttu. TVTS negatif olup tama yakın yanıt olan 14/287 (%5), biyokimyasal tam yanıt olmayan 3/287 hasta (%1) vardı. TVTS pozitif ve sTg olan >0,9 olan 9/287 (%3) hastanın sTg 1,1-3,4 ng/mL arasıydı. İzlemde hastaların hiçbirinde primer tümöre ait nüks ve metastaz ile uyumlu bulgu saptanmadı.

Sonuç: Düşük riskli diferansiyel tiroid kanser tanılı hastalarda düşük doz I-131 ile hastaların büyük bir bölümünde ablasyon başarısı elde edilmektedir. Rezidüel tiroid folikül hücrelerinin Tg sentezleme ve I-131 uptake yetenekleri farklı fonksiyonlar olup, ablasyon sonrasında radyasyon nekrozuna bağlı Tg sentezleme yetenekleri daha çok etkilenmektedir.

Anahtar Kelimeler: Tiroid kanseri, I-131, ablasyon

[PS-107]

Radyonüklid Tedavide Radyasyon Doz Dağılımı Çalışmasının Monte Carlo Yöntemi ve Gate Kullanılarak Değerlendirilmesi

Çağdaş Şimşek

¹Sağlık Bilimleri Üniversitesi, Şişli Hamidiye Etfal Eğitim ve Araştırma Hastanesi, Nükleer Tıp Kliniği, İstanbul

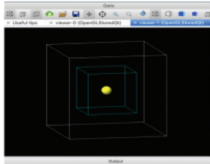
Amaç: Radyonüklid tedavide bölgesel ya da tüm vücudu etkileyen yöntemlerle uygulanan radyonüklitlerin hedef dokuda radyasyonun hücre yıkımı özelliğinden yararlanılırken sağlam dokunun bu süreçten minimum zararlarla çıkması hedeflenir. GATE; tedavi parametrelerinin tedavi planı üzerindeki etkisini araştırmada kullandığımız, Monte Carlo yöntemi ile radyasyon doz dağılımlarında dilediğimiz parametreleri değiştirmeyi ve hedeflenen tedavide gerçeğe en yakın olguları deneylememizi ayrıca tedavi sürecini de fiziksel parametreler üzerinden yönetmemizi mümkün kılar. Özellikle pozitron emisyon tomografi, tek foton emisyon bilgisayarlı tomografi, bilgisayarlı tomografi kullanımlarını içeren dozimetri ve radyoterapi çalışmalarını deneyelemek için geliştirilmiştir. Bu çalışmada, tümörün lokalizasyon bölgesinde absorbe ettiği radyasyonun doz dağılım değerleri incelendi. Kliniğimizde kullandığımız ya da planladığımız bazı radyonüklidler sisteme eklenerek hedef dokuya verdikleri dozlar incelenmiştir.

Yöntem: Kliniğimizde radyonüklid tedavi amaçlı kullandığımız radyoizotoplar belirlendi. Sahip oldukları fiziksel özellikler; yayımladıkları parçacık çeşitleri, enerji aralıkları ve yüzdeleri, radyasyon ağırlık faktörleri, yarılanma ömürleri, etkin - efektif - eşdeğer doz değerleri, etkilendikleri fizik modelleri gibi parametreler çekirdek kod yapısına işlendi. Süreç sonunda tümörün aldığı toplam doz değerleri Gy cinsinden matematiksel formülasyonlar ile hesaplandı. Hedef dokuyu temsil eden tümör yapısı ve tümörü çevreleyen doku yapısı ve bunların tamamını içeren dış dünyayı temsil eden simülasyon geometrisi tanımlandı. Olay döngüsü simülasyon boyunca geçen 1 saniye için gerçek dünyada 10 dakikaya eşdeğerdir ve sürenin çok uzun sürmemesi adına parametrelerimiz; aktiviterler: 2 mCi ve süre: 1 saniye olarak girildi. Böylece sürecin kısa bir sürede hatasız ve eksiksiz tamamlanması sağlandı.

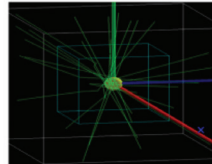
Bulgular: Tümöre verilen dozun farklı radyonüklitlerle deneylenmesi simülasyonda her radyonüklid için ayrı ayrı 1 dakikalık döngüler ile tamamlandı. Sürecin hatasız çalışması tümöre verilen dozun doğruluğu açısından çok önemliydi ve olay döngüsü hatasız bir şekilde tamamlandı. Enjeksiyon öncesi görseli, enjeksiyon sonrası saçılmalarla birlikte oluşan ışımaya görseli, ve tümördeki dozun 3 boyutlu görselleri elde edildi.

Sonuç: Simülasyon sonucu absorbe edilen doz dağılım tablosu oluşturulmuştur, bu tablodaki değerler tümöre verilen toplam dozun farklı radyonüklitlerle deneylendikten sonra türüne göre tümöre bıraktığı dozlar şeklinde elde edilmiştir. Simülasyonun her anına geniş bir müdahale şansımızın olması, parametreleri değiştirme açısından fiziksel olarak anlamlı kurallar dahilinde dilediğimiz gibi müdahale olanağı sunması nedeniyle, gerçekleşmesi zor durumlar dahil, daha önce denenmiş ya da deneylenmesi planlanan tedavi çeşitlerine ciddi bir yaklaşım sağlayacağı ve özellikle doz optimizasyonu açısından çok önemli olan kişiye özel dozimetri çalışmalarına anlamlı yaklaşımlar sunabileceği görülmüştür.

Anahtar Kelimeler: Dozimetri, radyonüklid tedavi, tümör dozu, Monte Carlo, GATE, GEANT4

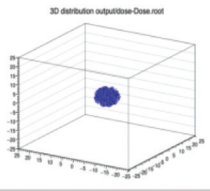


Şekil-1: GATE ile oluşturulan küresel yapıda bir tümör örneği. Dış beyaz kübik yapı herşeyi çevreleyen dış dünya, mavi kübik yapı tümörü çevreleyen su eşdeğeri kısmı, en içte sarı küresel yapı ise 0.5 cm yarıçaplı tümörü temsil eder.

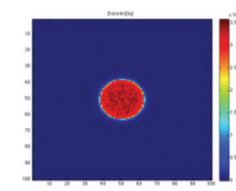


Şekil-2: Radyonüklid enjeksiyonundan sonra olay döngüsünün başladığı durum ve tümörden saçılmaları gösteren ışımlar.

Figür 1. Enjeksiyon öncesi ve sonrası simülasyon



Şekil-3: Alınan dataların Root programında işlenmesi ile doz dağılım analizi, saçılmaların arındırılması ve sadece tümördeki 3 boyutlu dağılım histogramı.



Şekil-4: Tümörde absorbe edilen dozuna enine kesit görüntüsü.

Figür 2. Tümör dozu Root analizi görselleri

Tablo 1. Tümör absorbe doz değerleri

Radyonüklid	Yayıdığı parçacık tipi	Enerji (keV)	Yarıömür (saat)	Aktivite (mCi)	Doz (Gy)
I-131	Beta	191,58	192,48	2	1047,825
Y-90	Beta	934,8	64,05	2	1334,575
F-18 (FDG)	Pozitron	249,8	1,83	2	11,825
I-123	Gama	159	13,22	2	8,393
In-111m	Gama	536,95	0,13	2	196,504

[PS-108]

Öğrencilerin Staj Süresince Radyasyon Maruziyetlerinin OSL Dozimetre Kullanılarak Belirlenmesi

Özlem Yıldırım, Handan Tanyıldız Kökkülünk, İrfan Aydın

Altınbaş Üniversitesi Nükleer Tıp Kliniği, İstanbul

Radyasyondan korunma için radyasyona maruz kalma miktarının kontrol altında tutulması altın kuraldır. Tüm radyasyon çalışanları için radyasyon dozu takibi yapılır, ancak öğrenciler için doz takibi bulunmamaktadır. Bu nedenle bu çalışmada tıbbi görüntüleme teknikleri öğrencileri arasında radyasyona maruz kalmanın değerlendirilmesi ve belirlenmesi amaçlanmıştır. Bu çalışma, 2018-2019 yılları arasında 259 tıbbi görüntüleme teknikleri programı öğrencilerinin radyolojik, nükleer tıp bölümündeki

stajları sırasında optik olarak uyarılmış lüminesans (OSL) dozimetreleri yardımı ile radyasyona maruz kalma düzeyleri belirlendi. Stajyer ve gözlemci rolündeki öğrencilerden elde edilen maksimum vücut Hp (10) ve cilt Hp (0,07) için kümülatif eşdeğer dozlar sırasıyla 2,07 ve 2,14 mSv bulundu. Elde edilen minimum vücut ve deri için kümülatif eşdeğer doz, 112 öğrenci için 0,00 mSv bulundu. Vücut ve deri için ortalama absorbe doz $0,20 \pm 0,2557$ ve $0,21 \pm 0,2754$ mSv olarak bulundu. Mesleki doz limitleriyle karşılaştırıldığında, bu son değer, herhangi bir yılda önerilen 50 mSv'in %1,6'sı kadardır. Öğrencilerin radyolojik stajlarının radyasyon güvenliği prosedürüne uygun olduğu belirlenmiştir.

Anahtar Kelimeler: Radyasyona maruz kalma, OSL, eşdeğer doz

[PS-109]

68GA-PSMA-11'in Kimyasal ve Radyokimyasal Safliğinin Belirlenmesi için Yeni Bir RADYO-HPLC Yöntemi ve Validasyonu

Hüseyin Pehlivanoğlu^{1,3}, Meltem Ocak Demirci², Kerim Sönmezoğlu³, Sena Çağlar Andaç¹

¹İstanbul Üniversitesi Eczacılık Fakültesi, Analitik Kimya Anabilim Dalı, İstanbul

²İstanbul Üniversitesi Eczacılık Fakültesi, Farmasötik Teknoloji Ana Bilim Dalı, İstanbul

³İstanbul Üniversitesi-Cerrahpaşa, Cerrahpaşa Tıp Fakültesi, Nükleer Tıp Anabilim Dalı, İstanbul

Amaç: Ga-68-PSMA-11 radyofarmasötüğü, son yıllarda prostat kanseri ve metastazlarının pozitron emisyon tomografi (PET)/BT ile görüntülenmesinde yaygın olarak kullanılmaktadır. Ga-68-PSMA'nın hazırlık (sentez) koşulları radyofarmasötüğün kalitesini ve *in vivo* davranışını etkilemektedir. Avrupa Farmakopesinde Ga-68-PSMA-11'in kalite kontrolü ile ilgili olarak henüz spesifik bir monograf bulunmamaktadır. Çalışmanın amacı, Ga-68-PSMA-11'in hastaya uygulanmadan önce rutin kimyasal ve radyokimyasal kalite kontrollerinde kullanılmak üzere yeni, hızlı ve basit bir yüksek performanslı sıvı kromatografi (HPLC) yöntemi geliştirmektir.

Yöntem: Ga-68-PSMA-11'in kimyasal ve radyokimyasal saflık tayini için geliştirilen HPLC yönteminde, 40 °C sıcaklıkta ve 220 nm dalga boyunda çalışılarak stasyoneryer faz olarak Acclaim C18 (4,6x150 mm; 3 µm) analitik kolonu ve hareketli faz olarak orto-fosforik asit ve asetonitril mobil faz karışımının gradient elüsyonu kullanılmıştır. Geliştirilen yöntem ICH Q2 (R1) kılavuzuna göre doğruluk, doğruluk ve kesinlik parametreleri açısından valide edilmiştir.

Sonuç: Ga-68-PSMA-11'in kimyasal ve radyokimyasal saflık testi için geliştirilen HPLC metodunda PSMA-11 için doğruluk aralığı 0,5-15 µg/mL olarak saptanmıştır. Günlük ve günler arası tekrarlanabilirlik çalışmasında % RSD değeri <2, doğruluk çalışmasında Ga-68-PSMA-11'in retansiyon zamanı, referans standardı (PSMA-11) için gözlenen tutunma süresi ise kabul sınırlarına uygun olarak \pm %10 olarak bulunmuştur. Geliştirilen yöntem Ga-68-PSMA-11'in rutin kalite kontrollerinde güvenle kullanılabilir.

Anahtar Kelimeler: Ga-68-PSMA-11, radyo-HPLC, prostat kanseri

[PS-110]

Tanısal Nükleer Tıp Uygulamalarında Toplum Üyesi Kişilerin Radyasyon Maruziyeti

Samed Eslemey, Fevziye Canbaz Tosun

Öndokuz Mayıs Üniversitesi Tıp Fakültesi, Nükleer Tıp Anabilim Dalı, Samsun

Amaç: Nükleer tıp görüntüleme yöntemlerinde radyofarmasötiklerin uygulanmasından sonra hastalar geçici birer radyasyon kaynağı haline gelirler, uygulama bittikten sonra gerekli bilgilendirme yapılarak bölümden ayrılırlar. Bu çalışmada tanısal amaçlı radyofarmasötik uygulamalarından sonra ve tetkik bitiminde hasta bölümden ayrılırken, doz hızlarını ölçerek toplum üyesi kişilerin radyasyon maruziyetini değerlendirmeyi amaçladık.

Gereç ve Yöntem: Çalışmaya bölümümüze başvuran 91 hasta [n (E)=39; n (K)=52], yaş ortalaması 45,19±23,08 minimum (min)=1, maximum (max)=84] dahil edilmiştir. Hastalara intravenöz yoldan Tc-99m ile bağlı radyofarmasötikler, F-18-FDG, Ga-68 Peptid (PSMA) ¹²³I MIBG ve oral yoldan I-131 verildi; doz verildikten hemen sonra ve görüntüleme bitiminde hasta nükleer tıp bölümünden ayrılırken 1 metre mesafeden Geiger-Müller Sayacı ile radyasyon doz hızları ölçümleri yapıldı. Her bir ölçümün ortalama (ORT) ve standart sapma değerleri hesaplandı ve toplum için müsaade edilen dozlarla karşılaştırıldı.

Bulgular: Radyofarmasötik uygulaması hemen sonrası tüm incemeler dikkate alındığında ORT doz hızı (µ Sv/h) 4,19 min=0,3 max=17,2 ve bölümden ayrılırken ORT doz hızı (µ Sv/h)=1,88 min=0,04 max=9,2 olduğu saptandı. Hastalar bölümümüzden ayrılırken en yüksek doz hızları onkolojik florodeoksiglukoz pozitron emisyon tomografi (PET)/BT (7,76±2,05 µ Sv/h), en düşük doz hızları ise renal kortikal sintigrafi (0,50±0,30 µ Sv/h) tetkiklerinden sonra ölçüldü (Tablo 1).

Sonuç: Radyasyon Alanlarının Sınıflandırılmasına İlişkin Kılavuz'a göre (TAEK, 14 Mart 2018) "Radyasyondan korunma sisteminin optimizasyon prensibi gereğince; zırlama hesaplamaları, denetimli alanların civarındaki alanlarda bulunan radyasyon görevlilerinin dozlarının yılda 5 mSv'yi, haftada ise 100 µSv'yi aşmayacak şekilde belirlenen tasarım dozu seviyeleri üzerinden yapılmalıdır. Radyasyon görevlisi olarak sınıflandırılmayan diğer personel ve halkın bulunabilecekleri alanlar için ise tasarım dozu haftada en fazla 20 µSv olarak alınmalıdır, şeklinde bildirilmiştir. Ayrıca tedavi amaçlı kullanılan radyofarmasötiklerin taburcu dozunun <30 Sv/h olduğu da dikkate alındığında, radyofarmasötiklerin yarı ömürleri, atılımları da göz önüne alındığında, tanısal amaçlı uygulanan incelemelerin, hastalara radyasyon güvenlik önlemleri anlatılarak gönderildiklerinde, toplum üyesi kişiler açısından güvenli olduğu söylenebilir.

Anahtar Kelimeler: Radyonükleer görüntüleme, SPECT, PET, radyofarmasötik, sintigrafi, radyasyon dozu

Tablo 1. Nükleer tıp görüntülemelerinde radyofarmasötik uygulama sonrası radyasyon doz hızları

Tetkik (Konvansiyonel/ PET)	Yaş ort ± SS	Doz ort ± SS (mCi)	Doz hızı ort* (µ Sv/saat)	Doz hızı ort** (µ Sv/saat)
Tiroit	50,3 9,9	3±1,2	2,22±0,23	0,94±0,12
Paratiroit	46,4±18,11	22,32,05	3,14±0,26	2,34±0,25
Kemik	58,1±13,16	20±1,2	1,96±0,54	0,69±0,30
Miyokart perfüzyon	66,5±4,74	35±4,5	2,53±0,50	1,04±0,18
Dinamik böbrek (MAG3)	18,49±18,49	4,15±1,1	1,95±0,88	1,24±0,77
Renal kortikal	5,1±2,33	2,51±0,62	0,96±0,36	0,50±0,30
I131 tüm vücut tarama	45,3±10,74	5	5,04±0,16	0,92±0,13
I 123 MIBG	8,5±4,94	3,7±0	1,97±0,74	0,5±01
Onkolojik F-18-FDG PET/BT	53,3±18,35	10,51±1,14	15,75±2,61	7,76±2,05
Ga-68-PSMA	66±6,27	3,82±0,42	4,36±0,82	1,66±0,49

ort: Ortalama, SS: Standart sapma, PET: Pozitron emisyon tomografi, PET/BT: Pozitron emisyon tomografi (PET)/BT

[PS-111]

Nöroblastomda I-131 MIBG ile F-18 FDG PET-BT'nin Semikantitatif Değerlendirilmesi: Kayseri Şehir Hastanesi Deneyimlerimiz

Hümevra Genç

Sağlık Bilimleri Üniversitesi, Kayseri Şehir Hastanesi, Nükleer Tıp Kliniği, Kayseri

Amaç: Nöroblastom sempatik sinir sisteminden köken alan ve en sık görülen ekstrakranial solid çocukluk çağı tümörüdür. Tanı anında hastaların yaklaşık %35'inde bölgesel lenf nodu tutulumu; yaklaşık %50'sinde ise uzak organ metastazi (kemik iliği, kortikal kemik, karaciğer v.b.) tespit edilmesi nedeniyle hastalığın doğru evrelemesi en önemli prognostik faktörlerden biridir. I-131 ile işaretli MIBG nöral krest orjinli tümörlerin tanı, tedavi ve takibinde uzun yıllardır güvenle kullanılan, özgüllüğü yüksek bir ajandır.

Yöntem: Çalışmamızın konusunu, Haziran 2018-Aralık 2019 tarihleri arasında Kayseri Şehir Hastanesi Nükleer Tıp Ünitesi'ne nöroblastom tanı ve tedavisi için refere edilen 16 hasta (K/E=9/7; ortalama yaş=5,2) oluşturdu. Tüm hastalara evreleme amaçlı tanısal I-131 MIBG sintigrafisi, 0,5-1,2 mCi I-131'in I.V. yoldan verilmesini takiben 24. ve 48. saatlerde HEGP kolimatör kullanılarak yapıldı. Kensey kararı ile 16 hastaya toplam 20 doz I-131 tedavisi verildi. Tedavi sonrası 7-10. günlerde tüm vücut görüntüleme yapıldı. Elde edilen imajlar Curie ve SIOPEN skorlama sistemlerine göre değerlendirildi. Tanısal çalışma ve tedavi öncesinde, etkileşim gösterebilecek medikasyon gerekli sürelerde kesilerek tiroid blokajı amacıyla 32-65 mg/gün potasyum iyodür solüsyonu kullanıldı. Ayrıca tüm hastalara evreleme ve tedaviye yanıt belirleme amaçlı F-18-FDG PET/BT çalışması yapıldı.

Sonuç: F-18-FDG PET/BT, hastalığın evrelemesinde, bölgesel ve uzak nodal metastazlar ile uzak organ metastazlarını tespit etmede oldukça yüksek sensitivite ve spesifite gösterdi. On iki hastada, I-131 MIBG tanısal sintigrafide düşük çözünürlük ve küçük lezyon boyutu v.b. nedenlerle

görüntülenemeyen bazı lezyonlar, F-18-FDG PET/BT ile yakalanabildi. Özellikle I-131 MIBG affinitesi düşük tümörlerde F-18-FDG PET/BT ile daha çok lezyon tespit edilerek daha doğru lokalize edilebildi. Ancak biyopsi ile teyid edilen kemik iliği tutulumunun değerlendirilmesinde I-131 MIBG üstün bulundu. Ayrıca 3 hastada, tedavi sonrası değerlendirmede, hedef/zemin aktivitesi oranının düşmesi ile birlikte F-18-FDG PET/BT görüntülemeye yanlış negatif sonuçlar elde edildi. I-131 MIBG tedavisi sonrası tüm vücut tarama çalışmasında, 8 hastada, tanısal sintigrafide tespit edilemeyen uzak metastazlar daha iyi görüntülenebildi. Yüksek sensitivite, daha iyi uzaysal çözünürlük, kolay ulaşılabilirlik ve eş zamanlı bilgisayarlı tomografi ile anatomik korelasyon, evreleme ve yeniden evrelemede F-18-FDG PET/BT'yi bir adım öne çıkarmaktadır. Ancak MIBG ile reseptör taşıyan viable tümörün görüntülenmesi yüksek diyagnostik değere sahip spesifitesi yüksek bir modalitedir.

Anahtar Kelimeler: Neuroblastoma, I-131 MIBG, F-18-FDG PET/BT

[PS-112]

Radyasyon Çalışanlarının Maruz Kaldığı Radyasyon Dozları ve Radyasyon Çalışanlarında İş Sağlığı ve Güvenliği

Aziz Gültekin¹, Canan Ertunç², Tarık Şengöz¹, Olga Yaylalı¹, Doğanğün Yüksel¹

¹Pamukkale Üniversitesi Tıp Fakültesi, Nükleer Tıp Anabilim Dalı, Denizli

²Pamukkale Üniversitesi Tıp Fakültesi, Radyasyon Onkolojisi Anabilim Dalı, Denizli

Amaç: Radyasyon çalışanı (RÇ) işi gereği radyoaktif maddelerle veya iyonize radyasyon üreten cihazlarla çalışan ve çalışması sırasında radyasyona maruz kalan, çalışma koşulları kanunlarla düzenlenmiş çalışandır. RÇ iş hayatındaki tüm risk faktörlerine ilave olarak değişik düzeylerde radyasyona maruz kalmaktadır. Bu maruziyetin ölçümü için en önemli araç dozimetrik takiplerdir. Çalışmamızın amacı hastanemizdeki radyasyon çalışanlarının son iki aylık ve yıllık dozimetri sonuçlarının incelenmesi, maruziyetlerin çalışan bölümlerle ilişkisinin araştırılması, iş sağlığı ve güvenliği açısından radyasyonla çalışan bölümlerin özel koşullarının tartışılmasıdır.

Yöntem: Hastanemizde dozimetri hizmeti alan radyasyon çalışanlarının dozimetre sonuçları retrospektif olarak analiz edildi. Çalışanların son bir yıllık ve son iki aylık periyotta aldığı dozlar listelendi. Tüm çalışanların aldığı dozların ortalaması ve bölümlere göre radyasyon maruziyetlerinin dağılımı incelendi. Radyasyon maruziyeti, dozimetre kullanım alışkanlığı ile çalışan bölüm arasındaki ilişki iş sağlığı ve güvenliği açısından değerlendirildi.

Bulgular: Hastanemizde toplam 126 RÇ mevcuttur (78 E, 48 K). Yaş ortalaması 37,33±8,90'dır. RÇ'lerin bölümlere ve yaptıkları işlere göre dağılım bilgileri Tablo 1'de gösterilmiştir. Çalışanlardan 44'ünün (%35) çalışırken dozimetrelerini kullanmadığı saptanmıştır. Tüm çalışanların dozimetrik ölçümleri OSL dozimetre ile yapılmıştır. Hastanede çalışanların toplam dozimetrik sonuçları değerlendirildiğinde tüm RÇ için tüm vücut maruziyeti 0,17±0,31 mSv/2 ay, 0,32±0,42 mSv/yıl olarak hesaplanmıştır (Tablo 2). En fazla maruziyetin girişimsel radyoloji, nükleer tıp ve anjiyografi birimlerinde olduğu görülmüştür.

Sonuç: Hastanemizde çalışanların radyasyon maruziyet düzeyleri kanunla izin verilen dozları aşmamakla birlikte RÇ'lerinin önemli bir kısmı dozimetre kullanımını ihmal etmektedir. İş sağlığı ve güvenliği açısından RÇ'lerinin eğitimi ve denetimleri daha etkin bir şekilde yapılmalıdır.

Anahtar Kelimeler: Radyasyon çalışanı, dozimetri, iş sağlığı ve güvenliği, radyasyon maruziyeti

Tablo 1. Radyasyon çalışanlarının çalıştığı bölümlere ve mesleklerine göre dağılımı, dozimetre kullanım oranları

Çalıştığı bölüm	Toplam çalışan sayısı	Dozimetre kullanan çalışan sayısı
Radyoloji	77	44 (%67)
Nükleer tıp	20	18 (%90)
Anjiyografi	15	13 (%87)
Gastroenteroloji	6	2 (%37)
Algoloji	5	3 (%60)
Radyasyon	3	2 (%66)
Onkoloji		
TOPLAM	126	82 (%65)
Çalışanların mesleklerine göre dağılımı		
Görüntüleme teknisyeni/teknikeri		60 (%48)
Doktor		41 (%33)
Hemşire		15 (%12)
Diğer		10 (%8)
TOPLAM		126 (%100)

Tablo 2. Radyasyon çalışanlarının iki aylık ve bir yıllık periyottaki dozimetri sonuçları, bölümlere göre yıllık tüm vücut radyasyon maruziyetleri

Tüm çalışanlar	2 ay (mSv)	Yıl (mSv)
Tüm vücut (TV)	0,17±0,32	0,32±0,42
Deri	0,19±0,35	0,35±0,47
Bölümlere göre radyasyon maruziyetleri		
Anjiyografi		0,42±0,72 (n=13)
Nükleer tıp		0,35±0,24 (n=18)
Radyoloji		0,27±0,29 (n=44)

[PS-113]

Radyoaktif Nodülektomi Olgusu

Hamdi Afşin, Hüseyin Aydın Mital

Bolu Abant İzzet Baysal Üniversitesi Tıp Fakültesi, Nükleer Tıp Anabilim Dalı, Bolu

Amaç: Radyoaktif iyot 131 (RAİ) ile hipertiroidinin tedavisi çok sık yapılan etkin bir tedavi yöntemidir. Bu çalışmada 2015 tarihinde toksik multinodüler guatr tanısıyla yapılan RAİ tedavisinin etkinliğini ve demonstratif sintigrafik değişimi göstermeyi amaçladık.

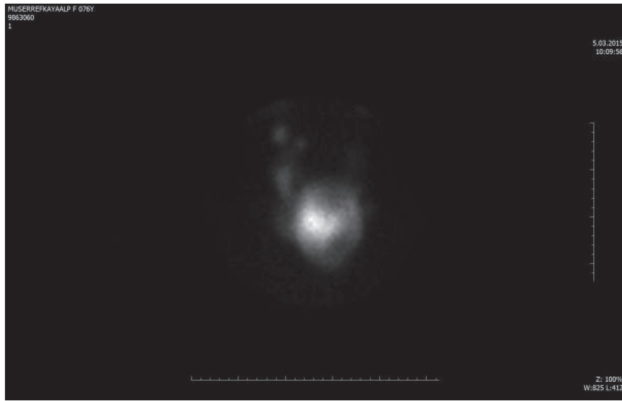
Yöntem: 2015 yılında 77 yaşındaki hasta hipertiroidi semptomları nedeniyle endokrinoloji polikliniği tarafından değerlendirilmiştir. Hastanın tiroid fonksiyon testleri ve tiroid ultrasonografi (USG) yapılmıştır. Hasta kliniğimize RAİ tedavisi için refere edilmiştir. Hastanın tiroid sintigrafisi yapılmış ve

kliniğimizde RAİ tedavisi uygun bulunmuştur. 01.03.2015 tarihinde 30 mCi RAİ tedavisi klinimizde uygulanmıştır. Hastamız dört yıllık uzun dönem takibi sonrasında 2. kez RAİ tedavisi yönünden değerlendirilmesi amacıyla Ağustos 2019 yılında kliniğimize gönderilmiş ve tiroid sintigrafisi ve tiroid fonksiyon testleri yapılmıştır.

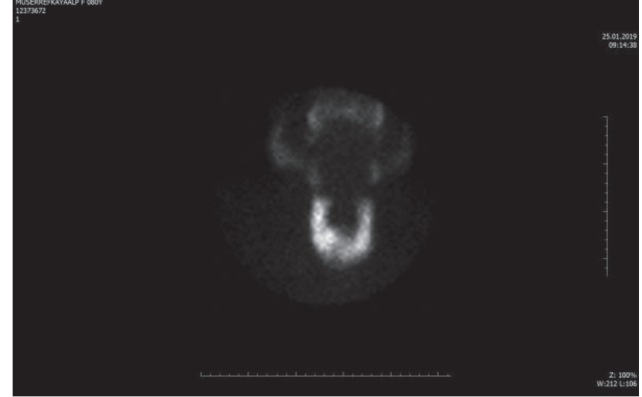
Bulgular: Hastanın RAİ tedavisi öncesi Şubat 2015 tarihli tiroid USG'sinde; en büyüğü sol lob ve istmusu kaplayan ortalama 5 cm boyutlarında olmak üzere her iki lobda multiple nodüller saptanmıştır. Şubat 2015 tarihinde yapılan tiroid sintigrafisinde; sol lobu tama yakın kaplayan ve istmusu içine alan dejenere hiperaktif iri nodül izlenmiştir. Ayrıca sağ lob üst ve alt kesimde ilave hiperaktif nodüller mevcuttur. Hasta tiroid sintigrafisi, USG ve tiroid hormon sonuçları ile değerlendirilip Mart 2015 tarihinde kliniğimizde hipertiroid tedavisi amacıyla 30 mCi RAİ 131 tedavisi verilmiştir. Hasta RAİ tedavisi sonrası Ağustos 2019 tarihinde, antiroid medikasyonu altında kliniğimize 2. kez RAİ tedavisi yönünden değerlendirilmesi için konsülte edilmiştir. Ocak 2019 tarihli tiroid USG'sinde; sol lob-isthmus bileşkesinde 23x14x26 mm, sağ lob ortada 12x13x11 mm, sağ inferiorda 19x16 mm multinodüler guatr izlenmiştir. Ocak 2019 tarihinde yapılan tiroid sintigrafisinde tiroid USG'de saptanan nodüllerin belirgin olarak izlenmediği görülmüştür. Yeni sintigrafide 4 sene önceki sintigrafide sol lobu tamamen kaplayan iri nodülün tama yakın rezorbe olduğu ve bu iri nodülün hemen seçilemediği dikkati çekmiştir. Ağustos 2019 tarihinde kliniğimizde antiroid medikasyon kesilip 1,5 ay sonra yapılan kontrolde tiroid uyarıcı hormon: 0,43 ng/mL olarak normal sınırlarda bulunmuştur. Ayrıca sT_3 ve sT_4 değerleri normal olarak saptanmıştır. Bu bulgular üzerine hasta ötiroid kabul edilip ikinci kez RAİ tedavisine gerek görülmedi.

Sonuç: RAİ ile hipertiroidi tedavisi kolay ve etkili bir tedavi yöntemidir. Özellikle RAİ toksik nodüllere seçici etkili olup, çevresindeki süprese normal dokuları etkilememesi nedeniyle nodülektomi benzeri cerrahisiz ve komplikasyonsuz bir tedaviye neden olmaktadır. Böylelikle bu tedavi yöntemi toksik nodüllü hastalarda hipotiroidi komplikasyonu olmadan konforlu bir yaşam sağlamaktadır.

Anahtar Kelimeler: Radyoaktif iyot 131, toksik multinodüler guatr, hipertiroidi, nodülektomi



Figür 1. Şubat 2015 tarihinde yapılan tiroid sintigrafisinde; Sol lobu tama yakın kaplayan ve istmusu içine alan dejenere iri hiperaktif nodül ile sağ lob üst ve alt polde ilave hiperaktif nodüller



Figür 2. Ocak 2019 tarihinde yapılan tiroid sintigrafisinde 4 sene önce görülen sol lobu kaplayan iri nodül ile diğer nodüllerin tama yakın rezorbe olduğu dikkati çekmiştir

[PS-114]

Tiroid Kanserli Hastada Radyoaktif İyot Tedavisi Sonrası Metastatik Hastalığı Taklit Eden Fizyolojik Timus Uptake

Sibel Göksele

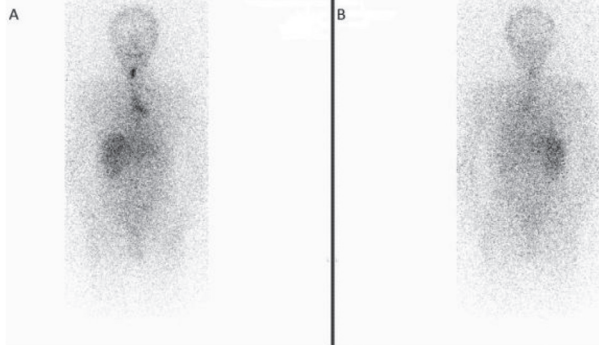
Recep Tayyip Erdoğan Üniversitesi Tıp Fakültesi Eğitim ve Araştırma Hastanesi, Nükleer Tıp Kliniği, Rize

Amaç: Differansiye tiroid kanserlerinde (DTK) iyot 131 radyoaktif iyot (I-131 RAİ) tedavisi sonrası tüm vücut tarama sintigrafisinin (TVTS) sensitivite ve spesifitesi oldukça yüksek olmasına rağmen, yanlış pozitif tutulumlar da görülebilmektedir. TVTS'nin özgüllüğü %90'ın üzerindedir. Rezidüel tiroid yada fonksiyonel metastatik dokulara ilaveten, tükrük bezleri, karaciğer, meme, mesane, gastrik mukoza, koroid pleksus ve timus dokusu RAİ uptake' i olan bölgelerdir. Bunlara ilaveten en sık yanlış pozitif tutulum nedeni kontaminasyonlardır. Çocuk hastalarda timus tutulumu klinikte sıklıkla karşılaştığımız durumlardan biridir. Çocuk hastalarda üst mediasten tutulumu patolojik olarak değerlendirilmeden önce anatomik olarak mutlaka korele edilmelidir.

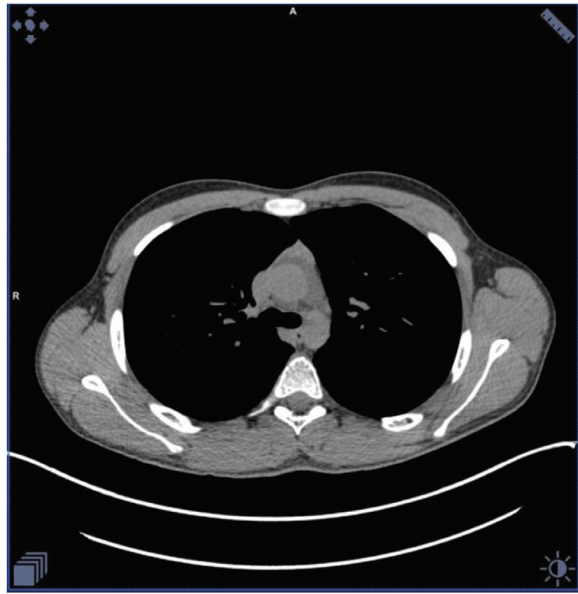Olgu: DTK nedeni ile bilateral total tiroidektomi ve santral lenf nodu diseksiyonu yapılan 17 yaşında erkek hastanın patolojisi multifokal klasik varyant papiller karsinom gelmiş olup, diseke edilen santral lenf nodlarının 3 tanesinde metastaz saptanmıştır. Yüksek doz I-131 RAİ tedavisi verilen hastanın tedavi sonrası alınan TVTS'de anterior projeksiyon görüntülerinde seçilen, üst mediastende düzensiz sınırlı irregüler I-131 uptake saptanmıştır. Santral bölgede diseke edilen lenf nodlarında metastaz mevcut olan hastaya, mediasten lenf nodu metastaz/fizyolojik timus uptake ayırıcı tanısı açısından toraks bilgisayarlı tomografi (BT) çekilmiştir. Toraks BT görüntülerinde anterior mediastende timus dokusu ile uyumlu yumuşak doku dansitesi saptanan hastanın, TVTS'de mediastende timus dokusuna sekonder RAİ uptake'ine ilaveten tiroid lojunda rezidü dokuda I-131 tutulumu olup, metastatik ek bir odak saptanmamıştır. Tirosin tedavisi başlanan hasta 1 yıl sonra tanısal I-131 TVTS çekilmek üzere takibe alınmıştır.

Sonuç: I-131 RAİ tedavisi sonrası alınan TVTS'de yanlış pozitif RAİ tutulumları, sıklıkla fizyolojik nedenlere sekonder görülmekle birlikte, metastatik odaklara sekonder de görülebilir. Yanlış pozitif tutulumlar, tanısal güçlükler ve gereksiz tedavi uygulamalarına neden olabileceğinden, beklenmedik lokalizasyonlarda izlenen RAİ tutulumları, kontaminasyon faktörü dışlandıktan sonra mutlaka anatomik olarak diğer radyolojik görüntülemeler ile korele edilmelidir.

Anahtar Kelimeler: Tiroid ca, yalancı (+) RAİ tutulumu, timus



Figür 1. I-131 RAİ tedavisi sonrası çekilen TVTS Anterior (A) ve Posterior (B) projeksiyon görüntüleri
RAİ: Radyoaktif iyot, TVTS: Tüm vücut tarama sintigrafisi



Figür 2. Toraks BT aksiyel kesit görüntüsü
BT: Bilgisayarlı tomografi

[PS-115]

2014-2019 Yıllarında Tanı Alan Papiller Mikrokarsinoma Hastalarında Multifokalite, Lenfnodu Metastazı Oranları

Şebnem Aydın

Dr. Burhan Nalbantoğlu Devlet Hastanesi, Nükleer Tıp Kliniği, Lefkoşa

Tüm dünyada özellikle kadın cinsiyette tiroid kanser insidansında artış gözlenmektedir. Buna rağmen yeni vakalarda mikrokarsinoma sıklığının da yüksek olduğu dikkati çekmektedir. Amacım 2014-2019 yılları arasında hastanemize başvuran tiroid kanser hastalarında mikrokarsinoma sıklığı, mikrokarsinomalarda multifokalite ve lenfnodu metastaz oranlarını belirleyebilmektir.

2014-2019 yılları arasında polikliniğimize başvuran opere tiroid kanser hastaları retrospektif olarak değerlendirilmiştir. Yapılan değerlendirmede bu yıllarda 301'i kadın 84'ü erkek olmak üzere toplam 385 hasta belirlenmiştir. Hastaların 155 kişisinde tiroid mikrokarsinoma tanısı tesbit edilmiştir. Yüz sekiz hastamızda mikro tiroid papiller ca (tek odak), 25 kişide multifokal mikro tiroid papiller ca, 7 hastada mikro tiroid papiller ca folliküler varyant (tek odak), 10 hastada mikro multiple tiroid papiller ca folliküler varyant, 5 hastada ise karışık mikro tümörler tesbit edilmiştir (4 hastada mikro papiller/papiller ca folliküler varyant 1 hastada ise mikro papiller/medüller ca) birlikteliği mevcuttu. On altı tiroid mikrokarsinoma hastasında ise lenfnodu metastazı tesbit edilmiştir.

Tiroid ca hastaları içinde mikrokarsinoma oranı %40 (155/385), mikrokarsinoma hastaları arasında lenfnodu metastaz oranı ise (16/155) %10 olarak tesbit edilmiştir.

Anahtar Kelimeler: Microcarcinoma, tiroid ca

[PS-116]

Nükleer Tıp'ta Görüntüleme Tekrarı Gerektiren Durumların Araştırılması

Özge Kararslan, Bilal Kovan, Emine Göknur Işık, Leyla Poyraz, Yasemin Şanlı

İstanbul Üniversitesi İstanbul Tıp Fakültesi, Nükleer Tıp Anabilim Dalı, İstanbul

Amaç: Nükleer tıp görüntülemelerinde tekrar çekimler, görüntü kalitesinin düzgünlüğü, hastaların klinikteki bekleme süresi ve hasta radyasyon dozu açısından önemlidir. Hasta yoğunluğunun çok, cihaz sayısının az olduğu kliniklerde; hasta görüntülemelerindeki tekrarlar, hastaların bekleme süresini uzatmakla birlikte, hasta ve hasta yakınları ile ilgili personeller arasında istenmeyen diyaloglara sebep olabilmektedir. Bu çalışmanın amacı, görüntülemelerdeki tekrar sebeplerinin araştırılması ve yaşanan sorunların en aza indirilmesini sağlamaktır.

Yöntem: Çalışmamıza Ocak-Aralık 2019 tarihleri arasında nükleer tıp departmanı sintigrafi ünitesinde yapılan 3512 hasta dahil edilmiştir. Görüntülemeler sonucunda gerçekleşen tekrar çekim gerektiren durumların nedenleri ve bu durumun oluşmasını sağlayan sebepler araştırılmıştır.

Bulgular: Çalışmaya 86 miyokard perfüzyon sintigrafisi, 43 kemik sintigrafisi (MDP, HDP), 32 statik böbrek sintigrafisi, 16 dinamik böbrek sintigrafisi, 10 I-123 MIBG sintigrafisi ve 19 akciğer perfüzyon sintigrafisi görüntülemesi olmak üzere çekim tekrarı gerektiren toplam 206 hasta alınmıştır. Çekim tekrarı gerektiren durumlar; hastanın ağrısının olması, immobilizasyon, umumi tuvalet kullanmak istenmemesi, yeterli sıvı tüketmemek, intravasküler enjeksiyonun ekstrasvaze olması, kontaminasyon, görüntüleme teknik aksaklıklar, hasta anamnez eksiklikleri nedeniyle meydana gelmiş olup, tekrar gerektiren durumlar Tablo 1'de verilmiştir.

Sonuç: Hasta potansiyelinin yüksek olduğu, sınırlı sayıda cihaza sahip kliniklerde ideal görüntülemenin yapılabilmesi için hasta ve hasta yakınlarının görüntüleme bilgilendirme formlarını dikkatlice okumaları sağlanmalıdır. Enjeksiyon öncesinde radyasyon güvenliği ve çekim protokolü ile ilgili detaylı bilgiler, ilgili personel tarafından eksiksiz ve hastanın anlayacağı şekilde verilmelidir. Görüntüleme öncesinde hastalara idrar kontaminasyonu riski ve bazı görüntülemeler için hastanın mesanesinin boşaltılması gerekliliği anlatılmalıdır. Görüntüleme esnasında çekim süresi, cihaz hareketleri ve hasta pozisyonu hakkında tüm bilgiler hastaya verilmelidir. Klinikte kaliteli ve nitelikli hizmetin sürdürülebilir olması için tüm personele periyodik hizmet içi eğitimler verilmelidir. Bu eğitimlerin amacı bilgi güncelliğinin devamını sağlamak ve yanlış alışkanlıkların giderilebilmesini hedeflemektir.

Anahtar Kelimeler: Çekim tekrarı, kontaminasyon

[PS-117]

Sağlık Bilimleri Üniversitesi, Şişli Hamidiye Etfal Eğitim ve Araştırma Hastanesi Nükleer Tıp Kliniği, Radyonüklid Tedavi Ünitesi; İyot Tedavi Tecrübemiz

Gamze Berk, Özgül Ekmekçioğlu

Sağlık Bilimleri Üniversitesi Şişli Hamidiye Etfal Eğitim ve Araştırma Hastanesi, Nükleer Tıp Kliniği, İstanbul

Giriş: Kliniğimizde, tiroit kanseri hastalarına 30, 50, 100, 150 ve 200 mCi aktivite miktarlarında iyot 131 tedavisi uygulanmaktadır. Radyonüklid tedavilerinde vücuttaki radyoaktivitenin atılımının %90'ı idrar ile olduğu için böbrek fonksiyonları ve laboratuvarında rutin bakılan üre-kreatinin değerlerinin normal olması atılımı pozitif etkileyen kriterlerdir. Radyoaktif atılım idrar ile olduğundan bol sıvı tüketmek 1. sırada yer alır. Böbrek fonksiyonlarında bozukluk varsa bol sıvı tüketmek hastaya önerilmemekte olup hipovolemi sonucu vücut sodyum potasyum dengesini bozabilmektedir. Kreatinin-üre değerlerinin hastanın radyasyon doz hızı değerleri etkisi incelenmiştir.

Yöntem: Çalışmamızda; tiroid kanseri tedavisi için kliniğimizde yatan; 30 ve 50 mCi düşük riskli, 100 ve 150 mCi orta riskli ve 200 mCi I-131 tedavisi alan hastalar yüksek riskli hastalarımız olarak gruplandırılarak; ortalama hastanede yatma süreleri, çıkış radyasyon doz hızı değerleri ve bu değerlere kreatinin-üre değerlerinin etkisi incelenmiştir. Böbrek yetmezliği teşhisi konulmayan, yaş ortalamaları 47,5±14,08 (20-72) olan 19 erkek, 55 kadın toplam 74 hasta verisi kullanıldı. Hastalarımızdan alınan doz hızı ölçümleri abdomen orta hizasından TAEK marka Neb.250D1 model Geiger-Müller dahili dedektörlü radyasyon ölçer ile alındı.

Bulgular: Hastalarımızdan taburcu edildikleri gün alınan doz hızı ölçümleri (<30 µSv) ortalaması; 19/74'u düşük riskli; 6/19'u 24. saat 24,3±4,08 µSv; 2/6'sının kreatinin-üre değerleri yüksek, 11/19'u 48. saat 12,2±6,57 µSv 4/11'inin kreatinin değeri yüksek, 2/19'u 72. saat 10,8±10,25 µSv 1/2'si kreatinin değeri yüksek, 52/74'ü orta riskli hastalarımızdan 36/52'si 48. saat 22,1±6,59 µSv 10/36'sı kreatinin değeri ,1/36'sı kreatinin-üre değerleri yüksek, 7/52'si 48. saat 19,3±7,59 µSv, 9/52'si 96. saat 16,21±10,43 µSv 3/9'u kreatinin-üre değerleri, 3/9'u kreatinin değeri yüksek ve 3/74'ü yüksek riskli hastalarımızdan 2/3'ü 48. saat 21,5±10,61 µSv 1/2'si kreatinin değeri yüksek, 1/3'ü 96. saat 18 µSv kreatinin değeri yüksektir.

Sonuç: Hastalarımızın çıkış dozları ile böbrek fonksiyon değerleri özetlenmiş olup; takipte önerilen ekstra sıvı alımının çıkış dozuna katkısını bilinmekle birlikte üre-kreatinin değerlerine de dikkat edilmesi gerektiği tekrar belirtilmiştir. Ayrıca böbrek fonksiyonu göz önüne alınarak radyoaktif iyot doz kararı değerlendirilip dozu kısmen azaltmak da gerekebileceğini düşünmekteyiz. Bu konuda ünite olarak çalışmalar yapmayı planlanmakta olup ilk verileri paylaşarak böbrek fonksiyon değerlerinin ve altta yatabilecek böbrek hastalıklarının tiroid ca hastalarında dikkate alınmasını vurgulamak istedik.

Anahtar Kelimeler: I-131, tiroid ca

Tablo 1. Görüntüleme tekrar sebepleri

Görüntüleme türü	Toplam çekim sayısı	Hasta hareketi	Dolu mesane	Yoğun karaciğer ve barsak aktivite tutulumu	IV verilen radyofarmasötüğün ekstravaze olması	Kontaminasyon	Cihaz data kaybı	pozisyonlama hatası	Eksik anamnez
Miyokard perfüzyon sintigrafisi	973	29		57					
Kemik sintigrafisi	993	7	16		6	9	3		2
Statik böbrek sintigrafisi	724	13	17		2				
Dinamik böbrek sintigrafisi	398	9	7						
I-123 MIBG sintigrafisi	77	6				3		1	
Akciğer perfüzyon sintigrafisi	407	19							
Sebepler									
		-Hastanın ağrısının olması, - Çocuk hastalarda immobilizasyon zorluğu, -Cihaz fobisi	-Umumi tuvalet kullanmak istememe, -Tuvalet ihtiyacı olmaması	-Yeterli sıvı ve besin tüketmemesi, -Yetersiz egzersiz	IV verilen radyofarmasötüğün ekstravaze olması	-Hasta kontaminasyon, -Enjeksiyon esnasında cihaz veya hasta kontaminasyonu	-Data kaybı, Cihazın görüntüleme esnasında hata vermesi, Genel teknik sorunlar	Hastanın şikayetiyle ilgili bölgenin kamera görüş alanı dışında kalması	İstek yapan hekimin hasta anamnezini yazmaması ve hastanın eksik veya

[PS-118]

2014-2019 Yıllarında Dr. Burhan Nalbantoğlu Devlet Hastanesi Lefkoşa'da Belirlenen Tiroid Kanseri Alt Tipleri*Şebnem Aydın**Dr. Burhan Nalbantoğlu Devlet Hastanesi, Nükleer Tıp Kliniği, Lefkoşa*

Tiroid kanseri tüm dünyada olduğu gibi ülkemizde de özellikle kadın cinsiyette artış göstermektedir. Mikrokarsinoma oranlarında da artış varlığı dikkati çekmiştir. Amacım 2014-2019 yıllarında Dr. Burhan Nalbantoğlu Devlet Hastanesi'ne başvuran tiroid ca hastalarında patolojik tiplerin ve en sık görülen patolojik tipin belirlenmesidir.

2014-2019 yılları arasında hastanemize 301 kadın ve 84 erkek olmak üzere toplam 385 hasta başvurmuştur. Hastalarımızın 133 kişisinde papiller ca klasik tip (mikrokarsinoma), 121 kişisinde papiller ca klasik tip (1cm üzeri), 17 hastada papiller ca folliküler varyant (mikrokarsinoma), 78 hastada papiller ca folliküler varyant (1cm üzeri), 5 hastada (mikro), 6 hastada ise (1 cm üzeri) karışık papiller ca/papiller ca FV ve diğer nadir alt grup birlikteliği, 5 hastada folliküler ca ve 20 hastada ise (14 papiller ca onkositik V, 2 hobnail, 1 hyalinize trabeküler, 3 hurthle varyant) diğer alt tipler mevcuttu.

Çalışmamızda en sık görülen patolojik tipin %65,9 (254/385) olarak tiroid papiller ca klasik tip olduğu tesbit edilmiştir.

Anahtar Kelimeler: Tiroid ca, papiller

[PS-119]

Tiroid Papiller Karsinom Tanılı Hastada Overyan Endometrioma'da I-131 Tutulumu*N. Belgit Talay, Elif Özdemir**Ankara Şehir Hastanesi, Nükleer Tıp Kliniği, Ankara*

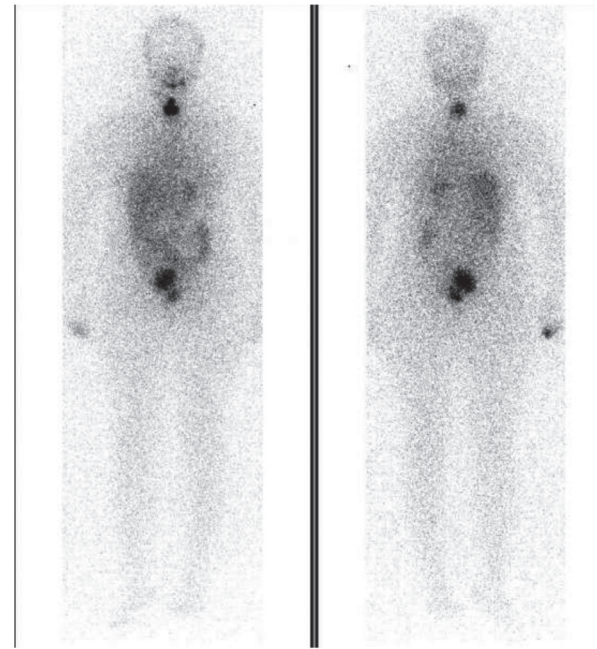
Amaç: I-131 tüm vücut tarama görüntülemesi normal tiroid dokusu ve diferansiyel tiroid kanseri metastazlarının tespitinde yüksek sensitiviteye sahip bir tanısal yöntemdir. Ancak iyot tutulumu tiroid kanseri için spesifik olmayıp fizyolojik tutulumlar ve pek çok benign patolojide radyoaktif iyot tutulumu izlenmesi değerlendirmede yanlış pozitifliklere neden olmaktadır. Bu olgu sunumunda sağ overde bilgisayarlı tomografi kesitlerinde izlenen I-131 tutulumu gösteren kitle lezyon tespit edilen bir diferansiyel tiroid kanseri olgusu sunulmuştur.

Bulgular: Otuz yedi yaşında bilateral total tiroidektomi yapılan kadın hastada tiroid papiller karsinom ve lateral lenf nodu metastazı tespit edilmiş ve 150 mCi adjuvan I-131 tedavisi verilmiştir. Tedavi sonrası 7. günde yapılan tüm vücut tarama görüntülerinde rezidü tiroid dokusuna ait aktivite tutulumunun yanı sıra pelvik bölgede sağda mesane komşuluğunda I-131 tutulumu izlenmiştir. tek foton emisyon bilgisayarlı tomografi (SPECT)/ bilgisayarlı tomografi (BT) (SPECT/BT) kesitlerinde sağ overde yaklaşık 80x74 mm boyutlarında kısmen düzensiz sınırlı kitle lezyon izlenmiş olup; tüm vücut taramada izlenen I-131 tutulumunun kitle lezyonuna ait olduğu gözlenmiştir. Hastanın yapılan vajinal ultrasonografi görüntülemesinde; sağ overde 63x58 mm boyutlu yoğun homojen içerikli endometriomayı düşündüren komplike kist izlenmiştir. Pelvik MR görüntülemesinde ise; sağ overde yaklaşık 73x58 mm boyutlarında içerisinde ince septalar bulunan T1A'da hiperintens, T2A'da hipointens görünümde (hemorajik-kronik kan yıkım ürünleri?) kistik lezyon izlenmiş olup endometrioma ile uyumlu olarak değerlendirilmiştir.

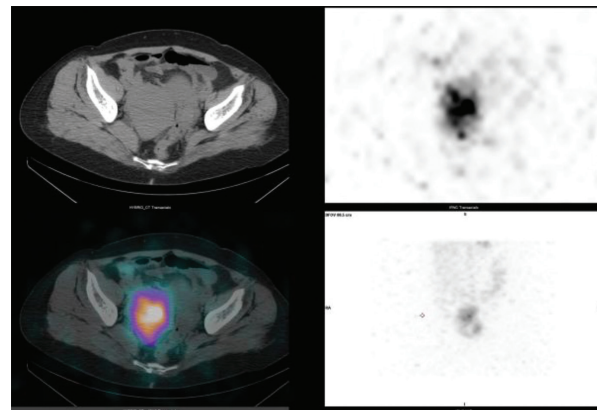
Sonuç: Radyoaktif I-131 tedavisi sonrası tüm vücut tarama görüntülemesi,

hastalığın yaygınlığının belirlenmesi ile yeniden evreleme ve tedavi yönetimine önemli katkı sağlamaktadır. Ancak I-131 tutulumunun tiroid kanseri için spesifik olmaması nedeni ile yanlış pozitiflikler izlenebilmektedir. SPECT/BT'nin radyoaktivitenin doğru lokalizasyona katkı sağladığı olgumuzda izlenen I-131 tutulumunun overde olduğu izlenmiştir. İleri incelemeler ile tutulumun yanlış pozitif I-131 tutulumuna neden olabilecek ve literatürde az sayıda olguda bildirilmiş overyan endometrioma ile uyumlu olduğu tespit edilmiştir. Overde I-131 tutulumu öncelikle struma ovarii ile uyumlu olarak değerlendirilse de ayırıcı tanıda literatürde bildirilmiş granüloza hücreli tümör, kistik teratom, follikül kisti ve kistadenom gibi patolojiler yanı sıra endometrioma da düşünülmelidir.

Anahtar Kelimeler: Overyan endometrioma, I-131 tüm vücut tarama



Figür 1. Whole body görüntüleme



Figür 2. SPECT/BT görüntülerinde sağ overde kitle görünümü ve I-131 tutulumu
SPECT/BT: Tek foton emisyon bilgisayarlı tomografi (SPECT)/bilgisayarlı tomografi (BT)

[PS-120]

Tekrarlayan Polikondritli Hastada F-18-FDG PET/BT'de Aortit Bulguları

Aziz Gültekin¹, Selda Kutlu², Tarık Şengöz¹, Olga Yaylalı¹, Doğan Gün Yüksel¹¹Pamukkale Üniversitesi Tıp Fakültesi, Nükleer Tıp Anabilim Dalı, Denizli²Pamukkale Üniversitesi Tıp Fakültesi, Enfeksiyon Hastalıkları ve Klinik Mikrobiyoloji Anabilim Dalı, Denizli

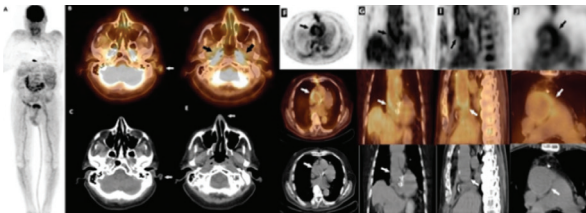
Seksen üç yaşında erkek hasta tekrarlayan yüksek ateş yakınmasıyla başvurdu. Hasta yatırılarak takip edildi (Takibi sırasında hastaya yapılan tedavi ve işlemler Figür 1'deki CRP takip grafiğinde oklarla belirtilmiştir). Transözofageal ekokardiyografide aort kapak vejetasyonu nedeniyle enfektif endokardit düşünüldü ve aort kapak replasmanı yapıldı. Operasyon sonrasında ateş yeniden yükseldi. Sol dış kulak ağrısı, kulak kepeğinde ödem ve eritem, burunda hassasiyet ve ödem, gözde kızarıklık, faringolarengeal ağrı ve ses kısıklığı gelişti. Tekrarlayan polikondrit şüphesiyle F-18-FDG pozitron emisyon tomografi (PET)/BT (PET/BT) tüm vücut taraması yapıldı.

PET/BT'de, sol kulak kepeği, burun kıkırdığı ve bilateral üst akciğerlerinde F-18-FDG tutulumunda artış izlendi (Sol kulaktan ölçülen $SUV_{max}=2,87$). Torakal bölgenin değerlendirilmesinde, aort duvarında artmış F-18-FDG tutulumu izlendi ($SUV_{max}=3,91$) (Figür 2). Kıkırdak dokularında F-18-FDG tutulumunun artması, tekrarlayan polikondritin enflamatuvar tutulumu ile uyumluydu. Steroid tedavisi başlandı. Hastanın ateşi düştü, serum CRP seviyesi normale döndü. Tüm klinik bulguları hızla normale döndü.

Tekrarlayan polikondrit, özellikle hiyalin kıkırdakları etkileyen nadir bir otoimmün, enflamatuvar hastalıktır. En sık kulakları, burnu, larenks, trakeobronşiyal ağaç, eklemler ve kardiyovasküler sistemi etkiler. Tanısı zordur. Son yıllarda, F-18-FDG PET/BT tekrarlayan polikondritin tanı (3-14) ve tedavisinin takibinde (8-14) önemli bir metod olarak kabul edilmektedir. Ayrıca biyopsi bölgesinin yerini belirlemede de faydalıdır. Tekrarlayan polikondrit en sık solunum sistemini etkiler hastaların yaklaşık yarısında etkilenmiştir (14). Mortalite ve morbidite genellikle trakeobronşiyal tutulum nedeniyle (14). Mortalite ve morbiditenin ikinci en yaygın nedeni kardiyovasküler komplikasyonlardır ve hastaların yaklaşık üçte birinde görülür. Aortit oranı %6,5'tir (15). Steroid tedavide birincil seçenektir. Ayrıca tocilizumab, inflixizumab, siklofosfamid, azatiyopirin, klorambusil tedavideki diğer seçeneklerdir (15).


Tekrarlayan polikondrit nadirdir bu nedenle ayırıcı tanıda pek fazla düşünülmez. Tanının gecikmesi nedeniyle hastalar gereksiz tedavi ve müdahalelere maruz kalabilirler. Özellikle sebebi bilinmeyen ateş tanısıyla tüm vücut F-18-FDG PET/BT taraması yapılan hastalarda kıkırdak bölgelerinde izlenen yaygın F-18-FDG tutulumları "tekrarlayan polikondrit" tanısını aklımıza getirmelidir.

Anahtar Kelimeler: Tekrarlayan polikondrit, aortit, F-18-FDG PET/BT, enflamasyon, sebebi bilinmeyen ateş



Figür 1. F-18-FDG PET/BT tüm vücut tarama görüntüleri: MIP (A), baş boyun transaksiyel füzyon (B,D), transaksiyel tomografi (C,E), toraks transaksiyel PET, füzyon, tomografi (F), koronal PET, füzyon, tomografi (G), sagittal PET, füzyon, tomografi (I), büyütülmüş aort kesiti transaksiyel PET, füzyon, tomografi imajları. Siyah ve beyaz oklar polikondrit odaklarını göstermektedir

PET/BT: Pozitron emisyon tomografi (PET)/BT



Figür 2. Hastanın takip edildiği süredeki CRP düzeyleri, yapılan tedavi ve girişimleri göstermektedir

CRP: C-reaktif protein

[PS-121]

Brucella Spondilodiskit Tanısında Tc-99m-MDP Planar-SPECT/BT Kemik Sintigrafisinin Yeri

Büşra Bedriye Demirel, Hande Nalbant, Gülin Uçmak

Sağlık Bilimleri Üniversitesi Dr. Abdurrahman Yurtaslan Ankara Onkoloji Eğitim ve Araştırma Hastanesi, Nükleer Tıp Kliniği, Ankara

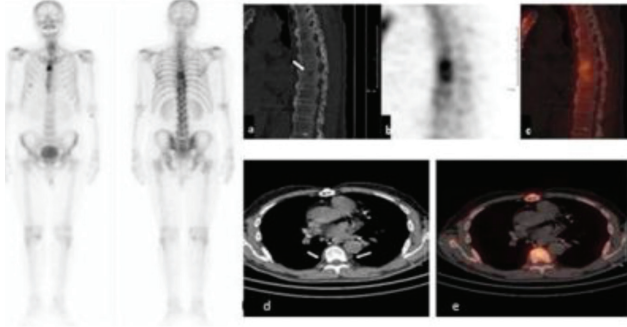
Amaç: Spondilodiskit, vertebra osteomyeliti veya septik diskit olarak tanımlanmakta olup, artan spinal girişimler, malignite, yaşam süresi, iv ilaç kullanımı gibi nedenlerle sıklığı artmaktadır. Brucella spondilodiskiti oldukça nadir görülmekle birlikte, ülkemiz gibi endemik bölgelerde ayırıcı tanıda önemi artmaktadır. Brucellozda laboratuvar bulguları çoğunlukla nonspesifik olup, tanı agglutinasyon testiyle konulabilmektedir. Spondilodiskit tanısı ise spinal MR ile konulmakla birlikte, tanı konulamamış hastalarda Tc-99m MDP tüm vücut kemik sintigrafisi (TVKS) yüksek sensitivitesi ile tanıya yardımcı olabilmektedir. Biz de bel ağrısı etyolojisiyle araştırılan olguda TVKS ve tek foton emisyon bilgisayarlı tomografi (SPECT)/bilgisayarlı tomografi (BT) (SPECT/BT) çalışmasının tanıda katkısını paylaşmayı istedik.

Olgu: Altmış dört yaşında, 5-6 aydır süren sırt ağrısıyla başvuran ve prostat ca tanısı alan hasta, torakal MR'de T7-8 vertebralarda patolojik kontrast tutulumu ile metastaz açısından şüpheli değerlendirilmiştir. Fizik muayenesi normal, tetkiklerinde PSA (7,9 $\mu\text{g}/\text{mL}$) ve C-reaktif protein (CRP) yüksekliği (11 mg/L) dışında bulgu izlenmemiştir. Metastaz ön tanısı ile kliniğimizde refere edilen hastaya TVKS ve torakal SPECT/BT çalışması yapıldı.

Bulgular: TVKS'de T7-8 vertebralarda diffüz rölatif aktivite artışı izlendi. SPECT/BT'de T7-8 vertebra end platelerinde kortikal düzensizlik, korpuslarında diffüz rölatif artmış aktivite tutulumu ve bu düzeyde pre-paravertebral çevresel yumuşak doku dansitesi izlendi (Figür 1). Bulguların öncelikle metastaz ile uyumlu olmadığı ve ayırıcı tanıda enfeksiyöz-enflamatuvar sürecin (spondilodiskit) araştırılması önerildi. Tetkiklerinde beyaz küre normal, kan kültürü negatif olup, sedimentasyon (27) ve CRP (12 mg/L) artışı saptandı. Tekrarlanan torakal MR'de spondilodiskit doğrulandı (Figür 2). Brucella agglutinasyon testi pozitif (1/1280) olması üzerine Brucella spondilodiskit tanısı kesinleşti. Tedavi başlanan hastanın takipte bel ağrısının gerilediği gözlemlendi.

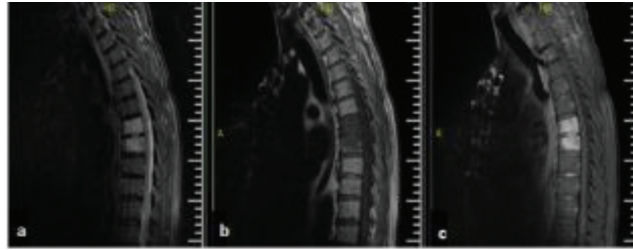
Sonuç: Kemik enfeksiyonlarında TVKS oldukça sensitiftir, ek olarak yapılan SPECT çalışmasıyla sensitivite %90'ların üstüne çıkmaktadır. TVKS'de etkilenen ardışık vertebralarda artmış tutulum, SPECT/BT'de izlenen disk yükseklik kaybı, end plate irregülaritesi, eroziv değişiklikler ve paravertebral yumuşak dokuda artış varlığı spesifiteyi artırmaktadır. Brusellozda osteoartiküler tutulum sık olup, enfeksiyonun ülkemizde endemik oluşu, nedeni belirlenemeyen bel-sırt ağrılarında ayırıcı tanıda aklı gelmeli, özellikle malignite tanılı hastalarda da, TVKS'de ardışık vertebral ve disk aralığı tutulumunda akıldaki bulundurulmalıdır. SPECT/BT tanısalla doğruluğu arttırmaktadır.

Anahtar Kelimeler: Brucella spondilodiskit, tüm vücut kemik sintigrafisi, SPECT/BT



Figür 1. Sağda TVKS'de, T7-8 vertebralarda hafif aktivite artışı ve sternotomiye sekonder aktivite tutulumu. Solda, SPECT/CT sagittal plan BT (a), SPECT (b) ve füzyon (c) görüntülerinde; T7-8 vertebra end platerlerinde kortikal düzensizlik (ok), korpuslarında diffüz rölatif aktivite artışı; aksiyel plan BT (d) ve füzyon (e) görüntülerinde T8 vertebra korpusunu çevreleyen yumuşak doku dansitesi ve korpusta diffüz aktivite artışı izlenmekte (oklar)

TVKS: Tüm vücut kemik sintigrafisi, SPECT/CT: Tek foton emisyon bilgisayarlı tomografi (SPECT)/bilgisayarlı tomografi (BT)



Figür 2. Sırasıyla sagittal STIR (a), prekontrast T1A (b) ve postkontrast T1A (c) MR kesitlerinde; T7-8 vertebra korpusu ve intervertebral diskinde STIR sekansında ödem-enflamasyonu destekleyen yoğun sinyal artışı, kontrast tutulumu

[PS-122]

MEME KARSİNOMLU HASTADA ENKONDROM: OLGU SUNUMU

Derya Çayır¹, Aynur Turan²

¹T.C. Sağlık Bakanlığı Sağlık Bilimleri Üniversitesi, Dışkapı Yıldırım Beyazıt Eğitim ve Araştırma Hastanesi, Nükleer Tıp Kliniği, Ankara

²T.C. Sağlık Bakanlığı Sağlık Bilimleri Üniversitesi, Dışkapı Yıldırım Beyazıt Eğitim ve Araştırma Hastanesi, Radyoloji Kliniği, Ankara

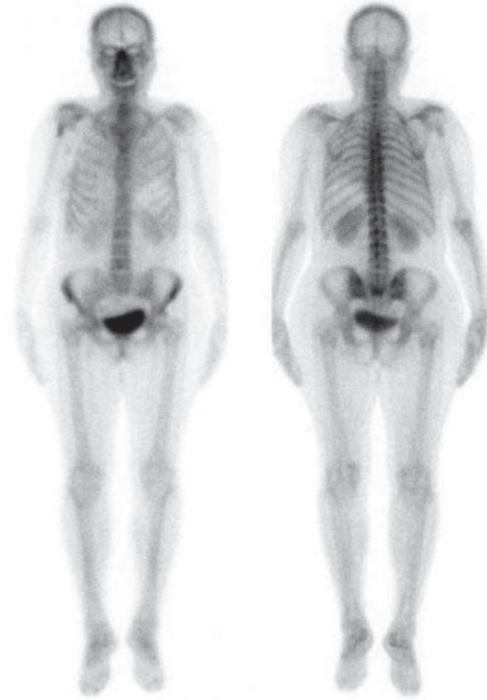
Amaç: Tüm vücut kemik sintigrafisi primer hastalığın iskelet sistemine yayılımının değerlendirilmesinde öncelikle tercih edilen fonksiyonel görüntüleme tekniğidir. Kemik sintigrafisi metastatik lezyonları genellikle radyografiden daha önce saptar. Litik lezyonların radyografik olarak saptanabilmesi için demineralizasyonun %30-50 olması gerekmektedir. Bununla birlikte kemik sintigrafisi ile metastaz ve benign kemik lezyonlarını ayırmak güçtür. Enkondrom, osteokondrom (egzositoz) ve kondroblastom gibi benign kırık veya kemik tümörleri tüm vücut kemik sintigrafisinde yanlış pozitiflik nedenleridir. Bu nedenle radyolojik korelasyon önemlidir. Burada meme kanserli hastada enkondrom görünümünü sunuyoruz.

Olgu: Elli iki yaşında meme kanserli tanı olan kadın hastaya metastaz araştırması için kliniğimizde Tc-99m metilen difosfanat (MDP) tüm vücut kemik sintigrafisi çekildi. Sağ humerus proksimal kesiminde artmış aktivite tutulumu gözlemlendi (Figür 1). Direkt grafide sağ humerus proksimal

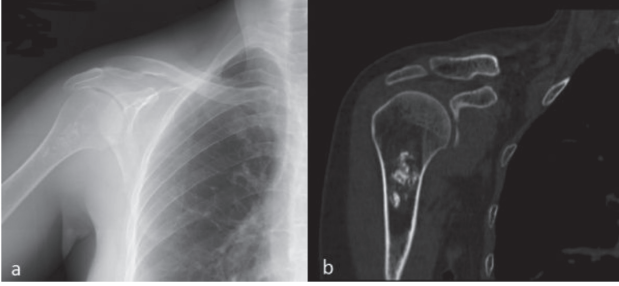
metafizodiafizer kesimde intramedüller yerleşimli enkondrom ile uyumlu matris kalsifikasyonuna sekonder milimetrik opasiteler gözlemlendi (Figür 2a). Sağ omuz bilgisayarlı tomografi incelemesinde humerus proksimal metafizodiafizer kesimde içerisinde milimetrik kalsifikasyonlar bulunan öncelikle enkondrom ile uyumlu 2 cm çapında lezyon izlendi (Figür 2b). Hastada kemik metastazı saptanmamış olup, hasta onkoloji kliniğinde takip altında.

Sonuç: Enkondrom matür hyalin kırıktaktan oluşan benign kırıkta tümördür. En sık görülen şekli kemiğin içinde yerleşimlidir. Sıklıkla hastalar asemptomatik olup, başka sebeplerle yapılan radyolojik incelemelerde insidental olarak tanı konur. Primer hastalığın iskelet sistemine yayılımının değerlendirilmesinde benign kemik veya kırıkta lezyonları ayırıcı tanıda akılda bulundurulmalı, radyolojik korelasyon yapılmalıdır. Olgumuzda primer hastalığın iskelet sistemine yayılımını değerlendirmek için yapılan kemik sintigrafisinde insidental olarak saptanan enkondrom görünümü sunduk.

Anahtar Kelimeler: Tc-99m, MDP, kemik sintigrafisi, enkondrom



Figür 1. Tc-99m MDP tüm vücut kemik sintigrafisinde sağ humerus proksimal kesiminde artmış aktivite tutulumu izlendi



Figür 2. Direkt grafide sağ humerus proksimal metafizodiazifer kesimde intramedüller yerleşimli enkondrom ile uyumlu matris kalsifikasyonuna sekonder milimetrik opasiteler gözlemlendi (a). BT'de sağ humerus proksimal metafizodiazifer kesimde içerisinde milimetrik kalsifikasyonlar bulunan öncelikle enkondrom ile uyumlu 2 cm çapında lezyon izlendi (b koronal kesit)

BT: Bilgisayarlı tomografi

[PS-123]

Hipertrofik Pulmoner Osteoartropati ve Kemik Metastazi Birlikteliği: Nadir Bir Olgu Sunumu

Derya Çayır¹, Mehmet Bozkurt²

¹Sağlık Bilimleri Üniversitesi, Dışkapı Yıldırım Beyazıt Eğitim ve Araştırma Hastanesi, Nükleer Tıp Kliniği, Ankara

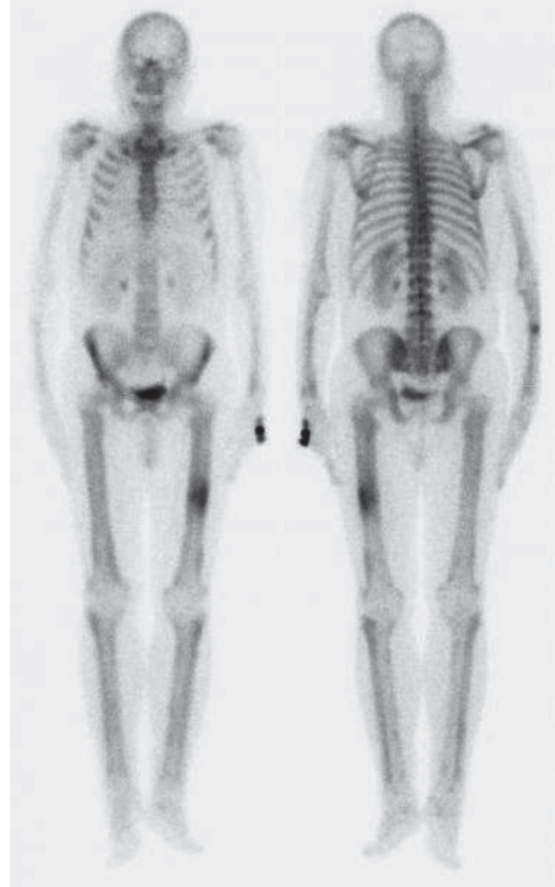
²Sağlık Bilimleri Üniversitesi, Bakırköy Dr. Sadi Konuk Eğitim ve Araştırma Hastanesi, Nükleer Tıp Kliniği, İstanbul

Amaç: Hipertrofik pulmoner osteoartropati (HPO) ilk olarak 1889 yılında Marie ve Bamberger tarafından tanımlanmış olan, çeşitli akciğer ve akciğer dışı hastalıklarla ilişkili olabilecek nadir bir paraneoplastik sendromdur. Tüm vücut kemik sintigrafisi tanıda önemli rol oynar. HPO'da, diffüz periostite sekonder artiküler ağrıya bağlı hastalar sıklıkla bilateral bacak ağrısı tanımlar. HPO'nun etiyopatolojisi hala net olarak bilinmemektedir. Burada HPO ve kemik metastazi birlikteliği olan akciğer kanserli nadir bir olguyu sunuyoruz.

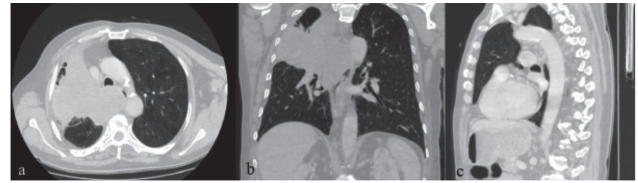
Olgu: Direkt grafide akciğerde kitle saptanan 55 yaşında erkek hastaya akciğer kanseri ön tanısı ile kliniğimizde Tc-99m metilen difosfanat tüm vücut kemik sintigrafisi çekildi. HPO ile uyumlu bilateral alt ekstremitte kortikal alanlarda lineer artmış aktivite tutulumu izlendi. Sağ ön kol 1/3 proksimalinde ve sol femur shaftı orta kesiminde artmış aktivite tutulumu gözlemlendi (metastaz?) (Figür 1). Toraks BT'de sağ akciğerde üst lobun büyük bir kesimini kaplayan, minör fissürü geçerek orta loba, majör fissürü geçerek alt lob superior segmente uzanan, plevral tabanlı, düzensiz konturlu, 137x144x136 mm boyutlarında, karinanın inferiorunda orta hattı geçerek özofagusu ve sol ana bronşu basılayan, sağ ana bronş lümenine infiltrate, vena kava superioru 150 derece, torasik aortayı 90 derece saran düzensiz konturlu solid kitle tanımlanmıştı (Figür 2). Kitleden yapılan tru-cut biyopsi sonucu mikst küçük hücreli dışı karsinom (adenokarsinom + skuamöz hücreli karsinom) olarak raporlandı. Hastaya öncelikle radyoterapi planlanmış olup, onkoloji kliniğinde takibe alındı.

Sonuç: HPO'da kemik tutulumu sıklıkla alt ekstremitte uzun kemiklerde izlenir. Kemik yapılarındaki değişiklikler periost reaksiyonu ile karakterizedir. Kemik sintigrafisinde kortikal alanlarda lineer artmış aktivite tutulumu "tram line" ya da "double stripe" olarak tanımlanmış olup, HPO için karakteristik bir bulgudur. HPO'nun kemik sintigrafisinde saptanması tanısı henüz konmamış akciğer kanserinin tanısında yol gösterici olabilir. Tüm vücut kemik sintigrafisi ile primer hastalığın iskelet sistemine yayılımı da değerlendirilebilmektedir. Olgumuzda HPO ve kemik metastazi birlikteliğinin sintigrafik görünümünü sunduk.

Anahtar Kelimeler: Tc-99m, MDP, tüm vücut kemik sintigrafisi, hipertrofik pulmoner osteoartropati



Figür 1. Tc-99m metilen difosfanat tüm vücut kemik sintigrafisinde hipertrofik pulmoner osteoartropati ile uyumlu bilateral alt ekstremitte kortikal alanlarda lineer artmış aktivite tutulumu izlendi. Sağ ön kol 1/3 proksimalinde ve sol femur shaftı orta kesiminde artmış aktivite tutulumu gözlemlendi (metastaz?)



Figür 2. Toraks bilgisayarlı tomografide sağ akciğerde üst lobun büyük bir kesimini kaplayan düzensiz konturlu solid kitle görünümü; a) Aksiyel kesit, b) koronal kesit, c) sagittal kesit

[PS-124]

Herediter Multipl Ekzositozlu Bir Olguda Kemik Sintigrafisi Bulgular

Derya Çayır¹, Mehmet Bozkurt²

¹Sağlık Bilimleri Üniversitesi Dışkapı Yıldırım Beyazıt Eğitim ve Araştırma Hastanesi, Nükleer Tıp Kliniği, Ankara

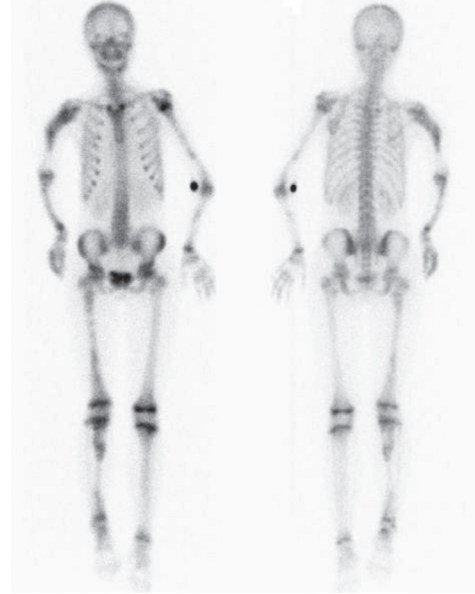²Sağlık Bilimleri Üniversitesi Bakırköy Dr. Sadi Konuk Eğitim ve Araştırma Hastanesi, Nükleer Tıp Kliniği, İstanbul

Amaç: Herediter Multipl Ekzositoz (HME) iskelet sisteminde epifiz hatlarına yakın kısımlarda ortaya çıkan, kırıldakla kaplı, çok sayıda benign kemik tümörü (ekzositoz) ile karakterize kalıtsal bir hastalıktır. Görülme sıklığı 1/50,000-1/100,000'dir. Burada HME tanısı olan bir pediyatrik olguda kemik sintigrafisi bulguları sunulmaktadır.

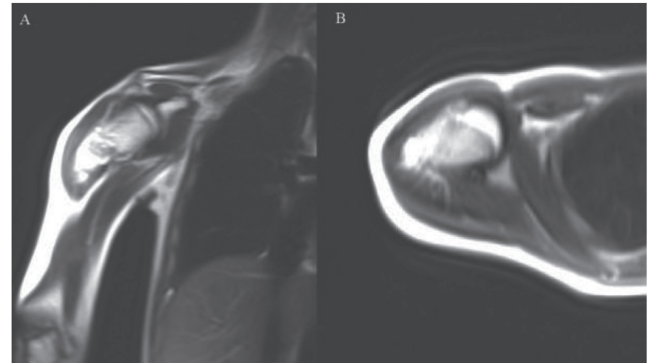
Olgu: On dört yaşında kollarında ve bacaklarda ağrı, hareket kısıtlılığı ve eğrilik şikayetleri olan hasta ilk operasyonunu 9 yıl önce sol kolundan olmuş. Bir yıl sonra sağ bacakta kısıklık nedeniyle ikinci operasyonunu olmuş. Dördüncü operasyonunu sol el parmaklarından 1 yıl önce ve son operasyonunu da 6 ay önce sağ kolundan olmuş. Kardeşine de HME tanısı konmuş olan hastaya Tc-99m MDP tüm vücut kemik sintigrafisi çekildi. Kemik sintigrafisinde sağ humerus 2/3 proksimalinde, sağ femur 1/3 distalinde ve sağ tibia 1/3 proksimalinde artmış osteoblastik aktivite tutulumu izlenmiştir (Figür 1). Sağ humerus manyetik rezonansda sağ humerus proksimal diafizer düzeyde, kollum humerus düzeyine uzanan sahada, 11,5 cm'lik segment boyunca, en geniş yerinde yaklaşık 27x41 mm boyutlarında, T1A serilerinde normal kemik iliğine göre belirgin hipointens, T2A serilerinde heterojen hiperintens görünüm ile karakterize, postkontrast serilerde heterojen tarzda kontrastlanan kitle lezyonu gözlenmiştir (Figür 2). Olgu halen ortopedi kliniği tarafından takip altındadır.

Sonuç: HME 8., 9. ve 11. kromozomlarda yerleşik 3 gendeki bozukluktan kaynaklanan, nadir görülen bir hastalıktır. Bu genlerden birindeki mutasyon sonucu glikolizasyon fonksiyonu bozulur ve kondrositlerin düzensiz bir şekilde çoğalır. Böylece büyüme plağından dışarıya doğru uzanan ekzositozlar oluşturur. Ekzositozlar histolojik olarak osteokondrom yapısındadır. Benign kemik lezyonları maligniteye dönüşüm potansiyeli taşıdıklarından erken tanı ve tedavi önemlidir. Kemik sintigrafisi lezyonların lokalizasyonunun belirlenmesinde, boyut artışının değerlendirilmesinde ve takipte önemlidir. Olgumuzda HME tanısı olan bir pediyatrik olguda kemik sintigrafisi bulgularını sunduk.

Anahtar Kelimeler: Herediter multipl ekzositoz, tüm vücut kemik sintigrafisi, MDP



Figür 1. Tc-99m metilen difosfanat tüm vücut kemik sintigrafisinde sağ humerus 2/3 proksimalinde, sağ femur 1/3 distalinde ve sağ tibia 1/3 proksimalinde artmış osteoblastik aktivite tutulumu mevcut



Figür 2. Manyetik rezonans'da sağ humerus proksimal diafizer düzeyde, kollum humerus düzeyine uzanan 11,5 cm'lik segment boyunca, en geniş yerinde yaklaşık 27x41 mm boyutlarında, T1A serilerinde belirgin hipointens, T2A serilerinde heterojen hiperintens görünümde, postkontrast serilerde heterojen tarzda kontrastlanan kitle lezyonu mevcut; A) koronal kesit; B) aksiyel kesit

[PS-125]

Pulmoner Alveoler Mikrolitiaziste Kemik Sintigrafisi Bulguları: İki Olgu Sunumu

Seyfullah Karadoğan, Duygu Has Şimşek, Işık Adalet, Seher Nilgün Ünal, Ayşe Mudun, Yasemin Şanlı

İstanbul Üniversitesi, İstanbul Tıp Fakültesi, Nükleer Tıp Anabilim Dalı, İstanbul

Amaç: Pulmoner alveoler mikrolitiazis (PAM) nadir görülen bir akciğer hastalığı olup, alveollerde kalsiyum ve fosfat kristallerinin birikimi ile karakterizedir. PAM sıklıkla 30-40'lı yaşlarda görülmekte olup, etiyolojisi net olmamakla birlikte kalsiyum metabolizması bozukluğu ile alakalı

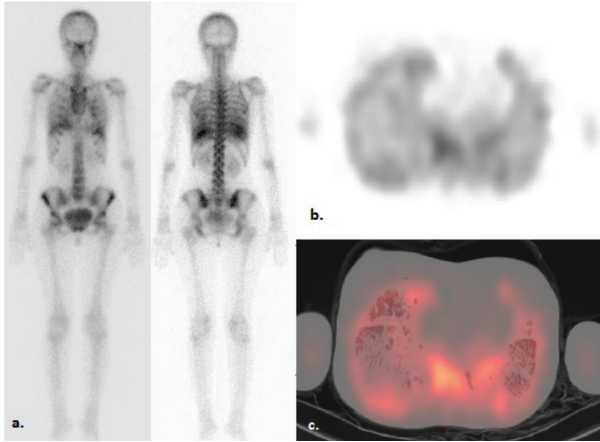
olduğu düşünülmektedir. En sık görülen bulgu öksürük ve nefes darlığı olup hastalığın ileri aşamalarında izlenmektedir. Otozomal resesif geçişli bir hastalık olarak bilinmesinin yanında sporadik olgular da bildirilmiştir. Tanıda direkt grafi ve toraks bilgisayarlı tomografi kullanılmakla birlikte bulgular interstisyel akciğer hastalığı, pnömokonyozlar, pulmoner amiloidoz ve milier tüberküloz ile karışabilmektedir. Bazı olgularda bronkoalveoler lavaj, balgam incelenmesi, transbronşiyal biyopsi veya açık akciğer biyopsisi gerekebilmektedir. Kemik sintigrafisinde kullanılan metilen difosfonatın (MDP) alveollerdeki kalsiyum depozitlerinde yüksek tutulum göstermesi nedeniyle tanıda yararlı olabilmektedir. Bu yazıda PAM ön tanılı 2 olguda kemik sintigrafisindeki saptanan bulgular paylaşılmaktadır.

Olgu 1: On sekiz yaşında kadın hasta, birkaç aydır devam eden efor ile nefes darlığı şikayetleri ile göğüs hastalıkları polikliniğine başvurmuştur. Yapılan muayene her iki akciğer bazallerinde raller saptanan hastaya yapılan solunum fonksiyon testinde FEV1: %62, FVC: 58, DLCO hemoglobin: %55 bulunmuş. Akciğer grafisi ve toraks bilgisayarlı tomografi'de (BT) PAM açısından şüpheli bulgular saptanan olguya Tc-99m MDP tüm vücut kemik sintigrafisi istenmiş.

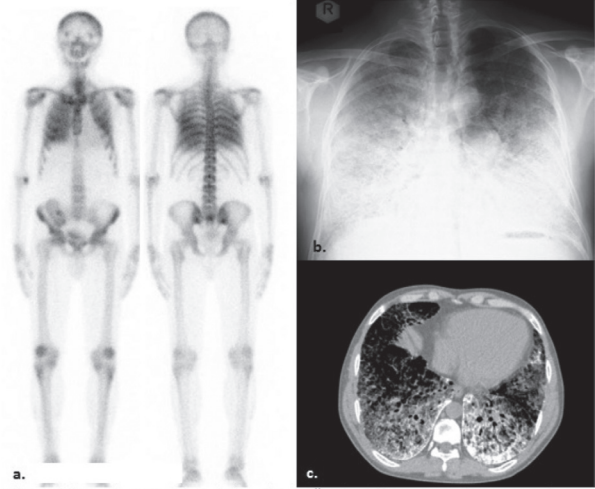
Olgu 2: Otuz dokuz yaşında, hipertansif nefroskleroz nedeniyle hemodiyaliz öyküsü bulunan ve böbrek nakli yapılan erkek hasta, 5 yıldır nefes darlığı ve pulmoner proteinozis ön tanısıyla takip edilmekteymiş. Son 1 aydır şiddetlenen öksürük, göğüs ağrısı şikayetleri ile göğüs hastalıkları polikliniğine başvuran, akciğer grafisi ve toraks BT'de PAM açısından şüpheli bulgular saptanan olguya Tc-99m MDP tüm vücut kemik sintigrafisi istenmiş.

Sonuç: Akciğer grafisinde her iki hastada bilateral akciğerde kalp ve diyafram sınırını silen mikronodüler alanlar ve Toraks BT'de bilateral akciğerlerde alt loblarda daha belirgin olmak üzere yaygın kalsifik odaklar mevcuttu. Tc-99m MDP tüm vücut kemik sintigrafisinde her iki akciğerde PAM ile uyumlu kalsifiye odaklara ait yoğun diffüz artmış radyoaktivite tutulumu izlendi. PAM, alveollerde kalsiyum ve fosfat kristallerinin birikimi ile karakterize olan nadir bir hastalıktır. Tc-99m MDP kemik sintigrafisi tanıda şüphe edilen vakalarda tanıya katkıda bulunmaktadır.

Anahtar Kelimeler: PAM, pulmoner alveolar mikrolitiazis, kemik sintigrafisi



Figür 1. a) Tüm vücut ve b) tek foton emisyon bilgisayarlı tomografi (SPECT) görüntülerinde her iki akciğerde diffüz artmış aktivite tutulumu. c) SPECT/bilgisayarlı tomografide her iki akciğer bazallerinde belirgin olmak üzere yaygın kalsifik odaklar ve eşlik eden aktivite tutulumu izleniyor



Figür 2. a) Kemik sintigrafisinde her iki akciğerde diffüz artmış aktivite tutulumu. b) Akciğer grafisinde kalp sınırını silen mikronodüler alanlar. c) Bilgisayarlı tomografide her iki akciğer bazallerinde belirgin olmak üzere yaygın kalsifik odaklar izleniyor

[PS-126]

Kemik Sintigrafisinde Boyun Bölgesinde İnsidental Radyoaktivite Tutulumuna Sebep Olan Medüler Tiroid Karsinomu Olgusu

Zeynep Aydın, Buğra Kaya, Özlem Şahin, Çağlağül Erol, Ahmet Eren Şen

Necmettin Erbakan Üniversitesi Meram Tıp Fakültesi, Nükleer Tıp Anabilim Dalı, Konya

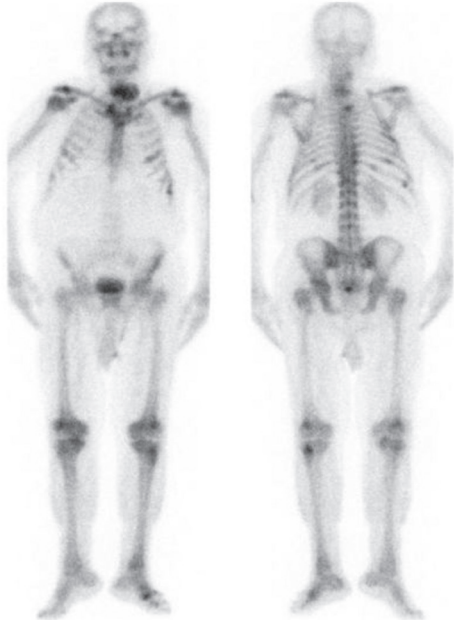
Amaç: Tc-99m metilen difosfonat (MDP) tüm vücut kemik sintigrafisi, kemik metastazlarının araştırılmasında sıklıkla uygulanan bir tetkiktir. Primer ve metastatik kemik kanseri tanısı, kemik enflamasyonunun lokalizasyonu, geleneksel X-ray görüntülerinde izlenemeyen fraktürlerin tanısı, enfeksiyon ve diğer durumlara bağlı gelişebilen kemik hasarının tanısı gibi kemik ile ilişkili çok sayıda durumun teşhisinde yardımcıdır. Tüm vücut kemik sintigrafisinde diğer sistemlere ait patolojiler insidental olarak saptanabilir. Kemik taramalarında boyun yumuşak doku tutulumunun en yaygın nedenleri kırıkda kalsifikasyonu, serbest Tc-99m perteknetat ve metastatik lezyonlardır. Kalsifik dejenere guatr ve amiloid daha nadir nedenlerdir. Biz bu olguda kemik sintigrafisinde boyun bölgesinde patolojik tutulum tespit edilerek kesin tanıya yönlendirilen bir medüller tiroid karsinomu (MTC) sunacağız.

Olgu: Bel ağrısı nedeniyle ortopedi polikliniğine başvuran hastanın lomber manyetik rezonans görüntülemesinde T12 vertebra korpusunda metastazla uyumlu lezyon tespit edildi. Metastaz taraması amacıyla kemik sintigrafisi için bölümümüze yönlendirildi. Kemik sintigrafisinde kostalarda multiple odakta ve T3 vertebra korpusunda metastazla uyumlu olduğu düşünülen artmış radyoaktivite tutulumlarının yanı sıra; anterior projeksiyonda boyun orta hattın solunda yumuşak dokuya uyan alanda artmış radyoaktivite tutulumu izlendi. Bu alandaki yumuşak doku tutulumunun araştırılması amacıyla daha önce çekilmiş olan toraks bilgisayarlı tomografi'si incelendi. Tiroid bezinde kalsifikasyonlar içeren nodüller izlendi. Kemik metastazlarının primer tiroid malignitesine bağlı olabileceği düşünülerek bakılan kalsitonin değerinin 124028 ng/L gelmesi üzerine TİAB yapıldı ve patoloji sonucu MTC olarak raporlandı.

Sonuç: Geleneksel nükleer tıp görüntülemelerdeki tesadüfi bulgular hasta

yönetiminde bilinmeyen hastalıkları ortaya çıkararak doğru terapötik kararlar alınmasını sağlayabilir. Olgumuzda Tc-99m MDP kemik taramasında boyun yumuşak dokudaki tesadüfi tutulum daha fazla araştırıldığında MTC tanısına ulaşılmıştır. Literatürde bu bölgede insidental olarak tespit edilen radyoaktivite tutulumlarına sebep olarak çeşitli patolojiler bildirilmiş olmasına rağmen MTC ile ilgili bir yayına rastlanmamıştır.

Anahtar Kelimeler: MDP, kemik sintigrafisi, meduller tiroid kansinomu



Figür 1. Tüm vücut kemik sintigrafisinde boyun yumuşak dokuya uyan alanda artmış radyoaktivite tutulumu ile kostalarda metastaz olarak değerlendirilen radyoaktivite tutulumları

[PS-127]

Multipl Kemik Metastazı ile Seyreden Prostat Kanserine Eşlik Eden Paget Kemik Hastalığı

Ceren Özge Engür¹, Nuh Filizoğlu¹, Selin Kesim¹, Halil Turgut Turoğlu¹, Salih Özgüven¹, Kevser Öksüzoğlu², Tanju Yusuf Erdil¹

¹Marmara Üniversitesi Tıp Fakültesi, Nükleer Tıp Anabilim Dalı, İstanbul

²Marmara Üniversitesi Pendik Eğitim ve Araştırma Hastanesi, Nükleer Tıp Kliniği, İstanbul

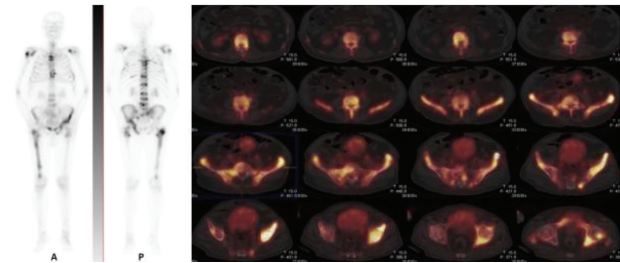
Amaç: Paget kemik hastalığı (PKH), monostatik ya da poliostatik formda görülebilir ve 55 yaş üzerindeki popülasyonun %3-4'ünü etkiler. Kemik sintigrafisi, spesifik olmamasına rağmen, kemiğin aktif Paget hastalığı için çok hassas ve basit bir araçtır. PKH kranium (%25-65), vertebral kolonu (%30-75), sakrum (%30-60), pelvis (%30-75), femur (%25-35) ve tibiyi tutar. Prostat kanserinde iskelette torasik ve lomber vertebralardan spinöz prosesi, pelvis, kostalar, sternum, kranium ve humerus tutulumu sıklıkla tespit edilir. İskelet metastazları ve PKH, yaşlı hastalarda yaygın olarak görüldüğü için her iki hastalıkta bu yaş grubunda birlikte bulunabilir. Asemptomatik PKH ile birlikte var olan prostat kanserinin evrelemesi zordur. Prostat kanserinin ve PKH iskelet lezyonları birbirine çok benzeyebilir. Burada, rastlantısal PKH ile birliktelik gösteren yaygın kemik metastazları olan prostat kanseri olgusunu sunduk.

Yöntem: PSA değerinin 577 µg/L ölçülen ve prostat kanseri tanısı konan 83 yaşındaki erkek hastaya tüm vücut kemik sintigrafisi yapıldı.

Bulgular: Tüm vücut kemik sintigrafisi görüntülemesinde; kranium dışındaki aksiyel iskelet ile apendiküler iskelette en belirginleri T10, T12, L2-L4 vertebralarda olmak üzere vertebral kolonda multipl vertebralarda, kostalarda ve sağ femurda multipl yoğun osteoblastik aktivite artışları dikkati çekti. Sol hemipelviste yoğun-difüz Tc-99m metilen difosfonat (MDP) tutulumu saptandı. Tek foton emisyon bilgisayarlı tomografi (SPECT)/ bilgisayarlı tomografi (BT) imajlarında sol hemipelviste litik/sklerotik kortikal değişiklikler ve trabeküllerde kabalaşma izlenmiş olup, bu morfolojik ve sintigrafik görünüm; aktif fazda PKH ile uyumludur.

Sonuç: Paget hastalığının ve kemik metastazlarının yaşlı bir hastada bir arada bulunması nadir değildir ve yanlış tanıdan kaçınmak için bu olasılık akılda tutulmalıdır. Seyri ve tedavisi farklı olan prostat kanseri ile PKH'nin ayrıca tanısı ve bu olguda olduğu gibi ikisinin bir arada olduğunun gösterilmesi önemlidir. PKH sintigrafide Tc-99m MDP tutulumu genellikle yoğun ve düzgün sınırlıdır ayrıca etkilenen iskelette aktivite tutulumu eşit olarak dağılır. İlgili kemiklerin normal anatomik konfigürasyonunu koruma ve hatta güçlendirme eğilimindedir. Aksine, metastatik hastalık genellikle rastgele benekli paternde lezyonlar veya düzensiz yoğun aktivite tutulumu ile kendini gösterir. Kemik metastazları normal kemik ana hatlarını güçlendirmek yerine yok etme eğilimindedir. Osteoblastik faz prostat kanserinin sklerotik metastazlarını taklit edebilir. Bununla birlikte, PKH'de tipik olarak bulunan kemik ekspansiyonu ve kalınlaşması ile trabeküllerin kalınlaşması iskelet metastazlarında görülmez. Tüm vücut değerlendirilmesinde ek olarak SPECT/BT görüntüleri ise PKH'ye bağlı ortaya çıkan ve metastazlardan ayıran bu özellikleri saptamamıza yarar.

Anahtar Kelimeler: Paget kemik hastalığı, Tc-99m MDP kemik sintigrafisi, prostat kanseri



Figür 1. Tc-99m metilen difosfonat tüm vücut kemik sintigrafisi ve tek foton emisyon bilgisayarlı tomografi/bilgisayarlı tomografi görüntüleri

[PS-128]

İzole Sakral Tutulum Gösteren Paget Hastalığı

Selin Kesim¹, Kevser Öksüzoğlu¹, Ceren Özge Engür¹, Nuh Filizoğlu¹, Salih Özgüven¹, Tunç Öneş¹, Sabahat İnanır¹, Halil Turgut Turoğlu¹, Tanju Yusuf Erdil¹

¹Marmara Üniversitesi Pendik Eğitim ve Araştırma Hastanesi, Nükleer Tıp Anabilim Dalı, İstanbul

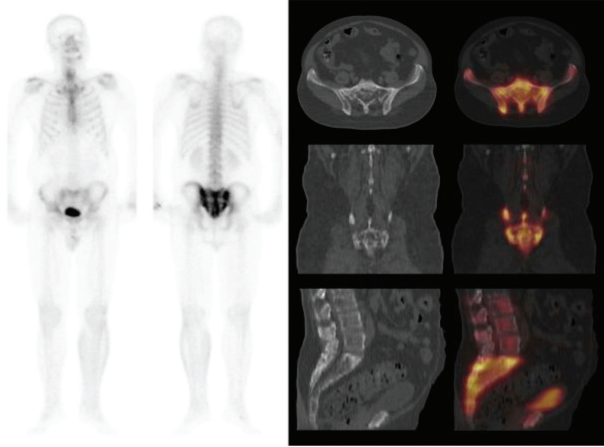
Amaç: Paget hastalığı (PH) genellikle ileri yaşlarda görülen, anormal kemik yapımı ve yıkımı ile karakterize, benign bir kemik hastalığıdır. PH genellikle asemptomatik olup tüm vücut kemik sintigrafisi taramasında rastlantısal olarak tanı konmaktadır. Pelvik kemikler en sık etkilenen kemiklerdir, bunu vertebra, kranial kemikler, femur, skapula, tibia ve humerus takip eder. Bununla birlikte izole sakrum tutulumu nadirdir. Bu olgu sunumunda rastlantısal olarak kemik sintigrafisi ile saptanan sakral tutulum gösteren PH bulguları sunuldu.

Yöntem: Diyabetik ayak yarası nedeniyle takip edilen 60 yaşındaki erkek hasta, osteomyelit araştırılması amacıyla üç fazlı tüm vücut kemik sintigrafisine refere edildi.

Bulgular: Sol krurusta kan akımı artışı ve hiperemi izlense de kemik fazında patolojik karakterde aktivite tutulumu izlenmediğinden ön planda yumuşak doku enfeksiyonu ile uyumlu bulundu. İlginç olarak, pelvik kemiklerde sakrumda çok daha belirgin olmak üzere sakral tutulumlu PH ile uyumlu olabilecek orta-yoğun osteoblastik aktivite artışının eşlik ettiği litik-sklerotik lezyonlar izlendi.

Sonuç: PH'nin üç fazı vardır: Erken litik faz, hem osteoblastik hem osteoklastik aktivite olan karma faz ve geç sklerotik faz. Kemik sintigrafisi patognomonik paternler ile PH tanısı koymada, kırık gibi komplikasyonları taramada ve tedaviye yanıtı izlemede önemli bir görüntüleme yöntemidir. Aktif fazda osteoblastik aktivite artışı görülürken tek foton emisyon bilgisayarlı tomografi/bilgisayarlı tomografi görüntülerinde kemikte ekspansiyon, kortikal kalınlaşma ile litik-sklerotik alanlar görülür. Hemipelvis tutulumu PH için karakteristik bir tutulum paterni olsa da literatürde izole sakrumu etkileyen PH olguları çok sınırlıdır. Tipik sintigrafik bulguların saptanması halinde, atipik yerleşim gösteren PH ayırıcı tanıya alınmalıdır.

Anahtar Kelimeler: Sakral Paget hastalığı, kemik sintigrafisi, SPECT/BT



Figür 1.

hastaya 20 mCi (740 MBq) Tc-99m metilen difosfonat ile üç fazlı-tüm kemik sintigrafisi ve tek foton emisyon bilgisayarlı tomografi görüntüleme (SPECT) yapıldı. Üç fazlı kemik sintigrafisinde sağ sternoklaviküler bölgede kan akımında artış ile kan havuzu görüntülerinde aynı bölgede hiperemi izlendi. Geç statik faz ve SPECT görüntülerinde sağ sternoklaviküler eklem bölgesinde fokal, yoğun tarzda artmış aktivite tutulumu izlendi (Figür 1). Diğer vücut kemiklerinde sintigrafik patolojik bulguya rastlanmadı. Olguda malign hastalık öyküsü bulunmaması, travma öyküsü olmaması, lezyon lokalizasyonu ve kemik sintigrafisi bulguları ile Tietze sendromu düşünüldü. Korelatif radyolojik teyit önerildi. Toraks bilgisayarlı tomografi'de (BT) torakal kemik yapılarında patolojik bulguya rastlanmadı. Tietze sendromunun travmatik göğüs ağrıları, sistemik romatolojik hastalıklar ve malign tümöral oluşumlar gibi hastalıklardan ayırımının yapılması gereklidir. Toraks BT tetkikinde bulgu saptanmaması malign patolojileri ekarte etmemizi sağladı.

Sonuç: Tietze sendromu ayırıcı tanısında BT'de sternoklaviküler eklemde radyolojik bulgu saptanmayan ancak, klinik semptomları olan olgularda kemik sintigrafisinin tanı koymada oldukça yararlı olduğunu düşünüyoruz.

Anahtar Kelimeler: Tietze Sendromu, sternoklaviküler eklem, kemik sintigrafisi



Figür 1. Tek foton emisyon bilgisayarlı tomografi görüntüleme ile sağ sternoklaviküler eklem tutulumu izlenen Tietze sendromu olgusu

[PS-130]

Renal Metastazda Tc-99m Metilen Difosfonat Tutulumu: Olgu Sunumu

Derya Çayır¹, Mehmet Bozkurt²

¹Sağlık Bilimleri Üniversitesi, Dışkapı Yıldırım Beyazıt Eğitim ve Araştırma Hastanesi, Nükleer Tıp Kliniği, Ankara

²Sağlık Bilimleri Üniversitesi, Bakırköy Dr. Sadi Konuk Eğitim ve Araştırma Hastanesi, Nükleer Tıp Kliniği, İstanbul

Amaç: Tüm vücut kemik sintigrafisi meme kanserinin kemik metastazlarının değerlendirilmesinde sıklıkla kullanılmaktadır. Kemik sintigrafisinde neoplastik, enflamatuvar, ekskretuvar, iskemik, travmatik gibi pek çok durumda çeşitli mekanizmalar ile Tc-99m metilen difosfonatın (MDP) yumuşak doku tutulumları görülebilmektedir. Meme kanserinin iskelet sistemine metastazı sıklıkla gözlenirken, renal metastazı literatürde nadir olarak bildirilmiştir. Burada kemik sintigrafisinde renal metastazda Tc-99m MDP tutulumu olan meme kanserli nadir bir olguyu sunuyoruz.

Olgu: Yetmiş dokuz yaşında meme kanseri tanısı konmuş kadın hastaya iskelet sistemine yayılımı değerlendirmek için Tc-99m MDP tüm vücut kemik sintigrafisi çekildi. Osteoporozda sekonder kemik/yumuşak doku oranı yumuşak doku lehine artmış olan görüntülerde, Torakal 12. vertebrada artmış aktivite tutulumu izlendi. Her iki böbrekte MDP akümüasyonu dikkati çekti (Figür 1). Abdomen bilgisayarlı tomografide (BT) her iki böbrek

[PS-129]

Kemik Sintigrafisi ile Tanı Konulan Bir Olgu; Tietze Sendromu

Levent Akca¹, Deniz Söylemez¹, Ozan Kandemir¹, Taner Erselcan²

¹Muğla Sıtkı Koçman Üniversitesi Eğitim ve Araştırma Hastanesi, Nükleer Tıp Kliniği, Muğla

²Muğla Sıtkı Koçman Üniversitesi Tıp Fakültesi, Nükleer Tıp Anabilim Dalı, Muğla

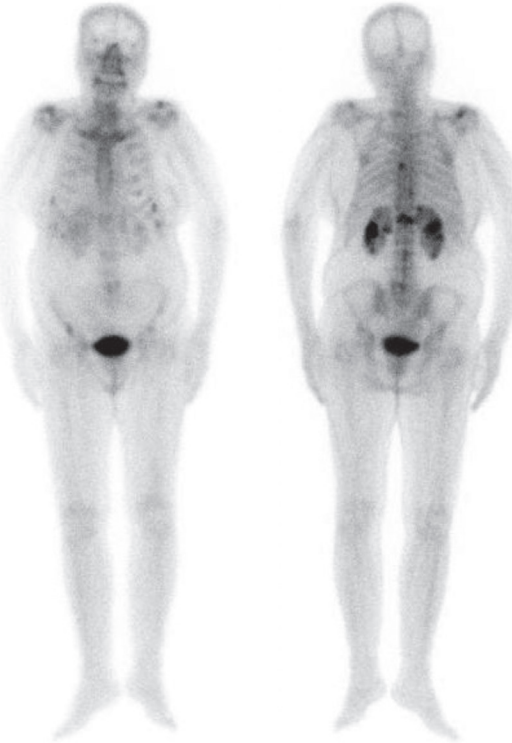
Amaç: Kemik sintigrafisi ile sağ sternoklaviküler eklem tutulumu sonucu Tietze sendromu tanısı alan olguya ait bulgular sunulmuştur.

Olgu: Tietze sendromu sternoklaviküler eklemden ya da kostakondral eklemlerde ağrı, palpe edildiğinde hassasiyet, şişlik ile görülebilen eklem kartilaj enflamasyonudur. Ortopedi kliniği tarafından gönderilen sağ sternoklaviküler bölgede yaklaşık 3-4 aydır ağrı ve palpasyonla hassasiyet yakınması olan, CRP 1,1 mg/L, sedimentasyon 24 mm/h saptanan, kayda değer patolojik laboratuvar bulgusu saptanmayan 54 yaşındaki erkek

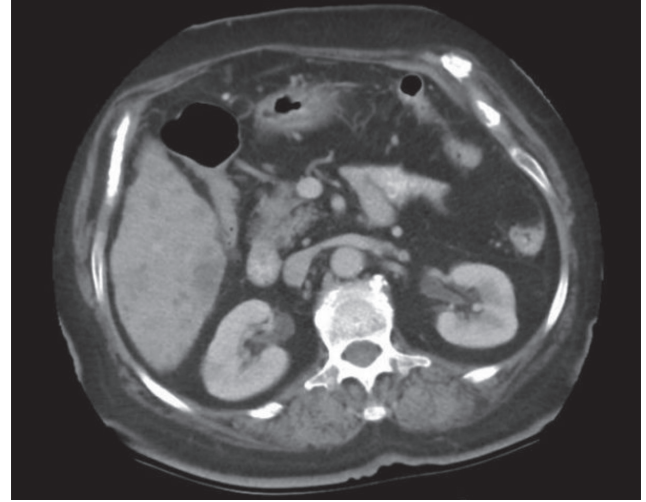parankimi heterojen görünümde olup sağ böbrek alt pol posteriorda ve sol böbrek alt pol anterior kesimde parankimde net sınırlanamayan hipodens heterojen alanlar dikkati çekmiştir (Figür 2). Karaciğer parankimi heterojen olup büyüğü sağ lob anterior segmentte yaklaşık 37x40 mm olmak üzere çok sayıda hipodens heterojen lezyon saptanmıştır. Karaciğerde saptanan hipodens lezyonun "tru-cut" biyopsi sonucu malign epitelyal tümör olarak raporlanmıştır. Hastanın laboratuvar değerleri; üre: 17 mg/dL (n=17-43) ve kreatinin: 0,66 mg/dL (n=0,66-1,09) olarak bulundu. Hasta halen onkoloji kliniğinde kontrol altındadır.

Sonuç: Tüm vücut kemik sintigrafisi primer hastalığın iskelet sistemine yayılımının değerlendirilmesinde halen sıklıkla tercih edilmektedir. Tc-99m fosfat komplekslerinin kemik dışında tutulumu çeşitli tümörlerde; myoma uteri, infarkt, enflamasyon, ektopik kalsifikasyon gibi benign hastalıklarda ve normal meme dokusunda görülebildiği bilinmektedir. Kemoterapi hastalarında "hot kidney"e bağlı diffüz renal tutulum literatürde bildirilmiştir. Ancak meme kanserinin renal metastazına ait MDP tutulumu daha önce bilginiz dahilinde bildirilmemiştir. Olgudaki renal Tc-99m MDP tutulumunun metastazda artmış kan akımı, artmış kapiller permeabilite, kalsiyum metabolizmasında hücre düzeyinde değişim, Tc-99m fosfat bileşiğinin nekrotik dokudaki kolajene veya tümör dokusundaki enzimlere bağlanması nedeniyle olabileceği düşünülmüştür.

Anahtar Kelimeler: Tc-99m tüm vücut kemik sintigrafisi, renal tutulum, MDP



Figür 1. Tc-99m metilen difosfonat tüm vücut kemik sintigrafisinin Torakal 12. vertebrada artmış aktivite tutulumu ve her iki böbrekte metilen difosfonat akümülyasyonu izlendi



Figür 2. Abdomen bilgisayarlı tomografi'de her iki böbrekte metastaz ile uyumlu görünüm izlendi

[PS-131]

Prostat Kanseri Bir Hastada Gallium-68 Prostat-spesifik Membran Antijen Pozitron Emisyon Tomografi/Bilgisayarlı Tomografi Tetkikinde İnsidental Olarak Saptanan Akciğer Kanseri

Pınar Pelin Özcan¹, Zehra Pınar Koç¹, Erdem Akbay²

¹Mersin Üniversitesi Tıp Fakültesi, Nükleer Tıp Anabilim Dalı, Mersin

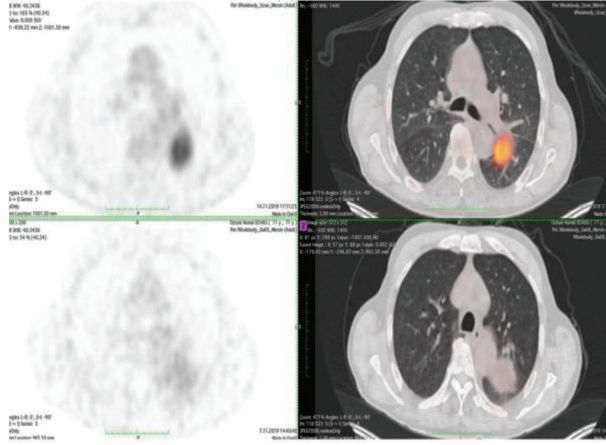
²Mersin Üniversitesi Tıp Fakültesi, Üroloji Anabilim Dalı, Mersin

Amaç: Gallium-68 (Ga-68) prostat-spesifik membran antijen (PSMA) ajanı prostat kanserli hastaların özellikle nüks hastalık veya evrelemesinde artan oranda kullanılan bir pozitron emisyon tomografi ajanıdır. Ancak, PSMA prostat dışı dokular ve diğer patolojik durumlarda da eksprese olabilmektedir. Bu olgu takdiminde prostat kanser tanılı hastada insidental olarak saptanan akciğer kitlesi olgusu sunulmuştur.

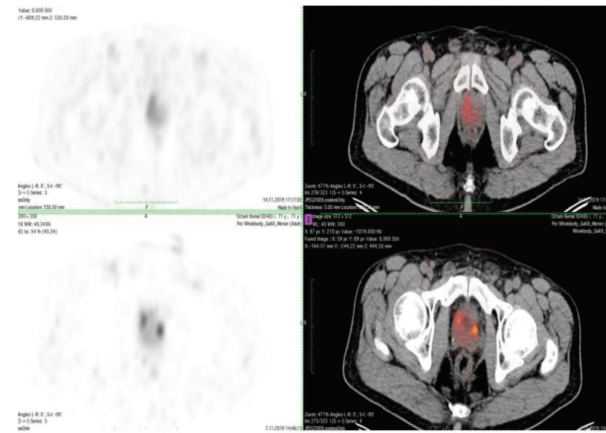
Olgu: Gleason skoru: 7 (4+3) olan yeni prostat kanser tanısı alan 71 yaşında erkek hastada ilk evreleme amaçlı Ga-68 PSMA pozitron emisyon tomografi/bilgisayarlı tomografi (PET/BT) tetkiki yapıldı. PET/BT görüntülemesinde primer prostat malignitesi ve bilateral pelvik metastatik lenf nodları gösterildi (SUV_{max} = 23-5). Ek olarak; artmış Ga-68 PSMA tutulumu gösteren yaklaşık 4,5 cm boyutunda sol akciğer kitlesi insidental olarak saptandı (SUV_{max} = 5). Kitlenin daha sonar yapılan florodeoksiglukoz PET-BT tutulumu Ga-68 PSMA tutulumundan daha yüksekti (Figür 1, 2).

Sonuç: Bu olgu sunumunda, prostat metastatik hastalığı olarak yanlış yorumlanabilecek çeşitli iyi huylu ve neoplastik bozukluklarda PSMA aktivitesinin fizyolojik dağılımında ve tutulumunda olan değişikliklerin gösterilmesi amaçlanmaktadır. PSMA tutulumları aşağıdaki 4 kategoriye ayrılabilir: fizyolojik tutulum, iyi huylu patolojik tutulum, prostatik olmayan neoplastik tutulum ve çeşitli tutulumlar. PSMA tutulumu gösteren aksesuar tükrük bezi, çölyak gangliyon, safra kesesi, Paget hastalığı, reaktif lenf düğümleri, küçük hücreli dışı akciğer kanseri, böbrek kanseri ve nöroendokrin tümör dahil olmak üzere çeşitli non-prostatik doku ve lezyonlar PSMA tutulumları olabilmektedir.

Anahtar Kelimeler: Ga-68, PSMA, Lung ca, Prostate ca



Figür 1.

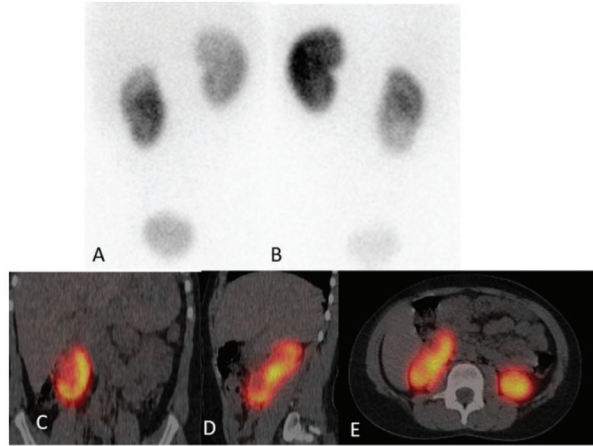


Figür 2.

o dönem yapılan ultrasonografide sağ böbrek boyutunun ve parankiminin simetriğine göre azaldığı raporlanmıştır. Güncel DMSA sintigrafisinde ise planar görüntüler önceki çalışmayla benzer görünümle birlikte; SPECT görüntüleri düşük doz kontrastsız BT görüntüleri ile birlikte füzyon yapılarak değerlendirildiğinde sağ böbreğin malrote görünümde olduğu ve çift toplayıcı sistem anomalisi gösterdiği tespit edilmiştir. Aynı dönemde yapılan ultrasonografide sağ böbrekte malrotasyon ve çift toplayıcı sistem anomalisi teyit edilmiştir.

Sonuç: Pediyatrik yaş grubunda idrar yolu enfeksiyonu sık görülmektedir. Sık idrar yolu enfeksiyonu olan hastalarda ise konjenital böbrek anomalilerinin tespiti, tedavi ve takibi açısından önem taşımaktadır. Tc-99m-DMSA sintigrafisi böbrek lokalizasyonunu, füzyon anomalilerini ve kortikal defektleri gösterme konusunda etkin bir yöntemdir. SPECT-BT ise sintigrafinin duyarlılığını artırması ve anatomik korelasyon sağlaması nedeniyle şüpheli olgularda hastalık yönetimine katkı sağlamaktadır. Bu olguda çift toplayıcı sistem ve malrotasyon anomalisinin tespiti planar görüntülere ek olarak alınan SPECT-BT görüntüleriyle yapılmıştır.

Anahtar Kelimeler: DMSA, SPECT/BT



Figür 1. Planar anterior (A) posterior (B) ve tek foton emisyon bilgisayarlı tomografi/bilgisayarlı tomografi koronal (C), sagittal (D) ve aksiyel (E) görüntüleri

[PS-132]

DMSA Böbrek Sintigrafisinde Böbrek Anomalilerini Göstermede Tek Foton Emisyon Bilgisayarlı Tomografi/Bilgisayarlı Tomografi'nin Katkısı-Olgu Sunumu

Caner Civan¹, Emine Göknur Işık¹, Zuhal Bayramoğlu², Fikret Büyükkaya¹, Ebru Yılmaz², Zeynep Gözde Özkan¹, Ayşe Mudun¹

¹İstanbul Üniversitesi İstanbul Tıp Fakültesi, Nükleer Tıp Anabilim Dalı, İstanbul

²İstanbul Üniversitesi İstanbul Tıp Fakültesi, Radyoloji Anabilim Dalı, İstanbul

Amaç: Konjenital böbrek anomalileri toplumda nadir olmakla birlikte üriner sistem enfeksiyonuna, hipertansiyona ve böbrek yetmezliğine neden olması sebebiyle erken dönemde tespit edilmesi önemlidir. Bu çalışmada, sık idrar yolu enfeksiyonu şikayeti nedeniyle kliniğimize Tc-99m-DMSA sintigrafisi için yönlendirilen olguda tek foton emisyon bilgisayarlı tomografi (SPECT)/bilgisayarlı tomografinin (BT) katkısını değerlendirdik.

Olgu: İki yıldır tekrarlayan idrar yolu enfeksiyonu nedeniyle takip edilen 14 yaşındaki kız çocuk hastadır. Daha önce yapılan Tc-99m-DMSA sintigrafisi sonucunda planar görüntülerinde pitotik yerleşim gösteren sağ böbrek alt polde parankimde inceleme açısından şüpheli hipoaktif alan izlenmiş olup

[PS-133]

Radyonüklid Sistografide Tek Foton Emisyon Bilgisayarlı Tomografi/Bilgisayarlı Tomografisiz Tanımlanması Mümkün Olmayan Görünüm

Şeyma Gizem Orun, Selin Soyluoğlu


Trakya Üniversitesi Tıp Fakültesi, Nükleer Tıp Anabilim Dalı, Edirne

Amaç: Veziköretoral reflü (VUR) idrarın mesaneden üst üriner sisteme geri kaçışıdır. İdrar yolu enfeksiyonu (İYE) olan hastaların yaklaşık %50'sinde VUR mevcuttur. Tekrarlayan İYE'ler renal parankim kaybı, hipertansiyon ve kronik böbrek yetmezliğine neden olabilir. Bu nedenle VUR'nin erken dönemde teşhisi ve tedavisi ileri dönemde gelişebilecek komplikasyonların önlenmesi açısından önemlidir. Radyonüklid sistografi VUR tanısında kullanılan duyarlılığı yüksek bir nükleer tıp görüntüleme yöntemidir. Bu çalışmada radyonüklid sistografide tek foton emisyon bilgisayarlı tomografi (SPECT)/bilgisayarlı tomografi (BT) ile anatomik korelasyonun tanıya katkısı bildirilmektedir.

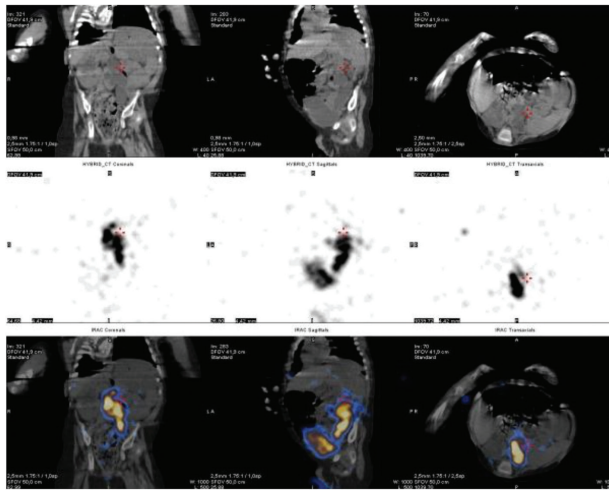
Olgu: Tekrarlayan İYE tanısıyla takip edilen 4 yaşındaki erkek hasta direkt sistografi görüntülemesi için anabilim dalımıza başvurdu. 250 cc serum fizyolojik içinde 1 mCi Tc-99m-perteknetat Foley sonda yoluyla mesaneye verilirken ve miksiyon esnasında dinamik görüntüler alındı. Ardından post-void statik görüntü ile abdominopelvik bölgenin SPECT/BT görüntüleri alındı. Dinamik görüntülerde dolun fazından itibaren sağda normal üreter trasesine uymayan, daha çok bir katatere benzeyen, düzgün sınırlı imaj oluşturan yoğun radyofarmasötik akümülyasyonu mevcuttu. Post-void görüntülerde bu bölgede ince uzun oblik uzanan bir tutulumun devam ettiği görüldü. Anatomi detay elde etmek için yapılan SPECT/BT görüntülemesinde sağ böbrek, batın orta hatta, pelvisi dışarı doğru malrotat, kaliksleri ve üreter ileri derece dilate ve tortioze görünümdeydi. SPECT/BT görüntülemesi sırasında dilate ve tortioze pelvis ve kaliksleri dolduran radyofarmasötik retansiyonu devam etmekteydi. Bulgular Grade 5 VUR ile uyumlu olarak değerlendirildi.

Sonuç: Vezikoureteral reflünün değerlendirilmesinde tek başına planar sintigrafik çalışma ile elde edilemeyen anatomik detaylar SPECT/BT korelasyonu ile elde edilebilir. Radyonüklid sistografi için SPECT/BT kullanımı, VUR teşhisini kolaylaştıracak değerli bir araçtır.

Anahtar Kelimeler: Radyonüklid sistografi, vezikoureteral Reflü, Tc-99m



Figür 1. Radyonüklid sistografi dolun ve boşaltım faz dinamik görüntüleri



Figür 2. Tek foton emisyon bilgisayarlı tomografi (SPECT)/bilgisayarlı tomografi (BT) koronal, sagittal ve aksiyel kesitlerde BT, SPECT ve füzyon görüntüleri

[PS-134]

Çapraz Renal Ektopi Anomalisinin Eşlik Ettiği Üç Böbrek Anomali: Nadir Bir Olgu Sunumu

Mehmet Bozkurt¹, Derya Çayır²

¹Sağlık Bilimleri Üniversitesi, Bakırköy Dr. Sadi Konuk Eğitim ve Araştırma Hastanesi, Nükleer Tıp Kliniği, İstanbul

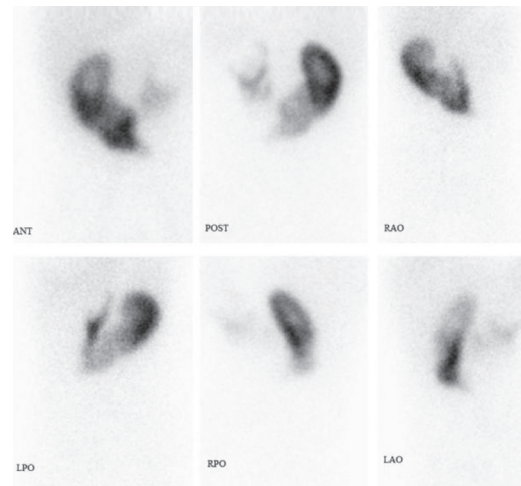
²Sağlık Bilimleri Üniversitesi, Dışkapı Yıldırım Beyazıt Eğitim ve Araştırma Hastanesi, Nükleer Tıp Kliniği, Ankara

Amaç: Süpernumerer böbrekler ürogenital sistemin en nadir görülen konjenital anomali olup, bir veya iki aksesuar böbrek ile karakterizedir. Bu böbrekler normal böbreklere farklı yerleşim gösterebileceği gibi, füzyon anomali de gösterebilir. Çapraz renal ektopi gestasyonun dördüncü ve sekizinci haftalarında üreter tomurcuğunun ve metanefrik blastemin gelişim bozukluğu nedeniyle oluşan çapraz renal ektopi, nadir görülen bir füzyon anomalisidir. Bu olguda çapraz renal ektopinin eşlik ettiği üç böbrek anomalisinin Tc-99m DMSA bulguları sunulmaktadır.

Olgu: Sekiz yaşında sık tekrarlayan idrar yolu enfeksiyonu ile Tc-99m DMSA sintigrafisi çekilen erkek hastada çapraz renal ektopi anomalisinin eşlik ettiği üç böbrek anomali saptandı. Tc-99m DMSA statik böbrek sintigrafisinde yaygın parankim hasarı içeren sol böbrek, parankim hasarı içermeyen sağ böbrek ve sağ böbreğe alt polünden füzyone görünümde sol böbreğe uzanım gösteren süpernumerer böbrek izlenmiştir (Figür 1). Total böbrek fonksiyonlarına sol böbreğin katkısı %11, süpernumerer böbrekle birlikte sağ böbreğin katkısı %89 olarak hesaplanmıştır. Abdomen ultrasonografi ile çapraz renal ektopi anomalisinin eşlik ettiği üç böbrek anomali konfirme edilmiştir. Olgu halen pediatrik nefroloji kliniği tarafından takip altındadır.

Sonuç: Süpernumerer böbrek anomali en sık üç böbrek şeklinde izlenmektedir. Hastalar asemptomatik olabilirken, bizim olgumuzda olduğu gibi sık tekrarlayan idrar yolu enfeksiyonu gibi şikayetler de olabilmektedir. Radyonüklid görüntüleme ile fonksiyonel değerlendirme ile birlikte anatomik değerlendirme de yapılabilmektedir. Olgumuz nadir bir çapraz renal ektopi anomalisinin eşlik ettiği üç böbrek anomali olup, tanısı Tc-99m DMSA sintigrafisi ile konmuştur.

Anahtar Kelimeler: Çapraz renal ektopi, Tc-99m DMSA, üç böbrek



Figür 1. Tc-99m DMSA statik böbrek sintigrafisinde yaygın parankim hasarı içeren sol böbrek, parankim hasarı içermeyen sağ böbrek ve sağ böbreğe alt polünden füzyone görünümde sol böbreğe uzanım gösteren süpernumerer böbrek izlenmektedir

[PS-135]

MIBI Paratiroid Sintigrafisinde Protokolün Katkısı: Tek Foton Emisyon Bilgisayarlı Tomografi/Bilgisayarlı Tomografi ve Histopatoloji Işığında Yeniden Değerlendirme

Büşra Özdemir, Ülkü Korkmaz, F. Selin Soyloğlu, Ezgi Gökdemir, Gülay Durmuş Altun

Trakya Üniversitesi Tıp Fakültesi, Nükleer Tıp Anabilim Dalı, Edirne

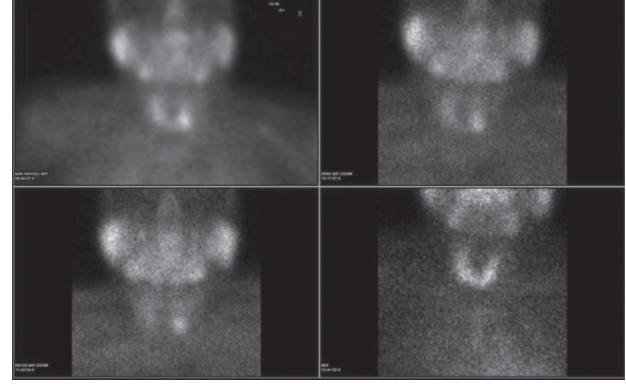
Amaç: Tek foton emisyon bilgisayarlı tomografi (SPECT)/bilgisayarlı tomografi'nin (BT) günlük nükleer tıp pratiğine girmesi lezyonların daha doğru saptanmasına katkı sağlamıştır. Dual faz Tc-99m-MIBI paratiroid sintigrafisi (DMPS), uzun süreli paratiroid adenomlarında lokalizasyon belirleme ve minimal invaziv cerrahi yardımcı olmak için kullanılmaktadır. DMPS'de duyarlılık ve tanisal doğruluğu etkileyen temel faktör tiroid lezyonlarıdır. Tiroidin malign/benign hastalıkları bilinen en önemli yalancı pozitiflik nedenidir. Biz bu çalışmada SPECT/BT ve DMPS'nin optimal görüntüleme zaman ve protokolünü araştırarak, protokol parametrelerini, tanisal doğruluğu artırıcı etkisini belirlemek üzere yeniden gözden geçirdik.

Yöntem: Nükleer Tıp Anabilim Dalı'na DMPS istemi ile ardışık olarak gelen paratiroid adenomu şüpheli, görüntüleme protokolünü tamamlayan ve SPECT/BT görüntülemesi yapılan 18-85 yaş arası 188 hasta (erkek: 40, kadın: 148; ortalama yaş: 57 ± 13 yıl) çalışmaya dahil edildi. DMPS görüntüleme kılavuzuna uygun şekilde (GE optima NM/CT 640 model H3100YC, GE MedicalSystems, Waukesha, WI; Tc-99m-MIBI, 20mCi, SPECT: 128, 128 frame, 20 saniye /frame 1,25 zoom; BT: 140kV, absolute 20 mA çıkış 512 matris, 1,75 helikal pitch, 1 saniye rotasyon süresi ve 2,5 mm kesit kalınlığı) alınmış kan akımı, kan havuzu (5. dakika planar), 15.-60.-120. ve 240. dakika planar ve 60. dakika SPECT/BT görüntüleri ve aynı gün yapılan Tc-99m perteknetat tiroid sintigrafisi bağımsız olarak değerlendirildi. MIBI akümülyasyon paterni VAS (0-3) ile belirlendi. Hastaların biyokimyasal parametreleri, ultrasonografi bulguları, sintigrafi bulguları eş zamanlı histopatolojik bulguları ile birlikte değerlendirildi.

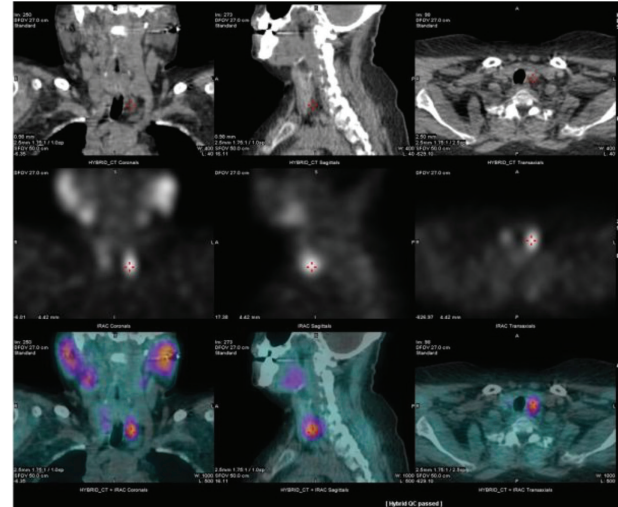
Bulgular: MIBI paratiroid sintigrafisi yapılan 188 hastanın 95'inde sintigrafik bulgular paratiroid lezyonu gösterdi. 60. dakikada planar görüntüde 71 (duyarlılığı %75) hastada odak ayrılabilirken hemen ardından alınan SPECT/BT görüntülerinde 87 (duyarlılığı %92) odak saptandı. Doksan beş lezyonun 8 tanesi ektopik odak olarak saptandı. Tiroid lojunda patolojik odak saptanan 87 hastanın histopatolojik olarak değerlendirilmesinde; 1 hasta paratiroid karsinomu, 3 hasta paratiroid hiperplazisi tanısı aldı. Dokuz hastada histopatolojik olarak benign/malign tiroid hastalığı saptanmış olup bu hasta grubu yalancı pozitifliğe sebep olan hastalar olarak kabul edildi. Altı hastada tiroid patolojisi saptandı, ancak DMPS de pozitif odak görülmedi. SPECT/BT verileriyle histopatolojik veriler karşılaştırıldığında testin tanisal doğruluğu %82,5 olarak hesaplandı.

Sonuç: DMPS ile patolojik olarak doğrulanmış paratiroid adenomu saptamada SPECT/BT duyarlılığı %92 tanisal doğruluğu %83 olarak saptanmıştır. Erken görüntülemeye pozitif olan lezyonların yalancı pozitiflik oranlarının yüksek olduğu ve 120. dakika, 240. dakika ya da SPECT/BT görüntülemesiyle bu yalancı pozitiflik oranlarının azaldığı görülmüştür. Daha önce lezyon pozitifleşmediyse 240. dakika görüntüsü alınan lezyon dedeksiyonunda 120. dakika görüntüsüne ek katkı sağlamamaktadır. SPECT/BT lezyon saptamada en yüksek doğruluğu sağlayan görüntüleme metodudur.

Anahtar Kelimeler: Dual faz MIBI paratiroid sintigrafisi, SPECT/BT, paratiroid adenomu



Figür 1. Kan havuzu, 60. dakika planar, 120. dakika planar ve Tc-99m perteknetat tiroid sintigrafisi görüntüleri



Figür 2. Aynı olgunun 60. dakika : tek foton emisyon bilgisayarlı tomografi/bilgisayarlı tomografi görüntüsü

Tablo 1. Planar ve tek foton emisyon bilgisayarlı tomografi/bilgisayarlı tomografi'den elde edilen dual faz Tc-99m MIBI paratiroid sintigrafisi bulguları

Görüntüleme	Paratiroid lezyonu saptanan hasta sayısı	Normal yerleşim	Ektopik yerleşim
Kan akımı	3	3	-
Kan havuzu (5. dakika)	33	27	6
15. dakika planar	41	34	7
60. dakika planar	71	63	8
60. dakika SPCT/BT	87	79	8
120. dakika planar	73	65	8
240. dakika planar	69	61	8

SPECT: Tek foton emisyon bilgisayarlı tomografi, BT: Bilgisayarlı tomografi

[PS-136]

Papiller Tiroid Mikrokarsinomu ve Fonksiyone Ektopik Tiroid Dokusu Birlikteliği: Nadir Bir Olgu

Derya Çayır¹, Mehmet Bozkurt², Cem Azılı³, Kubilay İnan⁴, Tuğba Taşkın Türkmenoğlu⁵, Muhammed Kızılgül⁶, Erman Çakal⁶

¹Sağlık Bilimleri Üniversitesi, Dışkapı Yıldırım Beyazıt Eğitim ve Araştırma Hastanesi, Nükleer Tıp Kliniği, Ankara

²Sağlık Bilimleri Üniversitesi, Bakırköy Dr. Sadi Konuk Eğitim ve Araştırma Hastanesi, Nükleer Tıp Kliniği, İstanbul

³Sağlık Bilimleri Üniversitesi, Dışkapı Yıldırım Beyazıt Eğitim ve Araştırma Hastanesi, Genel Cerrahi Kliniği, Ankara

⁴Sağlık Bilimleri Üniversitesi, Dışkapı Yıldırım Beyazıt Eğitim ve Araştırma Hastanesi, Göğüs Cerrahi Kliniği, Ankara

⁵Sağlık Bilimleri Üniversitesi, Dışkapı Yıldırım Beyazıt Eğitim ve Araştırma Hastanesi, Patoloji Kliniği, Ankara

⁶Sağlık Bilimleri Üniversitesi, Dışkapı Yıldırım Beyazıt Eğitim ve Araştırma Hastanesi, Endokrinoloji ve Metabolizma Hastalıkları Kliniği, Ankara

Amaç: En büyük çapı ≤ 1 cm olan papiller tiroid karsinomları, papiller tiroid mikrokarsinomu (PTMK) olarak adlandırılır. PTMK insidansı tüm dünyada giderek artış göstermektedir. Embriyonel gelişim döneminde tiroid bezinin tiroglossal kanal boyunca gerçekleştirmesi gereken migrasyonu tamamlayamaması veya migrasyon hattında artık tiroid dokusu kalması sonucunda ektopik tiroid dokusu meydana gelir. Ektopik tiroid %90 dil kökünde görülür. Mediastende ektopik tiroid dokusu oldukça nadirdir. Biz burada PTMK'lı bir hastada fonksiyone mediastinal ektopik tiroid dokusu birlikteliğini sunmayı amaçladık.

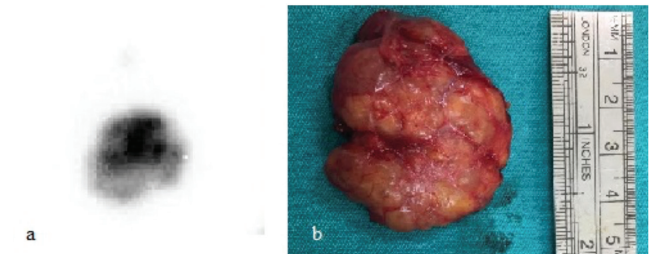
Olgu: Boyunda şişlik, halsizlik ve ara ara çarpıntı şikayetleri ile gelen 60 yaşındaki kadın hastanın fizik muayenesinde palpabl tiroid nodülleri tespit edildi. Boyun ultrasonunda sağ lobda 31x34x47 mm boyutlarında, sol lobda en büyüğü 8x14x15 mm boyutlarında karışık ekoda multipl nodüller saptandı. Sağ lobdaki nodülden yapılan İİAB sonucu benign folliküler nodül olarak raporlandı. Hastaya multinodüler guatr ön tanısı ile total tiroidektomi yapıldı. Histopatolojik değerlendirme sonucu sol lobda iki ayrı odakta papiller mikrokarsinom (folliküler varyant; 0,4 ve 0,2 mm çapta), sağ lobda folliküler mikrokarsinom (0,6 cm çapta) idi. Tc-99m perteknetat tiroid sintigrafisinde ve boyun ultrasonunda rezidü tiroid dokusu saptanmadı. Postoperatif dönemde serum tiroid uyarıcı hormon (TSH): 0,04 mIU/L (0,38-5,33), fT4: 1,76 ng/dL (0,58-1,6), Tg: 40,3 ng/mL ve anti-Tg-antikör: <0,9 IU/mL (0-4) olması üzerine ektopik tiroid dokusu ön tanısı ile I-131 tüm vücut tarama yapıldı. Stimüle TSH'yi 4,7 mIU/L olup, Thyrogen enjeksiyonu sonrası TSH >49,600 mIU/L, Tg: >25,000 ng/mL, anti-Tg-antikör: <0,9 IU/mL iken yapılan I-131 tüm vücut tarama 48. saat görüntüsünde mediastende star artefakta neden olan fokal aktivite tutulumu izlendi (Figür 1). Statik görüntüde mediastende, orta hattın hafif sağında aktivite tutulumu gözlemlendi (Figür 2a). Toraks bilgisayarlı tomografi'de anterior mediastende, retrosternal alanda heterojen kontrastlanan 38x24 mm'lik lezyon izlendi. Konsey kararı ile parsiyel sternotomi mediasten kitle eksizyonu yapıldı. Eksize edilen kitlenin histopatolojik değerlendirmesi, dejeneratif değişiklikler gösteren non-neoplastik tiroid dokusu olarak raporlandı (Figür 2b). Hastanın takiplerinde serum Tg: <0,040 ng/mL ve TSH: 1,5 mIU/L idi. Hasta LT4 supresyon tedavisi ile endokrinoloji kliniği takibi altındadır.

Sonuç: Ektopik tiroid dokusu genellikle asemptomatiktir. Çoğunlukla hastalar ötiroid olup, hipertiroidi nadiren tanımlanmıştır. Total tiroidektomi sonrasında hipertiroidi saptanan hastalarda fonksiyone ektopik tiroid dokusu akıldan bulundurulmalıdır.

Anahtar Kelimeler: Papiller tiroid mikrokarsinomu, ektopik tiroid dokusu, I-131 tüm vücut tarama



Figür 1. I-131 tüm vücut tarama 48. saat görüntülerinde mediastende star artefakta neden olan fokal aktivite tutulumu izlendi



Figür 2. Mediastenden alınan statik görüntüde orta hattın hafif sağında aktivite tutulumu izlendi (a). Eksize edilen kitlenin makroskopik görüntüsü (b)

[PS-137]

Paratiroid Adenom Lokalizasyonunda MIBI Sintigrafisi ile Ultrasonografinin Karşılaştırmalı Olarak Değerlendirilmesi

Betül Atalı, Filiz Özülker, Tamer Özülker

Sağlık Bilimleri Üniversitesi, Okmeydanı Eğitim ve Araştırma Hastanesi, Nükleer Tıp Kliniği, İstanbul

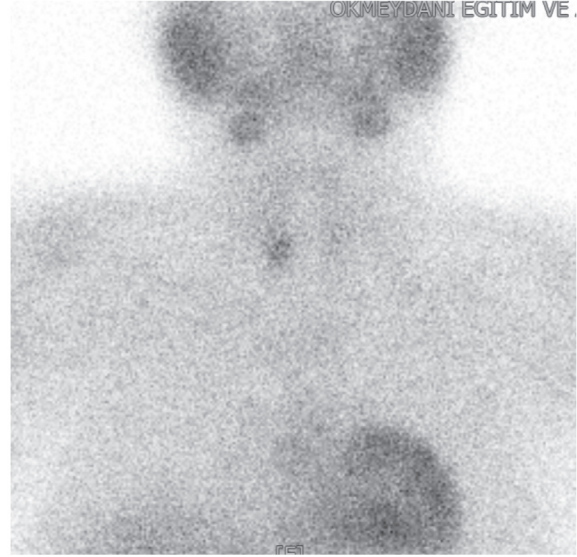Amaç: Primer hiperparatiroidinin cerrahi tedavisinde minimal invazif cerrahi uygulaması son yıllarda giderek yerleşik bir yöntem haline gelmiş, bu nedenle Tc-99m-MIBI paratiroid sintigrafisine daha fazla başvurulmaya başlanmıştır. Bu çalışmada, paratiroid adenomu lokalizasyonu için Tc-99m MIBI paratiroid sintigrafisi çekilen primer hiperparatiroidili hastalarda, paratiroidektomi sonrası patoloji sonuçlarına göre paratiroid sintigrafisinin ultrasonografi (USG) ile karşılaştırmalı olarak duyarlılığını saptayıp, kendi deneyimimizi paylaşmayı amaçladık.

Yöntem: Sağlık Bilimleri Üniversitesi, Okmeydanı Eğitim ve Araştırma Hastanesi, Nükleer Tıp Kliniği'nde 2015-2019 yılları arasında, Tc-99m MIBI ile paratiroid sintigrafisi ve tek foton emisyon bilgisayarlı tomografi (SPECT)/ bilgisayarlı tomografi (BT) çekimi sonrası paratiroidektomiye giden 125 hasta retrospektif olarak değerlendirildi. Tüm hastalara boyun-mediasten arası planar görüntüleme ve SPECT/BT, 93 hastaya USG yapıldı. Hastaların patoloji sonuçlarına göre USG ve sintigrafinin duyarlılığı ve pozitif prediktif değerleri saptanarak karşılaştırıldı.

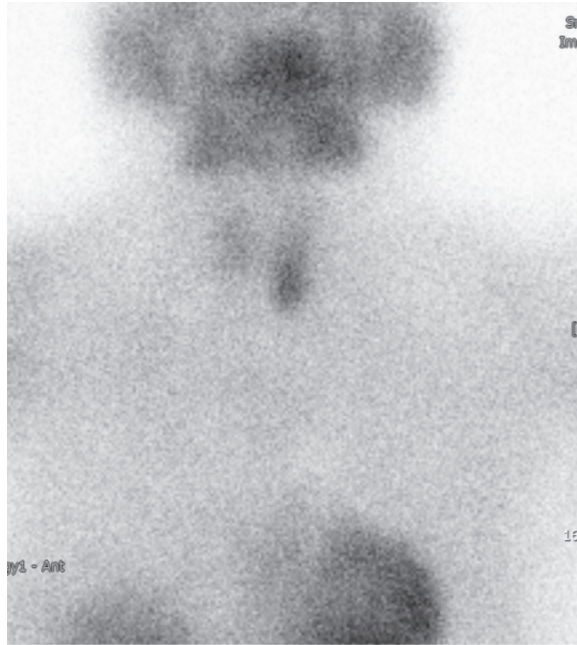Bulgular: Paratiroid sintigrafisi yapılan 125 hastanın 100'ünün planar ve/veya SPECT/CT görüntüleri, adenom lehine değerlendirilerek pozitif olarak yorumlanırken, 25 hastanın sintigrafik görüntüleri negatif olarak yorumlandı. Sintigrafik görüntüleme yapılan 100 lezyonun 53'ü sol altta, 43 ü sağ altta, 4'ü sol üstte, 2'si sağ üstte saptandı. USG yapılan 93 hastanın 56 sının lezyonları paratiroid adenomuyla uyumlu olarak raporlanması üzerine, 56 hasta USG pozitif, 37 hasta da USG negatif olarak kabul edildi. Patoloji sonuçlarına göre lezyonların %96'sı adenom ya da adenom/hiperplazi, %1'i paratiroid karsinomu, %2'si paratiroid dokusu, %1'i paratiroid hiperplazisi olarak raporlanmıştır. Buna göre sensitivite ve pozitif prediktif değerleri sırasıyla, sintigrafi için %80,16 ve %97, USG için %60 ve %96 olarak saptanmıştır. Paratiroid sintigrafisi negatif ve pozitif lezyonların en büyük çaplarının ortalaması ve standart sapma değerleri sırasıyla, negatif için 1,62, 0,62, pozitif için 2,21 ve 0,85'tir. Lezyon boyutunun en büyük çapı ile sintigrafide saptanma oranı arasındaki ilişki istatistiksel olarak anlamlı bulundu.

Sonuç: Primer hiperparatiroidili hastalarda hiperfonksiyone paratiroid bezlerini görüntüleme, paratiroid sintigrafisi USG'ye göre daha yüksek duyarlılığa sahiptir. Lezyon boyutuyla sintigrafide saptanma oranı arasında anlamlı bir ilişki vardır. Tc-99m MIBI sintigrafisi klinik olarak primer hiperparatiroidizm şüphesi halinde görüntüleme için ilk tetkik olarak kullanılabilir.

Anahtar Kelimeler: Primer hiperparatiroidizm, Tc-99m sestamibi, ultrason, SPECT/CT



Figür 1. Sağ alt adenom



Figür 2. Sol alt adenom

[PS-138]

Tiroid Papiller Kanserli Hastada Beklenmedik Akciğer Tutulumu

Tansel Ansal Balcı¹, Fikri Selçuk Şimşek⁴, Zehra Pınar Koç³, Ayşe Murat Aydın²

¹Firat Üniversitesi Tıp Fakültesi, Nükleer Tıp Anabilim Dalı, Elazığ

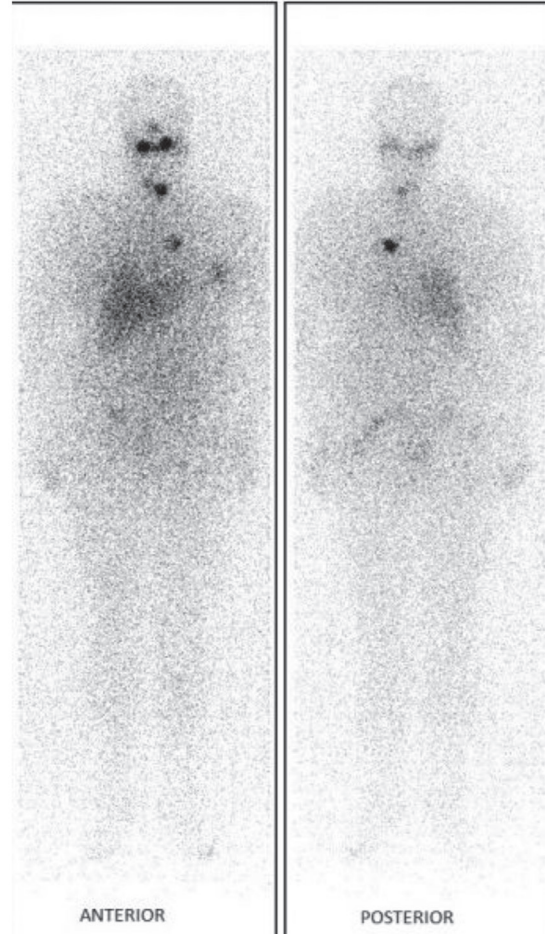
²Firat Üniversitesi Tıp Fakültesi, Radyoloji Anabilim Dalı, Elazığ

³Mersin Üniversitesi Tıp Fakültesi, Nükleer Tıp Anabilim Dalı, Mersin

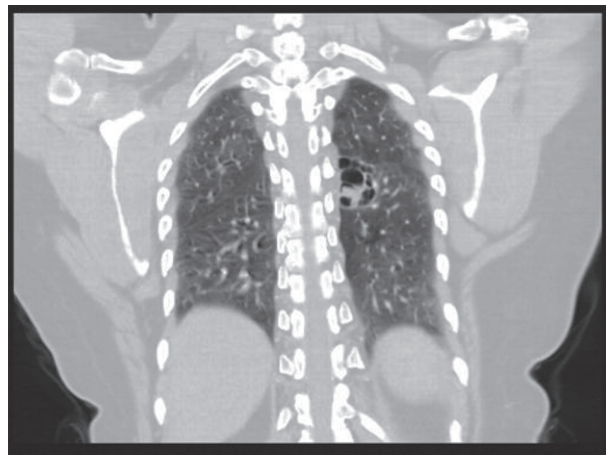
⁴Pamukkale Üniversitesi Tıp Fakültesi, Nükleer Tıp Anabilim Dalı, Denizli

Başka bir hastanede tiroidektomi yapılan ve papiller kanser teşhisi konulan 36 yaşındaki kadın hasta, radyoaktif iyot ablasyon tedavisi için bölümümüze başvurdu. Patoloji sonucu tümör boyutu 4,6 cm, kapsül invazyonu mevcut, lenfovasküler invazyon negatif papiller kanser olarak rapor edilmişti. Yapılan boyun ultrasonografisinde rezidü doku ve LAP tespit edilememiş ve tiroglobulin seviyesi düşük olan hastaya ablasyon amacıyla 100 mCi RAI (radyoaktif iyot-131) verildi. Tedavi sonrası yapılan taramada solda biraz daha belirgin olmak üzere her iki tiroid lobu lojunda, hafif düzeyde olmak üzere boyun orta hatta (tiroglossal kanal artığı?), sol meme dokusunda ve sol akciğer orta kesimde fokal radyoaktivite tutulumu izlendi (Figür 1). Toraks bilgisayarlı tomografi (BT) istemiyle kontrole çağrıldı. Toraks BT'de, sol akciğer alt lob süperiyör segmentte kistik bronşiektazik değişiklikler rapor edildi. Altıncı ay I-131 tüm vücut tarama (TVT) sintigrafisinin 48. saat görüntülemesinde sol akciğerde eski tutulum ile aynı lokalizasyonda ama çok düşük düzeyli (silik) bir RAI tutulumu izlendi ancak Tg düzeyi düşüktü. Hasta takibe alındı. Bir yıl sonra yapılan TVT'de aynı lokalizasyonda tutulumun artarak sebat ettiği izlendi. Yeni bir toraks BT istendi. Toraks BT, eski tetkik ile aynı şekilde rapor edildi (Figür 2). Hastanın Tg düzeyleri düşük seyrettiğinden yeni bir RAI tedavisi planlanmadı. İkişer yıl arayla yapılan TVT takibinde RAI tutulumu aynı alanda farklı yoğunluklarda sebat etti. Takipte Tg seviyesi artmayan hasta, rutin hormon replasman tedavisi takipleri için endokrin bölümüne devredildi. Bronşiektazi alanları, I-131 görüntüleme yanlı pozitif sonuçlara neden olabilir. Akciğerdeki bronşiektazik alanlarda da RAI tutulumunun olabileceği, takip TVT'lerinde bu alanlardaki RAI tutulumunun derecesinin değişebileceği, bu hastaların takibinde tiroglobulin seviyesinin önemli olduğu ve TVT sonucunun laboratuvar ve radyolojik tetkiklerle korele edilmesi gerektiği akıld tutulmalıdır.

Anahtar Kelimeler: Iyot-131, bronşiektazi, tiroid kanseri, yanlı pozitif



Figür 1. Ablasyon tedavisi sonrası yapılan I-131 tüm vücut taraması. Tiroid lojunda, boyun orta hatta, sol meme dokusu ve sol akciğer orta kesimde I-131 tutulumları izlenmektedir



Figür 2. Koronal toraks bilgisayarlı tomografi kesitinde sol akciğer alt lob süperiyör segmentteki bronşiektazi alanı izlenmektedir

[PS-139]

Unilobar Subakut Tiroidit Görünümü: Nadir Bir Olgu Sunumu

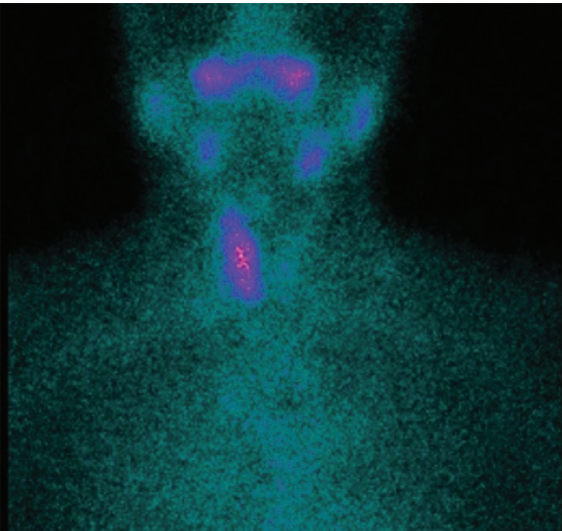
Derya Çayır¹, Mehmet Bozkurt²¹Sağlık Bilimleri Üniversitesi, Dışkapı Yıldırım Beyazıt Eğitim ve Araştırma Hastanesi, Nükleer Tıp Kliniği, Ankara²Sağlık Bilimleri Üniversitesi, Bakırköy Dr. Sadi Konuk Eğitim ve Araştırma Hastanesi, Nükleer Tıp Kliniği, İstanbul

Amaç: Tc-99m perteknetat tiroid sintigrafisi tirotoksikoz ayırıcı tanısında (diffüz veya nodüler toksik guatr, subakut tiroidit, postpartum tiroiditi ve ekzojen tiroid hormon alımı) kullanılmaktadır. Subakut tiroiditte genellikle viral nedenli üst solunum yolu enfeksiyonunu takiben boyun ağrısı, tiroid lojunda ağrı, yutkunma güçlüğü ve boyunda şişlik şikayetleri görülür. Genellikle tiroid glandının her iki lobu da tiroiditten etkilenir. Bu olguda nadir bir unilobar subakut tiroidit görünümü sunulmaktadır.

Olgu: Elli dokuz yaşında boyunda ağrı, hassasiyet ve yutkunma güçlüğü şikayetleri ile endokrinoloji polikliniğine başvuran hastanın serum değerleri: tiroid uyarıcı hormon: 0,024 µIU/mL (0,27-4,1), FT3: 3,45 pg/mL (2-4,4) ve FT4: 1,33 ng/dL (0,93-1,7) olarak saptanmıştır. Tiroid ultrasonografisinde her iki lob ve istmus boyutları normal, konturları lobüle ve parankim yapısı heterojen, gland içerisinde yer yer yama tarzında hipoeoik alanlar (tiroidit?) olarak raporlanmıştır. Tc-99m perteknetat tiroid sintigrafisinde sağ lobta non-homojen aktivite dağılımı izlenirken, sol lobta belirgin aktivite tutulumu gözlenmedi (Figür 1). Klinik, laboratuvar ve görüntüleme bulguları ile subakut tiroidit tanısı konan hastaya, nonsteroid anti-enflamatuvar ajan ve beta bloker başlandı. Olgu halen endokrinoloji kliniği tarafından takip altındadır.

Sonuç: Subakut tiroidit nadir olmayan, diğer tiroid patolojilerinde olduğu gibi kadın cinsiyette ve orta yaşlarda daha sık görülen tiroid hastalığıdır. Sıklıkla her iki lob, tiroiditten birlikte etkilenir. Tirotoksikoz olgularında boyunda ağrı, hassasiyet ve şişlik şikayetleri eşlik ettiğinde subakut tiroidit akla gelmelidir. Olgumuzda sunduğumuz gibi, subakut tiroiditin unilobar tutulum gösterebileceği de göz önünde bulundurulmalıdır.

Anahtar Kelimeler: Tiroid sintigrafisi, Tc-99m perteknetat, subakut tiroidit



Figür 1. Tc-99m perteknetat tiroid sintigrafisinde sağ lobta non-homojen aktivite dağılımı izlenirken, sol lobta belirgin aktivite tutulumu gözlenmedi

[PS-140]

Tiroid Ca Hastada Tc-99m MIBI Görüntülerinde Tesadüfen İzlenen Hiatus Hernisine Bağlı Dextrocardi Görünümü

Şebnem Aydın

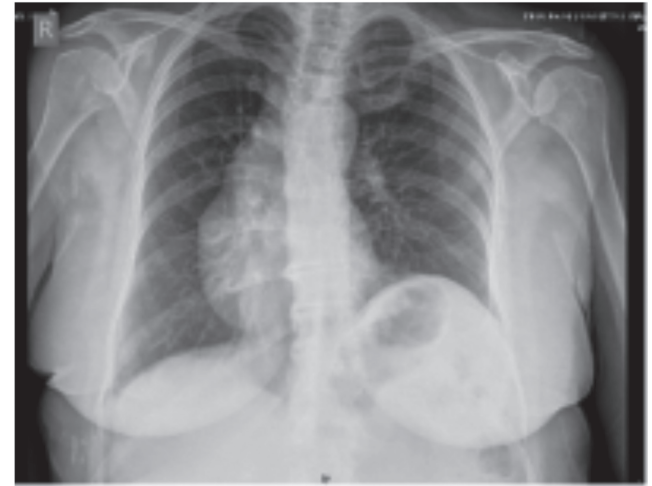Dr. Burhan Nalbantoğlu Devlet Hastanesi, Nükleer Tıp Kliniği, Nicosia

Midenin üst kısmının diyafram içinden göğüs içine geçmesi olan hiatal herni tiroid kanser hastalarının taramalarında yanlış pozitifliklere yol açmaktadır. Amacım Tc-99m MIBI taraması sırasında kardiyak aktivitenin orta hattın hafif sağına yer değiştiği izlenen hastayı sunmaktır.

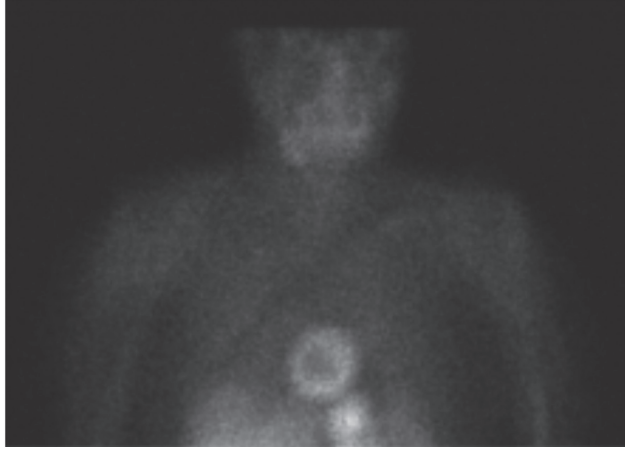
Altmış üç 63 yaşında bayan hasta 2015 yılında papiller tiroid Ca folliküler varyant tanısı almıştı. Hastaya yapılan Tc-99m MIBI WB çalışmasında hastanın kardiyak aktivite tutulumunun beklenen lokalizasyonda olmadığı orta hattın sağına doğru yer değiştiği dikkati çekti. PA akciğer grafileri görüldüğünde sol diyaframın yüksek olup kalbin sağa doğru itilmiş olduğu görüldü. Hastanın anamnezinde hiatal herniye bağlı toraks içinde sağa doğru itilme olduğu öğrenildi. Bizim hastamızda geriye dönük bakıldığında I-131 taramasında gastrik tutulumun patolojik görünüm oluşturmamasına rağmen toraks içi veya kemik metastazı taklit edebileceğine dair yayınlar mevcuttur.

Tiroid Ca hastalarında taramalarda thoraks içi orta hat ve veya sağına izlenen torasik veya kemik metastazı şüphelenilen olgularda nadiren izlense de hiatus hernisi varlığı akılda tutulmalıdır.

Anahtar Kelimeler: Tc-99m MIBI, hernia hiatal



Figür 1. PA akciğer



Figür 2. Tc-99m MIBI

[PS-141]

Diferansiyel Tiroid Karsinom Tanılı Lateral Servikal Ektopik Tiroid Dokusu Olan Dört Olgu

Mine Gümüş¹, Gülgün Kavukçu², Sadık Tamsel³, Ayşegül Akgün¹

¹Ege Üniversitesi Tıp Fakültesi, Nükleer Tıp Anabilim Dalı, İzmir

²Ege Üniversitesi Tıp Fakültesi Radyoloji Anabilim Dalı, İzmir

Amaç: Ektopik tiroid dokusu az görülen dil kökü ile mediasten arasında %90 oranında orta hatta yerleşen konjenital anomalidir. Nadiren lateral yerleşimli olabilir. Bu çalışmanın amacı diferansiyel tiroid karsinomlu hastalarda evreleme sırasında yanlış pozitif metastaz nedeni olabilecek ektopik tiroid dokusuna dikkat çekmektir.

Yöntem: Bu çalışmada total tiroidektomi uygulanmış diferansiyel tiroid karsinom tanısı almış lateral yerleşimli ektopik tiroid dokusu saptanan 4 hastanın laboratuvar, ultrasonografik ve sintigrafik bulguları ile izlemleri sunulmuştur.

Bulgular: Histopatolojik olarak papiller tiroid kanseri tanısı alan ikisi Nx, diğerleri NO olan yaş aralığı 26-66 arasında değişen 4 hasta (2 kadın, 2 erkek) gruba dahil edildi. Postoperatif 4. haftada evreleme amaçlı yapılan Tc-99m perteknetat sintigrafisinde 3 hastada submandibuler alanda bir tanesinde alt juguler alanda lateral yerleşimli artmış aktivite tutulumu olan nodüller odak saptandı. Bu dönem stimüle Tiroglobulin (Tg) değerleri 10,5-65 ng/dL arasındaydı. Ultrasonografilerinde submandibuler alandakiler tiroid bezi ekojenitesinde homojen, düzgün sınırlı, hipervasküler yumuşak doku kitlesi olarak; alt jugüler yerleşimli olan ise kistik-solid alanları, septaları, noktasal ekojen odakları olan nodül şeklinde raporlanmıştı. Papiller mikrokarsinom tanılı ve santral-lateral lenf disseksiyonunda 0/37 reaktif lenf bezi olan alt jugüler alanda sintigrafi ile ultrasonografide şüpheli odak saptanan hastanın ince iğne aspirasyon biyopsi sonucu malign sitoloji gelmesiyle reopere edildi. Dokunun patolojisi reaktif lenf nodları ve ektopik tiroid dokusu olarak sonuçlandı. T4 replasmanı ile 33 aydır izlemde olan hastada nüks/metastaz ile uyumlu olabilecek bulguya rastlanmadı. Diğer 3 hastaya 50-100 mCi arasında 131-I ablasyon uygulandı. Yirmi sekiz-55 ay arasında izlemde olan hastaların stimüle Tg değerleri 0,9 ng/dL altında olup, 131-I tüm vücut tarama sintigrafilerinde metastatik tutulum olmayıp, ultrasonografi incelemelerinde ektopik tiroid dokularında %50'den fazla boyutsal regresyon saptandı.

Sonuç: Ektopik tiroid dokusu çoğunlukla asemptomatik olmakla birlikte tiroid hormon yoksunluğu durumunda, tiroid uyarıcı hormon

stimülasyonuna bağlı hızlı hiperplaziye uğrayarak malignite tanısı olan total tiroidektomili hastalarda görüntüleme ve laboratuvar bulgularının değerlendirilmesinde yanlışlara yol açabilir. Prevalansı oldukça nadir olan lateral servikal yerleşimli ektopik tiroid dokusunun tanısında sintigrafi, ultrasonografi ve laboratuvar verilerinin her biri ayrı önem taşımaktadır.

Anahtar Kelimeler: Ektopik tiroid dokusu, tiroid kanseri, ultrasonografi

[PS-142]

123-I Ioflupan (Datscan) ile Dopamin Taşıyıcı Görüntüleme Kantifikasyon (Datquant) Yaklaşımları

Göksele Alçın, Tevfik Fikret Çermik

¹İstanbul Eğitim ve Araştırma Hastanesi, Nükleer Tıp Kliniği, İstanbul

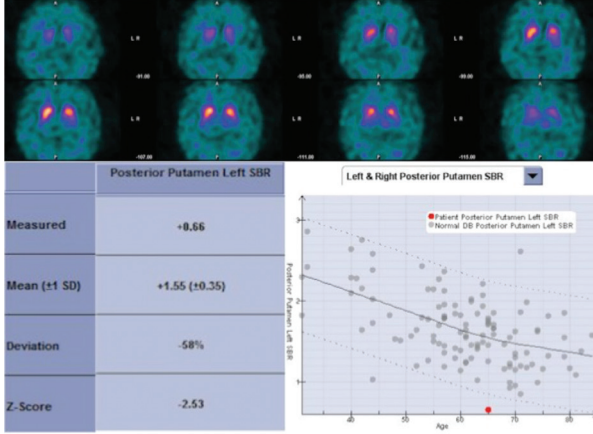
Amaç: Parkinson hastalığı (PH), Alzheimer hastalığından sonra en sık görülen ikinci nörodejeneratif hastalık olup Substantia nigra dopaminerjik nöronların kaybı ile karakterizedir. PH prevalansının dünya genelinde 100.000 kişi başına 371 kadar yüksek olduğu tahmin edilmekte olup vakaların kabaca %40'ı herhangi bir zamanda teşhis edilmemektedir. Bu nedenle, PH'nin erken teşhisi ve hareket bozukluklarının, özellikle PH/esansiyel tremorun ayırt edilmesi için güvenilir bir teste ihtiyaç bulunmaktadır.

Yöntem: DAT görüntüleme ile PH hastalarında nigrostriatal dejenerasyona bağlı azalmış dopamin üretimi dolayısıyla daha az sinaptik dopamin, daha az aksonal sinaps ve sonuçta daha az dopamin taşıyıcı target izlenmektedir. Geleneksel olarak tek foton emisyon bilgisayarlı tomografi DAT görüntüleri görsel inceleme kullanılarak değerlendirilmektedir. DaQUANT ise striatumdaki fonksiyonel dopaminerjik nöron terminallerinin kaybının tespit edilmesine yardımcı olmak için DaTSCAN görüntülerinin kantifikasyonunu sağlar. Kliniğimizde yapılan 10 hastanın görüntüleri vizüel ve kantitatif analiz (DaTQUANT) ile birlikte tekrar değerlendirildi.

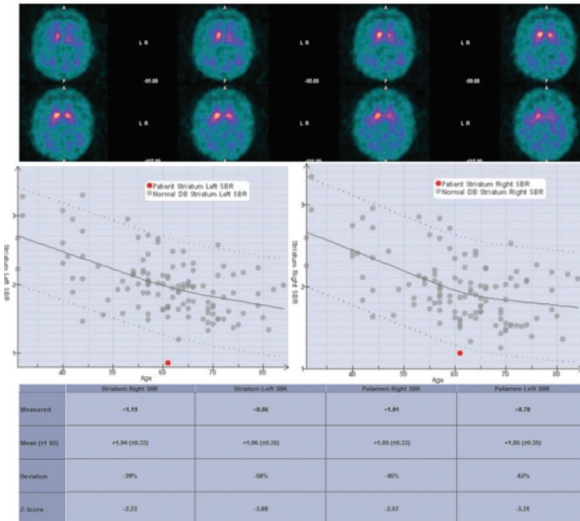
Bulgular: Çalışmamızda kliniğimize refere edilen istirahat tremoru, bradikinezi, rijidite gibi Parkinson sendromu bulguları saptanan 10 hasta değerlendirildi. Sekiz hastada vizüel ve kantitatif değerlendirilmede presinaptik dopaminerjik terminalerde normal aktivite dağılımı saptanmıştır. Bir hastada vizüel değerlendirmede sol putamende simetriğine kıyasla azalmış aktivite tutulumu izlenmiş olup kantitatif analizde ise sol posteriyor putamende yaşa bağlı normal veritabanına kıyasla azalmış striatal bağlanma oranı (SBR) (z-skoru: -2,53, deviasyon: -%58, Figür 1) saptanmıştır. Bir hastada solda daha belirgin olmak üzere bilateral striatumda azalmış tutulum izlenirken, kantitatif analizde solda daha belirgin olmak üzere bilateal striatum, bilateral anterior-posterior putamende ve sol kaudat nukleus SBR değerlerinde azalma saptanmıştır (Sol striatum z-skoru: -3,09, deviasyon: -%56, sağ striatum z-skoru: -2,23, deviasyon: -%39, sol posteriyor putamen z-skoru: -3,36, deviasyon: -%73, Figür 2).

Sonuç: DaT konsantrasyonları, PH, multi sistem atrofi, progresif supranükleer palsiyi içeren presinaptik Parkinson sendromlarında ve Lewy body demansta düşüktür. Tersine, esansiyel tremor, ilaca bağlı parkinsonizm ve psikojen parkinsonizm gibi presinaptik dopaminerjik kaybı olmayan parkinsonizmde ve Alzheimer hastalığında genellikle normaldir. Erken ve doğru bir PD tanısı motor semptomlar gelişmeden önce nöroprotektif tedavi potansiyeli sunabilir. Kesin tanı ile gereksiz tetkik ve muayene maliyetleri önlenir. PD tanısını dışlamak, bu tür hastalarda dopaminerjik ilaçların gereksiz kullanımını önleyerek uygun tedavi seçimini sunabilir.

Anahtar Kelimeler: Parkinson, DAT görüntüleme, DaTScan, kantifikasyon, DaTQuant



Figür 1.



Figür 2.

[PS-143]

Hepatopankreatobiliyer Cerrahi Öncesi Yapılan Miyokard Perfüzyon Sintigrafisinin Klinik Yönetimdeki Rolü

Emine Gökür Işık¹, Çaner Civan¹, Samim Emet², Zeynep Gözde Özkan¹, Cem İbiş³, İlgin Özden³, Yasemin Şanlı¹, Işık Adalet

¹İstanbul Üniversitesi İstanbul Tıp Fakültesi, Nükleer Tıp Ana Bilim Dalı, İstanbul

²İstanbul Üniversitesi İstanbul Tıp Fakültesi, Kardiyoloji Ana Bilim Dalı, İstanbul

³İstanbul Üniversitesi İstanbul Tıp Fakültesi, Genel Cerrahi Ana Bilim Dalı, İstanbul

Amaç: Major hepatopankreatobiliyer (HPB) cerrahinin mortalitesinin %0,5-2 düzeyine düşürülmesi amacı ile başta iskemik kalp hastalığı olmak üzere ameliyat dışı mortalite sebeplerinin incelenmesi gerekliliği, miyokard perfüzyon sintigrafisinin (MPS) kullanımının bu hasta grubundaki önemini artırmıştır. Bu çalışmada, preoperatif değerlendirmede düşük ve orta riskli olarak değerlendirilen 40 yaşının üzerindeki hastalarda cerrahi kliniğinin standart protokolü gereği çekilen MPS'lerin, bu hastaların klinik yönetiminde yol açtığı değişiklikleri ortaya koymayı amaçladık.

Yöntem: 2013 - 2018 yılları arasında HPB cerrahisi planlanan ve kliniğimize MPS için yönlendirilen 382 hasta retrospektif olarak incelendi. Kardiyak muayene ve ekokardiyografi (EKO) ile düşük veya orta riskli olan hastaların MPS görüntüleri vizuel olarak değerlendirildi.

Bulgular: Çalışmaya 209'u erkek (%54), 173'ü kadın (%46) toplam 382 hasta dahil edildi. Median yaş 58(40-80) idi. Hastaların 159'una egzersiz stres, 223'üne dipiridamol ile farmakolojik stres test uygulandı. Hastaların median VKI değeri 27 kg/m²(17-40) olup, hipertansiyonu olan 141(%37), diyabeti olan 98(%26) hasta mevcuttu. Preoperatif risk değerlendirmesinde düşük riskli olarak görülen 204 hastanın 54'ünde(%26) iskemik saptandı. Bu hastalara yapılan koroner anjiyografi (KAG) sonrası 4 hastada (%7) koroner arter hastalığı (KAH) tespit edildi ve medikal tedavi düzenlendi. İki çeşitli sebeplerle kemoembolizasyona (TAKE) yönlendirildi, 2'si ameliyat oldu ve peroperatif kardiyak olay yaşanmadı. Orta riskli olarak görülen 178 hastanın 81'inde (%49) iskemik saptandı, 2'sine KAG yapılmadan medikal tedavi başlandı. İskemik saptanan diğer hastalara yapılan KAG sonrası 28'inde (%35) darlık saptandı; bilinen KAH tanısı olmayan 21'ine medikal tedavi başlandı. Bu hastalardan 1'i takip dışı kaldı, 1'ine TAKE yapıldı. Biri bilinen kanser öyküsü nedeniyle eksitus oldu. Ancak 17'si medikal tedavi sonrası opere edildi ve 1 yıllık takipte kardiyak problem yaşamadı. Koroner bypass cerrahisi (CABG) yapılan 2 hastada tümör yükünde progresyon izlenmesi nedeniyle inoperabl kabul edildi ve onkolojiye yönlendirildi. İki hastada stent uygulaması ve stentli 3 hastada medikal tedavi sonrası operasyonlar tamamlandı. 1 yıllık takipte sorun yaşanmadı. Nakil verici adayı olan 1 hastada KAH tanısı kondu ve vericiliğinden vazgeçildi. EKO ve MPS'si normal olan bir hasta ise hepatektomi sonrası miyokard enfarktüsü geçirdi ve acil CABG ile kurtarıldı.

Sonuç: Kardiyovasküler komplikasyonlar HPB cerrahi sonrası görülen morbidite ve mortalitenin cerrahi dışı kaynaklı en önemli nedenlerindendir. MPS'nin iskemik kalp hastalığını gösterme konusunda preoperatif risk değerlendirmesinde non-invazif yöntemler arasında önemli yeri vardır. Çalışmamızda kardiyak açıdan düşük ve orta riskli olan hastalarda da MPS'nin majör cerrahi sonrası yaşanacak kardiyak morbidite ve mortaliteyi düşürmede etkili bir görüntüleme metodu olduğu sonucuna varılmıştır.

Anahtar Kelimeler: MPS, hepatopankreatobiliyer cerrahi, koroner arter hastalığı

[PS-144]

Miyokard Perfüzyon Gated SPECT ile Elde Edilen Diyastolik Parametrelerin Stres Sonrası Değişimi ve İskemi İle İlişkisi

Billur Çalışkan, Hamdi Afşin, Hüseyin Aydın Mıtıl

Bolu Abant İzzet Baysal Üniversitesi Eğitim ve Araştırma Hastanesi, Nükleer Tıp Kliniği, Bolu

Amaç: Sol ventrikül diyastolik disfonksiyonu, koroner arter hastalığının erken bulgularından biri olarak bilinmektedir. Bu çalışmadaki amacımız Tc-99m MIBI gated SPECT ile elde edilen sol ventrikül diyastolik fonksiyonlarının, stres ve istirahat değişimlerini ve iskemi ile ilişkisini araştırmaktır.

Yöntem: Koroner arter hastalığı araştırılması için bölümümüze gönderilen 93 hastaya (61 erkek, 32 kadın) çift gün protokolü ile Tc-99m MIBI gated SPECT uygulanmıştır. Daha önce miyokard enfarktüsü geçiren ve skar dokusu olan hastalar çalışmaya dahil edilmemiştir. Her hasta için reversibilite skoru (sds) hesaplanmıştır. Sds ≥ 3 miyokardial iskemi olarak değerlendirilmiştir. Peak filling rate (PFR), 1/3 mean filling rate (MFR/3) ve time to PFR (TTPFR) değerleri ile ejeksiyon fraksiyonları hem stres hem istirahat çekimleri için elde edilmiştir.

Bulgular: Dahil edilen tüm hasta grubu için sds ortalama 4.8 ± 3.7 dir. Altmış dört hastada miyokardial iskemi saptanmıştır (sds: 6.61 ± 3.17).

Stres ve istirahatte elde edilen ejeksiyon fraksiyonları sırasıyla $57,8 \pm 8,9$ ve $58 \pm 8,2$ ($p=0,879$) dir. Stres PFR değeri ortalama $2,08 \pm 0,59$ iken, istirahat PFR $2,32 \pm 0,98$ ($p=0,005$), stres MFR/3 değeri $1,10 \pm 0,39$, istirahat MFR/3 değeri $1,22 \pm 0,45$ ($p=0,015$). Stres ve istirahatte elde edilen TTPFR değerleri sırasıyla $163,62 \pm 52$ ve $172,42 \pm 47$ ($p=0,177$) dir. Sds ile stres ve istirahatte elde edilen diyastolik fonksiyon parametreleri arasında anlamlı korelasyon izlenmemiştir.

Sonuç: Çalışmamızda iskemi bulgusu olan ve olmayan hastalarda stres sonrası PFR ve MFR/3 değerlerinde anlamlı azalma izlenmiştir. Daha önce yapılan bir çalışmada obstruktif olmayan koroner arter hastalığında, stres sonrası PFR değerinde azalma izlenmiştir. Diyastolik parametrelerin stres ile azalması erken dönem koroner arter hastalığı ile ilişkili olabilir. Ancak koroner anjiyografi sonuçları olan daha fazla hastanın dahil edildiği çalışmalarla bulguların desteklenmesine ihtiyaç vardır.

Anahtar Kelimeler: Gated SPECT, iskemi, sol ventrikül disfonksiyonu

[PS-145]

Periinfarkt İskemi Tanısında Sol Ventrikül Fonksiyonel Parametrelerinin Tanısal Değerinin Araştırılması

Sümeyye Alkan, Aybuke Uçgun, Alev Çınar, Aylin Çomak, Engin Alagöz, Alper Özgür Karaçalıoğlu

Sağlık Bilimleri Üniversitesi, Gülhane Eğitim ve Araştırma Hastanesi, Nükleer Tıp Kliniği, İstanbul

Giriş: Gated miyokard perfüzyon sintigrafisi (gMPS) görüntülerini değerlendirirken, stres ve rest görüntülerinde izlenen sabit perfüzyon defektleri genelde infarkt olarak rapor edilmektedir. Oysa rest görüntülerindeki küçülme oranları dikkate alındığında bazı vakalarda infarkta perinfarkt iskemi de eşlik etmekte olup bu durumun raporlanması halinde hastaya tedavi yaklaşımında belirgin bir farklılık yaratmaktadır. Bu çalışmanın amacı, infarkta eşlik eden perinfarkt iskemi tanısında, görsel değerlendirme yanında sol ventrikülün diğer fonksiyonel parametrelerinin yardım edip etmeyeceğinin araştırılmasıdır.

Yöntem: Çalışmaya 10'u kadın, 63 hasta (Aralık: 37-81 yıl, ort: 63 ± 9 yıl) dahil edildi. Hastalara iki gün protokolüne göre solid state kardiyak kamerada (GE, 530c, USA) gMPS yapıldı. Hastalar, stres perfüzyon defekti restte küçülmeden infarkt (28) ve restte küçülen enfarkt + periinfarkt iskemi (35) olmak üzere iki gruba ayrıldı. Gruplararası sistolik ve diyastolik fonksiyonlar ile geçici iskemik dilatasyon (TID) arasındaki farklar, bağımsız gruplar t-testi ile analiz edildi.

Sonuç: Çalışmanın sayısal verileri ve istatistiksel analiz sonuçları tabloda özetlenmiştir. TID (Geçici iskemik dilatasyon); İnfarkt grubunda $1,0 \pm 0,1$ ve İnfarkt+periinfarkt iskemi grubunda $1,1 \pm 0,1$ olarak hesaplandı ($p=0,031$). Ejection fraction (EF, %), birinci ve ikinci grupta sırasıyla $46,9 \pm 9,9$ ve $44,7 \pm 13$; PFR (En fazla doluş oranı, EDV/s) $1,7 \pm 0,5$ ve $1,8 \pm 0,7$; PER (En fazla boşalma zamanı, EDV/s) $2,2 \pm 0,7$ ve $2,3 \pm 0,7$; TTPFR (En fazla doluşa ulaşma zamanı, s) ise $172,5 \pm 41$ ve $144,2 \pm 59,8$ ($p=0,054$) olarak ölçüldü.

Sonuçlarımıza göre, infarkta iskeminin eşlik etmesi, sol ventrikülün doluşuna, boşalmasına ve ejeksiyon fraksiyonuna istatistiksel olarak anlamlı bir etki oluşturmuyor görünmektedir. Yine iskeminin varlığı, sol ventrikülün sistol ve diyastol sonu hacimleri arasında anlamlı bir fark oluşturmazken, rest görüntülerine göre stres görüntülerinde ventrikül hacminde istatistiksel olarak anlamlı geçici bir artışa (pozitif TID) neden oluyor gibi görünmektedir. Öyle ki, her ne kadar TID 1,2 ve üst değerler üç damar hastalığı ile daha iyi korele olsa da TID değeri 1,1 ve üzerindeki olgularda özellikle infarkta eşlik eden iskeminin daha iyi araştırılması, yazılan raporların tanısal doğruluğunu arttıracak gibi görünmektedir.

Anahtar Kelimeler: Gated miyokard perfüzyon sintigrafisi (gMPS), infarkt, periinfarkt iskemi

Table 1.

	Enfarkt	Enfarkt + periinfarkt iskemi	p
Extent	21,4±11,4	26,1±12,7	0,135
TID (Geçici iskemik dilatasyon)	1,0±0,1	1,1±0,1	0,031
EF (Ejection fraction, %)	46,9±9,9	44,7±13	0,482
ESV (Sistol sonu hacim, ml)	71,9±51	65,8±30,1	0,558
EDV (Diyastol sonu hacim, ml)	127,4±59,3	114,9±35,4	0,299
PFR (En fazla doluş oranı, EDV/s)	1,7±0,5	1,8±0,7	0,650
PER (En fazla boşalma zamanı, EDV/s)	2,2±0,7	2,3±0,7	0,727
TTPFR (En fazla doluşa ulaşma zamanı, s)	172,5±41	144,2±59,8	0,054

[PS-146]

Malignite Ön Tanısıyla Yönlendirilen Hastada Takayasu Arteritinin İnsidental Tanısı ve Takibi

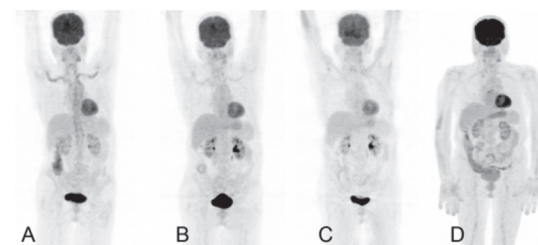
Berna Okudan Tekin, Nazım Coşkun

Ankara Şehir Hastanesi, Nükleer Tıp Kliniği, Ankara

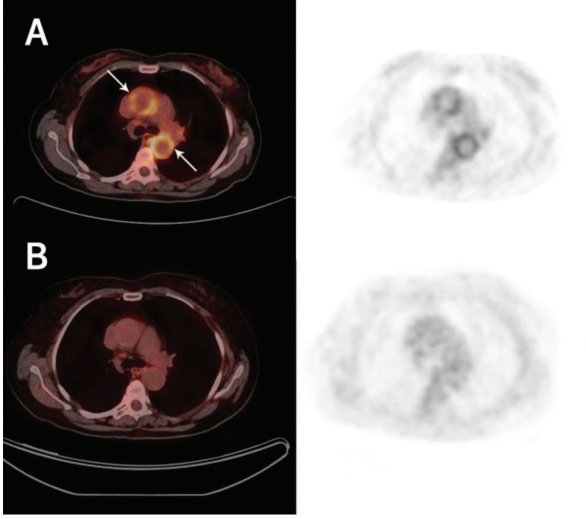
Takayasu arteriti (TAK), aort ve ana dallarının duvarlarında inflamasyon ile ilerleyen, vasküler yapılar da daralma ve kan akışında yavaşlamaya neden olan bir otoimmün vaskülit türüdür. Takayasu arteritinin insidansı milyonda 2-4 vaka seviyesinde olup sıklıkla tanıda gecikmeye bağlı komplikasyonlar gelişebilmektedir. F-18-FDG pozitron emisyon tomografisi / bilgisayarlı tomografi (PET/CT), bu hastaların tanı ve takibinde etkili bir görüntüleme yöntemi olarak kullanılabilir.

Genel durum düşünlüğü, bitkinlik ve dispepsi yakınmaları ile başvuran 59 yaşındaki kadın hasta, laboratuvar tetkiklerinde gama glutamil transferaz (64 U/L), alkalin fosfataz (110 IU/L) ve eritrosit sedimentasyon hızı (52 mm / saat) yüksekliği görülmesi üzerine malignite ön tanısı ile, endoskopi, kolonoskopi ve bilgisayarlı tomografiye (BT) yönlendirildi. BT taramasında sağ akciğer üst lob anterior segmentteki soliter pulmoner nodül dışında patolojik bulgu saptanmadı. Şubat 2017'de yapılan F-18 FDG PET/CT taramasında; bilateral subklavian arterler, arkus aorta ve asendan aortta belirgin olmak üzere ana vasküler yapılar da patolojik artmış FDG tutulumu izlendi. Glukokortikoid ve proton pompa inhibitörü tedavisine başlanan hastanın Temmuz 2017, Ocak 2018 ve Ekim 2019 tarihli kontrol PET / CT görüntülerinde vasküler F-18-FDG tutulumunda düşüş olduğu görüldü (Figür 1-2).

Anahtar Kelimeler: Takayasu arteriti, PET/CT



Figür 1. PET/CT MIP Görüntüleri. A: Şubat 2017, B: Temmuz 2017, C: Ocak 2018, D: Ekim 2019



Figür 2. PET/BT Aksiyal Kesitleri. A: Tedavi Öncesi, B: Tedavi Sonrası

[PS-147]

Sekonder/Tersiyer Hiperparatiroidide Gelişen Brown Tümörlerin Paratiroidektomi Öncesi ve Sonrası FDG PET/ BT Bulguları

Ceren Özge Engür, Nuh Filizoğlu, Selin Kesim, Tunç Öneş, Salih Özgüven, Kevser Öksüzözü, Halil Turgut Turoğlu, Sabahat İnanır, Tanju Yusuf Erdil

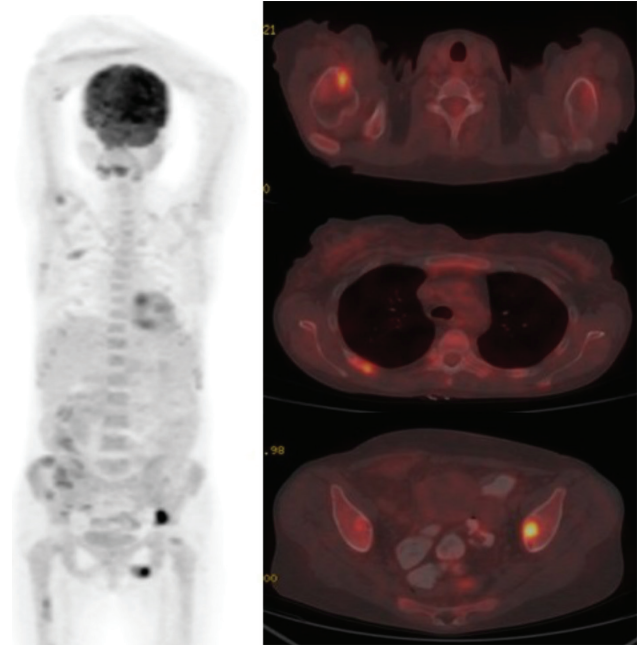
Marmara Üniversitesi Pendik Eğitim ve Araştırma Hastanesi, Nükleer Tıp Kliniği, İstanbul

Amaç: Brown Tümör, kronik böbrek yetmezliği (KBY) olan hastalarda hiperparatiroidizme sekonder olarak oluşabilen, neoplastik olmayan lezyonlardır. Bu olgu sunumu ile gerek PET/BT, gerekse konvansiyonel BT görüntülemeye metastatik lezyonları taklit edebilen bu lezyonların paratiroidektomi öncesi ve sonrasındaki FDG PET/BT bulgularını ve paratiroidektomi ile bu görüntüleme bulgularında nasıl farklılıklar oluşabildiği konusunu ele aldık.

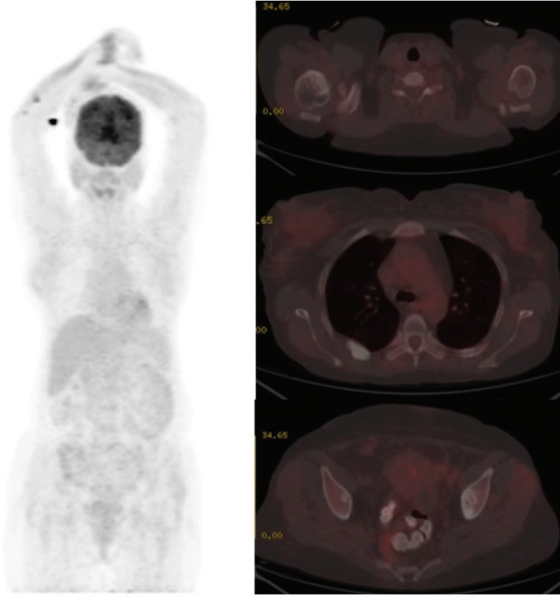
Yöntem: 1997'den beri KBY tanısı ile takip edilip 2008 yılında ilk renal transplantasyonu yapılan 43 yaşındaki olguya PTH yüksekliği (PTH:892 pg/ml, Ca: 8,1 mg/dL) nedeni ile kliniğimizde paratiroid sintigrafisi çekilmiştir ve tiroid glandı her iki lob inferior komşuluğunda paratiroid adenomu ile uyumlu Tc99m MIBI tutulumu saptanmıştır. Tekrar böbrek nakli için hazırlanan hastanın Toraks BT görüntülemesinde multipl kemik met lehine değerlendirilen litik karakterde lezyon alanları izlendiğinden primer odağın araştırılması amacıyla FDG PET/BT tetkiki yapılmış ve iskelet sisteminde multipl yoğun hipermetabolik litik/dekstrüktif lezyonlar izlenmiştir. Bu lezyonlar mevcut anamnez ile birlikte değerlendirildiğinde ön planda KBY zemininde gelişen tersiyer hiperparatiroideye sekonder Brown Tümörler lehine tanı almış ve olgunun paratiroidektomi operasyonu gerçekleştirilmiştir. Takipte olan olguya başka bir nedenle 23 ay sonra tekrar BT çekildiğinde iskelet sisteminde ön planda multipl sklerotik metastazlar lehine değerlendirilen bulgular izlenmesi üzerine tekrar FDG PET/BT ile değerlendirilen olguda daha önce tanımlanan yoğun hipermetabolik litik/dekstrüktif lezyonların güncel çalışmada ametabolik ve sklerotik görünüm kazandığı dikkati çekmiştir.

Sonuç: Dev hücreli granülom, anevrizmal kemik kisti, dev hücreli tümör, osteoklast benzeri dev hücre içeren lezyonlar, benign karakterde kemik tümörleri olmalarına rağmen malignite lehine artmış FDG tutulumu göstermektedir. Bu benign karakterdeki lezyonlar monosit-makrofaj grubundan olan dev hücreleri ve/veya histiyositleri içermekte ve enerjilerini de çoğunlukla bu hücre gruplarının glikoz metabolizması ile sağlamaktadır. Brown Tümörlerde de FDG tutulum mekanizması olarak aynı hücre grubuna dahil olan fibroblastların varlığı dikkati çekmektedir. Literatürde, BT görüntülemeye Brown Tümörlerin; osseöz metastatik karsinomlar, lösemi ve Langerhans Hücreli Histiyositoz ile karışabildiği bildirilmiştir. Bu bildirilen Brown Tümör olgularının aslında paratiroidektomi öncesi dönemde litik/destrüktif görünümde olduğu dikkati çekmektedir. Paratiroidektomi sonrası bu lezyon alanları skleroze görünüm kazanmakta ve ametabolik olarak izlenmektedir. FDG PET/BT, olgular ayrıntılı bir anamnez ile birlikte değerlendirildiğinde, Brown Tümörlerin hem paratiroidektomi öncesi, hem de paratiroidektomi sonrası dönemde ayırıcı tanı için kullanılabilir yararlı bir görüntüleme modalitesidir.

Anahtar Kelimeler: Brown Tümör, FDG PET/BT, paratiroidektomi



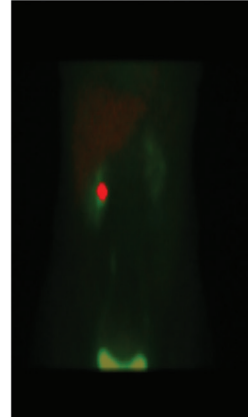
Figür 1. Paratiroidektomi öncesi FDG PET/BT - hipermetabolik iskelet sistemi bulguları



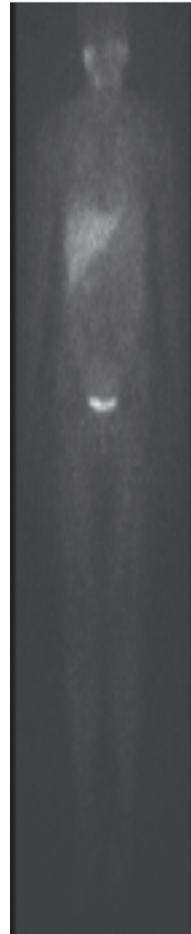
Figür 2: Paratiroidektomi sonrası - amebolik ve sklerotik lezyonlar

kaynaklı olabileceği olasılığı dikkate alınmalıdır.

Anahtar Kelimeler: Feokromasitoma, MIBG



Figür 1. DTPA MIBG görüntüleri



Figür 2. I-123 MIBG

[PS-148]

123-I-MIBG Taramasında False Pozitiflik Oluşturan Renal Pelvik Staz

Şebnem Aydın

Dr. Burhan Nalbantoğlu Devlet Hastanesi, Nükleer Tıp Kliniği, Lefkoşa

1123 MIBG feokromasitoma ve paragangliomaların görüntülenmesinde yaygın olarak kullanılan güvenli radyofarmasötiklerdir. Yalancı pozitiflik oranlarının düşük olması önemli avantajlarındandır. Yanlış pozitifliğin nadir olduğu bildirilmektedir. Amacım malign feokromasitomalı bir hastada renal pelvik staza bağlı izlenen yanlış pozitif aktivite tutulumunu paylaşmaktır.

54 yaşında bayan hastada akut batın nedeniyle acil servise başvurusu esnasında yapılan abdominal BT'de tesadüfen sol sürrenal 3.5cm kitle tesbit edilmiş. Bağırsak obstruksiyonu nedeniyle acil opere edilen hastadanın takibinde yapılan tetkiklerinde hiçbir şikayeti olmamasına rağmen 24 saatlik idrarda VMA(idrar /kreatinin) 7.88mg/dl (0-6), metanefrin (idrar) 1841 Ug/L metanefrin (24 saatlik idrar) 2485 Ug/24s Normetanefrin (idrar) 977ug/l ve normetanefrin (24s idrar) 1318 (mg/24 h) olarak gelmesi üzerine gerekli hazırlıklar tamamlanarak opere edilmiş . Operasyon sonrası malign feokromasitoma PASS skor 5 tanısı alan hastanın operasyon sonrası idrar değerlerinin tümünün normal değerlere indiği saptanmıştır.

Gerekli ön hazırlıklar tamamlandıktan sonra hastaya hastaya 222MBq I-123 MIBG enjekte edilerek 4 ve 24.saatlerde tüm vucut görüntüleri alınmıştır. Görüntüleme karaciğer alt medial kesimde yoğunluğu hafif artarak devam eden fokal aktivite tutulumu izlendi .Hastaya 10mCi Tc99m DTPA verildikten 5 dak sonra I123 ve Tc99m DTPA için spot batın görüntüleri alındı.Bilgisayar programı ile izlenen fokal aktivite tutulumu böbrek görüntüleri ile karşılaştırıldı. İzlenen fokal aktivite tutulumunun renal pelvisteki staz alanı ile uyumlu olduğu görüldü.

Batında böbrek lojunda izlenen patolojik aktivite tutulumlarının renal

[PS-149]

Tiroid Sintigrafisi ve Tc-99m Perteknetat Uptake Ölçümünün Önemi

Ozan Kandemir¹, Levent Akca¹, Deniz Söylemez¹, Taner Erselcan²

¹Muğla Sıtkı Koçman Üniversitesi Eğitim ve Araştırma Hastanesi, Nükleer Tıp Kliniği, Muğla

²Muğla Sıtkı Koçman Üniversitesi Tıp Fakültesi, Nükleer Tıp Anabilim Dalı, Muğla

Amaç: Hipertiroidili iki olguda laboratuvar bulguları eşliğinde tiroid sintigrafisi ile Tc-99m perteknetat uptake ölçümünün birlikte kullanımının ayırıcı tanıdaki önemini göstermeyi amaçladık.

Olgu: Tirotoksikozun sık olarak görülen nedenleri Graves hastalığı, Plummer hastalığı, soliter toksik nodül ve tiroditlerdir. Dahiliye kliniği tarafından gönderilen iki hipertiroidili olgudan 57 yaşındaki kadın hastanın laboratuvar değerleri TSH:0,005 µIU/mL, fT4:2,43ng/dL, Anti TPO:236 U/mL, Anti TG:3041 U/mL olarak saptandı. Tiroid USG'sinde parankim ekosunda azalma tespit edilmiş olup sağ lob orta kesimde büyüğü 8x6 mm boyutlu içiçe geçmiş hiperekoik karakterde nodüller tespit edilmiştir. Tiroid sintigrafisinde her iki lobda aktivite dağılımı düzensiz olup, bez genelinde uptake artışı ve USG ile uyumlu lokalizasyonda sağ lob orta kesimde hiperaktif odak izlendi(Figür1-A). Tiroid Tc-99m perteknetat uptake değeri sağ lobda %11, sol lobda %3,5 olmak üzere %14,5 (Normal uptake değer aralığı:%0,7-4,5) olarak hesaplandı. Altmış sekiz yaşındaki erkek diğer olgumuzda laboratuvar değerleri TSH:0,124 µIU/mL, fT4:24,2ng/dL olarak saptandı. Tiroid USG'de parankim belirgin heterojen ekopaternde olup sol lob alt polde 12x10 mm boyutlu hiperekoik nodül izlendi. Tiroid sintigrafisinde bez genelinde kısmi supresyon ve sol lob alt polde USG ile uyumlu lokalizasyonda hiperaktif odak izlendi (Figür1-B). Tiroid Tc-99m perteknetat uptake değeri sağ lobda %0,2, sol lobda %0,4 olmak üzere %0,6 olarak hesaplandı. Birinci olguda Tc-99m perteknetat uptake değeri %14,5 olmasına karşın nodül izlenmeyen sol lobdaki uptake değerinin diğer loba göre belirgin düşüklüğü ve ikinci olguda hasta öyküsünde radyoaktif iyot tedavisi ve antiroid tedavi almamış olması, sol lob alt poldeki hiperaktif nodüle rağmen Tc-99m perteknetat uptake değerinin düşüklüğü diğer bulgularla(laboratuvar ve USG) birlikte değerlendirildiğinde tirodit ayırıcı tanısında yardımcıdır.

Sonuç: Hipertiroidili hastalarda hiperaktif nodül varlığında Tc-99m perteknetat uptake değerinin düşüklüğünün diğer bulgularla birlikte tirodit ayırıcı tanısında yararlı olduğunu düşünüyoruz

Anahtar Kelimeler: Tc-99m perteknetat uptake, tirodit, hipertiroidi

[PS-150]

Atipik Prezantasyonlu Paget Hastalığı: Nadir Bir Olgu Sunumu

Derya Çayır¹, Mehmet Bozkurt²

¹T.C. Sağlık Bakanlığı Sağlık Bilimleri Üniversitesi Dışkapı Yıldırım Beyazıt Eğitim ve Araştırma Hastanesi, Nükleer Tıp Kliniği, Ankara

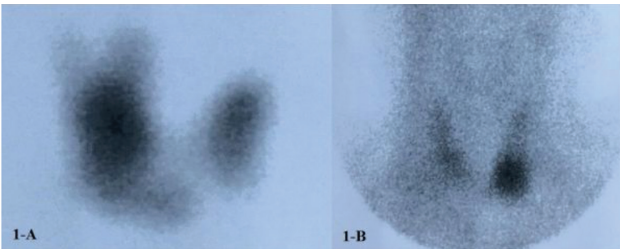
²T.C. Sağlık Bakanlığı Sağlık Bilimleri Üniversitesi Bakırköy Dr. Sadi Konuk Eğitim ve Araştırma Hastanesi, Nükleer Tıp Kliniği, İstanbul

Amaç: Paget hastalığı (osteitis deformans) ilk olarak 1877 yılında Sir James Paget adlı İngiliz cerrah ve cerrahi patolog tarafından tanımlanmış olan, artmış kemik turnover'ı ile karakterize metabolik bir kemik hastalığıdır. Genellikle asemptomatik olup, tanısı beklenmeyen serum alkalin fosfataz (ALP) yüksekliği veya direk grafide atılmış pamuk görüntüsü ile insidental olarak konur. Aksiyel iskelet ön planda etkilenirken, tüm vücut kemikleri etkilenebilmektedir. Tc-99m metilen difosfanat (MDP) tüm vücut kemik sintigrafisi ile hastalığın tanısı desteklenebilir ve yaygınlığı değerlendirilebilir. Burada tüm vücut kemik sintigrafide Paget hastalığının atipik prezantasyonu izlenen nadir bir olgu sunulmaktadır.

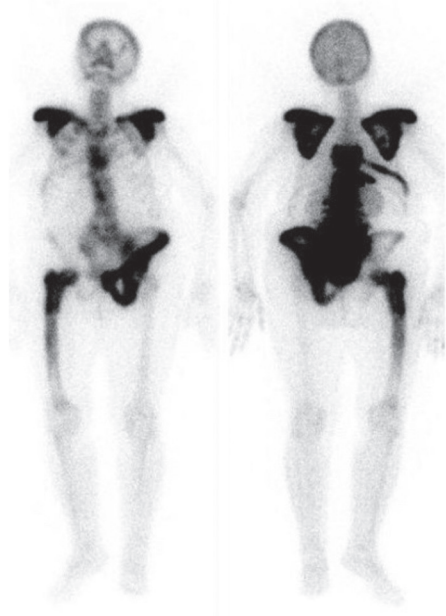
Olgu: 62 yaşında Paget hastalığı ön tanılı, 1 aydır bel ve bacak ağrısı tarifleyen kadın hastaya Tc-99m MDP tüm vücut kemik sintigrafisi çekilmiştir. Hastanın osteopenisi bulunmaktadır. Hastanın serum değerleri: ALP: 2388 U/L (35-104), Ca: 9,51 mg/dL (8,6-10,2), P: 4,10 mg/dL (2,5-4,5) ve 1,25 dihidroksi vitamin D3: 26,8 ng/mL (> 30) idi. Kemik sintigrafisinde her iki klavikula ve skapulada, orta ve alt torakal vertebralarda, sakrumda, sol hemipelviste, sağ femurda ve sağ sakroiliak eklem bölgesinde ekspansil tarzda artmış osteoblastik aktivite tutulumu izlenmektedir (Figür 1). Hasta Endokrinoloji Kliniği'nde takip altındadır.

Sonuç: Paget hastalığı sıklıkla 40 yaşın üstünde ortaya çıkar ve görülme sıklığı yaş ile artar. Görülme sıklığı erkeklerde kadınlara göre yüksektir. Etiyolojisinde çevresel ve genetik faktörlerin birlikte rol oynadığı düşünülmektedir. ALP düzeylerinin hastalık aktivitesi ile korele olduğu bilinmektedir. Pelvis, lomber vertebra, femur ve kranium sıklıkla tutulum yerleri olup, diğer vücut kemiklerinde tutulum da literatürde bildirilmiştir. Ancak bilateral klavikula ve skapula tutulumu daha önce bizimiz dahilinde bildirilmemiştir. Bu olgumuzda bilateral klavikula ve skapula, vertebral kolon, pelvis ve femur tutulumu izlenen Paget hastalığının nadir bir sintigrafik görünümünü sunduk.

Anahtar Kelimeler: Paget hastalığı, kemik sintigrafisi, Tc-99m, MDP



Figür 1. A. Sağ lobunda hiperaktif nodül ile bez genelinde düzensiz aktivite dağılımı, B. Sol lobunda hiperaktif nodül ile bez genelinde kısmi supresyon



Figür 1. Tc-99m MDP tüm vücut kemik sintigrafisinde her iki klavikula ve skapulada, orta ve alt torakal vertebralarda, sakrumda, sol hemipelviste, sağ femurda ve sağ sakroiliak eklemlerinde ekspansif tarzda artmış osteoblastik aktivite tutulumu izlenmektedir.

[PS-151]

Yanlış Pozitiflik Oluşturan Özefagus Aktivitesi

Şebnem Aydın

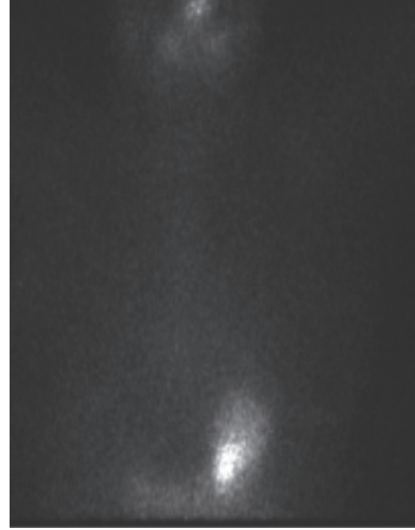
Dr. Burhan Nalbantoğlu Devlet Hastanesi, Nükleer Tıp Kliniği, Lefkoşa

131-I WB taraması diferansiyel tiroid kanser hastalarının takiplerinde önemli rol oynamaktadır. Tiroid yatağı ve fizyolojik tutulum alanları dışı tutulumlar güçlü olarak metastazı düşündürmektedir. Buna karşın metastaz şüphesi uyandıran birçok yanlış pozitiflik oluşturabilecek görünüm de mevcuttur. Amacım iyot taraması esnasında dikkat çeken orta hatta kesintili lineer tarzda aşağıya uzanımlı heterojen, anteriorda mide ile komşuluk imajı oluşturan özefagus ait aktivite tutulumlarını paylaşmaktır.

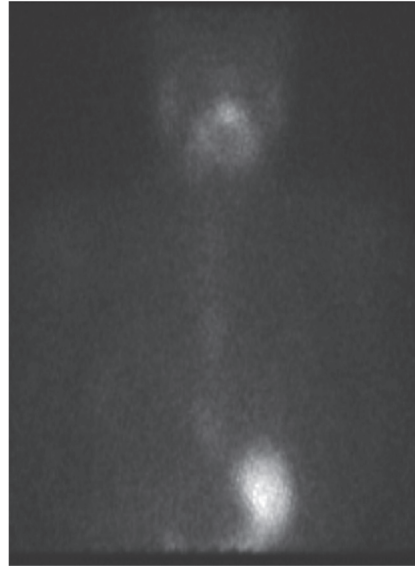
Kırk beş yaşında bayan hasta opere tiroid papiller ca onkositik varyant tanısı ile nisan 2019 da Radyoaktif iyot ablasyon tedavisi almıştır. Tedavi esnasında TSH 48; tg 19, antiTg 0.04 iken taramasında rezidü dokuya ait aktivite tutulumu dışında patoloji saptanmamıştı. Hastaya TSH 54,69 Tg 0,372 antiTg <0,25 iken 10. ayda yapılan 131-I WB 2'de boyunda rezidü doku izlenmezken tg, antiTg düzeylerinde yükseklik olmamasına rağmen çok yoğun mide tutulumu ve orta hatta toraks içinde aşağıya doğru inen anteriorda mide ile komşuluk imajı oluşturan heterojen aktivite tutulumları dikkati çekti.

Hastaya 2-3 bardak su içirdikten sonra alınan ek görüntülerde izlenen aktivite tutulumlarının yok olduğu görülmüştür. 131-I taramalarında orta hatta toraks içi izlenen aktivite tutulumlarının özefagusu ait olabileceği dikkate alınmalıdır.

Anahtar Kelimeler: Metastaz, I-131 WB, yanlış pozitif



Figür 1. Su içirildikten sonraki görüntü



Figür 2. Özefagusu ait aktivite tutulumu

[PS-152]

Tiroid Sintigrafisinde İlginç Bir Görüntü: Olgu Sunumu

Ebru Salmanoğlu¹, Seniha Naldöken²

¹Kahramanmaraş Sütçü İmam Üniversitesi Tıp Fakültesi Nükleer Tıp Anabilim Dalı, Kahramanmaraş

²Ankara Şehir Hastanesi, Nükleer Tıp Kliniği, Ankara

Amaç: Tiroid sintigrafisi, diffüz veya nodüler toksik guatr tanısı ve takibinde kullanılmaktadır. Rutin tiroit sintigrafisinde, Tc-99m perteknetat kullanılır. Tiroid sintigrafisinde, tiroid bezi dışında görüntü alanına giren bölgede özefagus aktivitesi, zenker divertikülü, trakeostomi, ince

iğne aspirasyon biyopsisi, postoperatif değişiklikler, hastanın hareket etmesi, kontaminasyon gibi nedenlere bağlı olarak aktivite tutulumları görülebilmektedir. Teknesyum-99m pertechnetat tiroid sintigrafisinde özefagus trasesine uyan alanda izlenen lineer aktivite tutulumun sıra dışı bir görünümüne neden olması nedeniyle sunmayı amaçladık.

Yöntem: Otuz bir yaşında guatr nedeniyle takip edilen kadın hasta tiroid sintigrafisi için kliniğimize yönlendirildi.

Bulgular: Hastanın fizik muayenesinde yumuşak, hareketli guatrı mevcuttu. Teknesyum-99m pertechnetat ile yapılan tiroid sintigrafisinde tiroid bezi hiperplazik izlendi. Tiroid bezinde sağ lob alt kesimi, sol lob alt medial kesimi ve isthmusu içine alan bölgede artmış aktivite tutan nodül mevcuttu. Bezin diğer kesimleri aktif nodüle bağlı olarak süprese görünümdeydi. Alınan görüntülerde orta hatta özefagus trasesine uyan alanda lineer aktivite tutulumu izlendi. Hastaya su içirildikten sonra alınan planar görüntüde aktivitenin aynı alanda ve aynı yoğunlukta devam ettiği gözlemlendi. Hastanın göğüs dokusunun hipertrofik olması nedeniyle izlenen aktivite tutulumunun ciltteki kat izine ait olduğu düşünülerek hastanın üst çamaşırını çıkarıldı ve tekrar görüntü alındı. Alınan görüntüde lineer aktivite tutulumunun kaybolduğu saptandı.

Sonuç: Tiroid sintigrafisi yapılan hastalarda tiroid bezi lokalizasyonu dışındaki aktivite tutulumlarının, olası sebepleri düşünülerek aydınlatılmalıdır. Özefagus trasesine uyan alanla izlenen lineer aktivite tutulumunun, nadir de olsa ciltteki kat izine bağlı olabileceği akılda tutulmalıdır.

Anahtar Kelimeler: Tc-99m, tiroid sintigrafisi, guatr

[PS-153]

Miyokard Perfüzyon SPECT/BT'de Apikal Anevrizma ve Diverjans Bulgusu

Selin Kesim^{1,2}, Nuh Filizoğlu^{1,2}, Halil Turgut Turoğlu^{1,2}, Salih Özgüven^{1,2}, Ceren Özge Engür^{1,2}, Kevser Öksüzöğlü², Tanju Yusuf Erdil^{1,2}

¹Marmara Üniversitesi Tıp Fakültesi, Nükleer Tıp Anabilim Dalı, İstanbul

²Marmara Üniversitesi Pendik Eğitim ve Araştırma Hastanesi, Nükleer Tıp Kliniği, İstanbul

Amaç: Ventriküler anevrizma, transmural miyokard enfarktüsünün (MI) yaygın bir komplikasyonudur. Tüm anevrizmaların % 80'i anterior duvar ve/veya apeksi içerir. Sol ventrikül anevrizmaları, mural tromboz oluşumu, trombüs kalsifikasyonu, anevrizma duvarının kalsifikasyonu, arteriyel embolizasyon, konjestif kalp yetmezliği ve ventriküler taşikardi gibi komplikasyonlara yol açabilir. Bu olgu sunumunda Tc-99m MIBI ile Miyokard Perfüzyon Sintigrafisinde diverjans bulgusu ile saptanan ve miyokard atenüasyon düzeltilmesi amaçlı kontrastsız nondiyagnostik BT görüntüleri ile doğrulanan apikal anevrizma vakası sunuldu.

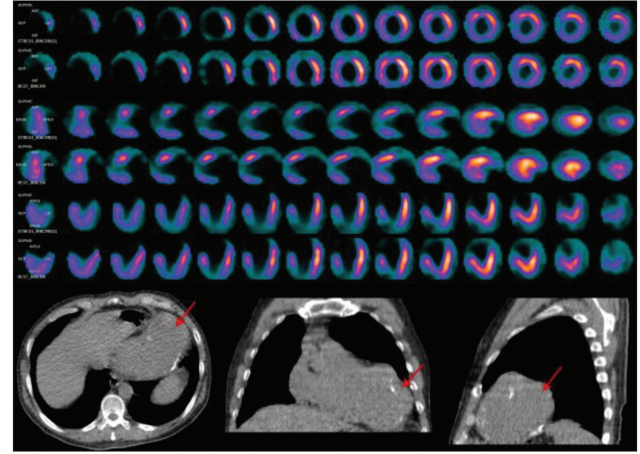
Yöntem: Bilinen KAH tanılı (RCA'da stent ile LAD ve Cx total tıkalı), sigara (40 yıldır) risk faktörü olan 55 yaşındaki erkek hastaya; miyokard perfüzyonunun değerlendirilmesi amacıyla Tc-99m MIBI ile Miyokard Perfüzyon Sintigrafisi uygulandı.

Bulgular: Stress ve istirahat Tc-99m MIBI görüntülerinde apekte, anterior duvar ile bitişik anteroseptal segmentin apikal-mid kesiminde, inferior duvarın apikal ve mid kesitlerinde sabit perfüzyon defekti izlendi. Bununla birlikte anterior ve inferior duvarlar ile septum ve lateral duvarın apekse doğru birbirinden uzaklaştığı dikkati çekti. Bu diverjans bulgusu ile korele olmak üzere, miyokard atenüasyon düzeltilmesi amaçlı, kontrastsız BT görüntülerinde; sol ventrikülün apikal kısmında sınırı kalsifiye olan belirgin balonlaşma (apikal anevrizma) izlendi. EKG ile senkronize gated SPECT miyokard perfüzyon görüntülerinde ise; apekte, anterior duvar ile bitişik anteroseptal segmentin apikal-mid kesiminde, inferior duvarın apikal ve mid kesitlerinde akinezi, apekte diskinazi ile birlikte sol ventriküde global

ve şiddetli hipokinezi izlendi ve sol ventrikülün ejeksiyon fraksiyonu % 16 olarak hesaplandı.

Sonuç: MI öyküsü olan hastalarda sol ventrikül anevrizması varlığı, boyutlarına bağlı olmakla birlikte prognozu kötü yönde etkiler. Literatürde bazı ventriküler anevrizmaların rezeksiyonunun sağkalımı artırabileceğine dair yayınlar vardır. Bu nedenle anevrizmanın erken saptanması profilaktik antikoagulan tedavi başlanması ve/veya cerrahiye yönlendirmede önem arz etmektedir. Miyokard Perfüzyon Sintigrafisinde apekse yaklaşıtkça sol ventrikül duvarlarının normal konverjans yerine diverjans göstermesi (birbirinden uzaklaşması) apikal anevrizmalar için karakteristik bir bulgudur. İlave olarak, miyokard atenüasyon düzeltilmesi amaçlı, kontrastsız BT görüntülerinin incelenmesiyle; tanıyı doğrulayan morfolojik bilgi sağlanabilir. Miyokard perfüzyon sintigrafisi bulguları raporlanırken bu sintigrafik patern akılda bulundurulmalıdır.

Anahtar Kelimeler: Miyokard perfüzyon sintigrafisi, SPECT/BT, apikal anevrizma, diverjans



Figür 1.

[PS-154]

Lobektomi Planlanan Hastada Kantitatif Akciğer Perfüzyon Sintigrafisine SPECT BT'nin Katkısı: Olgu Sunumu

Caner Civan¹, Bilal Kovan¹, Emine Gökür Işık¹, Zeynep Gözde Özkan¹, Nigar Gülfer Okumuş², Serkan Kuyumcu¹, Yasemin Şanlı¹

¹İstanbul Üniversitesi İstanbul Tıp Fakültesi, Nükleer Tıp Ana Bilim Dalı, İstanbul

²İstanbul Üniversitesi İstanbul Tıp Fakültesi, Göğüs Hastalıkları Ana Bilim Dalı, İstanbul

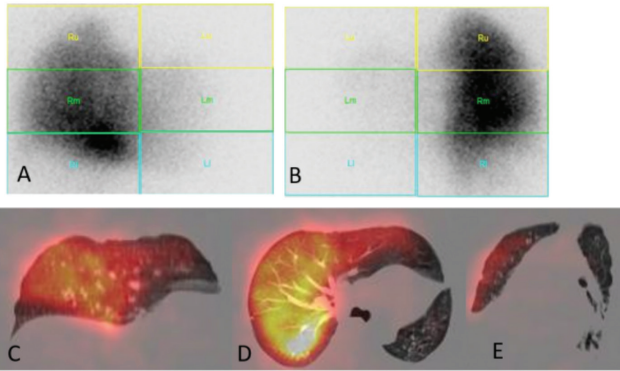
Amaç: Preoperatif kantitatif akciğer perfüzyon sintigrafisi ameliyat sonrası akciğer fonksiyonunu ön görmede yıllardır kullanılan etkin bir sintigrafik yöntemdir. Kantitatif değerlendirme genellikle planar görüntüler üzerinden yapılırken SPECT-BT cihazlarının günümüzde yaygın kullanılmasıyla birlikte kantitatif akciğer perfüzyon sintigrafisinde de her iki akciğer lob ve segmentlerinin perfüzyonunu ve volümünü değerlendirme açısından SPECT-BT'nin daha doğru sonuç vereceği düşünülmektedir. Bu olgu sunumunda sol lobektomi planlanan ve preoperatif kantitatif akciğer perfüzyon sintigrafisi çekilen hastada yapılan SPECT-BT'nin katkısını sunmayı amaçladık.

Olgu: Preoperatif kantitatif akciğer perfüzyon sintigrafisi için kliniğimize başvuran, geçirilmiş pulmoner emboli öyküsü bilinen ve sol akciğerden lobektomi planlanan 45 yaşında kadın hastaya planar görüntülerine ek

olarak SPECT-BT çalışma yapıldı. Hibrid SPECT-BT bulguları Q-Lung yazılımı kullanılarak hesaplandı. Planar görüntüler tek başına değerlendirildiğinde sol akciğer alanında düşük düzeyde perfüzyon izlendi. Planar görüntülerle yapılan kantitatif değerlendirmede sağ akciğer perfüzyonunun %88, sol akciğer perfüzyonunun %12 olduğu hesaplandı. SPECT-BT görüntüleri incelendiğinde ise, sol akciğere ait belirgin perfüzyonun olmadığı, planar görüntülerde izlenen perfüzyonun sağ akciğerin anterior ve sola doğru yer değiştirmesinden kaynaklandığı görüldü. Q-Lung yazılımıyla yapılan kantitatif değerlendirmede, sağ akciğer perfüzyonunun %100, sol akciğer perfüzyonunun ise %0 olduğu; volümetrik değerlendirmede ise sağ akciğer volümünün 1651 ml, sol akciğer volümünün 217 ml olduğu tespit edildi.

Sonuç: Postoperatif akciğer fonksiyonunu ön görmede kantitatif akciğer perfüzyon sintigrafisi yıllardır kullanılmakla birlikte SPECT-BT'nin kullanılması ameliyat kararını verme konusunda klinisyeni daha doğru bir şekilde yönlendirecektir. Bu olguda SPECT-BT görüntüleri kullanılarak Q-Lung yazılımı ile yapılan hesaplama sonucunda sol akciğerin fonksiyonel olmadığını göstermiş ve ameliyat kararını kolaylaştırmış olduk.

Anahtar Kelimeler: Kantitatif akciğer perfüzyon sintigrafisi, SPECT-BT, Q-Lung



Figür 1. Planar akciğer kantitatif anterior (A), posterior (B) perfüzyon ve SPECT-BT koronal (C),aksiyel (D) ve sagittal (E) görüntüleri

[PS-155]

Kadın Hastada Miyokard Perfüzyon Sintigrafisinde İnferior Duvarda Meme Dokusu Attenuasyonu: Sıra Dışı Bir Olgu Sunumu

Ebru Salmanoğlu

Kahramanmaraş Sütçü İmam Üniversitesi Tıp Fakültesi, Nükleer Tıp Anabilim Dalı, Kahramanmaraş

Amaç: Miyokard perfüzyon sintigrafisi (MPS) koroner arter hastalığı hakkında detaylı bilgi veren non-invaziv bir görüntüleme yöntemidir. Meme attenuasyonu, diyafragma attenuasyonu, yapısal anomaliler, sol dal blogu MPS' de yanlış pozitif sonuçlara neden olabilmektedir. Kadınlarda meme dokusu attenuasyonu genellikle anterior duvar, anteroseptal segment veya anterolateral segmentte görülmektedir. Obez kadınlarda, meme dokusu inferior duvarda attenuasyona neden olabilmektedir. Bu olguda, obez hastada büyük meme dokusuna bağlı inferior duvar attenuasyon artefaktını sıra dışı olması nedeniyle sunmayı amaçladık.

Yöntem: 65 yaşında kadın hasta MPS SPECT tetkiki için kliniğimize yönlendirildi. Hastanın efor dispnesi mevcuttu. Hipertansiyon, hiperlipidemide ve kardiyak yönden aile öyküsü pozitif. Geçirilmiş miyokard enfarktüsü,

koroner bypass cerrahisi ve stent öyküsü yoktu. Hastanın vücut kitle indeksi (BMI): 36.1 kg/m² olarak hesaplandı.

Bulgular: Hastaya farmakolojik stres testi uygulandı. Tc-99m sestamibi stres ve rest MPS SPECT görüntüleri elde edildi. Stres görüntülerde sol ventrikül inferior duvar ve lateral duvarda izlenen hipoperfüzyonun rest görüntülerde kısmen düzeldiği görüldü. Stres ve rest görüntülerde sol ventrikülün diğer duvarlarında belirgin perfüzyon defekti saptanmadı. Hastanın ham data hareketli görüntüleri incelendiğinde, stres görüntülerde daha belirgin olmak üzere inferior duvar ve lateral duvarda izlenen hipoperfüzyonun yer değiştiren büyük meme dokusu attenuasyonuna bağlı olduğu anlaşıldı.

Sonuç: Kadın hastalarda meme dokusuna bağlı inferior duvarda attenuasyon artefaktı görülebileceği akıldta tutulmalıdır ve ham data hareketli görüntüleri mutlaka incelenmelidir.

Anahtar Kelimeler: Tc-99m sestamibi, miyokard perfüzyon sintigrafisi, meme attenuasyonu

[PS-156]

TC-99m MIBI Miyokard Perfüzyon SPECT ile İzole Dekstrokardinin Rastlantısal Tespiti

Bedri Seven, Melahat Aslan

Amasya Üniversitesi Sabuncuoğlu Şerefeddin Eğitim Ve Araştırma Hastanesi Nükleer Tıp Kliniği, Amasya

Amaç: Dekstrokardi, kalbin sağ hemitoraksta yerleşimi ile karakterize, insidansı her 10000 canlı doğumda 1 olan nadir bir konjenital anomalidir. Dekstrokardi, izole veya situs inversusun bir parçası olarak ortaya çıkabilir. Dekstrokardili hastalarda miyokard perfüzyon çalışmalarının gerçekleştirilmesine dikkat edilmelidir.

Olgu: 75 yaşında bayan hasta koroner arter hastalığını dışlama amaçlı Tc-99m MIBI miyokard perfüzyon SPECT tetkiki için kliniğimize yönlendirilmişti. Elde edilen MIBI SPECT görüntüleri dekstrokardi bulgularını ortaya koymuştu.

Sonuç: Miyokard perfüzyon SPECT, yaygın olarak kalbin sol ventrikül duvar perfüzyonu, hareket ve ejeksiyon fraksiyonunu değerlendirmek için kullanılan invaziv olmayan bir görüntüleme yöntemidir. Kalbin pozisyonunun tam olarak bilinmesi, miyokard perfüzyon SPECT'in doğru bir şekilde gerçekleştirilmesi, analizi ve raporlanabilmesi için önemlidir. Nadiren de olsa nükleer tıp pratiğinde miyokard perfüzyonunun değerlendirilmesi için yönlendirilen dekstrokardili hastalarla karşılaşabilmektedir. Bundan dolayı gerçek olmayan defektlerden kaynaklanabilecek hataların oluşumunu önleyebilmek için dekstrokardi akıldta bulundurulmalı, miyokard perfüzyon çalışmalarında mümkün olduğunca dekstrokardi için de özelleşmiş görüntü elde etme, işleme ve analiz protokollerine sahip gama kamera yazılımları kullanılmalıdır.

Anahtar Kelimeler: Dekstrokardi, miyokard perfüzyon SPECT, Tc-99m MIBI

A

Abdullah Yavuzsan.....	47
Adil Boz.....	13, 43, 59, 61
Ahmet Eren Şen.....	68, 91, 95, 105, 106, 124
Ahmet Levent Güner.....	78
Ahmet Ömer İkiz.....	111
Ahmet Tutuş.....	54
Alev Çınar.....	17, 19, 57, 137
Alev Çınar Noyaner.....	17
Alev Türker.....	36, 38
Alexander Wurzer.....	47
Ali İbrahim Sevinç.....	111
Ali Şahin.....	14
Ali Uyar.....	42, 59, 76
Ali Zahit Bolaman.....	74, 89
Alperen Özergin.....	66
Alper Özgür Karaçalıoğlu.....	17, 18, 19, 57, 58, 137
Alptuğ Özer Yüksel.....	5
Andrei Gafita.....	47
Andrew Robertson.....	47
Anil Tombak.....	82
Arda Gültaş.....	66
Arzu Cengiz.....	74, 81, 89
Arzu Fatma Görtaş.....	86, 98
Arzu Poyanlı.....	44
Aslan Aygün.....	5
Aslı Ayan.....	83
Aslıhan Yıldırım.....	48
Atıla Gökçek.....	71
Atilla Halil Elhan.....	3
Aybüke Uçgun.....	18, 137
Ayça Arçay.....	13, 47, 53, 59, 61
Ayça Haksever.....	66
Aydan Akdeniz.....	65, 74
Aylin Çomak.....	137
Aylin Oral.....	21, 112
Aynur Turan.....	121
Ayşegül Akgün.....	21, 112, 135
Ayşegül Aksu.....	111
Ayşe Kars.....	36, 38
Ayşe Kubat Üzüm.....	9
Ayşe Mudun.....	26, 123, 128
Ayşe Murat Aydın.....	133
Ayşe Uğur.....	4, 55
Ayten Gezici.....	42, 59, 76
Aziz Gültekin.....	4, 25, 53, 95, 115, 120
Azizullah Nazari.....	7, 25

B

Barbaros E. Çili.....	44
Başak Soydaş.....	11, 44
Bayram Demir.....	22, 44
Bedri Seven.....	143
Bedriye Büşra Demirel.....	6, 48, 67, 88
Bekir Emre Karademirci.....	63
Bekir Taşdemir.....	42, 59, 76, 91
Belkis Erbaş.....	36, 38
Berfin Temelli.....	93, 102, 106, 110
Berfu Nacar.....	25
Berna Okudan Tekin.....	39, 48, 109, 137
Berrin İmge Ergüder.....	3
Betül Atalı.....	132
Beyza Harman.....	66
Bilal Kovan.....	26, 44, 117, 142
Bilge Volkan Salancı.....	23, 43, 44
Billur Çalışkan.....	136
Bora Peynircioğlu.....	43, 44
Buğra Kaya.....	68, 91, 95, 105, 106, 124
Bülent Yaşar.....	96
Bülent Yazıcı.....	21, 112
Bülent Yıldırım.....	43
Burçak Yılmaz.....	46, 64
Burçin Karavaş.....	15, 27, 112
Büşra Aydur.....	19, 31
Büşra Bedriye Demirel.....	120
Büşra Özdemir.....	69, 130

C-Ç

Canan Can.....	15
Canan Ertunç.....	115
Caner Civan.....	9, 26, 128, 136, 142
Cem Azılı.....	131
Cem İbiş.....	136
Cengiz Özcan.....	92
Cengiz Taşçı.....	76, 80
Ceren Deniz Kapulu Akça.....	5, 86, 98, 100, 108
Ceren Özge Engür.....	56, 66, 73, 78, 82, 85, 87, 89, 108, 125, 138, 142
Ceren Sezgin.....	28, 45, 55, 62
Ceyda Nur Dünder Çağlayan.....	13, 59, 61
Charlott Franz.....	47
Cihan Gündoğan.....	46
Cüneyt Türkmen.....	44
Çağatay Çifter.....	40
Çağdaş Şimşek.....	112
Çağlagül Erol.....	68, 91, 95, 105, 106, 124
Çetin Demirdağ.....	7

Çiğdem Soydal 3, 42

D

Demet Nak 3
 Demirhan Eski 58, 98
 Deniz Söylemez 126, 140
 Deniz Tural 7
 Derya Çayır 121, 122, 123, 126, 129, 131, 134, 140
 Didem Göksoy 55
 Doğanğün Yüksel 4, 25, 53, 55, 115, 120
 Doğan Uncu 39
 Duygu Has Şimşek 16, 22, 26, 44, 45, 46, 123
 Duygu Tunçman Genç 22

E

Ebru Apaydın Doğan 53
 Ebru İbişoğlu 10
 Ebru Salmanoğlu 92, 141, 143
 Ebru Tatcı 31
 Ebru Yılmaz 9, 22, 128
 Ediz Beyhan 20, 46, 64
 Elgin Özkan 3, 30
 Elife Akgün 8
 Elif Gülsüm Ümit 37
 Elif Özdemir 18, 20, 28, 29, 50, 58, 101, 119
 Elif Peker 30
 Elif Şahin Kütük 29, 101
 Elvan Sayıt 28, 45, 62
 Emel Güven 67
 Emel Sezer 65, 104
 Emin Ayan 78
 Emine Dünder 84
 Emine Göknur Işık 9, 16, 21, 22, 44, 45, 117, 128, 136, 142
 Emre Demirci 60
 Emre Karayel 5, 9
 Engin Alagöz 17, 18, 19, 57, 137
 Erdem Akbay 127
 Erkan Kayıkçıoğlu 72, 73
 Erkan Şahin 80
 Erkan Vardareli 78
 Erman Çakal 131
 Ersoy Doğan 111
 Eser Kaya 78
 Esra Arslan 35
 Eşref Araç 15
 Ethem Murat Sözbilen 76
 Evren Bayraktar 58
 Ezgi Gökdemir 130
 Ezgi Güler 15

F

Fatih Tamer 21
 Fatma Arzu Görtan 5, 35, 48, 100, 108
 Fatma Gonca Eldem 43
 Fazilet Zümrüt Biber Müftüler 12, 13
 Ferda Bir 95
 Fevziye Canbaz Tosun 114
 Feyza Arslan 8
 Fikret Büyükkaya 26, 44, 128
 Fikri Selçuk Şimşek 133
 Filiz Özüler 49, 67, 132
 Fırat Bayraktar 111
 F. Selin Soyluoğlu 130
 Fulya Koç Öztürk 19, 31
 Funda Aydın 43, 53
 Funda Üstün 69

G

Gamze Berk 118
 Gamze Çapa Kaya 63
 Gamze Ergiyen Buldu 25
 Gizem Orun 30, 128
 Göksel Alçın 135
 Gonca Gül Bural 13, 59, 61
 Gözde Mütevelizade 28, 45, 55, 62
 Gülay Durmuş Altun 12, 13, 30, 37, 49, 130
 Gülden Hakverdi 15
 Güler Silov 61, 71
 Gül Gümüşer 28, 45, 62
 Gülgün Kavukçu 135
 Gülhan İpek Deniz 60, 64
 Gülhan Örekiçi 65
 Gülin Uçmak 6, 27, 48, 60, 67, 70, 88, 120
 Gülnihan Eren 32, 33, 34, 36, 38
 Gürkan Güner 23

H

Hakan Temiz 78
 Halil Kömek 15
 Halil Turgut Turoğlu 56, 66, 73, 78, 82, 85, 87, 89, 108, 125, 138, 142
 Haluk Burçak Sayman 7, 23, 25
 Hamdi Afşin 115, 136
 Handan Tanyıldızı Kökkülünk 113
 Hande Nalbant 27, 60, 67, 70, 88, 120
 Hannah Wörther 47
 Hans-Juergen Wester 47
 Hasan Bozkurt 14
 Hasan Öner 54
 Hasan Şenol Coşkun 43

Hatice Arifoğlu.....	95
Hatice Beyazal Polat.....	72
Hatice Kovan.....	22
Hatice Özer.....	3, 8
Hatice Sarıyıldız.....	27, 112
Hui Wang.....	47
Hümeysra Gencer.....	71
Huriye Serin.....	46
Hüseyin Aydın Mitil.....	115, 136
Hüseyin Emre Tosun.....	6, 48
Hüseyin Pehlivanoglu.....	5, 9, 113

İ

İbrahim Ethem Geçim.....	3
İbrahim Kutlubay.....	12, 13
İhsan Kaplan.....	42, 59, 76
İlgin Özden.....	136
İlhami Uslu.....	24
İlhan Erden.....	30
İlknur Ak Sivriköz.....	84, 85
İnci Uslu Biner.....	71
İpek Karaaslan.....	25
İrfan Aydın.....	113
İşık Adalet.....	123, 136
İskender İnce.....	12, 13
İsmet Aydoğdu.....	62
İzzet Doğan.....	16

K

Kamil Karaali.....	53
Kemal Ünal.....	78
Kerim Şeker.....	40
Kerim Sönmezoğlu.....	5, 7, 9, 11, 23, 24, 25, 57, 113
Kevser Öksüzoğlu.....	56, 66, 73, 78, 82, 87, 89, 125, 138, 142
Kubilay İnan.....	131
Kübra Nur Toplutaş.....	9
Kürşat Okuyucu.....	17

L

Levent Akca.....	126
Levent Kabasakal.....	23, 25
Leyla Poyraz.....	117
Lütfiye Özlem Atay.....	40

M

Mahmut Akyüz.....	53
Matthias Eiber.....	47
Mehmet Bozkurt.....	75, 122, 123, 126, 129, 131, 134, 140
Mehmet Emin Mavi.....	43
Mehmet Sadık Bilgiç.....	3
Mehmet Tarık Tatoğlu.....	10

Melahat Aslan.....	143
Melis Ofilas.....	16
Meltem Ocak Demirci.....	113
Merih Güray Durak.....	111
Merve Atalay.....	48
Merve Cinoğlu Karaca.....	22
Mesut Kafi.....	47, 70, 86
Mete Akın.....	43
Metin Halaç.....	35
Metin K. Kır.....	42
M. Fani Bozkurt.....	44
Michael Herz.....	47
Michael Lassmann.....	25
Mine Araz.....	3, 30, 42
Mine Gümüş.....	135
Mohammad Abuqbeith.....	25, 57
Muammer Cumhuri Sivriköz.....	84
Müge Nur Engin.....	13, 59, 61
Muhammed Halil Baltacıoğlu.....	30, 42
Muhammed Kızılgül.....	131
Muhammet Fatih Beytur.....	7, 11, 23, 24, 25
Muhammet Sait Sağer.....	5, 7, 11, 23, 25
Muhsin Özgün Öztürk.....	31
Mukadder Çalikoğlu.....	65
Mukaddes Yılmaz.....	8
Murat Fani Bozkurt.....	43
Murat Polat.....	110
Murat Sipahi.....	75
Murat Tuncel.....	36, 38
Murat Yılmaz Kıran.....	16
Mustafa Demir.....	25, 57
Mustafa Durmaz.....	3
Mustafa Genç.....	18, 50
Mutlay Keskin.....	55
Muzaffer Said Güler.....	91, 105

N

Nail Paksoy.....	45
Nami Yeyin.....	25
Nazım Coşkun.....	5, 20, 39, 48, 109, 137
Nazlı Pınar Karahan Şen.....	17, 63
N. Belgit Talay.....	20, 90, 119
Necla Demir.....	8
Nedim Cüneyt Murat Gülaldı.....	5
Nesrin Aslan.....	68, 75, 79, 80, 84, 87, 88, 93, 94, 97, 99, 101, 103, 104, 107, 109, 111
Nigar Gülfer Okumuş.....	142
Nihayet Kandemir.....	13

Nilüfer Yıldırım.....	18, 98	Salih Özgüven.....	35, 56, 66, 73, 78, 82, 85, 87, 89, 108, 125, 138, 142
Nuh Filizoğlu.....	35, 56, 66, 73, 78, 82, 85, 87, 89, 108, 125, 138, 142	Samed Eslemmez.....	114
Nurhan Ergül.....	20, 46, 64	Samim Emet.....	136
Nuriye Özlem Küçük.....	3, 66	Savaş Karyavaşar.....	22, 62
O-Ö		Şebnem Aydın.....	117, 119, 134, 139, 141
Ogün Bülbül.....	111	Seçkin Bilgiç.....	7, 23, 25
Oğuz Köksel.....	82	Seda Gülbahar Ateş.....	40
Olga Yaylalı.....	25, 53, 55, 95, 115, 120	Seher Nilgün Ünal.....	22, 123
Ömer Uğur.....	23, 44	Selda Kutlu.....	120
Osman Kanatsız.....	67	Selim Serter.....	76
Osman Kupik.....	32, 33, 34, 36, 38	Selin Kesim.....	56, 66, 73, 78, 82, 85, 87, 89, 108, 125, 138, 142
Osman Kurukahvecioğlu.....	40	Selin Soyluoğlu.....	30, 49, 128, 130
Öykü Işık.....	66	Sema Büyükkapı Bay.....	22
Ozan Kandemir.....	126, 140	Sema Rakıcı.....	72
Özge Erol.....	20, 46, 64	Sema Sezgin Göksu.....	43
Özge Kararslan.....	117	Semiha Urvey.....	78
Özge Öz.....	27, 60, 70, 88	Semra İnce.....	18, 19, 57
Özge Polat Korkmaz.....	11	Semra Özdemir.....	19, 31
Özge Ulaş Babacan.....	3, 8	Sena Çağlar Andaç.....	113
Özge Vural Topuz.....	35	Senem Karabulut.....	16
Özgül Ekmekçioğlu.....	47, 86, 118	Seniha Naldöken.....	141
Özhan Özdoğan.....	111	Seray Saraçoğlu.....	49, 62
Özhan Özgür.....	43	Serkan Akın.....	36, 38
Özlem N Küçük.....	30	Serkan Güngör.....	63
Özlem Şahin.....	68, 91, 95, 105, 106, 124	Serkan Kuyumcu.....	26, 142
Özlem Yıldırım.....	113	Sertaç Asa.....	7, 9, 11, 23, 25, 33
Öznur Çiftçi.....	110	Seval Beykan.....	25
P		Seval Erhamamcı ..	68, 75, 79, 80, 84, 87, 88, 93, 94, 96, 97, 99, 101, 103, 104, 107, 109, 111
Pelin Arıcan.....	47, 70, 86	Sevda Sağlamlıpınar Karyavaşar.....	62
Pınar Çakıroğlu.....	58	Sevil Tatlıdil.....	15, 27
Pınar Kadioğlu.....	11	Şeyda Türkölmez.....	18, 58, 98
Pınar Özgen Kıratlı.....	11	Seyfullah Karadoğan.....	45, 123
Pınar Pelin Özcan.....	65, 74, 82, 92, 104, 127	Seyhan Karaçavuş.....	71
Pınar Uyar Göçün.....	40	Seyit Ahmet Ertürk.....	3, 8
R		Şeyma Gizem Orun.....	128
Rabia Bozdoğan Arpacı.....	65, 82, 92	Sibel Göksel.....	72, 73, 116
Rabia Lebriz Uslu Beşli.....	7, 11, 23, 25	Sinan Kireççi.....	47
Ragıp Ortaç.....	76, 80	Şuayip Yalçın.....	23
Recep Bekiş.....	17	Şule Çetin.....	67, 70
Rejin Kebudi.....	22	Sümeyye Alkan.....	18, 19, 83, 137
Reşit Akyel.....	8, 47, 60, 64, 70, 86	T	
S-Ş		Tamer Aksoy.....	78
Sabahat İnanır.....	56, 66, 73, 78, 82, 87, 89, 125, 138	Tamer Özülker.....	22, 49, 67, 132
Sadık Tamsel.....	135	Taner Erselcan.....	126, 140
Şadiye Altun Tuzcu.....	42, 59, 76	Tanju Yusuf Erdil.....	56, 66, 73, 78, 82, 85, 87, 89, 108, 125, 138, 142
Saima Ramadan.....	96	Tansel Ansal Balcı.....	133
Sait Sağer.....	5, 7, 9, 11, 23, 24, 25		

Tarik Şengöz.....	25, 53, 115, 120
Tatiana Bahçeci.....	28
Tevfik Fikret Çermik.....	20, 46, 64, 135
Thomas Langbein.....	47
Timur Sindel.....	43
Tuba Kara.....	65
Tuğba Haciosmanoğlu.....	17, 58
Tuğba Taşkın Türkmenoğlu.....	131
Tülay Kaçar Güveli.....	75, 110
Tunç Öneş.....	56, 66, 73, 78, 82, 89, 125, 138

U-Ü

Uğuray Aydos.....	40
Uğur Toprak.....	85
Ulaş Alabalık.....	91
Ülkü Korkmaz.....	12, 13, 30, 37, 49, 130
Ülkü Nur Göker.....	19, 57
Ümit Aydoğmuş.....	95
Ümit Özgür Akdemir.....	40
Ümmühan Abdülrezzak.....	54
Utku Şenol.....	53

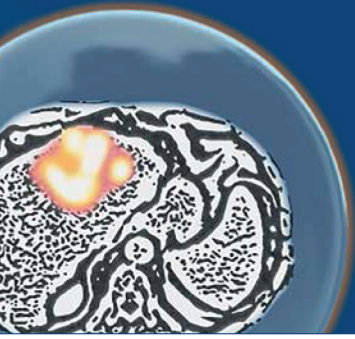
V-Y

Vehbi Erçolak.....	65
Volkan Tekin.....	12, 13

Wolfgang Weber.....	47
Yakup Yürekli.....	74, 81, 89
Yasemin Parlak.....	45, 55
Yasemin Şanlı.....	9, 16, 26, 44, 45, 117, 123, 136, 142
Yasemin Yavuz.....	66
Yavuz Sami Salihoğlu.....	19, 31
Yeliz Arman Karakaya.....	53
Yunus Güzel.....	91

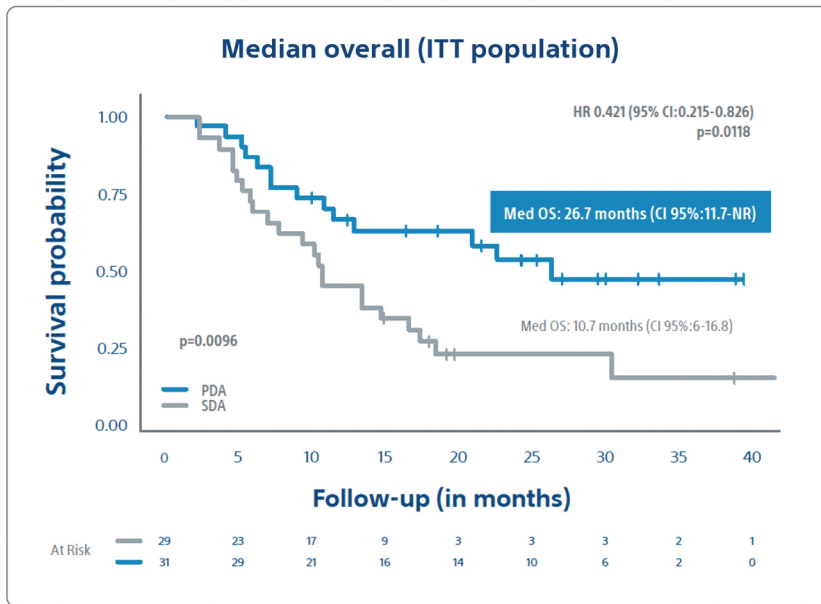
Z

Zedef Dağ.....	8
Zehra Özcan.....	15, 27
Zehra Pınar Koç.....	65, 74, 82, 92, 104, 127, 133
Zekiye Hasbek.....	3, 8
Zeynep Akar.....	14
Zeynep Aydın.....	68, 91, 95, 105, 106, 124
Zeynep Burak.....	27
Zeynep Gözde Özkan.....	9, 16, 44, 128, 136, 142
Zeynep Gül Kıprak.....	13, 43, 59, 61
Zeynep Işık.....	23
Zübeyde Rana Kaya Döner.....	35
Zuhal Bayramoğlu.....	12



Compelling data available for **SIRT** in HCC.

DOSISPHERE-01: Level 1 evidence of improved patient outcomes with **TheraSphere Personalised Dosimetry**



16

Months Survival Improvement
(personalised vs. standard dosimetry)

35%

Of patients in the personalised arm
were downstaged to resection,
vs. 4% in the standard arm

“Better outcomes in gold-standard survival,
and in trying to convert patients to resection.
A win-win-win on all fronts.”


Prof. Riad Salem, Interventional Radiologist, Northwestern University, Chicago/IL USA.



Plan, Treat and Confirm absorbed dose distribution
with **Simplicit^{90Y} workflow for ^{90Y} SIRT**



Teknoloji ile Sađlđın Buluđu Nokta!



Fabrika: GOSB Şahabettin Bilgisu Cad. No: 611/1 Gebze/KOCAELİ T: +90 262 677 11 60 F: +90 262 677 11 64
Ankara Ofis: Kazım Özalp Mah. Koza Cad. No: 35/6 Çankaya/ANKARA T: +90 312 440 34 06 F: +90 312 440 34 37
İstanbul Ofis: Şerifali Mah. Turgut Özal Bulvarı Meral Plaza No: 169/3 Ümraniye/İSTANBUL T: +90 216 548 13 00 F: +90 216 251 03 19
www.moltek.com.tr



Eczacıbaşı



HAYATA BAĞLAR



Global bir şirket olarak;



14 üretim tesisi ile



50'nin üzerinde ülkeye ürün ve hizmetlerimiz ile radyofarmasi uzmanlığımızı taşıyoruz.

