

33. ULUSAL NÜKLEER TIP KONGRESİ
POSTER SUNUMLAR

[PS-001]

Prostat Kanserinde Ga-68 PSMA PET/BT'de Ölçülen PSMA Ekspresyonunun İmmünohistokimyasal Yöntemle Doğrulanması

Tarık Şengöz¹, Nilay Şen Türk², Yusuf Özlülerden³, Aziz Gülltekin¹, Olga Yaylalı¹, Doğanğün Yüksel¹

¹Pamukkale Üniversitesi Tıp Fakültesi, Nükleer Tıp Anabilim Dalı, Denizli

²Pamukkale Üniversitesi Tıp Fakültesi, Tıbbi Patoloji Anabilim Dalı, Denizli

³Pamukkale Üniversitesi Tıp Fakültesi, Üroloji Anabilim Dalı, Denizli

Amaç: Prostat kanserinde (PK) tedavi öncesi doğru evreleme için Ga-68 prostat spesifik membran antijeni (PSMA) pozitron emisyon tomografi/bilgisayarlı tomografi (PET/BT) tetkikinin kullanımı yaygınlaşmaktadır. PET/BT'deki PSMA ekspresyonunun, patolojik örneklerdeki gerçek PSMA ekspresyonunu ne düzeyde yansıttığı araştırılan bir konudur. Biz çalışmamızdaki amacımız, PK'de Ga-68-PSMA PET/BT'nin PSMA ekspresyonunu göstermedeki doğruluğunu belirlemek ve SUV_{maks} değeri ile İmmünohistokimyasal PSMA ekspresyonu, Gleason skoru ve prostat spesifik antijen (PSA) değeri arasındaki ilişkiyi araştırmaktır.

Yöntem: Mart 2018'den Ağustos 2020'ye kadar iğne biyopsi ile PK tanısı konmuş ve tedavi öncesi evreleme için Ga-68-PSMA PET/BT tetkiki yapılmış hastalardan, radikal prostatektomi yapılan 66 erkek hastayı retrospektif olarak inceledik. Altı saatlik açlık sonrası açlık kan şekeri <200 mg/dL iken hastalara 4-8 mCi Ga-68-PSMA enjeksiyonu yapılarak 1 saat sonra görüntüleme yapıldı. Hastaların hepsinin radikal prostatektomi örneklerine PSMA ekspresyonunu tespit etmek için immünohistokimyasal boyama uygulandı [PSMA (Klon 3E6), Dako SA, Glostrup, Danimarka]. Sonuçlar immünreaktif skor (IRS) şeklinde değerlendirildi ve modifiye IRS elde edildi (Tablo 1). Hastaların Gleason skor grupları ve PSA değerleri hasta dosyalarından elde edildi. PET/BT'de tüm hastaların primer tümör odağına ilgi alanı çizilerek SUV_{maks} değerleri hesaplandı ve tüm vücut değerlendirilerek metastaz varlığı saptandı. İstatistik için Mann-Whitney U testi ve Spearman korelasyon analizi kullanıldı. P<0,05 değerler istatistiksel açıdan anlamlı kabul edildi.

Bulgular: Hastaların yaşı 64,48±7,63 yıl (45-84 yıl) iken PSA değeri 51,74±211,92 ng/mL (0,375-1,658 ng/mL) idi. Primer tümörün SUV_{maks} değeri ortalama 10,95±10,15 (1,75-58,73) olarak hesaplandı. Tümör yerleşimi hastaların 28'inde (%42,4) unifokal, 38'inde (%57,6) multifokaldır. Modifiye IRS yüksek (skor 2,3) grupta SUV_{maks} değeri, modifiye IRS düşük (skor 0,1) gruptan istatistiksel açıdan anlamlı olarak yüksek saptandı (p=0,03). PSA değeri yüksek grupta (>10 ng/mL) SUV_{maks} değeri, PSA değeri düşük gruptan (<10 ng/mL) istatistiksel açıdan anlamlı olarak yüksek saptandı (p=0,001). Gleason skorundan elde edilen grup ile SUV_{maks} ilişkisine bakıldığında, grup 5'teki hastaların SUV_{maks} değeri, grup 1'deki hastalardan istatistiksel açıdan anlamlı olarak yüksek saptandı (p=0,01), diğer gruplar arasında istatistiksel açıdan anlamlı fark saptanmadı. Ga-68-PSMA PET/BT'de metastaz tespit edilen gruptaki hastaların primer tümör SUV_{maks} değeri, metastaz saptanmayan gruptan istatistiksel açıdan anlamlı olarak yüksek saptandı (p=0,02) (Tablo 2). Korelasyon analizinde, SUV_{maks} değeri ile PSA değeri ve modifiye IRS skoru arasında pozitif korelasyon saptandı (r=0,69, p=0,001; r=0,39, p=0,001).

Sonuç: Primer PK'de Ga-68 PSMA PET/BT'de primer tümörün SUV_{maks} değeri ile tümördeki PSMA ekspresyonu koreledir. Ayrıca yüksek SUV_{maks} değeri, yüksek PSMA ekspresyonu, yüksek PSA değeri ve yüksek gleason skoru gibi kötü prognozu gösteren belirteçler ile ilişkilidir.

Anahtar Kelimeler: SUV_{maks}, Ga-68-PSMA, PSA, immünohistokimya

Tablo 1. İmmünohistokimyasal anti-PSMA boyanmasının değerlendirilmesi (1)

IRS (modifiye)	Pozitif boyanan hücrelerin yüzdesi	Boyanma yoğunluğu	IRS (0-12)
0= Negatif	0= Pozitif hücre yok	0= Boyanma yok	0-1= negatif
1= Hafif	1= <%10 pozitif hücre	1= Hafif şiddette boyanma	2-3= hafif pozitif
2= Orta	2= %10-50 pozitif hücre	2= Orta şiddette boyanma	4-8= orta pozitif
3= Güçlü	3= %51-80 pozitif hücre	3= Güçlü boyanma	9-12= güçlü pozitif
	4= >%80 pozitif hücre		

Tablo 2. Prognostik faktörler ve SUV_{maks} ilişkisi

	N (%) (toplam 66)	SUV _{maks} (Ortalama±standart hata)	p değeri
Gleason skor grup			
1	22 (%33,3)	4,59±0,54	0,010
2	12 (%18,2)	10,15±1,68	
3	7 (%10,6)	13,91±3,07	
4	8 (%12,1)	11,71±3,72	
5	17 (%25,8)	18,34±3,40	
PSA			
<10 ng/ml	29 (%43,9)	5,55±4,56	0,001
>10 ng/ml	37 (%56,1)	15,03±11,31	
Modifiye IRS			
0,1	12 (%18,2)	7,22±2,19	0,030
2,3	54 (%81,8)	11,79±1,44	
Metastaz varlığı			
Yok	53 (%80,3)	9,53±1,29	0,024
Var	13 (%19,7)	16,60±3,22	

[PS-002]

Lu-177 PSMA'nın Efektif Yarı Ömrü, Ekskresyonu ve Radyasyon Maruziyeti

Yasemin Parlak, Didem Göksoy, Gül Gümüşer, Elvan Sayıt

Manisa Celal Bayar Üniversitesi Tıp Fakültesi, Nükleer Tıp Anabilim Dalı, Manisa

Amaç: Lu-177 prostat spesifik membran antijeni (PSMA) prostat kanserli hastalarda hedefe yönelik kişiselleştirilmiş tedavide artan sıklıkta uygulanmaktadır. Bu nedenle Lu-177 PSMA tedavilerinde radyasyondan korunma ve güvenlik önlemleri önem arz etmektedir. Çalışmanın amacı Lu-177 PSMA'nın idrar ekskresyon hızını, efektif yarı ömrünü ve zamanın fonksiyonu olarak vücuttaki retansiyonunu tespit ederek radyasyon güvenliği koşullarının değerlendirilmesidir.

Yöntem: Çalışmaya Lu-177 PSMA tedavisi uygulanan 10 hasta (ortalama yaş: 68±10 yıl) dahil edildi. Hastalara intravenöz infüzyon şeklinde tedavi başına ortalama uygulanan aktivite 6,5±0,9 GBq Lu-177 PSMA uygulandı. Hastalar radyasyon güvenliği ve klinik izlem nedeniyle bir gün kurşun zırlı odalarda yatırıldı. Tüm hastaların 24 saat boyunca (6., 12., 18. ve 24. saatlik periyotlarla) idrar örnekleri toplandı. İdrar hacimleri ve arka plan sayımları çıkartılarak net sayımlar elde edildi. İdrar hacim ve aktiviteleri ile Lu-177 PSMA'nın ekskresyon hızı ve retansiyonu hesaplandı. İnfüzyon sonrası hastaların abdomen hizasında 1 m mesafeden 5., 15., 30., 60., 90., 120.,

150., 180. dakikalar ve 24., 48. ve 72. saatlerde Geiger-Müller ile doz hızı ölçümleri alındı.

Bulgular: Lu-177 PSMA'nın doz hızı ölçümlerinden efektif yarı ömrü ilk 24 saat için $18,5 \pm 11$ saat, 24-72 saat aralığında ise $48,1 \pm 22,8$ saat olarak hesaplandı. Ortalama ekskrete edilen aktivite 6., 12., 18. ve 24 saatlerde sırasıyla; $\%33,8 \pm 20,7$, $\%40,4 \pm 20,3$, $\%46,1 \pm 22,4$, $\%53,3 \pm 21,5$ olarak elde edildi. İnfüzyon sonrası 1 metreden 4. ve 24. saatte alınan ortalama doz hızları sırasıyla; $24,51 \mu\text{Sv/saat}$, $16,14 \mu\text{Sv/saat}$ olarak bulundu.

Sonuç: Lu-177 PSMA uygulamalarında renal klirensin hızlı olduğu ve 4. saatte ile 24. saatte ölçülen doz hızlarının tüm hastalarda $30 \mu\text{Sv/saat}$ altında saptandığından radyasyon güvenliği açısından ayaktan tedavi protokolüne uygun olduğu sonucuna varıldı.

Anahtar Kelimeler: Lu-177 PSMA, radyasyon güvenliği

[PS-003]

Ga-68 PSMA PET/BT Görüntülerinin Kantitatif Değerlendirilmesi

[Yasemin Parlak](#), Didem Göksoy, Gül Gümüşer, Elvan Sayıt

Manisa Celal Bayar Üniversitesi Tıp Fakültesi, Nükleer Tıp Anabilim Dalı, Manisa

Amaç: Ga-68 prostat spesifik membran antijeni (PSMA) pozitron emisyon tomografi/bilgisayarlı tomografi (PET/BT) ile görüntüleme prostat kanserli hastalarda erken tedavi fırsatı sağlayan yaygın kullanıma sahip görüntüleme yöntemidir. Görüntüleme süresi, görüntü kalitesi üzerinde önemli bir etkiye sahiptir. Çalışmanın amacı Ga-68 PSMA PET/BT görüntü kalitesini ölçmek ve hastaların vücut kitle indeksine (VKİ) uygun tarama zamanını tespit etmektir.

Yöntem: Çalışmaya Ga-68 PET/BT için görüntülemeye gelen 42 hasta (yaş ortalaması: $68,73 \pm 8,8$ yıl) çalışmaya dahil edilmiştir. Hastalar VKİ'lerine göre 4 gruba ayrıldı (1. grup VKİ $<24,9$, 2. grup VKİ $25-29,9$, 3. grup VKİ $30-30,9$, 4. grup VKİ >35). Tüm hastalara intravenöz olarak $2,2 \text{ MBq/kg}$ Ga-68 PSMA enjeksiyonu yapıldı. Ortalama 60 dakika sonra supin pozisyonda verteksten uyluk proksimaline kadar kollar yukarıda olacak şekilde hasta pozisyonlanarak düşük doz BT (120 kVp ve 80 mAs) ve PET (Philips marka True Flight Select model) görüntüleri alındı. BT verileri atenüasyon düzeltmesi için kullanıldı. Tüm hastalar için PET/BT görüntüleme öncesi hasta hazırlığı, akuzisyon protokolleri ve rekonstrüksiyon parametreleri standardize edildi. Görüntüleme sonrası hastaların karaciğer görüntülemeye girecek şekilde altı dakika tek yatak pozisyonunda düşük BT ile abdomen ek görüntülemesi alınarak referans görüntü olarak kullanıldı. Elde edilen görüntülerden 60, 90, 120, 180, 240, 300, 360 saniye/yatak pozisyonu (s/bp) olacak şekilde PET görüntüleri rekonstrükte edildi. Ga-68 PSMA görüntü kalitesini ölçmek için, rölatif homojen Ga-68 uptake nedeniyle karaciğerdeki sinyal gürültü oranı (SNR) ile aktivite ve tarama süresi kullanılarak normalize edilmiş SNR hesaplanmıştır. Hastaların VKİ'lerine göre tarama süresi ve aktivite miktarı arasındaki korelasyon ve farklılıklar istatistiksel olarak hesaplandı.

Bulgular: Rekonstrükte edilen görüntülerin tarama süreleri SNR sonuçları 60, 90, 120, 180, 240, 300, 360 s/bp için sırasıyla; $7,95 \pm 1,34$, $8,85 \pm 1,63$, $9,3 \pm 1,8$, $9,8 \pm 1,6$, $10,9 \pm 2,14$, $11,77 \pm 2,48$, $12,41 \pm 2,94$ elde edildi. Tarama süreleri ile SUV_{maks} arasında önemli farklar tespit edildi. Normalize edilmiş SNR'ler 360 s/bp olan referans görüntü ile karşılaştırıldığında 60, 90 ve 120 s/bp ile elde edilen görüntüler arasındaki varyansın yüksek olduğu tespit edilmiştir. Hastaların artan vücut kütlesi ile SNR'de önemli bir düşüş gösterdi.

Sonuç: Hesaplanan normalize edilmiş SNR'ler değerlendirildiğinde ilk üç grupta görüntüleme süresinin en az 180 s/bp , 4. gruptaki hastalar için 240 s/bp olması görüntü kalitesini önemli derecede arttıracaktır. Sürenin artmasına bağlı olarak hasta hareketi durumları da göz önünde bulundurularak genel

durumu iyi olan hastalar için bu protokolün uygulanabilir olduğu sonucuna varılmıştır.

Anahtar Kelimeler: Ga-68 PSMA, PET/BT

[PS-004]

Sol Meme Kanserli Olgularda Radyoterapi Sonrası Miyokard Hasarının F-18 FDG PET/BT ve MPS Bulgularıyla Değerlendirilmesi

[Özge Frol](#), Ediz Beyhan, Rahime Şahin, Mehmet Can Baloğlu, Nurhan Ergül, Esra Arslan, Tevfik Fikret Çermik

Sağlık Bilimleri Üniversitesi, İstanbul Eğitim ve Araştırma Hastanesi, Nükleer Tıp Kliniği, İstanbul

Amaç: Meme kanseri kadınlarda en sık saptanan kanserdir. Günümüzde tedavinin bir parçası olarak radyoterapi çok sık uygulanmaktadır. Çoğu hasta mükemmel prognoza sahiptir, bu yüzden radyasyonun geç etkilerini anlamak önemlidir. Sol meme bölgesine radyoterapi uygulanmış hastalar radyasyon ilişkili kardiyovasküler hastalıklar için risk altındadır. Yazımızda sol meme kanseri nedeniyle radyoterapi uygulanma öyküsü bulunan, F-18 florodeoksiglukoz (FDG) pozitron emisyon tomografi/bilgisayarlı tomografide (PET/BT) kalbin apikal bölgesinde artmış F-18 FDG tutulumu saptanan yedi kadın hastanın miyokard perfüzyon sintigrafisi ile değerlendirilmesini sunuyoruz.

Yöntem: Sol meme kanseri tanısıyla radyoterapi uygulanmış ve yeniden evreleme amacıyla kliniğimizde çekilen F-18 FDG PET/BT çekilen, miyokard apeksinde artmış FDG tutulumu saptanan yedi kadın hasta [yaş ortalaması $49,1$ ($35-56$)] çalışmaya dahil edildi. Hastalara miyokardiyal iskemi araştırması amacıyla PET/BT çekiminden sonraki bir hafta içerisinde Tc-99m MIBI farmakolojik stres-rest miyokard perfüzyon sintigrafisi yapıldı. Sintigrafik bulguları klinik ve laboratuvar bulguları ile karşılaştırılarak değerlendirildi.

Bulgular: Apikal bölgede yoğun FDG tutulumu saptanan hastalardan; üç hastada stres çalışmasında apikal kesitlerde izlenen perfüzyon defektinde istirahatte dolmuş gözlenirken, üç hastada sabit perfüzyon defekti, bir hastada normal miyokard perfüzyon sintigrafisi saptandı. Sabit perfüzyon defekti saptanan hastalar F-18 FDG PET/BT'de gözlenen FDG tutulumu nedeniyle skar değil, kronik iskemi olarak yorumlandı. Hastaların tamamının kardiyoloji başvurusu gerektirecek kardiyak semptomu olmamıştır.

Sonuç: Radyasyona bağlı hücresel, moleküler, genetik değişiklikler iskemi veya fibrozisle sonuçlanabilir. Radyasyona bağlı kalp hastalığı, miyokardiyal fibrozis ve kardiyomyopati, koroner arter hastalığı, kapak hastalığı, perikardiyal hastalık ve aritmileri içeren bir kalp patolojisi spektrumunu içerir. Özellikle sol meme kanseri tanılı olguların takiplerinde kullanılan onkolojik F-18 FDG PET/BT görüntüleri değerlendirilirken miyokarddaki F-18 FDG tutulum paternlerini dikkatli değerlendirmek, mortalite ve morbidite açısından önem taşımaktadır.

Anahtar Kelimeler: Miyokard perfüzyon sintigrafisi, FDG PET/BT, radyoterapi, meme kanseri

[PS-005]

Ankilozan Spondilitli Hastalarda Entezal Bölgelerin Klinik, Ultrasonografik ve Sintigrafik Olarak Değerlendirilmesi

Nur Dizdar¹, Mihriban Çağlı², Aylin Akbulut³, Burcu Duyur Çakıt², Gökhan Koca³, Hakan Genç³, Meliha Korkmaz³

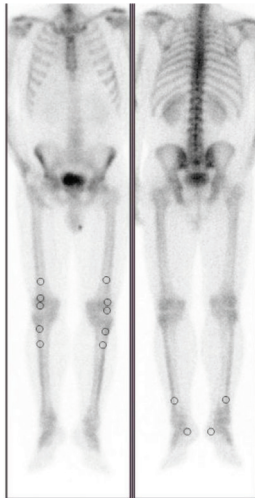
¹Sağlık Bilimleri Üniversitesi, Gülhane Eğitim ve Araştırma Hastanesi, Nükleer Tıp Kliniği, Ankara

²Sağlık Bilimleri Üniversitesi, Ankara Eğitim ve Araştırma Hastanesi, Fiziksel Tıp ve Rehabilitasyon Kliniği, Ankara

³Sağlık Bilimleri Üniversitesi, Ankara Eğitim ve Araştırma Hastanesi, Nükleer Tıp Kliniği, Ankara

Amaç: Entezopati, tendonların, ligamentlerin ve eklem kapsülünün kemiğe yapışma bölgesinde meydana gelen enflamasyona ve kemik yapıda değişikliklere neden olabilmektedir. Ankilozan spondilit (AS), hastalarında ise ana patolojik lezyon entezittir. Biz de çalışmamızda, AS hastalarında alt ekstremitelerde majör periferel entezit bölgelerindeki ultrasonografi bulgularını kemik sintigrafisi parametreleri ile olan ilişkisini araştırdık.

Yöntem: Eylül 2018–Ocak 2019 tarihleri arasında nükleer tıp kliniğimize yönlendirilen romatoloji polikliniğinde takipli, modifiye New York kriterlerine göre AS tanısı almış 20 hasta ve kliniğimize gelen romatolojik hastalığı olmayan ve kemik sintigrafisinde patolojik bulgu gözlenmeyen 20 kişi çalışmaya dahil edildi. Alt ekstremitelerde majör periferel entezit bölgeleri B mode ve power Doppler ultrasonografi ile entezitle karakterize bulgular olan tendon kalınlık artışı, entezofit ve kemik erozyonları değerlendirildi.



Şekil 1. Entezit indeksi için alt ekstremitelere sabit boyutta dairesel ROI'ler çizildi

Tablo 1. Demografik ve klinik veriler			
	Kontrol (n=20)	Hasta (n=20)	P
Yaş	39,85±7,51	42,7±8,01	>0,05
Cinsiyet (E:K)	12:08	09:11	>0,05
Hastalık süresi (yıl)	0	9,35±4,48	<0,001
HLA-B 27 (+)	0/20	7/20	>0,05
CRP (mg/dL)	1,51±0,70	13,8±12,9	<0,001
Sedimentasyon (mm/saat)	3,77±1,39	13,04±11,25	0,001

Tüm olgulara kemik sintigrafisi yapılarak alt ekstremitedeki majör periferel entezit bölgeleri için entezit indeksleri hesaplandı. Entezit indeksi hesaplamak için alt ekstremitelerde entezit olan bölgeye ve aynı tarafta entezit olmayan bölgeye sabit boyutta dairesel ROI çizilerek, bu alanlardan hesaplanan sayımlar birbirlerine oranlandı (entezal bölge/entezal olmayan bölge) (Şekil 1). Klinik izlemde ve ultrasonografik değerlendirmede entezopati doğrulanmış hastaların ve sağlıklı gönüllülerin kemik sintigrafisinde hesaplanan entezit indeksleri istatistiksel olarak incelendi (Mann-Whitney U test, p<0,05).

Bulgular: Hastaların yaş ortalaması 42,7±8,01 yıl, hastalık süresi ortalaması 9,35±4,48 yıldır. En sık etkilenen entezal bölgeler patellar bölge, tüberositas tibia ve aşil tendonları olduğu için bu bölgeler ROI'lar çizilerek her hastada 4 olmak üzere, toplamda 160 entezal bölgede değerlendirildi. Klinik olarak 24 bölgede (%46,25) hassas, şiş veya ağrılı olarak bulundu. Ultrasonografik değerlendirmede ise 59 bölgede (%36,87) tendon kalınlaşması, entezofit ve kemik erozyonu gözlemlendi. Kemik sintigrafisinde AS hastalarında hesaplanan entezit indeksi 1,36±0,23 ve kontrol grubunda hesaplanan entezit indeksi 1,23±0,17 olarak bulundu. Her iki grup arasında anlamlı fark saptandı (p<0,05). Klinik ve ultrasonografik olarak doğrulanmış entezal lezyon sayısı 9'dan fazla bulunan hastalarda her iki grup arasında anlamlı farklılık saptandı (Tablo 2).

Sonuç: Klinik ve ultrasonografik olarak entezit düşünülen bölgelerde kemik sintigrafisinde artmış radyoaktivite tutulumu izlendi ve hesaplanan entezit indeksi romatolojik hastalığı olmayan hastalara göre anlamlı olarak yüksek bulundu. Patolojik olarak entezitlerde lokal enflamasyon, kemik erozyonu ve ossifikasyon meydana geldiği için bu bölgelerde lokal artmış Tc-99m MDP akümüasyonu izlenmektedir. Buna göre kemik sintigrafisinde hesaplanan entezit indeksinin entezopati tanısı için klinisyene yardımcı olabilecek değerli bir yöntem olarak gözükmektedir.

Anahtar Kelimeler: Entezit, entezit indeksi, kemik sintigrafisi, ankilozan spondilit, Tc-99m MDP

Tablo 2. Entezopati indeksi ve entezal lezyon sayısı arasındaki ilişki

	Kontrol (Mean + SD)	Hasta (Mean + SD)	Entezal lezyon sayısı	p
Sağ patella superior pol/Sağ femur distal	1,23±0,15	1,41±0,23	9	0,018
Sağ patella inferior pol/Sağ femur distal	1,21±0,1	1,40±0,29	7	>0,05
Sol patella superior pol/Sol femur distal	1,29±0,17	1,47±0,22	10	0,006
Sol patella inferior pol/Sol femur distal	1,3±0,14	1,32±0,16	3	>0,05
Sağ tüberositas tibia/Sağ tibia proksimal	1,29±0,14	1,37±0,24	7	>0,05
Sol tüberositas tibia/Sol tibia proksimal	1,27±0,13	1,28±0,16	5	>0,05
Sağ kalkakeus posterior/Sağ tibia distal	1,14±0,24	1,39±0,26	11	0,001
Sol kalkaneus posterior/Sol tibia distal	1,10±0,17	1,25±0,24	7	>0,05

[PS-006]

Papiller Tiroid Kanseri Nüksünde F-18 FDG ve Ga-68 DOTATATE PET/BT Görüntülemenin Tanı ve Tedavi Yönetimine Katkısı

Edanur Topal, Duygu Has Şimşek, Emine Göknuş Işık, Ayşe Mudun, Zeynep Gözde Özkan

İstanbul Üniversitesi, İstanbul Tıp Fakültesi, Nükleer Tıp Anabilim Dalı, İstanbul

Amaç: Papiller tiroid kanseri (PTK) tanısı ile yeniden evreleme amaçlı yapılan F-18 florodeoksiglikoz (FDG) ve Ga-68 DOTATATE pozitron emisyon tomografi/bilgisayarlı tomografinin (PET/BT) tanıl gücü ve tedavi yönetimine katkısı karşılaştırılmıştır.

Yöntem: 2018-2020 yılları arasında PTK tanısıyla takipli, tiroglobulin yüksekliği nedeniyle eş zamanlı (<3 ay) F-18 FDG ve Ga-68 DOTATATE PET/BT görüntülemesi yapılan ve takip verisi bulunan hastalar retrospektif olarak incelendi. PET/BT görüntüleri iki ayrı nükleer tıp hekimi tarafından klinik ve mevcut görüntüleme bulgularıyla birlikte değerlendirildi. BT'de saptanan metastatik lezyonların sayısı ve lokalizasyonları doküman edildi. Metastatik lezyonlarda artmış aktivite tutulumu saptanan odaklar PET pozitif kabul edildi. PET/BT öncesi planlanan tedaviler PET/BT bulguları sonrası tekrar değerlendirilerek F-18 FDG ve Ga-68 DOTATATE PET/BT'nin tedavi yönetimine katkısı belirlendi.

Bulgular: Çalışmaya sekiz hasta (beş kadın, üç erkek; ortalama yaş: 62) dahil edildi. Sekiz hastadan ikisi onkositik, dördü klasik, ikisi foliküler ve biri onkositik-klasik varyant PTK idi. Altı hastada her iki PET/BT'de en az bir pozitif lezyon saptanırken bir hastada sadece F-18 FDG PET/BT'de pozitif lezyon, kalan bir hastada ise sadece Ga-68 DOTATATE PET/BT'de pozitif lezyon saptandı (Tablo 1). Her iki PET/BT çalışması pozitif altı hastanın dördünde Ga-68 DOTATATE PET/BT ve F-18 FDG PET/BT görüntüleme bulguları benzer iken, iki hastada F-18 FDG PET/BT aktivite tutulumu/lezyon sayısı belirgin olarak yüksekti. Metastatik lezyonlar karşılaştırıldığında, BT görüntülerinde tespit edilen 107 metastatik lezyonun 75 tanesi (%71) F-18 FDG (+), 88 tanesi (%82) Ga-68 DOTATATE (+) idi. F-18 FDG PET/BT, dört hastada ek lezyonların tespiti ile cerrahi alanının genişletilmesi veya sistemik terapilerin planlanması sonucu hastaların %50'sinde tedavi yönetimini değiştirdi. Ga-68 DOTATATE PET/BT ise iki hastada ek lezyonların tespiti ile cerrahi alanının genişletilmesi, iyot refrakter iki hastada ise somatostatin reseptör pozitif sistemik metastazlara yönelik radyonüklid tedavi planlanması nedeniyle hastaların %50'sinde tedavi yönetimine katkı sağladı.

Sonuç: PTK nedeniyle takip edilen ve tiroglobulin yüksekliği sebebiyle nüks şüphesi bulunan hastalarda F-18 FDG ve Ga-68 DOTATATE PET/BT, ek lezyonların tespiti ile tanı ve tedavi yönetiminde yol gösterici olup, Ga-68 DOTATATE PET/BT ek olarak teranöstit katkı ile iyot refrakter metastatik hastalıkta katkı sağlamaktadır.

Anahtar Kelimeler: Papiller tiroid kanseri, Ga-68 DOTATATE PET/BT, F-18 FDG PET/BT

Tablo 1. Görüntüleme yöntemlerinde lezyon lokalizasyonlarının ve sayılarının karşılaştırılması

Pozitif Bölge	BT		¹⁸ F-FDG PET/BT		⁶⁸ Ga-DOTATATE PET/BT	
	Hasta Sayısı	Lezyon Sayısı	Fdg + Hasta Sayısı	Fdg + Lezyon Sayısı	Ga + Hasta Sayısı	Ga + Lezyon Sayısı
Baş-b boyun LN	7	18	6	8	5	14
Mediasten LN	5	21	4	10	4	17
Aksilla LN	1	1	1	1	0	0
Lokal Nüks	4	4	4	4	4	3
Akciğer	3	50	3	42	2	48
Kemik	3	11	3	9	2	4
Karaciğer	1	1	1	1	0	0
Beyin	1	2	1	1	1	2
Toplam Sayı	8	107	7	75	7	88

LN: Lenf Nodu

[PS-007]

Ga-68 PSMA PET/BT'nin Prostat Kanselerinde İlk Evrelemedeki Etkinliğinin Değerlendirilmesi

Özge Vural Topuz¹, Ayşegül Aksu², Sadife Rüya Erinç¹, Müge Öner Tamam¹

¹Sağlık Bilimleri Üniversitesi, Prof. Dr. Cemil Taşcıoğlu Şehir Hastanesi, Nükleer Tıp Kliniği, İstanbul

²Başakşehir Çam ve Sakura Şehir Hastanesi, Nükleer Tıp Kliniği, İstanbul

Amaç: Prostat spesifik membran antijeni (PSMA) prostat hücrelerinin yüzeyinde fizyolojik olarak bulunan bir glikoproteindir. Prostat kanserli hastaların %95'inde pozitif bulunmuştur. PSMA pozitron emisyon tomografisi/bilgisayarlı tomografi (PET/BT), prostat kanserinde nüks/metastazların saptanması ve tedavi planlanmasında tanıl doğruluğu artıran bir fonksiyonel görüntüleme yöntemidir. Bunun yanı sıra tanı anında ilk evrelemede de primer hastalığı belirlemede ve metastatik lezyon varlığını araştırmada yüksek duyarlılık ve özgüllüğe sahiptir. Çalışmamızın amacı yeni tanı konulan prostat kanserli hastalarda Ga-68 PSMA PET/BT görüntülemenin primer evrelemedeki etkinliğinin değerlendirilmesidir.

Yöntem: Temmuz 2017-Mart 2019 tarihleri arasında kliniğimize tedavi öncesi evreleme endikasyonu Ga-68 PSMA PET/BT çekimi için başvuran 139 prostat kanseri tanılı hasta çalışmaya dahil edildi. Hastalar prostat spesifik antijen (PSA) seviyeleri, Uluslararası Ürolojik Patoloji Topluluğu (International Society of Urological Pathology) derecelendirme grupları, Gleason skorları (GS), D'Amico risk grupları ve metastaz varlıklarına göre gruplara ayrıldılar. Primer prostat lezyonlarının, metastatik lenf nodlarının ve kemik metastazlarının SUV_{maks} değerleri ölçüldü. İki grubun datalarının karşılaştırılmasında Mann-Whitney U testi kullanıldı. Çok değişkenli analizde metastaz varlığının bağımsız prediktörlerini belirlemede lojistik regresyon kullanıldı.

Bulgular: D'Amico risk grupları arasında prostat SUV_{maks} seviyeleri açısından istatistiksel olarak anlamlı farklılık saptandı. Yüksek risk grubundaki hastaların prostat SUV_{maks} seviyeleri orta-yüksek riskli hastaların prostat SUV_{maks} seviyelerinden anlamlı olarak daha yüksekti (p<0,001). Ayrıca PSA seviyeleri ³²⁰ ng/mL olan hastaların prostat SUV_{maks} değerleri, PSA seviyeleri <20 ng/mL olan hastaların prostat SUV_{maks} seviyelerinden anlamlı olarak daha yüksekti (p<0,001). Prostat glandı her iki lobunda PSMA tutulumu olan hastaların metastaz olasılığı (%42,6) tek lobda PSMA tutulumu olan hastalara göre anlamlı olarak daha yüksekti (%7,9) (p<0,001). Metastazı olmayan hastalara göre anlamlı seviyede daha yüksekti. Çok değişkenli analizde prostat glandının her iki lobunda PSMA tutulumu olması, PSA

320 ng/mL olması, prostat SUV_{maks} 38,6 olması ve GS 38 olması metastaz varlığının bağımsız prediktörleri olarak belirlendi.

Sonuç: Primer prostat lezyonunun SUV_{maks} değerleri ile hastaların PSA değerleri ve risk grupları/GS'leri arasındaki güçlü ilişki bize SUV_{maks} değerinin prostat kanserinin risk sınıflamasının önemli bir belirleyicisi olabileceğini ve risk grubunu değiştirebileceğini düşündürmektedir.

Anahtar Kelimeler: Prostat kanseri, Ga-68 PSMA PET/BT, evreleme

[PS-008]

Endometrium Kanserinde Preoperatif Evreleme Amaçlı Çekilen F-18 FDG PET/BT Görüntülemenin Klinik Evrelemeye Katkısı

Özge Vural Topuz¹, Ayşegül Aksu², Sadife Rüya Erinc¹, Müge Öner Tamam¹

¹Sağlık Bilimleri Üniversitesi, Prof. Dr. Cemil Taşcıoğlu Şehir Hastanesi, Nükleer Tıp Kliniği, İstanbul

²Başakşehir Çam ve Sakura Şehir Hastanesi, Nükleer Tıp Kliniği, İstanbul

Amaç: Avrupa ve Amerika'da endometrium kanserleri tüm kadın genital sistem maligniteleri arasında en sık görülenidir. Tedavi sürecinin yönetilmesinde erken tanı anıdadağru evreleme ok önemlidir. Endometrium kanserinin tam evrelemesi eksploratif laparotomi, total abdominal histerektomi, bilateral salpingooferektomi, pelvik ve paraaortik lenfadenektomiye kapsar. F-18 ile işaretli florodeoksiglukoz pozitron emisyon tomografisi/bilgisayarlı tomografi (FDG PET/BT) jinekolojik malignitelerde evreleme, tedavi yanıtının değerlendirilmesi, tedavi sonrası rezidü/nüks hastalığın belirlenmesi amaçlarıyla sıkça kullanılmaktadır. Lenf nodlarının durumunun değerlendirilmesindeki faydaları göz önüne alındığında preoperatif dönemde yapılan F-18 FDG PET/BT çalışmalarının prognostik olarak fayda gösterebileceği düşünülmektedir. Çalışmamızın amacı endometrium kanserinde preoperatif evreleme amaçlı çekilen F-18 FDG PET/BT görüntülemenin klinik evrelemeye katkısının değerlendirilmesidir.

Yöntem: Ocak 2016-Kasım 2017 tarihleri arasında nükleer tıp kliniğimizde tedavi öncesi evreleme amaçlı F-18 FDG PET/BT çekimi için başvuran ve daha sonra bir ay içerisinde herhangi bir tedavi almadan histerektomi ve lenf nodu diseksiyonu uygulanmış olan 66 endometrium kanseri tanılı hasta çalışmaya dahil edildi. F-18 FDG PET/BT çalışmalarında primer lezyonların ve patolojik lenf nodlarının SUV_{maks}, SUV_{mean}, MTV ve TLG değerleri ölçüldü. Postoperatif patoloji sonuçlarından FIGO sınıflandırmaları, tümörlerin histolojik tipleri, miyometriyal invazyon derinlikleri (Mİ), maksimum tümör çapları, servikal stromal invazyonları ve lenf nodu metastaz bulgularına ait veriler FDG PET/BT'den elde edilen veriler ile birlikte değerlendirildi. İstatistiksel analiz için "Number Cruncher Statistical System" (Kaysville, Utah, USA) programı kullanıldı.

Bulgular: Yüksek ve düşük riskli hasta grupları arasında TLG, MTV ve SUV_{maks} değerlerinde istatistiksel olarak anlamlı farklılık izlenirken, bu grupları ayırt etme gücü en yüksek TLG'de saptandı. FDG PET/BT'nin lenf nodu saptamada duyarlılığı %90; özgüllüğü %96,43, PPD %81,81, NPĐ %98,18 ve doğruluğu %95,45 olarak hesaplandı. Non-endometrioid tanılı hastalarda MTV ve TLG değerleri endometrioid tipe göre anlamlı yüksek idi. Mİ >1/2 olan hastalarda primer tümör SUV_{maks}, MTV ve TLG değerleri Mİ <1/2 olan gruba göre anlamlı düzeyde yüksekti. Servikal stromal invazyon izlenen hastalarda TLG değerleri, invazyon izlenmeyen gruba göre anlamlı düzeyde yüksekti. Histopatolojik olarak lenf nodu metastazı olan hastalarda primer tümörden elde edilen MTV ve TLG değerleri, metastaz olmayan hastalara göre daha yüksek düzeydeydi. FIGO IA ve IB olan hastalarda TLG, MTV ve SUV_{maks} değerlerinde anlamlı farklılık izlendi.

Sonuç: TLG başta olmak üzere, F-18 FDG PET/BT'den elde edilen SUV ve völümetrik parametreler risk grupları, FIGO evresi, lenf nodu metastazı, Mİ

ve servikal stromal invazyon gibi tümöre ait özellikleri preoperatif dönemde ön görebilen önemli bir non-invaziv yöntemdir.

Anahtar Kelimeler: Endometrium kanseri, F-18 FDG PET/BT, evreleme

[PS-009]

Plevral Effüzyon Karakterizasyonunda F-18 FDG PET/BT

Fikri Selçuk Şimşek¹, Doğanğün Yüksel¹, Olga Yaylalı¹, Halil Serdar Aslan², Emel Karpuzoğlu Kılıçarslan³, Ferda Bir³, Muhammet Arslan², Fatma Özge Can⁴, Erhan Uğurlu⁵

¹Pamukkale Üniversitesi Tıp Fakültesi, Nükleer Tıp Anabilim Dalı, Denizli

²Pamukkale Üniversitesi Tıp Fakültesi, Radyoloji Anabilim Dalı, Denizli

³Pamukkale Üniversitesi Tıp Fakültesi, Patoloji Anabilim Dalı, Denizli

⁴İzmir Katip Çelebi Üniversitesi Tıp Fakültesi, Biyoistatistik Anabilim Dalı, İzmir

⁵Pamukkale Üniversitesi Tıp Fakültesi, Göğüs Hastalıkları Anabilim Dalı, Denizli

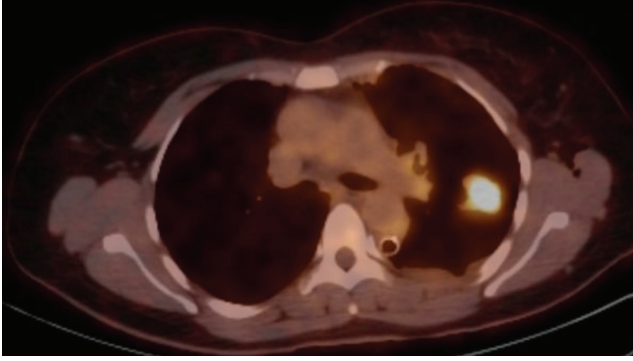
Amaç: Malign hastalık tanısı olan ya da bu açıdan yüksek şüpheli olarak değerlendirilen olgularda plevral effüzyonu (PE) karakterize etmek zaman zaman oldukça güç olabilmektedir. Amacımız bu hastalarda F-18 florodeoksiglukoz (FDG) pozitron emisyon tomografisi/bilgisayarlı tomografi (PET/BT) ile kullanışlı bir pratik yaklaşım ortaya koyabilmektir. Elde edilebilecek sonuçlar, özellikle invaziv prosedürlerin uygulanmadığı hastalarda klinik karar vermeyi kolaylaştırarak hasta yönetiminin etkinliğinin artırılmasını sağlayabilecektir.

Yöntem: Toplam 67 hastanın F-18 FDG PET/BT, plevral sıvı sitolojisi (PSS) ve varsa plevral histopatolojileri geriye dönük olarak yeniden incelendi. Hastanın PSS'si veya histopatolojisi malign ise effüzyon malign olarak kabul edildi. Histopatolojisi bulunmayan hastalarda ardışık iki PSS negatif ise effüzyon benign olarak kabul edildi. Bir negatif PSS bulunan hastalarda karakterizasyon başlangıç ve takip F-18 FDG PET/BT'ye dayalı klinik kararlar yapıldı.

Bulgular: Yirmi üç F-18 FDG PET/BT parametresinin hiçbirisi PE'yi tek başına karakterize edemedi. Buna karşın, PE SUV_{maks} >1,3 veya PE SUV_{maks/mediastinal} kan havuzu SUV_{ort} >1,2 diffüz-nodüler/nodüler plevral kalınlaşma, obstrüktif atelektazi, akciğerde SUV_{maks} >2,5 olan nodül/kitle veya multipl pulmoner nodülden en az biri ile birlikte kombine edildiğinde özgüllük, pozitif öngörü değeri ve doğruluk önemli ölçüde yükseldi. Özgüllük ve pozitif öngörü değeri her ikisi için %100 olarak hesaplanırken, doğruluk ilk parametre için %89,5, ikincisi için ise %90 olarak bulundu. Bununla birlikte, duyarlılık ve negatif pozitif öngörü değeri hala yetersizdi. Çalışmamızda belirtilen dört parametreden en az biri ile birlikte SUV_{maks} >1,3 olan 29 hastanın tümü malign PE tanısı aldı. SUV_{maks/mediastinal} kan havuzu SUV_{ortalama} >1,2 olan 24 PE hastası için de aynı sonuçlar elde edildi. İlk kriter tüm popülasyonun %43,2'sini oluşturmaktaydı.

Sonuç: İnvaziv tanısal yöntemler için kontrendikasyonu bulunan ve tanımlanan kriterleri karşılayan hastalar, öncelikle malign PE olarak kabul edilebilir. Böylelikle bu özel grupta hasta yönetimi ve klinik karar verme daha kolay ve hızlı olabilecektir düşüncesindedir.

Anahtar Kelimeler: Plevral effüzyon, F-18 FDG PET/BT, kombine yaklaşım



Şekil 1. Pulmoner nodül ve plevral effüzyonu olan hastada plevral effüzyonu (PE) SUV_{maks} 1,82, PE SUV_{maks}/MBP SUV_{ort} ise 1,27 olarak hesaplandı. Plevral sıvı sitolojisi malign olarak değerlendirilen hastada tanımlananlar dışında pozitif bulgu mevcut değildi

Tablo 1. Üç farklı kombine F-18 FDG PET/BT yaklaşımının diagnostik değerleri

	Duyarlılık (%)	Özgüllük (%)	PPV (%)	NPV (%)	Doğruluk (%)
PE $SUV_{maks} > 1,3$ ile birlikte diffüz-nodüler/nodüler plevral kalınlaşma, obstrüktif atelektazi, akciğerde $SUV_{maks} > 2,5$ olan nodül/ kitle veya multipl pulmoner nodülden en az biri	87,9	100	100	55,6	89,5
PE $SUV_{maks} /$ mediastinal kan havuzu $SUV_{ort} > 1,2$ diffüz-nodüler/nodüler plevral kalınlaşma, obstrüktif atelektazi, akciğerde $SUV_{maks} > 2,5$ olan nodül/ kitle veya multipl pulmoner nodülden en az biri	88,2	100	100	60	90
PE $SUV_{maks} /$ karaciğer SUV_{ort} diffüz-nodüler/ nodüler plevral kalınlaşma, obstrüktif atelektazi, akciğerde $SUV_{maks} > 2,5$ olan nodül/ kitle veya multipl pulmoner nodülden en az biri	64,8	91,6	96	45,8	71,4

Tablo 2. Farklı metabolik parametrelerin ROC analiz sonuçları

	Kesme değeri	Duyarlılık (%)	Özgüllük (%)	PPV (%)	NPV (%)	Doğruluk
PE SUV_{maks}	>1,3	75,5	77,2	87,2	60,7	76,1
PE $SUV_{maks}/$ karaciğer SUV_{maks}	>0,65	68,8	68,1	87,6	51,7	68,7
PE $SUV_{maks}/$ karaciğer SUV_{ort}	>1,0	62,7	81,8	87,5	51,4	68,6
PE $SUV_{maks}/$ MBP SUV_{maks}	>0,81	77,7	63,6	81,4	58,3	73,1
PE $SUV_{maks}/$ MBP SUV_{ort}	>1,2	64,4	80,9	87,9	51,5	69,7
PE SUV_{ort}	>0,9	64,4	72,7	82,9	50,0	67,1

[PS-010]

Pandemi Döneminde F-18 FDG PET/BT'de Rastlantısal Olarak Yakalanan COVID-19 Hastalarına Ait Bulgular

Ümmühan Abdülrezzak, Emre Temizer, Ahmet Tutuş

Erciyes Üniversitesi Tıp Fakültesi, Nükleer Tıp Anabilim Dalı, Kayseri

Amaç: Onkolojik amaçlı ve diğer endikasyonlarla yapılan F-18 florodeoksiglukoz (FDG) pozitron emisyon tomografi/bilgisayarlı tomografi (PET/BT) görüntülemesinde Koronavirüs hastalığı-2019 (COVID-19) hastalığına ait bulguların gösterilmesidir.

Yöntem: Ocak 2020-Şubat 2021 tarihleri arasında Erciyes Üniversitesi Tıp Fakültesi, Nükleer Tıp Anabilim Dalı'nda F-18 FDG PET/BT yapılan ve kanserle alakasız enfeksiyöz ve/veya enflematuvar hastalıkları düşündürülen bulgulara sahip 28 hastanın PET/BT bulguları, hasta anamnezleri ve varsa polimeraz zincir reaksiyonu (PCR) sonuçları kaydedildi. PET/BT'de enfeksiyon bulguları sonrasında floresan PCR testi yapılan yedi hastanın sonuçları kaydedildi.

Bulgular: F-18 FDG PET/BT sonuçlarına göre yaşı 21-88 aralığında olan (ortalama: $61,79 \pm 16,8$) 28 hastada COVID-19 enfeksiyonundan şüphelenildi. Bu hastaların 18'i kanser hastalığı, dördü akciğerde soliter pulmoner nodül,

dördü sebebi bilinmeyen ateş, ikisi primer odak arama ve biri de demansiyel hastalık nedeniyle PET/BT çekilmişti. PET/BT sonucunda hastaların tamamında akciğerde enfeksiyon bulguları, üç hastada beyin tutulumunu düşündürülen bulgular, sekiz hastada vaskülit bulguları, bir hastada miyozit, bir hastada kolit, bir hastada da böbrek tutulumunu düşündürülen bulgular izlendi. PET/BT çekiminden bir ay önce veya sonrasında yapılmış olan PCR test sonucu 14 hastada pozitif idi. PCR testi pozitif olan yedi hastanın testi PET/BT çekimi sonrasında enfeksiyon bulguları izlendikten sonra yapıldı. Dokuz hastada test sonucu negatif ve beş hastada da test yapıp yapılmadığı bilinmiyordu. Akciğer tutulumlarının SUV_{maks} değerleri 1-11 aralığında (ortalama: $4,1 \pm 2,5$) idi. Yetmiş beş yaşında kadın hastada ani gelişen geçici hafıza kaybı ve demansiyel semptomlar nedeniyle PET/BT yapıldı ve beyinde yama tarzında hipometabolik alanlar izlenmesi üzerine COVID-19 enfeksiyon şüphesi ile yapılan test pozitif olarak geldi.

Sonuç: Herhangi bir endikasyonla PET/BT çekimi yapılan hastalarda rastlantısal olarak tespit edilen enfeksiyon bulgularının pandemi döneminde COVID-19 enfeksiyonu ile ilişkili bulgular olabileceği akılda tutulmalıdır. Nükleer tıp personelinin de bu konuda farkındalığının yüksek olup korunma kurallarına riayet ederek çalışmalarını sürdürmeleri gerekmektedir.

Anahtar Kelimeler: F-18 FDG PET/BT, COVID-19, enfeksiyon

Tablo 1. F-18 FDG PET/BT yapılan hastalarda rastlantısal olarak izlenen COVID-19 enfeksiyonu ile ilişkili bulgular ve hasta karakteristikleri

Olgu	Yaş ortalama: $61,29 \pm 16,8$	Cinsiyet	PET/BT endikasyonu	PCR test sonucu	Bulgular	AC SUV_{maks}
1	77	Erkek	Primer	Negatif	Akciğer: Kaldırım taşı görünümünün eşlik ettiği buzlu cam dansitesinde retikülolineer/nodüler konsolide alanlar vaskülit	6,6
2	40	Erkek	Spn	Pozitif	Akciğer: Periferik yerleşimli buzlu cam dansitesinde retikülolineer dansite artışları	4,3
3	48	Erkek	Kanser	Negatif	Akciğer: Yama tarzında buzlu cam dansite artışları ile küme yapmış birkaç adet nodüler dansite artışı vaskülit	1,0
4	79	Erkek	Kanser	Negatif	Akciğer: Periferik yerleşimli yama tarzında buzlu cam dansite artışlarının eşlik ettiği konsolide alanlar	5,6
5	81	Erkek	Kanser	Pozitif	Akciğer: Buzlu cam dansitesinde konsolide alanlar	1,1
6	57	Erkek	Kanser	Pozitif	Akciğer: Periferik yerleşimli yama tarzında buzlu cam dansite artışları ve konsolide alanlar vaskülit	3,7
7	52	Erkek	Kanser	Pozitif	Akciğer: Buzlu cam dansitesinin eşlik ettiği milimetrik nodüler dansite artışları vaskülit	1,3
8	53	Erkek	Kanser	Bilinmiyor	Akciğer: Hava bronkogramları ihtiva eden buzlu cam dansitesinde konsolide alanlar	2,4
9	64	Erkek	Spn	Negatif	Akciğer: Kaldırım taşı görünümü veren buzlu cam dansitesinde retiküler konsolide alanlar	2,3
10	81	Kadın	Ateş	Pozitif	Akciğer: Buzlu cam dansitesinde ve tomurcuklanmış ağaç görünümünün eşlik ettiği konsolide alanlar beyin: Yama tarzında hipometabolizma miyozit	3,8
11	75	Erkek	Demans	Pozitif	Beyin: Yama tarzında hipometabolik alanlar	6,5
12	49	Erkek	Kanser	Negatif	Akciğer: Periferik yerleşimli buzlu cam dansitesinde retiküler dansite artışları ve konsolide alanlar	8,8
13	64	Kadın	Kanser	Negatif	Akciğer: Periferik yerleşimli buzlu cam dansitesinde konsolide alanlar	2,8
14	36	Erkek	Kanser	Pozitif	Akciğer: Periferik yerleşimli buzlu cam dansitesinde retiküler dansite artışları ve konsolide alanlar	2,0
15	81	Kadın	Primer	Pozitif	Akciğer: Periferik yerleşimli buzlu cam dansitesinde retiküler dansite artışları ve konsolide alanlar vaskülit kolit	11,1
16	43	Kadın	Ateş	Bilinmiyor	Akciğer: Buzlu cam dansitesinde retiküler dansite artışları	3,6

Tablo 1. Devamı

Olgu	Yaş ortalaması: 61,29±16,8	Cinsiyet	PET/BT endikasyonu	PCR test sonucu	Bulgular	AC SUV _{maks}
17	60	Kadın	Spn	Pozitif	Akciğer: Periferel buzlu cam dansitesinde konsolide alanlar	4,5
18	72	Kadın	Kanser	Pozitif	Akciğer: Periferinde buzlu cam dansitesinin eşlik ettiği konsolide alanlar ve nodüler tarzda dansite artışları vaskülit	4,4
19	68	Kadın	Kanser	Bilinmiyor	Akciğer: Buzlu cam dansitesinde nodüler dansite artışları ve yama tarzında konsolide alanlar	3,9
20	72	Kadın	Kanser	Pozitif	Akciğer: Buzlu cam dansitesinde konsolide alanlar	1,2
21	68	Erkek	Kanser	Pozitif	Akciğer: Yer yer milimetrik nodüllerin eşlik ettiği buzlu cam dansitesinde konsolide alanlar vaskülit	5,0
22	65	Erkek	Kanser	Negatif	Akciğer: Periferel buzlu cam dansitesi izlenen yama tarzında konsolide alanlar	3,6
23	51	Kadın	Kanser	Bilinmiyor	Akciğer: Periferel yerleşimli buzlu cam dansitesinde konsolide alanlar	3,6
24	21	Kadın	Kanser	Negatif	Akciğer: Buzlu cam dansitesinde konsolide alanlar	3,6
25	38	Erkek	Ateş	Negatif	Akciğer: Buzlu cam dansitesinde konsolide alanlar böbrek: Diffüz parankimal hipermetabolizma	4,2
26	64	Erkek	Kanser	Pozitif	Akciğer: Buzlu cam dansitesinde konsolide alanlar	6,5
27	88	Erkek	Spn	Negatif	Akciğer: Periferel buzlu cam dansitesi izlenen yama tarzında konsolide alanlar vaskülit	8,2
28	83	Erkek	Kanser	Negatif	Akciğer: Periferel buzlu cam dansitesi izlenen yama tarzında konsolide alanlar	2,0

[PS-011]

Miyokard Perfüzyon SPECT/BT'de Patolojik Morfolojik Bulguların Sıklığı

Selin Kesim, Halil Turgut Turoğlu, Salih Özgüven, Sabahat İnanır, Nuh Filizoğlu, Ceren Özge Şahin, Khanım Niftaliyeva, Tuğba Nergiz Kıssa, Zeynep Ceren Balaban Genç, Kevser Öksüzöğlü, Feyza Şen, Tunç Öneş, Tanju Yusuf Erdil

Marmara Üniversitesi Tıp Fakültesi, Nükleer Tıp Anabilim Dalı, İstanbul

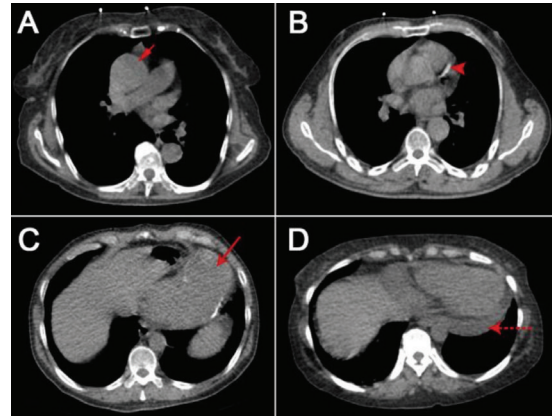
Amaç: Miyokard perfüzyon sintigrafisinde (MPS) atenüasyon düzeltmesi amacıyla kontrastsız bilgisayarlı tomografi (BT) kullanımı, hibrid tek foton emisyon bilgisayarlı tomografi (SPECT)/BT sistemlerinin gelişimi sayesinde hızla artmaktadır. Burada, atenüasyon düzeltmesi amaçlı non-diagnostik BT görüntülerinde saptanan anormal morfolojik bulguların sıklığını araştırmayı amaçladık.

Yöntem: Bölümümüzde koroner arter hastalığı şüphesiyle Ekim 2020 ile Şubat 2021 tarihleri arasında entegre SPECT/BT aygıtı kullanılarak Tc-99m sestamibi (MIBI) ile istirahat/stres miyokard perfüzyon tetkiki yapılmış olan 75 hastanın (32 kadın ve 43 erkek) SPECT/BT görüntüleri retrospektif olarak incelendi.

Bulgular: Hastaların yaş aralığı 38 ile 81 arasında olup ortalaması 56,7±9,7 olarak bulundu. Hastaların %28'inde miyokardiyal iskemi bulguları izlenirken %2,7'sinde skar ile uyumlu bulgular izlendi. Tüm hastalarda kardiyomegali %41,3, asendan aorta dilatasyonu %10,7, ana pulmoner arter dilatasyonu %8, perikardiyal efüzyon %5,3, koroner arter kalsifikasyonu (stent öyküsü olmayan hastalarda) %12, pulmoner nodül insidansı %4 olarak saptandı. Ek olarak, bir hastada apikal anevrizma bulgusu, üç hastada insidental hepatosteatoz, üç hastada kolesistolitiazis, iki hastada böbreklerde hipodens/kistik lezyonlar ve bir hastada karaciğerde hipodens lezyon izlendi.

Sonuç: MPS uygulamalarına SPECT/BT sistemlerinin katılmasıyla MPS'nin tanı doğruluğu ve güvenilirliği artmıştır. Miyokard perfüzyon SPECT çalışmasında BT kullanımının atenüasyon düzeltmesi yanında ek morfolojik bilgileri sağlama avantajı bulunmaktadır. Kardiyomegali, koroner arter kalsifikasyonu, perikardiyal efüzyon, asendan aorta dilatasyonu gibi patolojilere ek olarak insidental ekstrakardiyak bulgular ve Tc-99m MIBI'nin onkotropik ajan olması nedeniyle görüntü alanındaki tanı konmamış tümörlerin açığa çıkarılmasında önemli bilgiler sağlayabilir. Sonuç olarak, BT görüntülerinin incelenmesi, hasta değerlendirmesinin ve dolayısıyla teşhis ve tedavinin hızlandırılmasına katkı sağlar.

Anahtar Kelimeler: Miyokard perfüzyon sintigrafisi, SPECT/BT, hibrid görüntüleme



Şekil 1. A) Asendan aortada 46 mm'ye ulaşan anevrizmatik dilatasyon, B) LAD koroner arter trasesinde kalsifikasyon, C) Sol ventrikülün apikal kısmında sınırlı kalsifiye olan belirgin balonlaşma (apikal anevrizma), D) Kardiyomegaliye eşil eden en kalın yerinde 25 mm'ye ulaşan perikardiyal efüzyon bulguları

[PS-012]

Differansiye Tiroid Kanserli Hastalarda Miliyer Akciğer Metastazı

Mertcan Güven, Fatih Tamer, Aylin Oral, Bülent Yazıcı, Aşegül Akgün

Ege Üniversitesi Tıp Fakültesi, Nükleer Tıp Anabilim Dalı, İzmir

Amaç: Tanı anında differansiye tiroid kanserli (DTK) hastaların küçük bir bölümü metastatik olup, miliyer akciğer metastazlı hastaların erken tanı ve tedavi yönetimi I-131 tedavisine sekonder olabilecek akciğer fibrozisini engellemek açısından önemlidir. Çalışmamızda miliyer akciğer metastazı olan hastaların klinik durumlarını ve I-131 tedavisinin sonuçlarını değerlendirmeyi amaçladık.

Yöntem: Bu amaçla kliniğimizde DTK tanılı miliyer akciğer metastazı olan 32 hastanın klinik verileri retrospektif olarak incelendi. İzlem sürecindeki I-131 tüm vücut tarama sintigrafisi (TVTS), stimüle tiroglobulin (sTg) ile anti-Tg değerleri ve toraks bilgisayarlı tomografi (BT) bulguları değerlendirildi.

Bulgular: Hasta yaş grubu tanı anında 6-78 arasında (ortalama: 29) olup, 20'si kadın, 12'si erkekti. Hastaların hepsi histopatolojik olarak papiller tiroid kanserine sahipti. Alt grup olarak görülme sıklığına göre 12'si klasik tip (%37,5), beşi foliküler varyant (%15,6) üçü diffüz sklerozan, ikisi onkositik, biri solid, biri tall cell + foliküler varyant, biri klasik + foliküler varyant, şeklinde olup yedi hastada alt tip raporlanmamıştı. Kümülatif doz olarak I-131 tedavisi 90-1000 mCi arasında uygulandı. İzlem süresi 3-264 ay arasında olup ortalaması 49,1 aydı. İlk post-terapik TVTS sonrasında diffüz akciğer tutulumu olan hastaların sadece %65,6'sında (21/32) toraks BT miliyer akciğer metastazı ile uyumluydu. Aralıklı I-131 tedavilerin takiben yapılan en son I-131 TVTS göre diffüz akciğer tutulumu hastaların %31,2'sinde (10/32) tam regresyon gösterdi. En son toraks BT görüntülemeye göre altı hastada regresyon, bir hastada progresyon saptanırken, hastaların %78,1'inde akciğer metastazı bulguları stabil seyretti. İlk tanı sırasında sTg değerine göre izlemde sTg değeri >%50 azalan hasta sayısı 12/32 (%37,5) idi. Anti-Tg değeri ile takip edilen beş hastanın birinde I-131 tedavi sonrasında anti-Tg değerinde anlamlı azalma saptandı. Solunum sıkıntısı nedeni ile bir hastada (8 yaş) I-131 tedavisi sonlandırıldı. İzlemde üç hasta (62-78 yaş) eksitus olurken, bu hastaların ikisinde kemik metastazı mevcuttu.

Sonuç: Miliyer akciğer metastazı papiller tiroid kanserinin farklı alt tiplerinde ve değişik yaş gruplarında görülebilmektedir. Toraks BT görüntülemeye ilk tanı anında hastaların büyük bölümünde miliyer akciğer tutulumu bulgusu olmayıp, aralıklı I-131 tedavileri sonrasında yüksek oranda akciğer metastazı bulguları stabil seyretmektedir. İzlemde I-131 TVTS ve toraks BT bulguları, sTg ile anti-Tg değerleri arasında farklılıklar olabilmektedir. I-131 tedavisi ile miliyer akciğer metastazlı hastalarda daha yüksek oranda stabil yanıt ve uzun süreli hastalıklı sağkalım elde edilebildiğini gözlemledik.

Anahtar Kelimeler: Tiroid kanseri, I-131 tedavi, miliyer akciğer metastazı

[PS-013]

Jinekolojik Malignitelerde Metastatik LAP Saptamada PET/BT'nin RolüMine Gümüş¹, Zeynep Burak¹, Nuri Yıldırım², Gürgeniz Serin³¹Ege Üniversitesi Tıp Fakültesi Hastanesi, Nükleer Tıp Anabilim Dalı, İzmir²Ege Üniversitesi Tıp Fakültesi Hastanesi, Kadın Hastalıkları ve Doğum Anabilim Dalı, İzmir³Ege Üniversitesi Tıp Fakültesi Hastanesi, Tıbbi Patoloji Anabilim Dalı, İzmir

Amaç: Bu çalışmada endometrium, over, vulva ve vajen kanserini tanımlayan lenf nodu disseksiyonu uygulanmış olguların preop pozitron emisyon tomografi (PET) tetkikleri ile postop patoloji raporları karşılaştırılmış ve PET/bilgisayarlı tomografinin (BT) metastatik lenfadenopati (LAP) saptamadaki duyarlılığı ve prediktif değeri araştırılmıştır.

Yöntem: On üç over, 27 endometrium, bir vajen ve 10 vulva kanserini tanımlayan preop PET/BT ve postop patoloji tetkiklerine erişebildiğimiz opere olmuş toplam 51 hastayı dahil ettiğimiz retrospektif çalışmada; 12 olgu PET'de pelvik metastatik LAP lehine yorumlanmış ve histopatolojik olarak metastaz konfirme edilmiştir. Üç olgu PET'de metastaz lehine yorumlanmış ancak patolojisi reaktif bulunmuş; iki olgu ise PET'de metastatik LAP düşünülmemesine rağmen postop metastaz olarak değerlendirilmiştir. Bu olguların histolojik alt tipleri musinöz ve berrak hücreli olarak bulunmuştur. Yirmi dört olguda hem PET tetkikinde hem de operasyon sonrasında metastatik LAP saptanmamıştır. Aynı bir grupta değerlendirilen 10 olguda PET görüntülemenin düşük düzeyde florodeoksiglukoz (FDG) tutulumu dolayısıyla kuşku bulduğu, SUV_{maks}: 1-5,7 arasında değişen pelvik yerleşimli lenf nodlarının patolojik değerlendirmesi sekizinin reaktif, birinin ise lenf nodu izlenmedi şeklinde olup; vulva SCC tanılı (SUV_{maks}: 4) bir olgunun ise metastaz yönündedir.

Bulgular: Sınırlı sayıda olgularımız üzerinden PET'nin metastatik LAP saptamadaki başarısı değerlendirildiğinde; duyarlılık %85, özgüllük %88, pozitif öngörü değeri %80, negatif öngörü değeri ise %92 olarak bulunmuştur.

Sonuç: Elde olunan sonuçlara göre jinekolojik malignitelerde metastatik lenf bezlerini saptama açısından PET/BT'nin başarılı olduğu gözlenmekte özellikle negatif öngörü değeri göze çarpmaktadır. PET negatif ancak patolojisi metastatik gelen olguların musinöz ve berrak hücreli malignite tanısı olması bu tür malignitelerde FDG afinitesinin düşük olduğunu bir kez daha vurgulamıştır. Çalışmamızın devamında özgüllüğü artırmak amacıyla SUV_{maks} için eşik değeri belirlenmesi planlanmaktadır.

Anahtar Kelimeler: FDG PET, jinekolojik maligniteler

[PS-014]

Meme Kanserinin Moleküler Alt Tipleri ile Primer Tümör SUV_{maks} Değerlerinin İlişkisiYeşim Ceylan¹, Baran Yusufoglu²¹Uşak Üniversitesi Tıp Fakültesi, Nükleer Tıp Anabilim Dalı, Uşak²Özel Gaziantep Gama Tıp Merkezi, Gaziantep

Amaç: Meme kanseri, kadınlarda en sık görülen, aynı zamanda akciğer kanserinden sonra ikinci en sık ölüme neden olan kanser türüdür. Malign meme tümörlerinin sınıflaması geleneksel olarak histolojik görünümüne göre yapılmaktayken, günümüzde moleküler özelliklerine göre bazı alt tipler tanımlanmıştır. Son yıllarda moleküler düzeyde yapılan çalışmalar meme kanserinin aslında klinik davranış, tedaviye yanıt ve prognoz bakımından

farklı alt tiplerden oluştuğunu ortaya koymakta olup moleküler alt tiplerin tedavi seçenekleri farklılık göstermektedir. Bu nedenle çalışmamızda amacımız primer meme tümörlerinin SUV_{maks} değeri ile moleküler alt tipleri arasındaki ilişkiyi incelemektir.

Yöntem: 2015-2017 yılları arasında evreleme amacıyla Adıyaman Eğitim ve Araştırma Hastanesi, Nükleer Tıp Kliniği'ne başvuran, evre 1 ve evre 2 60 invaziv duktal meme kanseri hastası çalışmamıza dahil edildi. Pozitron emisyon tomografi/bilgisayarlı tomografi (PET/BT) çekimleri hastanemiz adına Özel Gaziantep Gama Tıp Merkezi'nde yapılmıştır. Hastaların yaşı, tümör boyutu, lenf nodu metastaz varlığı, grade, evre, ER/PR/Her2 pozitifliği, Ki-67, PET/BT (Siemens Biograph mCT) raporunda; tümör/lenf nodu/uzak metastaz SUV_{maks} değerleri incelendi. Meme kanseri olguları patoloji sonuçlarına göre luminal A, luminal B, triple negatif, Her2 + olarak gruplandı. İstatiksel analiz yapılarak; meme kanseri moleküler subtiplerine göre gruplanan hastalar, PET/BT'de primer odak, aksiller lenf nodu SUV_{maks} değerlerine ve klinikopatolojik özelliklerine göre karşılaştırıldı. Moleküler subtipler ile primer tümörün SUV_{maks} değerleri arasındaki ilişki değerlendirildi.

Bulgular: Hasta yaş ortalaması 51±14,31 idi. Luminal A, luminal B ve Her2 + ile triple negatif hasta grubu birlikte değerlendirildiğinde üç grup arasında luminal A ile Her2 pozitif + triple negatif hasta grubu primer tümör SUV_{maks} değerleri arasında istatistiksel anlamlı fark bulundu (p=0,003). Yapılan alt grup analizlerde luminal A ile luminal B, luminal B ile Her2 pozitif+triple negatif moleküler subtipine sahip hastalar arasında istatistiksel fark saptanmadı ancak luminal B grubu hastaların primer tümör SUV_{maks} değerleri luminal A grubundan yüksek, Her2 pozitif + triple negatif hasta grubundan düşüktü. Primer tümör SUV_{maks} değerleri ile yaş, Ki-67 indeksi, tümör boyutu arasında korelasyon saptanmadı. Aksiller lenf nodu metastaz varlığı, lenfovasküler invazyon, grade gibi klinikopatolojik özellikler ile primer tümör SUV_{maks} değerleri arasında anlamlı ilişki saptanmadı.

Sonuç: Primer tümörde mevcut yüksek SUV_{maks} değerleri kötü prognostik belirteç olarak bilinmektedir. Çalışmamızda iyi prognozuyla bilinen meme kanserinin luminal A alt tipinde primer odak SUV_{maks} değerleri diğer alt tiplere göre daha düşük düzeydedir.

Anahtar Kelimeler: F-18 FDG, meme kanseri, PET/BT

[PS-015]

COVID-19 için Tipik İnterstisyel Pnömoni Lezyonlarının 2020'den Önce de Mevcut Olup Olmadığının Araştırılması

Haluk Burçak Sayman, Seçkin Bilgiç, Kerim Sönmezoğlu, Muhammet Fatih Beytur

İstanbul Üniversitesi-Cerrahpaşa, Cerrahpaşa Tıp Fakültesi, Nükleer Tıp Anabilim Dalı, İstanbul

Amaç: Türkiye'de ilk Koronavirüs hastalığı-2019 (COVID-19) olgusunun 2020'de resmi olarak açıklanmasından önce, COVID-19 enfeksiyonunun neden olduğu interstisyel pnömoni için şüpheli ya da potansiyel olarak tanınan sayılan anormal görüntüleme bulgularının 2018 ve 2019 yılları kış aylarında da varlığını araştırmak.

Yöntem: İstanbul Üniversitesi-Cerrahpaşa, Cerrahpaşa Tıp Fakültesi Nükleer Tıp Anabilim Dalı'na 2020 yılında Şubat ve Mart aylarında, aynı iki dönemde çekilen F-18 florodeoksiglukoz (FDG) pozitron emisyon tomografi/bilgisayarlı tomografi (PET/BT) çalışmalarındaki tipik COVID-19 bulguları retrospektif olarak incelendi. 2018 ve 2019 yıllarında Mart aylarına denk gelen F-18 FDG PET/BT çalışmalarının bulguları da doğrudan karşılaştırma için değerlendirildi.

Bulgular: Ardışık üç yılda seçilen dönemlerde gerçekleştirilen F-18 FDG PET/BT çalışmalarının sayıları karşılaştırılabilir niceliktedir. COVID-19 enfeksiyonunun neden olduğu interstisyel pnömoniden şüphelenilen anormal F-18 FDG PET/BT bulguları, 02.01-21.02.2020 tarihleri arasında 25 olguda (%4,3; n=581) ve 16-27.03.2020 tarihleri arasında 9 olguda (%5,5; n=163) saptandı. Mart ayına karşılık gelen dönemlerle karşılaştırıldığında 18-29.03.2019 arasında 6 olguda (%2,8; n=216) ve 19-30.03.2018 arasında ise 8 olguda (%4,5; n=175) benzer bulgular saptandı. Seçilen dönemler arasında olguların prevalansı açısından istatistiksel yönden anlamlı bir fark bulunmamıştır (Tablo 1). 2018 ve 2019'daki incelemeler sırasında anormal bulguları olan hastaların COVID-19 enfeksiyonu için laboratuvar testleri yoktu. 2020 yılında BT ile tipik COVID görünümü bulunan 25+9 olguda yapılan 10+4 polimeraz zincir reaksiyonu testinin sonucuna göre 2+1 olgu pozitif bulunmuştur.

Sonuç: Bulgularımız, toraks BT'sinde COVID-19 enfeksiyonuna ait tipik sayılan görünümün 2018 ve 2019 yılları ile 2020 yılları arasında Mart aylarında ve ayrıca 2020 yılı Ocak-Şubat aylarında da benzer şekilde mevcut olduğunu göstermektedir. Bu durumda Türkiye'de ilk olgunun açıklandığı tarihten önce de bizim hasta arşivimizde COVID-19 enfeksiyonuna tipik sayılan tanınal bulguların var olduğu anlaşılmıştır.

Anahtar Kelimeler: Pandemi, COVID-19, interstisyel pnömoni, F-18 FDG PET/BT

Tablo 1. Olguların klinikopatolojik özelliklerine göre dağılımı

Klinikopatolojik özellikler	n (%)
Yaş	51±14,31
Primer tümör SUV _{maks}	6,67±3,51
Evre 1	19 (%31,6)
Evre 2	41 (%68,4)
Tümör boyut ≤2 cm	26 (%43,3)
Tümör boyut 2-5 cm	28 (%46,7)
>5 cm	6 (%10)
Aksiller LNM pozitif	33 (%55)
Aksiller LNM negatif	27 (%45)
Luminal A	18 (%30)
Luminal B	26 (%43,3)
Her2 +	10 (%16,7)
Triple negatif	6 (%10)

Tablo 1. Dönemler arası COVID-19 bulgusu veren hasta sayılarının Fisher kesin testi sonuçları

Dönemler	19.03.2018-30.03.2018 %4,5 (n=8/175)	18.03.2019-29.03.2019 %2,8 (n=6/216)	02.01.2020-21.02.2020 %4,3 (n=25/581)
16.03.2020-27.03.2020 %5,5 (n=9/163)	p değeri=0,805	p değeri=0,1927	p değeri=0,5251
p<0,05 %95 GA anlamlı sayılmıştır.			

[PS-016]

COVID-19 Geçirenlerde Pulmoner Emboli Şüphesinde Akciğer Perfüzyon Sintigrafisi

Alev Çınar¹, Hüseyin Şan¹, Semra İnce¹, Derya Çayır²,
Alper Özgür Karacalıoğlu¹

¹Sağlık Bilimleri Üniversitesi, Gülhane Eğitim ve Araştırma Hastanesi, Nükleer Tıp Kliniği, Ankara

²Sağlık Bilimleri Üniversitesi, Dışkapı Yıldırım Beyazıt Eğitim ve Araştırma Hastanesi, Nükleer Tıp Kliniği, Ankara

Amaç: Koronavirüs hastalığı-2019 (COVID-19) tedavisi sonrası dispne şikayeti ile hastaneye başvuruya sıkça rastlamaktayız. D-dimer başta olmak üzere laboratuvar değerlerine göre pulmoner emboli düşünülen olgular, akciğer perfüzyon sintigrafisi çekilmek üzere kliniğimize refere edilmektedir. Sintigrafik olarak emboli tanısı desteklenmediğinde laboratuvar bulgularını açıklayacak ek hastalıkların da göz önünde bulundurulmasını vurgulamayı amaçladık.

Yöntem: Mayıs 2020-Aralık 2020 tarihleri arasında COVID-19 tedavisi almış, akciğer perfüzyon sintigrafisi çekilmek üzere kliniğimize yönlendirilen 34 hasta çalışmaya dahil edilmiştir. Anamnezlerinde kardiyak patoloji, geçirilmiş derin ven trombozu ve/veya akciğer embolisi tariflemeyen olgular güncel kılavuzlara göre tromboprofilaksi almıştır. Hastaların yaş, cinsiyet ve başvuru sırasında D-dimer, hemodinamik stres ile ilişkili proBNP ve fibrinojen düzeyleri ile sintigrafik değerlendirme sonuçları kaydedilmiş, sintigrafik bulguların eş zamanlı laboratuvar bulguları ile uyumu araştırılmıştır.

Bulgular: Taburculuktan ortalama 63 gün sonra başvurana toplam 34 hastanın yaş ortalaması 51 yıldır. Serum D-dimer ortalama sonucu 4,9 mg/dL (normal: 0-0,5 mg/dL), proBNP: 515,4 pg/mL (normal: 0-100 pg/mL), fibrinojen: 362,7 mg/dL (normal: 150-350 mg/dL) olarak hesaplanmıştır. Akciğer perfüzyon tek foton emisyon bilgisayarlı tomografi/bilgisayarlı tomografi (SPECT/BT) görüntülerine göre dört olguda yüksek; 11 olguda düşük olasılık belirlenirken, normal sınırlarda akciğer perfüzyonu 19 hastada raporlandı. Yüksek olasılıklı grupta D-dimer, proBNP, fibrinojen değerleri ortalaması sırasıyla; 15,3 mg/dL, 4020 pg/mL, 441,7 mg/dL; düşük olasılıklı grupta, 47 mg/dL, 1432 pg/mL, 336 mg/dL perfüzyonu normal olan grupta 1,37 mg/dL, 320 pg/mL, 337 mg/dL olarak hesaplanmıştır. Çalışmaya dahil edilen sınırlı sayıda hasta grubumuzda, laboratuvar değerleri açısından emboli düşündürülen bulgular sintigrafik olarak desteklenmemiştir.

Sonuç: Akciğer perfüzyon sintigrafisi, perfüzyon defektlerini saptamada duyarlı, fakat özgül olmayan bir çalışmadır. Nefrolojik ve romatolojik hastalıklarda, kanser, enflamasyon, travma, cerrahi ve nekroz başta olmak üzere farklı klinik durumlarda fibrin yapım ve yıkımı gerçekleşmektedir. Fibrin yıkım ürünü D-dimer testinin emboli tanısında negatif prediktif değeri yüksek, spesifitesi yaş ile azalmakta ve yüksek D-dimer seviyesinin pozitif prediktif değeri düşüktür. Trombojenik etkiyle enfeksiyon bulguları olmaksızın emboli tablosu varlığında, emboli COVID-19 enfeksiyonundan kaynaklanabilir. Şüpheli olgular, reenfeksiyonun yanı sıra ek hastalıklar açısından da sorgulanmalı, kar-zarar oranı göz önüne alınarak tedavi kararı verilebilmektedir.

Anahtar Kelimeler: COVID-19, pulmoner emboli, D-dimer

[PS-017]

Metastatik Odak Sayısı ile Alkalen Fosfataz ve Kalsiyum Düzeyleri Arasındaki İlişki Üzerine Klinik Deneyimimiz

Derya Çayır¹, Alev Çınar², Hüseyin Şan²

¹Sağlık Bilimleri Üniversitesi, Dışkapı Yıldırım Beyazıt Eğitim ve Araştırma Hastanesi, Nükleer Tıp Kliniği, Ankara

²Sağlık Bilimleri Üniversitesi, Gülhane Eğitim ve Araştırma Hastanesi, Nükleer Tıp Kliniği, Ankara

Amaç: Özgüllüğü düşük olmasına rağmen, duyarlılığının yüksek olması, tek seansta tüm iskelet sisteminin değerlendirilebilmesi, maliyet-etkin olması ve ileri tetkiklere göre daha kolay ulaşılabilir olması nedeniyle metastaz değerlendirmesinde tüm vücut kemik sintigrafisi (TVKS) halen ilk tercih olarak kullanılmaktadır. Metastatik hastalıklarda kemik metabolizmasını gösteren biyokimyasal belirteçlerde [alkalen fosfataz (ALP) ve kalsiyum (Ca) vb.] artış izlenmektedir. Bu çalışmanın amacı TVKS'de metastatik odak sayısı ile serum ALP ve Ca düzeyleri arasındaki ilişkiyi incelemektir.

Yöntem: Tc-99m MDP TVKS çekilen 189 hasta (96 K, 93 E, yaş ortalaması: 62,39±12,58) çalışmaya dahil edildi. Yirmi mCi Tc-99m MDP'nin intravenöz enjeksiyonundan 3-4 saat sonra tüm vücut tarama yapıldı, statik görüntüler alındı ve gerekli bölgeden SPECT yapıldı. TVKS laboratuvar değerleri, direkt grafi, bilgisayarlı tomografi ve/veya manyetik rezonans görüntüleme bulguları ile korele değerlendirildi. TVKS'de hastalar dört gruba ayrıldı. Metastaz yok; grup 1, ≤5 metastatik odak; grup 2, 6-10 metastatik odak; grup 3, >10 metastatik odak; grup 4 olarak tanımlandı. Her hastanın TVKS ile eş zamanlı ölçülen serum ALP ve Ca düzeyleri kayıt edildi.

Bulgular: Hastaların 87'si (%46) meme kanseri, 69'u (%37) prostat kanseri, 11'i (%6) akciğer kanseri ve 22'si (%11) diğer kanserler tanıdı. Doksan iki (%49) hastada metastaz saptandı. Bunların 39'u (%42) grup 2'de, 17'si (%19) grup 3'de, 36'si (%39) grup 4'te idi. Metastatik odak sayısına göre gruplar arası fark ALP için anlamlı farklı iken (p=<0,001), Ca düzeyleri için fark anlamlı değildi (p=0,138). Bu fark grup 3 ve grup 4'de ALP değerinin istatistiksel olarak anlamlı daha yüksek olduğu saptandı. ALP ortalaması kadınlarda (96/189) 105,16±82,5, erkeklerde (93/189) 172,86±231,87 olarak hesaplandı ve aradaki fark istatistiksel olarak anlamlı bulundu (p=0,008). Ca ortalaması kadınlarda 9,48±0,68, erkeklerde 9,28±0,7 olarak hesaplandı ve aradaki fark istatistiksel olarak anlamlı bulunmadı (p=0,052). Kanser grupları arasında ALP ve Ca düzeyleri istatistiksel olarak anlamlı farklı idi (sırasıyla; p=0,029 ve p=0,038). Bu farkın prostat ve diğer kanserlerden kaynaklandığı bulundu. Diğer kanserler dikkate alınmazsa, ALP düzeylerinin prostat kanserli hastalarla, meme ve akciğer kanserli hastalara oranla daha yüksek olduğu dikkati çekti. Gruplar arasında Ca düzeyleri arasındaki farkın akciğer ve meme kanserli hastalar ile diğer kanserli hastalar arasındaki farktan kaynaklandığı saptandı. Meme kanserli hastalarda Ca düzeylerinin diğerlerine oranla belirgin yüksek olduğu dikkati çekti.

Sonuç: Kemik metastazlarında, kemik rezorpsiyonunu ve yapımını gösteren biyokimyasal belirteçlerin kan ve serum düzeylerinin metastaz yaygınlığı ile uyumlu olarak arttığı bilinmektedir. Bizim sonuçlarımız da metastaz yapma eğiliminde olan kanserlerde serum ALP ve Ca düzeylerinin arttığını göstermektedir. Özellikle metastatik odak sayısı arttıkça (6 ve daha çok odak) ALP düzeylerinin arttığı saptanmıştır.

Anahtar Kelimeler: Tüm vücut kemik sintigrafisi, metastaz, alkalen fosfataz, kalsiyum

[PS-018]

COVID-19'da F-18 FDG PET/BT Bulguları

Ayça Arçay Öztürk, Gonca Gül Bural, Adil Boz

Akdeniz Üniversitesi Tıp Fakültesi, Nükleer Tıp Anabilim Dalı, Antalya

Amaç: F-18 florodeoksiglikoz (FDG), aktif enflamatuvar hücrelerde biriktirdiğinden F-18 FDG pozitron emisyon tomografi/bilgisayarlı tomografi (PET/BT), enflamatuvar hastalıkların tanı ve izlemi için büyük bir potansiyele sahiptir. Bu çalışmanın amacı, Koronavirüs hastalığı-2019 (COVID-19) hastalarında F-18 FDG PET/BT'nin klinik rolünü değerlendirmek için literatürde sistematik bir inceleme yapmaktır.

Yöntem: COVID-19'da F-18 FDG PET/BT'nin rolü ile ilgili PubMed ve Google Scholar aracılığı ile kapsamlı literatür taraması gerçekleştirildi. "PET" veya "positron emission tomography" ile "COVID" veya "SARS-CoV-2" anahtar kelimeleri kullanıldı. Olgu takdimleri ve çok küçük olgu serileri dışlanarak, hasta sayısı beşten fazla olan 13 makale seçildi.

Bulgular: İncelenen 13 çalışmanın biri prospektif diğerleri retrospektifti. Retrospektif çalışmalarda standart (çoğunlukla onkolojik) endikasyonlarla F-18 FDG PET/BT yapılan hastalarda COVID-19 için şüpheli bulgular tanımlanmıştır. F-18 FDG PET/BT görüntülerinde asemptomatik hastalarda şüpheli insidental COVID-19 bulgusu insidansı çalışmalarda %2,1 ve %16,3 aralığında izlenmiştir. 2019 yılı aynı dönemde yapılan görüntülemeler ile karşılaştırıldığında, 2020 yılında torasik insidental bulgu insidansı

daha yüksek izlenmiştir. Tüm çalışmalarda bildirildiği üzere, şüpheli bulgular çoğunlukla intertisyel pnömoninin BT bulguları (buzlu cam dansiteleri, interlobular ve intralobular septal kalınlaşmalar, alveolar opasiteler ve konsolidasyonlar, "crazy paving" görünümü) idi ve olguların çoğunda bilateral akciğerde, bazalarda daha belirgin izlenmiştir. Çoğu olguda pnömoni alanları heterojen metabolik aktivite göstermektedir. Akciğer bulgularının SUV_{maks} değerleri ortalaması 5,1±2 (1,4-16,3) olarak izlenmiştir. 2019 yılı aynı dönem PET/BT'ler ile karşılaştırma yapan çalışmalarda, insidental akciğer bulguları 2020 yılında da patern olarak benzerdir ve SUV_{maks} değerleri arasında anlamlı fark saptanmamıştır. Konsolidasyon alanlarının SUV_{maks} değerleri, buzlu cam dansite alanları ve "crazy paving" görünümlü alanlardan daha yüksek izlenmiştir. Kanıtlanmış COVID-19 hastaları ve COVID-negatif hastalarda konsolidasyon alanları ve buzlu cam dansite alanlarının F-18 FDG tutulumları karşılaştırıldığında bir çalışmada COVID-19 hastalarında daha düşük tutulum izlenirken diğer çalışmada anlamlı fark bulunmamıştır. Akciğerler dışında, F-18 FDG PET/BT'de şüpheli bulgular en sık mediastinal lenf nodlarında ve daha az sıklıkta ekstratorasik alanlarda izlenmiştir. Prospektif çalışmada, F-18 FDG PET/BT'de izlenen akciğerlerdeki enflamatuvar durum ile toraks BT iyileşmesi ve kısa dönem klinik sonuçlar ile arasında ilişki bulunmamıştır.

Sonuç: Kanıta dayalı verilere göre, F-18 FDG PET/BT, COVID-19 tanısı ve hastalık izleminde yüksek çözünürlüklü BT'nin yerini alamaz. Ancak, standart endikasyonlarla F-18 FDG PET/BT yapılan hastalarda insidental olarak şüpheli COVID-19 bulguları tespit etmede ve tanı için yönlendirmede faydalıdır.

Anahtar Kelimeler: COVID-19, F-18 FDG PET/BT, SARS-CoV-2, FDG, PET

Tablo 1.

İlk yazar	Ülke	Yapıldığı dönem	Şüpheli bulguların insidansı	Şüpheli hasta sayısı-Kanıtlanan COVID-19 hasta sayısı	Akciğer bulgularının SUV _{maks} ortalaması ve aralığı
Albano	İtalya	Mart 2020	%9,2	6-4	5,08 (2-7,7)
Bahloul	Fransa	Mart-Mayıs 2020	%2,5	22-11	3,7
Cabrera Villegas	İspanya	Mart-Nisan 2020	%4,8	7-5	4,1 (2,6-5,2)
Charters	Birleşik Krallık	2020	Belirtilmemiş	6-4	6,7 (2,3-12)
Dietz	Monako	Mart-Mayıs 2020	Belirtilmemiş	13-13	9,9 (4,7-16,3)
Halsey	Birleşik Krallık	Mart-Nisan 2020	%16,3	26-1	3,57 (1,4-9)
Maurea	İtalya	Şubat-Nisan 2020	%9	26-0	2,6
Mucientes Rasilla	İspanya	Mart-Nisan 2020	%8,5	11-5	Belirtilmemiş
Olivari	İtalya	Nisan 2020	%4,1	7-6	6,2 (4-13)
Setti	İtalya	Aralık 2019-Mayıs 2020	%4,2	24-4	3,6 (1,9-11,3)
Wakfie-Corieh	İspanya	Şubat-Mayıs 2020	%2,1	23-14	5,2
Marti	Kolombiya	Nisan-Ağustos 2020	Belirtilmemiş	8-8	5,07 (3,6-7)
Ali	Mısır	Mart-Haziran 2020	%11,3	87-78	(4,3-12,6)

[PS-019]

Adölesan Hastalarda Radyonüklid Tedavi Uygulamaları: Trakya Üniversitesi Tecrübesi

Ülkü Korkmaz, Fatma Selin Soyluoğlu

Trakya Üniversitesi Tıp Fakültesi, Nükleer Tıp Anabilim Dalı, Edirne

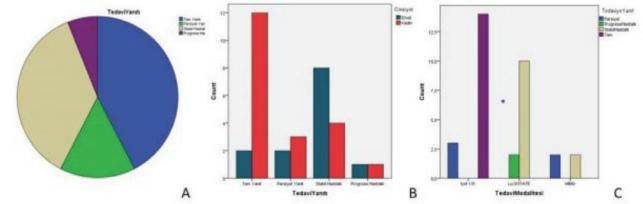
Amaç: Moleküler teknolojilerdeki gelişmeler, yeni endikasyonlar açarak radyonüklid tedavi uygulama alanını genişletmiştir. Erişkinlerde yaygın olarak kullanılan reaktif nitrojen türevlerinin (RNT) pediatrik kullanımı sınırlıdır. Bu çalışmada, az karşılaşılan çocuk hasta grubunda yedi yıllık RNT tecrübemizi paylaşarak bilgi havuzuna katkıda bulunmayı ve verilerimiz ışığında, ilgililer için bir yol haritası oluşturmayı amaçladık.

Yöntem: Ocak 2014 tarihinden itibaren nükleer tıp anabilim dalında RNT uygulanan, tedavi anında 20 yaşını geçmemiş ve daha sonra en az iki yıl boyunca aynı hastanede takip edilmiş hastalara ait veriler incelendi.

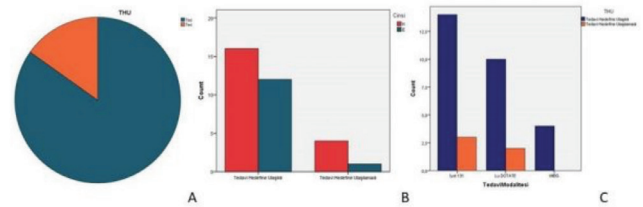
Bulgular: On yedi adet I-131, 12 adet Lu-DOTATE ve 4 adet MIBG tedavisi olmak üzere toplam 33 tedavi çalışmaya dahil edildi. Genel yaş aralığı 11-20 idi. En yüksek yaş ortalaması 18 ile I-131 grubunda iken, en düşük yaş ortalaması 10,5 ile Lu-DOTATE grubunda idi. Genel tedavi popülasyonunun %60,6'sı kadın, %39,4'ü erkekti. I-131 grubunda cinsiyet farkı en belirgindi. En dengeli grup Lu-DOTATE grubu idi. Tedavi yanıtları: Primer tedavi hedefi, I-131 grubunda "tam kür", Lu-DOTATE ve MIBG gruplarında ise "stabil hastalık" elde etmekte. Tedavilerin %42'sinde tam yanıt alınırken, %15,2'sinde parsiyel yanıt, %36,4'ünde stabil hastalık elde edildi. Yüzde 6,1'i ise progrese hastalıkla sonuçlandı. Kadınlar tedaviye daha iyi yanıtlıydı (Şekil 1A ve 1B). Kadın hastalardaki tedavilerin %60'ında tam yanıt, %15'inde parsiyel yanıt alındı. Stabil hastalık %20, progrese hastalık %5 olarak saptandı. Erkeklerde tam ve parsiyel yanıt %15,8, stabil hastalık %61 ve progrese hastalık %7,6 idi. Tam yanıt oranı I-131 grubunda en yüksekti (%82,3). Lu-DOTATE tedavilerinin çoğu (%83,3) stabil hastalık ile sonuçlandı. Lu-DOTATE ve MIBG gruplarında tam tedavi yanıtı yoktu. Progrese hastalık sadece Lu-DOTATE tedavisinde izlendi (Şekil 1C). Tedavi hedefine ulaşma (THU): Tedavilerin %84,8'inde hedefe ulaşıldı. Kadınlarda THU oranı %80, erkeklerde ise %92 olarak hesaplandı (Şekil 2A ve 2B). Üç tedavi modalitesinde de THU oranları yüksekti. I-131 tedavilerinin %82'si, Lu-DOTATE tedavilerinin %83'ü hedefe ulaşırken, MIBG tedavilerinde bu oran %100 idi (Şekil 2C). Komplikasyon: Lu-DOTATE ve MIBG için baş ağrısı ve bulantı, tansiyon yükselmesi; I-131 grubunda hafif bulantı ve hafif boğaz ağrısı ana komplikasyondur. Sağkalım: Takip süresi 1-8 yıldır. Tedavi sonrası progresyonsuz sağkalım üç tedavi grubunda da yüksekti. Hastaliksız sağkalım ise sadece I-131 grubunda ve yüksek oranda saptandı.

Sonuç: Pediatrik hasta grubunda RNT uygulamaları erişkinlere göre daha azdır fakat sıklığı ve hedef hastalık listesi giderek artmaktadır. Nükleer tıp anabilim dalımızda ve dünyada en sık RNT endikasyonu tiroid kanserleridir. Nöroblastom ve türevleri ikinci sıklıkta endikasyon almaktadırlar. RNT, bu hastalarda güvenle kullanılabilir, etkin bir tedavi seçeneğidir. Doğru seçilmiş bir doz/uygulama sayısı modeliyle, hastaların hem yaşam kalitelerine hem de yaşam sürelerine katkı sağlanabilir.

Anahtar Kelimeler: Radyonüklid tedavi, I-131 MIBG, Lu-DOTATE, iyot-131, pediatrik



Şekil 1. Tedavi yanıtının genel popülasyondaki (A), cinsiyetlere göre (B) ve modalitelere göre (C) dağılımı



Şekil 2. Tedavi hedefine ulaşma oranlarının genel popülasyondaki (A), cinsiyetlere göre (B) ve modalitelere göre (C) dağılımı

[PS-020]

Multipl Miyelom Tanılı Olgularda Tedaviye Yanıt Değerlendirmede Lenfomada Kullanılan Deauville Kriterlerinin Uygulanması

Zeynep Gül Kırprak, Ayça Arçay Öztürk, Müge Nur Engin, Ceyda Nur Dünder Çağlayan, Gonca Gül Bural, Adil Boz

Akdeniz Üniversitesi Hastanesi, Nükleer Tıp Anabilim Dalı, Antalya

Amaç: F-18 florodeoksiglukoz (FDG) pozitron emisyon tomografi/bilgisayarlı tomografi (PET/BT) multipl miyelom tanılı hastalarda kemik iliği dışındaki minimal rezidüel hastalığı tanımlamada kullanılabilirlik etkili bir görüntüleme aracıdır. Bu çalışmanın amacı yeni tanı konmuş multipl miyelom tanılı hastalarda, lenfoma için kullanılan Deauville Kriterleri'nin (DS) kullanılarak tedavi yanıtının değerlendirilmesidir.

Yöntem: Hastanemizde Aralık 2015-Aralık 2020 tarihleri arasında multipl miyelom tanısı olan 274 hastanın 351 FDG PET/BT tetkiki retrospektif olarak incelendi. Bu hastalardan yeni tanı almış, evreleme amacıyla ve tedavi yanıt değerlendirme amacıyla yapılan PET/BT'si bulunan 28 hasta çalışmaya dahil edildi. Hastaların evreleme ve tedavi yanıt değerlendirme amacıyla yapılan PET/BT'lerindeki kemik iliği tutulumları, kemik metastazları, plazmositom ve yumuşak doku tutulumları DS kullanılarak skorlandı ve tedavi yanıtı değerlendirildi.

Bulgular: Hastaların 13'ü kadın, 15'i erkekti. Ortalama yaş 63,9'du. Evreleme amacıyla yapılan 28 PET/BT incelendiğinde 15 tane plazmositom, 26 tane kemik metastazı, 1 yumuşak doku tutulumu ve 11 kemik iliği lezyonu saptanmıştır. Saptanan 15 plazmositomu 13 tanesi evrelemede PET/BT'de DS≥4, 2 tanesi DS<4 olarak skorlandı. DS≥4 olan 8 plazmositom tedavi sonrası DS≥4 (stabil hastalık), 5 plazmositom DS<4 (tedaviye yanıtı) olarak değerlendirildi. DS<4 olan 2 plazmositom tedavi sonrası yeniden değerlendirilmede DS<4 olarak skorlandı (stabil hastalık). Saptanan 26 tane kemik metastazının 14 tanesi DS≥4, 12'si DS<4 olarak skorlandı. DS≥4 olan 14 kemik lezyonunun 4'ü tedavi sonrası DS≥4 (stabil hastalık), 10'u tedavi sonrası DS<4 (tedavi yanıtı) olarak değerlendirildi. DS<4 olan 12 kemik lezyonunun 1'i tedavi sonrası DS=4 (progresyon), 11'i tedavi sonrası DS<4 olarak değerlendirildi. Yumuşak doku tutulumu bir hastada görüldü, pankreas başında kitle lezyonu şeklindeydi ve DS=5 olarak skorlandı ve

tedavi sonrası DS=5 olarak değerlendirildi (stabil hastalık). Saptanan 11 kemik iliği lezyonunun 8 tanesi DS \geq 4, 3'ü DS<4 olarak skorlandı. DS \geq 4 olan 3 kemik iliği lezyonu tedavi sonrası DS=5 (progresyon?, tedaviye sekonder kemik iliği reaktivitesi?), 4 kemik iliği lezyonu DS=1 (tedaviye yanıtı), 1'i ise DS=3 (tedaviye yanıtı) olarak değerlendirildi. DS<4 olan 3 kemik iliği lezyonunun 3'ü de DS=1 olarak değerlendirildi (tedaviye yanıtı).

Sonuç: Multipl miyelom tanılı hastalarda evreleme ve tedavi yanıtının değerlendirilmesinde DS kullanılabilir bir skorlama sistemidir. Ancak kemik iliği lezyonlarında izlenen artmış metabolik aktivite tutulumlarının; tedaviye sekonder reaktif olabileceği de akılda tutulmalıdır. Bu konuda daha geniş kapsamlı ve tedavi yanıtının klinik ve manyetik rezonans görüntüleme gibi diğer görüntüleme modaliteleri ile karşılaştırıldığı, prospektif çalışmalara ihtiyaç vardır.

Anahtar Kelimeler: Multipl miyelom, F-18 FDG PET/BT, Deauville Kriterleri

[PS-021]

Prostat Kanserinde Ga-68 PSMA PET/BT Görüntülemenin Negatif Öngörü Değeri "Game Changer" Mı?

Betül Ural¹, Merve Atalay¹, Haluk Sayan², Berna Okudan Tekin^{1,3}

¹Ankara Şehir Hastanesi, Nükleer Tıp Kliniği, Ankara

²Ankara Şehir Hastanesi, Radyasyon Onkolojisi Kliniği, Ankara

³Sağlık Bilimleri Üniversitesi Tıp Fakültesi, Nükleer Tıp Anabilim Dalı, Ankara

Amaç: Ga-68 prostat spesifik membran antijen (PSMA) pozitron emisyon tomografi/bilgisayarlı tomografi (PET/BT) görüntüleme, prostat kanseri (prostat Ca) tanısıyla remisyonda takip edilen hastalarda nüks/metastaz düşünüldüğü durumlarda başvuru rutin görüntüleme yöntemleri arasında "oyun değiştirici" olarak nitelendirilmektedir. Biz bu çalışmada, patolojik bulgu saptanmayan Ga-68 PSMA PET/BT görüntülemenin klinik takipteki yerini araştırmayı amaçladık.

Yöntem: Mayıs 2019 ile Kasım 2020 tarihleri arasında Ankara Şehir Hastanesi Nükleer Tıp Kliniği'nde Ga-68 PSMA PET/BT görüntüleme yapılan 274 prostat Ca tanılı hasta retrospektif olarak incelendi. Patolojik Ga-68 PSMA PET/BT bulgusu izlenmeyen 29 (%10,5) hasta çalışmaya dahil edildi. Bu hastaların klinik takibi retrospektif olarak incelendi. Hastaların yaş ortalaması 67 \pm 1,2; ortalama prostat spesifik antijen (PSA) değerleri 1,64 \pm 0,64 idi. Yirmi bir hasta tetkik öncesi prostat operasyonu geçirmişti.

Bulgular: Ga-68 PSMA PET/BT ler normal sınırlarda raporlanan hastaların klinik takibinde, 9 hastanın PSA yüksekliği sebebiyle prostat lojuna radyoterapi (RT) uygulanmıştı. Sekiz hastaya ise androjen deprivasyon tedavisi verilmişti. Bir hastaya ise ADT ile eş zamanlı RT verilmişti. Tedavi verilen hastaların (16 hasta) 12'sinin takibinde PSA değerlerinde düşüş izlendi. İki hastanın PSA değerlerinde progresif artış olması üzerine 1 yıl sonra tekrar PSMA PET/BT görüntüleme yapıldı ve 2 hastada da uzak organ metastazi ile uyumlu PSMA tutulumu izlendi. RT ve eşzamanlı ADT alan hastanın BT'sinde şüpheli pelvik lenf nodları izlenmesi üzerine 6 ay sonra tekrar yapılan PSMA PET/BT sinde patolojik tutulum saptanmadı. Ga-68 PSMA PET/BT sonrası tedavi almayan 12 hastanın 7'si takipte olup, güncel PSA değeri henüz ölçülmemişti. Güncel PSA ölçülmüş olan 5 hastanın 4'ünün PSA değerleri düşme eğiliminde idi.

Sonuç: Biyokimyasal nüks ile yeniden evreleme amacıyla Ga-68 PSMA PET/BT görüntüleme yapılan 274 hastadan patolojik tutulum saptanmayan 29 hastanın, 16'sına (%55) klinik şüphe sebebiyle RT ve/veya ADT verilmişti. Bu tedaviler sonucu hastaların 12'sinde (%75) PSA değerlerinde düşüş izlendi. İki hastada (%6,8) ise tedaviye rağmen PSA'da progresif artış ve kontrol PSMA PET/BT de uzak organ metastazi saptandı.

Biz, bu bilgiler ışığında klinisyenlerin, PSMA PET/BT'de patolojik tutulum izlenmeyen hastaları klinik kuşku ile değerlendirmeye devam ettiği ve

nüks ihtimalini göz önünde bulundurduğu kanısına vardık. Bu konuda ileri çalışmalara ihtiyaç olduğunu düşünmekteyiz.

Anahtar Kelimeler: Ga-68 PSMA, PET/BT, prostat kanseri

[PS-022]

PET/BT Görüntüleme Öncesi ve Sonrasında Onkoloji Hastalarının PET/BT Çekimi ile İlgili Kanaatleri ve İlişkili Etmenler

Huri Tilla İlçe¹, Sezen Elhan Vargöl¹, Hatice Halis², Esra Yazıcı³

¹Sakarya Üniversitesi Eğitim ve Araştırma Hastanesi, Nükleer Tıp Kliniği, Sakarya

²Sakarya Üniversitesi Eğitim ve Araştırma Hastanesi, Radyasyon Onkolojisi Kliniği, Sakarya

³Sakarya Üniversitesi Eğitim ve Araştırma Hastanesi, Psikiyatri Kliniği, Sakarya

Amaç: Pozitron emisyon tomografi/bilgisayarlı tomografi (PET/BT) görüntüleme kanser hastalarının tanı ve evreleme gibi birçok amaçla kullanılmakta olup, bu tetkik ile ilgili farklı kaygı ve kanaatler olabilmektedir. Hastaların PET/BT çekimi öncesi kaygılı olabildikleri bilinmektedir ancak çekim sonrasında görüşlerinin devam edip etmediği iyi bilinmemektedir. Bu çalışmada, PET/BT görüntüleme için nükleer tıp kliniğine yönlendirilen onkolojik hastalarda görüntüleme öncesi ve sonrası çekimle ilgili kaygı ve görüşlerinin değerlendirilmesi amaçlanmıştır. **Yöntem:** Bu çalışmada nükleer tıp kliniğine başvuran kanser hastalarına sosyodemografik veri formu, State Trate Anxiety Inventory-1 (STAI-1) durumluluk ve STAI-2 süreklilik formları ile çalışma ekibi tarafından oluşturulan PET/BT öncesi ve sonrası, ön test ve son test güven-bilgi ve endişe formları uygulandı.

Bulgular: Bu çalışmada güven ve endişe; cinsiyet, yaşanan yer ve hastalık konusunda bilgilendirilmiş ve bilgili olmak ile ilişkili bulunmuştur (p<0,05). Ön testte erkeklerin yapılacak görüntülemeye, kadınlardan daha fazla güvendiği saptanırken, son test güven puanlarında erkekler ve kadınlar arasında anlamlı bir fark saptanmadı. Kadınlar PET/BT çekimi öncesi erkeklere göre daha kaygılıydı. Kırsal kesimde yaşayan hastaların hem PET/BT öncesi, hem de PET/BT sonrası işleme ilgili kaygı puanları kentsel kesimde yaşayanlara göre daha yüksek bulundu. Hastaların PET/BT çekimi sırasında duyulan endişeleri; bilgi ve güven ile ters korelasyon gösteriyordu.

Sonuç: PET/BT çekimi hastalar için endişe verici bir deneyim olabilmektedir. Bu süreçte hastaların bilgilendirilmesi daha düşük endişe ve daha yüksek güven skorları ile ilişkilidir. Bu sürecin daha güven verici bir hale getirilmesi, bu endişenin azalmasına katkı sağlayabilir.

Anahtar Kelimeler: PET/BT, kanser, endişe, güven

Tablo 1. PET/BT öncesi ve sonrası güven, endişe kaygı düzeylerinin erkek-kadın karşılaştırılması ve toplam puanları

	Erkek	Kadın	Tüm örneklem	
STAI-1 durum TPuan	41,84±5,78	40,67±5,95	41,24±5,86	0,383
STAI-2 süreklilik TPuan	45,53±5,83	49,30±5,25	47,44±5,83	0,004
Güven ve bilgi ön test*	29,60±5,54	28,09±3,52	28,84±4,67	0,010
Güven ve bilgi son test	29,91±5,23	28,75±2,93	29,41±4,40	0,293
PET/BT ile ilgili endişe ön test	18,92±4,84	21,06±3,66	19,97±4,42	0,015
PET/BT ile ilgili endişe son test	18,45±4,61	20,57±3,36	19,48±4,16	0,031

*Veriler normal dağılmadığından Mann-Whitney U testi ile hesaplanmıştır. Diğer veriler normal dağıldığından Student's t-testi yapılmıştır. STAI: State Trate Anxiety Inventory, PET: Pozitron emisyon tomografi, BT: Bilgisayarlı tomografi

Tablo 2. Ön test /son test güven ve endişe ile STAI-2 total skorları arasındaki ilişki

		Son test güven toplam	Ön test endişe toplam	Son test endişe toplam	STAI-2 toplam
Ön test güven toplam	Korelasyon	0,786	-0,279	-0,238	-0,053
Ön test güven toplam	p	0,000	0,006	0,047	0,651
Son test güven toplam	Pearson korelasyon	1	-0,287	-0,218	0,125
Son test güven toplam	Sig. (2-tailed)	-	0,025	0,083	0,357
Ön test endişe toplam	Pearson korelasyon	-0,287	1	0,817	0,398
Ön test endişe toplam	Sig. (2-tailed)	0,025	-	0,000	0,000
Son test endişe toplam	Pearson korelasyon	-0,218	0,817	1	0,311
Son test endişe toplam	Sig. (2-tailed)	0,083	0,000	-	0,015

STAI: State Trate Anxiety Inventory

[PS-023]**Erkek Meme Kanserinin Tedavi Sonrası Takibinde F-18 FDG PET/BT'nin Yeri**

Nilüfer Bıçakcı

Sağlık Bilimleri Üniversitesi, Samsun Eğitim ve Araştırma Hastanesi, Nükleer Tıp Kliniği, Samsun

Amaç: Erkek meme kanseri tüm meme kanseri olgularının %0,5-1'ini oluşturan nadir bir malignensidir. Erkeklerde görülen tüm kanserlerin %0,1'inden azını oluşturur. Operasyon, kemoterapi (KT), hormonoterapi (HRT) ve/veya radyoterapi (RT) sonrasında hastaların olası lokal nüks/uzak metastaz tespiti açısından tüm vücut F-18 florodeoksiglukoz (FDG) pozitron emisyon tomografi/bilgisayarlı tomografi (PET/BT) ile takibi çok önemlidir. Amacımız meme kanseri tanısı alan erkek hastalarda F-18 FDG PET/BT ile takibin prognoza olan katkısını göstermektir.

Yöntem: Ocak 2011-Aralık 2019 tarihleri arasında kliniğimize tedavi sonrası tüm vücut F-18 FDG PET/BT görüntülemesi için 7 erkek hasta refere edildi. Hastalar 46-63 yaş aralığındaydı.

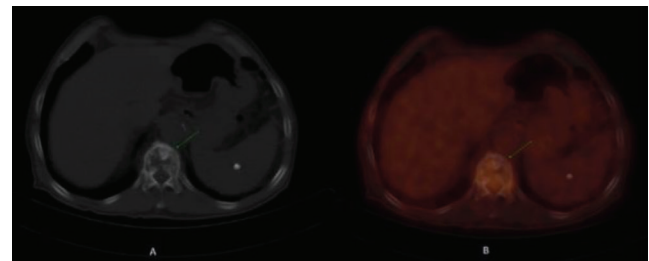
Tüm hastalara 10 mCi F-18 FDG enjeksiyonundan 1 saat sonra Philips Gemini TF Time of Flight PET/16 kesit BT cihazı kullanılarak görüntüleme yapıldı.

Bulgular: Kliniğimize gelen hastaların tamamı opere olmuş ve histopatolojik olarak invaziv duktal karsinom tanısı almış hastalardı. Dört hastaya sağ, 3 hastaya sol mastektomi ve aksiller diseksiyon uygulanmıştı. Operasyon sonrasında KT/HRT/RT tedavilerini tamamlanan hastalara F-18 FDG PET/BT ile takip amaçlı görüntüleme yapıldı. Hastaların 2'sinde takiplerde F-18 FDG PET/BT bulguları normaldi. Bir hastada mediastende artmış F-18 FDG

tutulumu gösteren çok sayıda metastatik lenf nodları mevcuttu. Bir hastada sağ pektoral kas lateral komşuluğunda artmış FDG akümüasyonu gösteren irregüler dansite ve kemiklerde çok sayıda artmış FDG akümüasyonu gösteren sklerotik lezyonlar mevcuttu. Üç hastada ise vertebral kolonda daha belirgin olmak üzere kemiklerde yaygın sklerotik metastatik lezyonlarda artmış F-18 FDG tutulumları saptandı (Figür 1).

Sonuç: F-18 FDG PET/BT erkek meme kanserli hastalarda lokal nüks ve uzak metastatik hastalığın gösterilmesinde faydalıdır. Hastaların tedavi sonrası tüm vücut F-18 FDG PET/BT ile takibi tedavi modalitesinin değişmesi açısından hastalığın prognozuna katkıda bulunması nedeniyle oldukça yararlıdır.

Anahtar Kelimeler: Erkek meme karsinomu, F-18 FDG PET/BT, prognoz



Figür 1. A) Transaksiyel BT, B) transaksiyel PET/BT füzyon görüntülerinde vertebral metastatik lezyonda artmış F-18 FDG tutulumu

BT: Bilgisayarlı tomografi, PET: Pozitron emisyon tomografi, FDG: Florodeoksiglukoz

[PS-024]

Akciğer Kanserinde Lokal F-18 FDG PET/BT Görüntülemenin Yeri

Şadiye Altun Tuzcu¹, İhsan Kaplan², İbrahim İbillioğlu³, Ali Uyar¹, Fatih Güzel¹, Yunus Güzel², Bekir Taşdemir¹

¹Dicle Üniversitesi Tıp Fakültesi, Nükleer Tıp Anabilim Dalı, Diyarbakır

²Sağlık Bilimleri Üniversitesi, Diyarbakır Gazi Yaşargil Eğitim ve Araştırma Hastanesi, Nükleer Tıp Kliniği, Diyarbakır

³Dicle Üniversitesi Tıp Fakültesi, Patoloji Anabilim Dalı, Diyarbakır

Amaç: Çalışmamızda kliniğimizde soliter pulmoner nodül (SPN) ön tanısı ve akciğer kitlesi tanısı ile F-18 florodeoksiglukoz (FDG) pozitron emisyon tomografi/bilgisayarlı tomografi (PET/BT) görüntülemesi yapılan hastaların tariflenen lezyonlarının lokal görüntüleme bölgesi (toraks) içerisinde olup olmadığını retrospektif olarak değerlendirdik. Akciğerdeki lezyon boyutu ile toraks dışı yayılım arasında ilişki olup olmadığını araştırmayı amaçladık.

Yöntem: Çalışmaya SPN'li (30 mm > en uzun lezyon çapı ≥10 mm) olan 74 (yaş ortalaması: 62,7±14,5 yıl 25 kadın ve 49 erkek) ve akciğer kitlesi (en lezyon çapı ≥30 mm) olan 234 (yaş ortalaması: 63,7±11,6 yıl 27 kadın ve 207 erkek) olmak üzere toplam 308 hasta dahil edildi. Ayrıca SPN olan hastalar nodül çapı ≤20 mm olan olgular 32 hasta (yaş ortalaması: 64,1±14,7 yıl, 12 kadın ve 20 erkek) ve lezyon boyutu >20 mm olan 276 hasta (yaş ortalaması: 63,4±12,0 yıl olan 40 kadın ve 236 erkek) olmak üzere bir başka grupta oluşturuldu. Her iki grupta F-18 FDG PET/BT incelemesinde karaciğer, sürrenal, supraklaviküler lenf nodu tutulumu ve toraks dışı tutulum olup olmadığı belirlendi, böylelikle lezyon çapı ≤20 mm olan grupta lezyon çapı ≤30 mm olan grupta boyutun toraks dışı metastazlarla ilişkili olup olmadığı araştırıldı. İstatistiksel analizde ki-kare testi ve Independent Samples t-test kullanıldı.

Bulgular: SPN'si olup lezyon çapı ≤30 mm olan grupta akciğer kitlesi olan gruba göre daha az karaciğer metastazı ve toraks dışı metastaz vardı (sırası ile; p<0,001 ve p=0,03), bu gruplarda sürrenal tutulum ve supraklaviküler lenf nodu tutulumu açısından istatistiki olarak anlamlı fark saptanmamıştır. SPN olup lezyon çapı ≤20 mm olan grupta akciğer kitlesi olan gruba göre daha az karaciğer metastazı ve toraks dışı metastaz ve sürrenal metastazı vardı (sırası ile; p<0,001, p=0,01 ve p=0,04), bu gruplarda supraklaviküler lenf nodu tutulumu açısından istatistiksel olarak anlamlı fark saptanmamıştır.

Sonuç: SPN'si olan olgular gerek nodül çapı ≤20 mm olan olgular gerekse nodül çapı ≤30 mm olanlar olsun anlamlı olarak daha az toraks dışı metastaz ve karaciğer metastazı göstermektedirler. Özellikle nodül çapı ≤20 mm olan olgular çok daha az toraks dışı metastaz ile uyumludur. Nodül çapı ≤20 mm olan olgularda lokal görüntülemeler yapılması radyasyon maruziyetini azaltabileceği gibi zaman ve PET/BT'de kullanılacak radyofarmasotiklerin tasarrufunu da sağlayabilir.

Anahtar Kelimeler: SPN, akciğer kitlesi, PET/BT, lokal görüntüleme

Tablo 1. SPN'li (nodül ≤30 mm) ve akciğer kitlelerinin karşılaştırılması

	SPN (n=74, nodül ≤30 mm)	Akciğer kitlesi (n=234)	
Yaş (yıl)	62,7±14,5	63,7±11,6	p>0,05
Cinsiyet (kadın/erkek)	25/49	27/207	p<0,0001
En uzun tümör çapı (mm)	21,6±6	63,7±11,6	p<0,0001
Toraks dışı metastaz (var/yok)	13/61	95/139	p<0,001
Karaciğer metastaz (var/yok)	4/70	33/201	p=0,03
Sürrenal tutulum (var/yok)	3/71	24/210	p>0,05
Supraklaviküler lenf nodu (var/yok)	3/71	21/213	p>0,05
SPN: Soliter pulmoner nodül			

Tablo 2 SPN'li (nodül ≤20 mm) ve akciğer kitlelerinin karşılaştırılması

	SPN (n=32 nodül ≤20 mm)	Akciğer kitlesi (n=276)	
Yaş (yıl)	64,1±14,7	63,4±12,0	p>0,05
Cinsiyet (kadın/erkek)	12/20	40/236	p<0,001
En uzun tümör çapı (mm)	15,5±3,2	59,9±41,0	p<0,0001
Toraks dışı metastaz (var/yok)	1/31	107/169	p<0,001
Karaciğer metastaz (var/yok)	0/32	37/239	p=0,01
Sürrenal tutulum (var/yok)	0/32	27/249	p=0,04
Supraklaviküler lenf nodu (var/yok)	2/30	22/254	p>0,05

[PS-025]

Sistemik Juvenil Ksantogranülom Tedavi Yanıtını Değerlendirmede FDG PET/BT'nin Kullanımı

Mehmet Emin Mavi, Murat Fani Bozkurt

Hacettepe Üniversitesi Tıp Fakültesi, Nükleer Tıp Anabilim Dalı, Ankara

Amaç: Juvenil ksantogranülom (JKG); non-Langerhans hücreli histiositoz ailesinden, genellikle çocukluk ve adolesan çağında görülen bir hastalık türü olup, bu hastalığın hücrel orijini ile ilgili tarihsel süreçte farklı görüşler öne sürülmüştür. JKG genellikle deri tutulumu ile karakterize bir hastalık olmakla birlikte nadiren sistemik tutulum ile de ortaya çıkabilir ve kütanöz formu genellikle iyi seyirli olmasına rağmen sistemik formu oldukça agresif seyirlidir.

Olgu: Altı yaşında kız hasta bir yıl önce yaklaşık bir aydır devam eden karın şişliği, gece terlemesi, halsizlik, işsizlik şikayetleri ile başvuran hastaya yapılan anatomik görüntüleme tetkiklerinde omental yüzeylerde yaygın kalınlaşma, omental kek görünümü, pelviste solid kitleler, patolojik abdominal lenfadenopatiler ve abdominopelvik yaygın serbest sıvı saptanmış; torakal bölgede herhangi bir patoloji izlenmemiştir. Bunun üzerine hastaya tanıl amaçlı omentektomi ve intraabdominal yumuşak doku leyonlarına yönelik çoklu biyopsiler yapılmış olup, patoloji sonucu sistemik JKG ile uyumlu olarak rapor edilmiştir. Daha sonra hastalığın yaygınlığını değerlendirmek üzere yapılan florodeoksiglukoz (FDG) pozitron emisyon tomografi/bilgisayarlı tomografide (PET/BT) bilateral alt paratrakeal ve sol

hiler lenf nodlarında düşük düzeyde; karaciğer segment 4'te düşük düzeyde; perihepatik ve abdominopelvik sıvı koleksiyonlarında yer yer heterojen paternde; diyafragmadan pelvise kadar uzanan alanda peritoneal ve omental kalınlaşmaların da eşlik ettiği yaygın yumuşak doku dansitelerinde heterojen paternde artmış FDG tutulumu izlendi. Ayrıca aksiyel kemiklerde ve uzun kemiklerin proksimal kesimlerinde öncelikle reaktif kemik iliği ile uyumlu olarak yorumlanan diffüz FDG tutulumu saptandı. Bunun üzerine hastaya yaklaşık dokuz ay boyunca kladirbin kemoterapisi verildikten sonra tedavi yanıtını değerlendirmek üzere yapılan FDG PET/BT'de bilateral alt paratrakeal ve sol hiler lenf nodlarındaki FDG tutulumlarının kaybolduğu, FDG tutulumu gösteren abdominopelvik yumuşak doku dansiteleri ve omental kalınlaşmaların büyük ölçüde kaybolduğu, karaciğerdeki odaksal FDG tutulum yoğunluğunun belirgin azaldığı saptanmış olup, bulgular tedavi yanıtı ile uyumlu olarak yorumlandı.

Sonuç: Bu olgu, oldukça nadir görülen bir hastalık olan sistemik JKG'nin yaygın sistemik tutulumlu bir örneğinin tedavi yanıtının değerlendirilmesinde FDG PET/BT'nin kullanılmış olması ve bildimiz dahilinde benzer başka bir olgu örneğinin şimdiki kadar literatürde yer almamış olması nedeniyle önem arz etmektedir.

Anahtar Kelimeler: Sistemik juvenil ksantogranülom, FDG PET/BT, tedavi yanıtı

[PS-026]

Diffüz Büyük B Hücreli Lenfomanın Ekstranodal Tutulumu: Bilateral Adrenal Gland ve Mide

Ceren Özge Şahin, Kevser Öksüzöğlü, Nuh Filizoğlu, Selin Kesim, Zeynep Ceren Balaban Genç, Tuğba Nergiz Kıssa, Khanım Niftalিয়েva, Salih Özgüven, Feyza Şen, Tunç Öneş, Halil Turgut Turoğlu, Sabahat İnanır, Tanju Yusuf Erdil

Marmara Üniversitesi, Pendik Eğitim ve Araştırma Hastanesi, Nükleer Tıp Kliniği, İstanbul

Amaç: Non-Hodgkin lenfomalarda ekstranodal adrenal tutulum çok nadirdir, %0,2'den daha az olduğu tahmin edilmektedir. En sık tutulan bölgeler arasında; mide, bağırsak ve testis yer almaktadır. Adrenal tümörlerin primer adrenal yetmezlik tablosu ile prezente olması çok nadirdir ve adrenal yetmezlik tanısı konulan hastaların yaklaşık %1,2'sinde adrenal kitleler saptanmıştır. Diffüz büyük B hücreli lenfoma (DBBHL) mideden kaynaklanması ve bilateral adrenal metastaz yapması son derece nadir olup, literatürde sadece birkaç olgu raporlanmıştır. Bu olgu sunumunda, ekstranodal bilateral adrenal bez ve mide tutulumu yapan nadir bir DBBHL olgusu bildirilmiştir.

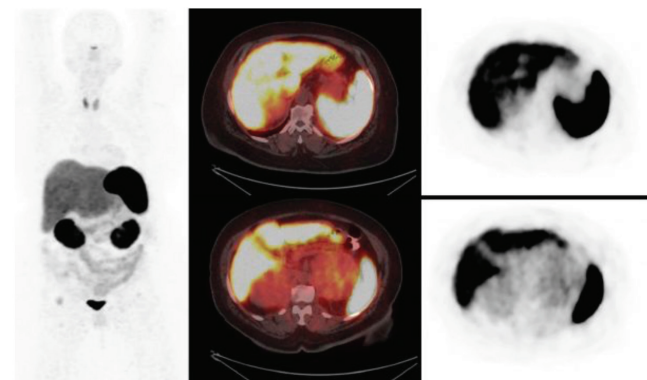
Yöntem: Karın ağrısı, tansiyon yüksekliği ve kilo kaybı şikayetiyle hastanemize başvuran ve yapılan batın bilgisayarlı tomografisinde (BT) bilateral sürrenal kitleleri saptanan olguya malignite araştırılması amacıyla Ga-68 DOTATATE pozitron emisyon tomografi (PET) BT ve florodeoksiglukoz (FDG) PET/BT görüntülemeleri yapıldı.

Bulgular: Ga-68 DOTATATE PET/BT tetkikinde; sol sürrenal lojda 97x80 mm boyutlu ve sağ sürrenal lojda 74x91 mm boyutlu heterojen karakterde hafif-orta düzeyde Ga-68 DOTATATE tutulumu gösteren yumuşak doku dansiteli lezyonlar izlendi. Çölyak, peripankreatik, hepatogastrik, persplenik ve retrokaval alanda patolojik Ga-68 DOTATATE tutulumu göstermeyen ve bilateral inguinal bölgede hafif-orta düzeyde Ga-68 DOTATATE tutulumu gösteren lenf nodları saptandı. Ayrıca mide fundusunda ve antrum düzeyinde hafif düzeyde Ga-68 DOTATATE tutulumu dikkati çekti (Figür 1). Lenf nodlarının çoğunun Ga-68 DOTATATE tutulumu göstermemesi ve mevcut lezyonların düşük düzeyde Ga-68 DOTATATE tutulumu göstermesi nedeniyle olguya takiben FDG PET/BT görüntülemesi yapıldı. Bu

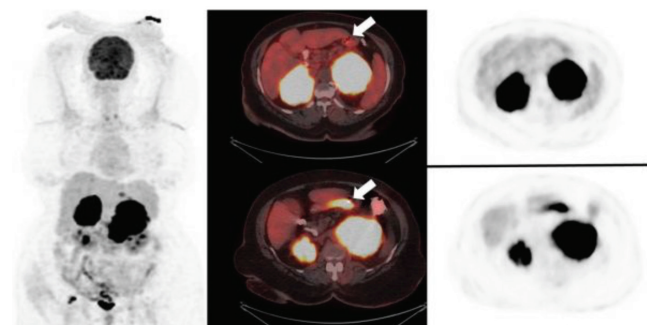
incelemede; sürrenal lojlarda yoğun hipermetabolik kitleler ve çölyak, peripankreatik, hepatogastrik, persplenik ve retrokaval alanda yoğun hipermetabolik lenf nodları dikkati çekti. Mide küçük kurvatüründe ve antrum düzeyinde yoğun hipermetabolizma izlendi (Figür 2). Midede izlenen yoğun hipermetabolik lezyon alanından biyopsi alındı ve lezyonun histopatolojisi DBBHL ile uyumlu bulundu.

Sonuç: Adrenal bezler, hipervasküler organlar olmaları nedeniyle metastazın sık görüldüğü yerlerden biridir. Malign hastalığı olan olgularda, insidental olarak saptanan adrenal kitlelerin %50 ile %75'i metastazdır. Metastatik adrenal tümörlerin %90'ı karsinom olup, bunlarında büyük çoğunluğunu adenokarsinomlar oluşturmaktadır. En sık primer bölgeler; akciğer, mide, özefagus ve karaciğer/safra yollarıdır. Gastrointestinal sistemin primer DBBHL ile bilateral adrenal metastaz birlikteliği oldukça nadirdir. İnsidental olarak adrenal lezyon saptanan olguların FDG PET/BT görüntülemesinde mide ve lenfatik lojlarda dikkatlice gözden geçirilmelidir. Bu olguda olduğu gibi adrenal kitle nedeniyle değerlendirilmesi istenen olguların lenfomada olabileceği akılda tutulmalıdır.

Anahtar Kelimeler: FDG PET/BT, Ga-68 DOTATATE PET/BT, adrenal glandlar, mide, DBBHL



Figür 1.



Figür 2.

[PS-027]

Ga-68 PSMA PET/BT ile Saptanan İnsidental Gist Olgusunda, Ga-68 DOTATATE PET/BT ve Takipte F-18 FDG PET/BT Bulguları

Evrım Abamor, Aysun Küçüköz Uzun, Ferahnaz Çınaral Sayın

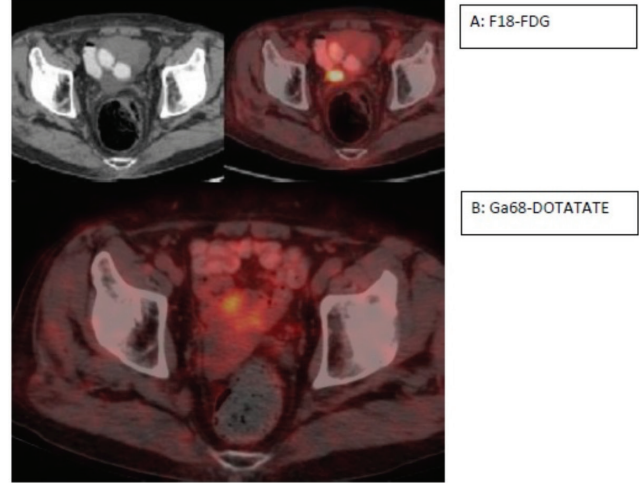
Sağlık Bilimleri Üniversitesi, Kartal Dr. Lütfi Kırdar Şehir Hastanesi, Nükleer Tıp Kliniği, İstanbul

Amaç: Ga-68 prostat spesifik membran antijen (PSMA) pozitron emisyon tomografi/bilgisayarlı tomografi (PET/BT), prostat kanserinde, yüksek duyarlılık ve özgüllük gösteren bir tetkik olarak, klinikte önemli bir yere sahiptir. Diğer malignitelerde de, öncelikle tümör neovaskülarizasyonu ile ilişkili PSMA ekspresyonu nedeniyle Ga-68 PSMA akümüasyonu görülmektedir. Literatürde tiroid, meme, akciğer, mide, RCC, HCC, NET, melanoma, gibi değişik malignitelerde, PSMA tutulumu dokümanite edilmiştir. Kliniğimizde, Ga-68 PSMA PET/BT incelemesinde insidental saptanan GIST olgusuna ait bulgular sunulmuştur.

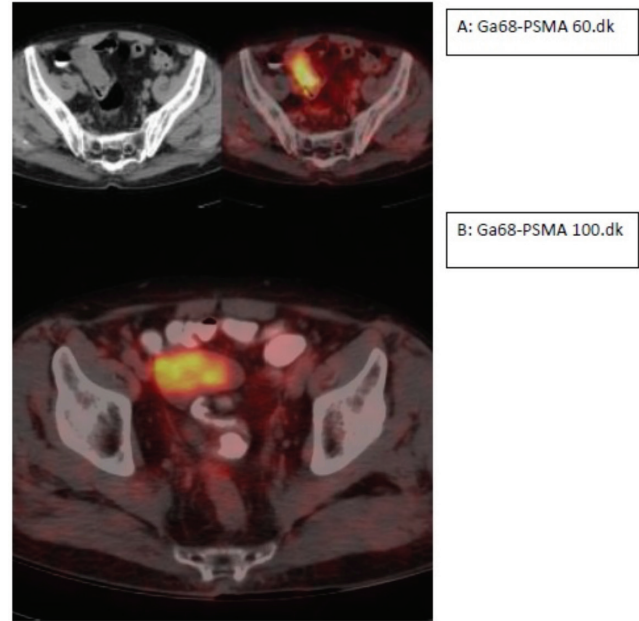
Olgu: 1. Prostatik adenokarsinom tanılı (GS: 3+4=7 ve tPSA: 31,95) olguda (78 y), evreleme amacıyla Ga-68 PSMA PET/BT çekildi. Prostat bezi korpusunda orta zon ve bazal kesimlerde, primer maligniteye ait artmış PSMA tutulumu odakları [maksimum standart uptake değeri (SUD_{maks}): 26,9 ve 14,2] izlendi. Pelviste ise mesane sağ superolateral komşuluğunda 2,5x6,5 cm boyutlu kitlede artmış PSMA tutulumu (SUD_{maks}: 10,3) saptandı. Karaciğer dom düzeyinde anterior subkapsüler alanda ise, en büyüğü 1,5 cm boyutlu, artmış PSMA tutulum (SUD_{maks}: 13,2) odakları gözlemlendi. Diğer vücut kesimlerinde, prostat adenokarsinom metastazını destekleyen bulgu izlenmedi. 2. Pelvisteki kitleden yapılan tru-cut biyopside GIST ile uyumlu bulgular (Ki-67 %2) saptandı. 3. GIST olgularında somatostatin reseptör ekspresyonu olabileceğinden, onkoloji kliniği tarafından, tedavi planı öncesi, Ga-68 DOTATATE PET/BT ile de görüntüleme istendi. Pelvisteki GIST ile uyumlu kitlede heterojen hafif-ılımlı artmış Ga-68 DOTATATE tutulumu (SUD_{maks}: 4,3) izlendi. Karaciğer dom düzeyinde subkapsüler hafif hipodens odaklarda tutulum görülmedi. 4. Olguya önce prostat Ca için tedavi ve ardından GIST için onkolojik tedavi uygulanmakla birlikte, hasta pandemi sürecinin olumsuz etkisi nedeniyle takiplerini sürdürmeyerek, tanıdan yaklaşık 8 ay sonra yeniden onkoloji kliniğine başvurdu. Yeniden evreleme amaçlı F-18 florodeoksiglukoz (FDG) PET/BT tetkiki yapıldı. Pelviste supravazikal alanda yerleşimli, 6x4 cm boyutlu yumuşak doku kitlesinde hafif düzeyde F-18 FDG tutulumu (SUD_{maks}: 2,5) izlendi. Karaciğer dom düzeyinde anterior subkapsüler alanda ise, en büyüğü 1,5 cm boyutlu, hipodens birkaç odakta ise F-18 FDG tutulumu gözlemlendi. 5. Cerrahi ve onkoloji tedavisi planlanan olguda, tedavi sonrası görüntüleme çalışması henüz yapılmamıştır.

Sonuç: Sunduğumuz GIST olgusunda, primer lezyonda PSMA ekspresyonu en yoğun, somatostatin reseptör ekspresyonu ılımlı düzeyde ve glukoz metabolizması ise düşük düzeyde izlenmiştir. Olguda, tedavi sonrası PET/BT çalışmasının hangi ajanla yapılacağı değerlendirilmelidir. PET/BT çalışmalarında kullanılan farklı moleküler ajanların gelişmesi, pek çok malignitenin tanı ve izleminde, değişken ajanların kullanılabilmesini göstermiştir. Böylece, rutin protokoller dışında, olgunun patofizyolojisi zemininde şekillenen kişiselleştirilmiş moleküler görüntüleme uygulamalarının nükleer tıp pratiğinde yer bulması yaygınlaşmaktadır.

Anahtar Kelimeler: GIST, PSMA PET/BT, FDG PET/BT



Figür 1. F-18 FDG ve Ga-68 DOTATATE görüntüleri
FDG: Florodeoksiglukoz



Figür 2. Ga-68 PSMA görüntüleri
PSMA: Prostat spesifik membran antijen

[PS-028]

Konstriktif Fibrinöz Perikardit Tanılı Hastada F-18 FDG PET/BT Bulguları

Khanım Niftaliyeva, Selin Kesim, Ceren Özge Şahin, Nuh Filizoğlu, Tuğba Nergiz Kissa, Zeynep Ceren Balaban Genç, Kevser Öksüzoğlu, Salih Özgüven, Feyza Şen, Sabahat İnanır, Tunç Öneş, Halil Turgut Turoğlu, Tanju Yusuf Erdil

Marmara Üniversitesi, Pendik Eğitim ve Araştırma Hastanesi, Nükleer Tıp Kliniği, İstanbul

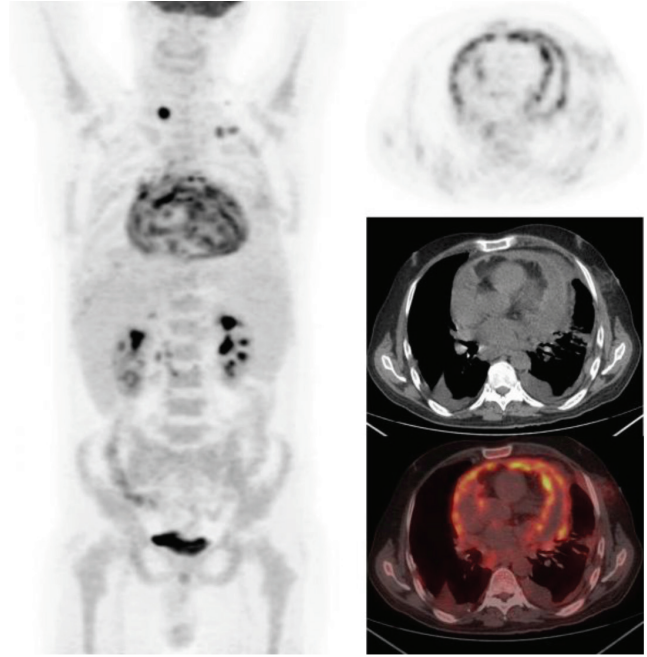
Amaç: Perikardiyal yapraklar arasında fibrin birikimi ile elastikiyetin kaybolması konstriktif perikardit tablosuna yol açar. Perikardı saran yapışkan fibrin dokusunun kalbin kontraksiyonları sırasında ağsı bir görünüm alması nedeniyle bu patolojiyi tanımlamada "bread and butter" ve "cor villosum" gibi terimler kullanılmıştır. Kardiyovasküler cerrahiler sonrasında, akut miyokard infarktüsü sonrasında, perikardın enfeksiyöz hastalıklarında, neoplastik hastalıklara bağlı perikard hasarlanmasında ve üremik hastalarda fibrinöz perikardit gelişebilmektedir. Burada, florodeoksiglukoz (FDG) pozitron emisyon tomografi/bilgisayarlı tomografi (PET/BT) tetkikinde perikardda yoğun FDG tutulumları gözlenen konstriktif perikardit olgusu sunulmuştur.

Yöntem: Beş yıldır miyelodisplastik sendrom tanısı ile takip edilen 53 yaşında erkek hastaya, tekrarlayan perikardiyal effüzyonları nedeniyle, tanı amaçlı F-18 FDG PET/BT tetkiki yapıldı.

Bulgular: F-18 FDG PET/BT görüntülemesinde; supra/infradiyafragmatik lenfatik istasyonlarda yoğun düzeyde malign karakterde FDG tutulumu gösteren lenf nodları izlendi. Her iki hemitoraksta plevral effüzyon ve yer yer FDG tutulumu gösteren plevral kalınlaşma alanları dikkati çekti. Ayrıca, perikardiyal alanda perikardiyal effüzyona ek olarak perikardın parietal ve visseral yapraklarında yoğun FDG tutulumları izlendi. F-18 FDG PET/BT tetkiki sonrasında yapılan perikardiyosentez sonrası hastaya fibrinöz perikardit tanısı konuldu.

Sonuç: Konvansiyonel görüntüleme yöntemlerine kıyasla, moleküler görüntüleme enflamatuvar proseslerde hastalığın yaygınlığını, aktivitesini belirleme, tedaviye yol gösterme ve tedavi yanıtının değerlendirilmesinde avantaj sağlar. F-18 FDG PET/BT tetkikinde perikard yaprakları arasında yoğun metabolik aktivite artışı saptanması durumunda fibrinöz perikardit ayrıntı tanısı akılda bulundurulmalıdır.

Anahtar Kelimeler: Konstriktif perikardit, F-18 FDG PET/BT



Figür 1.

[PS-029]

F-18 FDG PET/BT'de İnsidental Olarak Saptanan Retrokrural Üreteral Herni Olgusu

Rahime Şahin, Ediz Beyhan, Özge Erol, Nurhan Ergül, Esra Arslan, Tefik Fikret Çermik

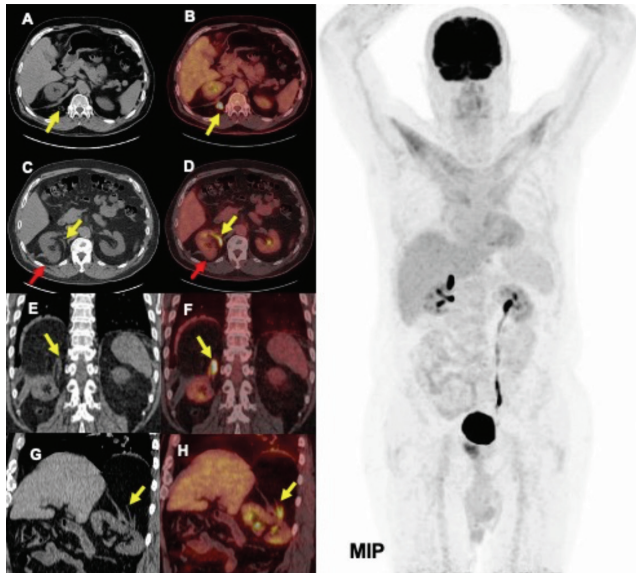
Sağlık Bilimleri Üniversitesi, İstanbul Eğitim ve Araştırma Hastanesi, Nükleer Tıp Kliniği, İstanbul

Amaç: Üreteral herniasyon, genellikle radyolojik değerlendirme sırasında insidental olarak saptanan nadir bir durumdur. Bildirilen olguların çoğu inguinal, femoral veya siyatik herniasyon olup diyafragmatik defekte bağlı retrokrural üreter herniasyonu çok nadirdir. F-18 florodeoksiglukoz (FDG) pozitron emisyon tomografi/bilgisayarlı tomografi (PET/BT) sırasında insidental olarak saptanan diyafragmatik üreteral herni olgusu sunuldu.

Olgu: Yetmiş üç yaşında erkek hasta toraks BT'de akciğerde izlenen nodüler lezyonların metabolik karakterizasyonu amacıyla F-18 FDG PET/BT çekimi için tarafımıza yönlendirildi. PET/BT'de sağ akciğer üst lob apikalde izlenen kalsifik natürdeki nodüler lezyon öncelikle benign natürde değerlendirilerek BT ile takip önerildi. Alt torakal kesitlerde sağda aksiyal çapı 7 cm'ye ulaşan yağ doku dansiteli oluşum izlendi. Tanımlanan bu yağ dokusu içerisinde retrokrural alanda yoğun FDG tutulumu gösteren alan (SUV_{max}: 49,7) multiplanar BT kesitlerinin değerlendirilmesiyle diyafragmatik defekte bağlı üreteral herniasyon ve fizyolojik idrar aktivitesi lehine anlamlı bulundu. Diyafragmada yaklaşık 4 cm çaplı bir defekt ve bu defektten intratorakal olarak herniye olmuş proksimal üreter asendan ve desenden parçalar halinde izlenmektedir (Figür 1, sarı ok). Ayrıca sağ böbrek alt polden süperiora doğru deplase görünümde izlenmiştir (Figür 1, kırmızı ok). PET/BT değerlendirilmesi sonrası hastadan alınan anamnezde yan ağrısı, böbrek-üreter taşı, hematüri, böbrek yetmezliği öyküsü bulunmayan asemptomatik bir hasta olduğu bilgisine ulaşılmıştır. Hasta klinik değerlendirme için üroloji polikliniğine refere edilmiştir.

Sonuç: Retrokrural üreteral herniasyon literatürde 15'ten az olgunun bildirildiği nadir bir durumdur. FDG PET/BT çekiminde saptanan 1 olgu bildirilmiştir. Üreteral herni olgularının çoğunluğu asemptomatik olup diğer görüntülemeler sırasında insidental olarak tanı alan yaşlı hastalardan oluşmaktadır. Üreteral herni olgularında nadiren yan ağrısı, gross hematüri, herniye üreterin obstrüksiyonu, böbrek yetmezliği, ürosepsis gelişebilmektedir. Torakal BT kesitlerinde izlenen yağ doku dansiteli oluşum nedeniyle ayırıcı tanıda lipom ve liposarkom düşünülebilir. Kesitlerin multiplanar olarak değerlendirilmesi diyafragmatik herninin ayırıcı tanısını daha net yapması açısından faydalıdır.

Anahtar Kelimeler: F-18 FDG, PET/BT, diyafragmatik herni, üreter



Figür 1.

[PS-030]

Prostat Kanseri Olguda Ga-68 PSMA, F-18 FDG ve Ga-68 DOTATATE PET/BT Görüntüleme

Seval Erhamamcı¹, Nadire Küçüköztaş², Nesrin Aslan³

¹Sağlık Bilimleri Üniversitesi, Ümraniye Eğitim ve Araştırma Hastanesi, Nükleer Tıp Kliniği, İstanbul

²Başkent Üniversitesi, İstanbul Sağlık Uygulama ve Araştırma Merkezi, Tıbbi Onkoloji Kliniği, İstanbul

³Neolife Tıp Merkezi, Nükleer Tıp Kliniği, İstanbul

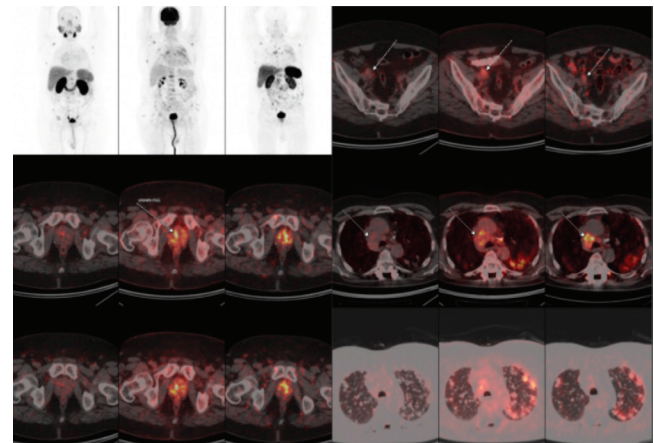
Amaç: Ga-68 prostat spesifik membran antijen (PSMA) pozitron emisyon tomografi/bilgisayarlı tomografi (PET/BT), prostat kanserinin görüntülenmesinde kullanılan tanınan yöntemdir. Gleason skoru yüksek, kastrasyon dirençli veya dediferansiyasyon gelişen olgularda, PSMA tutulumunun düşük, florodeoksiglukoz (FDG) tutulumunun ise yüksek düzeylerde olduğu bilinmektedir. Ayrıca bu olgularda sıklıkla nöroendokrin diferansiyasyon gösterilmiştir. Bu yazıda, diferansiyasyon düşünülen prostat kanserli olguda, Ga-68 PSMA, F-18 FDG ve Ga-68 DOTATATE PET/BT görüntüleme bulguları sunulmuştur.

Olgu: Yetmiş bir yaşındaki prostat kanseri tanılı (PSA düzeyi 50 ng/mL, adenokarsinom, Gleason: 5+5=10) hastaya, inisiyal evreleme

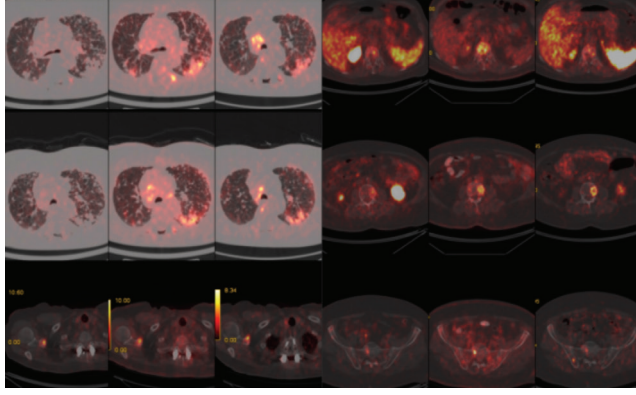
amacıyla yapılan Ga-68 PSMA PET/BT'de lezyonlardaki PSMA tutulum yoğunluklarının beklenene göre düşük düzeylerde olması nedeniyle, dediferansiyasyon düşünülerek, F-18 FDG PET/BT yapılmıştır (Figür 1, 2). Prostat glandında, PSMA aktivitelerine göre daha yoğun düzeylerde, artmış FDG metabolizması gösteren (bununla birlikte kısmen düşük) seminal veziküllerde ve ekstraprostatik alanlarda invazyon düşündürdü, mesane duvarında invazyon şüphesi uyandıran malign tümöral lezyonlar izlenmiştir. BT kesitlerinde sağda common iliak alandaki LAP'de, PET imajlarında PSMA aktivitesine göre daha yoğun düzeylerde artmış FDG metabolizması (bununla birlikte kısmen düşük) görülmüş olup, metastazla uyumludur. Mediastende sağ alt paratrakeal alanı dolduran, metastatik konglomere LAP'ler lehine değerlendirilen, yaklaşık 4 cm çapındaki kitlesel lezyonda, PET imajlarında PSMA aktivitesine göre daha yoğun düzeylerde (bununla birlikte kısmen düşük) artmış FDG metabolizması izlenmiştir. Mediastinal diğer lenfatik istasyonlarda, hafifçe minimal artmış FDG metabolizmalarının eşlik ettiği (minimal PSMA aktiviteleri gösteren), metastaz düşündürdüren lenf nodları fark edilmiştir. Her iki akciğer parankimlerinde, genel olarak PSMA aktivitelerine göre daha yoğun düzeylerde artmış FDG metabolizmasının eşlik ettiği, metastatik, yaygın görünümde nodüler lezyonlar izlenmiştir. İskelet sisteminin büyük kesimini içerisine alan, bazıları PSMA aktivitesine göre kısmen daha düşük düzeylerde, bazıları ise PSMA aktivitesine göre daha yoğun düzeylerde, değişik derecelerde artmış FDG metabolizması gösteren (bununla birlikte genel olarak kısmen düşük) metastatik multipl tümöral lezyonlar görülmüştür. Yukarıda tanımlanan lezyonların gerek PSMA aktiviteleri, gerekse FDG metabolizmaları genel olarak beklenenden kısmen düşük düzeylerde, bazılarının nöroendokrin diferansiyasyonla ilişkili olabileceği düşünülerek, Ga-68 DOTATATE PET/BT görüntülemesi yapılmıştır (Figür 1, 2). Bazı lezyonların gerek FDG metabolizmasına, gerekse PSMA aktivitesine göre daha yüksek düzeylerde somatostatin reseptör tip 2 aktivitesi gösterdikleri dikkati çekmiş olup, tedavide somatostatin analoglarının katkısının olabileceği düşünülebilir.

Sonuç: Ga-68 PSMA, F-18 FDG, Ga-68 DOTATATE ile farklı ajanlarla PET/BT görüntüleme, diferansiyasyon düşünülen prostat kanserli olgularda, tedavi planının belirlenmesinde katkısı olabileceği düşünülmüştür.

Anahtar Kelimeler: Ga-68 PSMA, F-18 FDG, Ga-68 DOTATATE, PET/BT, prostat kanseri, nöroendokrin diferansiyasyon



Figür 1.



Figür 2.

[PS-031]

Sweet Sendromu FDG PET/BT Görüntüleme Bulguları

Nuh Filizoğlu, Ceren Özge Şahin, Selin Kesim, Khanım Niftaliyeva, Tuğba Nergiz Kissa, Zeynep Ceren Balaban Genç, Kevser Öksüzoğlu, Salih Özgüven, Feyza Şen, Tunç Öneş, Sabahat İnanır, Halil Turgut Turoğlu, Tanju Yusuf Erdil

Marmara Üniversitesi Pendik Eğitim ve Araştırma Hastanesi, Nükleer Tıp Kliniği, İstanbul

Amaç: Sweet sendromu (SS) ilk olarak 1964'te Robert Douglas Sweet tarafından akut ateşli nötrofilik dermatoz olarak tanımlandı. SS, enfeksiyon veya vaskülit olmadan, çoğunlukla nötrofillerden oluşan yoğun epidermal ve/veya dermal infiltratla ilişkili deri lezyonları ile karakterizedir. SS, klasik, malignite ile ilişkili ve ilaca bağlı olmak üzere 3 alt gruba ayrılır. Olguların yaklaşık %20 ile 25'i malignitelerle ilişkilidir. Bu olgu sunumunda SS ile başvuran sonrasında miyelodisplastik sendrom (MDS) tanısı alan bir hastanın F-18 florodeoksiglukoz (FDG) pozitron emisyon tomografi/bilgisayarlı tomografi (PET/BT) bulguları sunuldu.

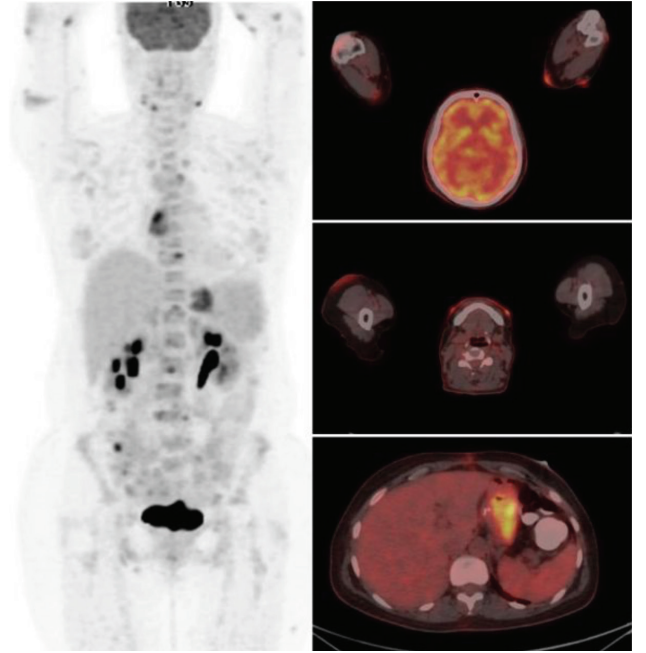
Yöntem: Mide adenokarsinom tanısı olan ve subtotal gastrektomi operasyonu geçiren 45 yaşındaki kadın hasta gövde ve ekstremitelerde eritemli papül ve plaklar şikayetiyle başvurdu. Rutin kan testlerinde pansitopeni tespit edilen hastaya malignite araştırma amacıyla FDG PET/BT görüntüleme yapıldı.

Bulgular: F-18 FDG PET/BT görüntülemesinde; en belirgin olarak her iki üst ekstremit ve çene yöresinde dikkati çeken deri kalınlaşma alanlarında yoğun düzeyde artmış FDG tutulumu gözlemlendi. Bununla birlikte multipl vertebralarda yoğun hipermetabolik lezyonlar izlendi. Deri lezyonlarına yapılan biyopsi sonucu SS ile uyumlu değerlendirilen hastaya kemik lezyonları için biyopsi yapıldı. Kemik biyopsisi MDS ile uyumlu olan hastanın deri lezyonlarına MDS ile ilişkili SS tanısı konuldu.

Sonuç: SS, ateş, kutanöz eritematöz papüller veya plaklar, periferik lökositoz, biyopside dermal nötrofil ve sistemik steroidlere yanıt ile karakterizedir. SS etiyolojik faktörlere göre klasik, ilaca bağlı ve malignite ile ilişkili 3 alt tipe sınıflandırılmaktadır. SS'nin tipik klinik özellikleri arasında ani ateş, artmış nötrofil sayısı ve ekstremitelerde, baş ve boyunda ağrılı eritemli papüller ve plaklar yer alır. Konvansiyonel görüntüleme, malignite için uyarıcı anormallikleri belirleyebilse de bazı durumlarda, spesifik olmayan bulgular nedeniyle konvansiyonel görüntüleme ile tanıyı doğrulamak zor olabilir. Literatürde, SS ilişkili malignite taramasında FDG PET/BT görüntüleme bulgularını raporlayan sadece birkaç olgu bildirilmiştir. Bu olgu, SS tanılı bir hastalığın yayılımı, şiddetini

göstermede ve altta yatan malignitenin saptanmasında FDG PET/BT'nin önemini göstermektedir.

Anahtar Kelimeler: FDG PET/BT, Sweet sendromu, deri, miyelodisplastik sendrom



Figür 1.

[PS-032]

Meme Karsinomu Kaynaklı Bir Karsinoma Erizipeloides Olgusunda PET/BT Bulguları

Sibel Uçak Semirgin, Oktay Yapıcı

Ondokuz Mayıs Üniversitesi Tıp Fakültesi, Nükleer Tıp Anabilim Dalı, Samsun

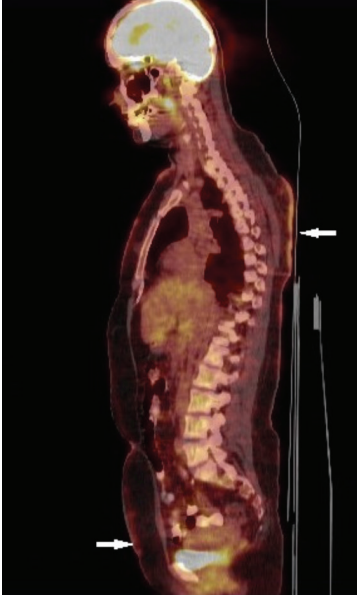Amaç: Karsinoma erizipeloides, malignitelere bağlı olarak görülen nadir bir kutanöz metastazdır. Kutanoz metastazlar malignite olgularının yaklaşık %5'inde izlenmekle birlikte, meme kanserinde bu oran %20'lere çıkmaktadır. Tümör hücreleri, lenf düğümlerinden derinin lenfatik damarlarına invaze olmaktadır. Karakteristik bulgular eritem, deride sertleşme ve erizipel benzeri lezyonlardır. En sık olarak meme kanseri olgularında izlenmekle birlikte, malign melanom, akciğer ve tiroid kanseri gibi diğer kanser türlerinde de karşımıza çıkmaktadır.

Olgu: Sol memede kitle nedeni ile modifiye radikal mastektomi ve lenf nodu diseksiyonu yapılan 45 yaşında kadın hastada, histopatolojik inceleme bulguları infiltratif duktal karsinom ile uyumlu idi. Çıkarılan lenf nodlarından 4 tanesinde metastaz saptandı. Hastaya 6 kür neoadjuvan kemoterapi verildi. Cerrahi sonrasında ise 6 kür kemoterapi ve radyoterapi (RT) uygulandı. Cerrahi tedaviden sonra yaklaşık 5 yıl süresince takipsiz kalan hasta, üst ekstremitte ağrılı olmak üzere vücut proksimalinde kızarıklık şikayeti ile kontrole geldi. Muayenede deriden kabarıklık, infiltrat görünümü, eritemli plaklar saptandı. Radyodermatit/metastaz ön tanıları ile üst sırt bölgesinden alınan biyopsi materyalinin histopatolojik incelemesinde invaziv duktal karsinom infiltrasyonu tespit edildi. F-18 florodeoksiglukoz

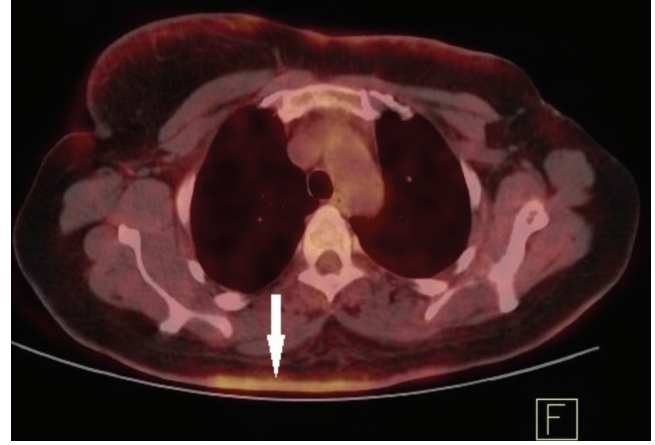
(FDG) ile yapılan pozitron emisyon tomografi/bilgisayarlı tomografi incelemesinde sol omuzda, sağ memede, torakal bölge ön-arka kesimde ve karın sol alt kadrandan suprapubik bölgeye uzanan alanda fokal/heterojen FDG akümülyasyonu gösteren yaygın dermal kalınlaşma alanları izlendi (sol omuz SUV_{maks} : 4,55) (Figür 1, 2). Altı kür kemoterapi planlanan hastanın tedavisi devam etmektedir.

Sonuç: Kutanöz metastazlar nadir olup, sıklığı %0,5 ile %9 arasında değişmektedir. Malignitenin ilk bulgusu olabileceği gibi, mevcut malignitenin tedavisi sırasında veya tedavi bitiminden uzun süre sonra da ortaya çıkabilir. Karsinoma erizipeloides ilk olarak 1931 yılında Rasch tarafından tanımlanmıştır. Keskin sınırlı eritem, sıcaklık artışı ve deride sertleşmenin eşlik ettiği erizipel benzeri bir tablo olarak tarif edilmektedir. En sık olarak meme kansinomuna eşlik etmekle birlikte diğer malignitelerde de görülebildiği bildirilmiştir. Lezyonlar genellikle bölgeyi drene eden lenf düğümlerinin malign hücreler ile invazyonuna bağlı olarak oluşur. Fizik muayenede özellikle RT'ye bağlı olarak gelişen dermatit ile benzer özellikler gösteren lezyonlar olması nedeni ile ayırıcı tanıda mutlaka göz önünde bulundurulmalıdır. Histopatolojik incelemede lenfatik invazyonun gösterilmesi ile kesin tanı konulmaktadır. Karsinoma erizipeloidde spesifik bir tedavi bulunmayıp, tedavi yaklaşımı primer tümörün tedavisine yöneliktir.

Anahtar Kelimeler: Meme kansinomu, erizipeloid, kutanöz metastaz



Figür 1.



Figür 2.

[PS-033]

PET/BT'de Karaciğerde Metastazı Taklit Eden FDG Tutulumu ve Tc-99m MAA Sintigrafisinde Vena Cava Süperior Sendromu

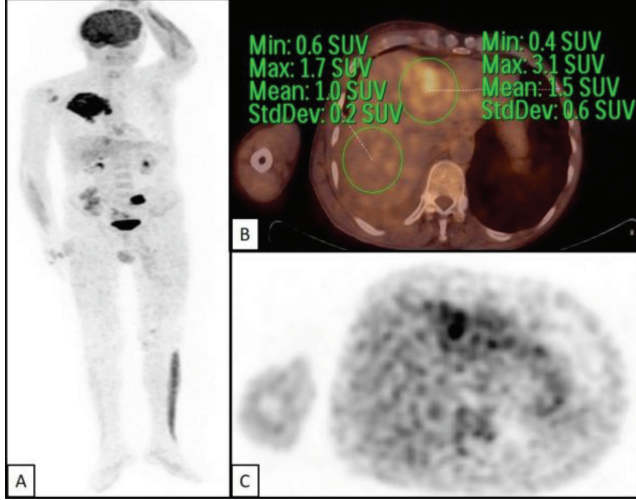
Nihat Köylüce, Ümmühan Abdülrezzak, Ahmet Tutuş

Erciyes Üniversitesi Tıp Fakültesi, Nükleer Tıp Anabilim Dalı, Kayseri

Amaç: Vena kava süperior sendromu (VKSS), VKS ve brakiosefalik venlerin tümörle invazyonu, basısı ve trombüs gibi internal bir sebeple mekanik olarak tıkanmasıdır. VKSS olgularının bir kısmı benign sebeplerle olurken çok büyük bir kısmı ise malign sebeplerle olabilir. Klinik bulgular ise basit asemptomatik durumlardan solunum yolunun obstrüksiyonu ile dispne, öksürük, yüz ve boyunda şişlik, göğüs ağrısı veya artmış kafa içi basıncı ile baş ağrısı gibi hayatı tehdit edici acil durumlara kadar çok geniş bir spektrum gösterir. Tanısı ve tedavisi genellikle aciliyet arz ettiğinden VKSS'nin klinik ve görüntüleme bulgularını bilmek önemlidir.

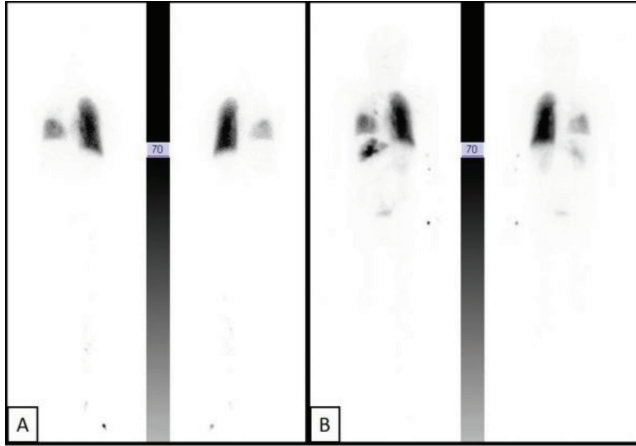
Olgu: Bu yazımızda akciğer kanserli bir hastaya evreleme amaçlı çekilen F-18 florodeoksiglukoz (FDG) pozitron emisyon tomografisi/bilgisayarlı tomografide (PET/BT) karaciğerin sol lobunda görülen ve öncelikli metastatik yayılımı düşündürülen artmış aktivite tutulumu olan bir olguyu sunuyoruz. FDG PET/BT'de akciğerdeki primer kitlenin vena cava süperiora invazyonu görülmesine rağmen karaciğer sol lobundaki artmış FDG tutulumunun metastaz ile kollateral dolaşıma bağlı artmış perfüzyonun sonucu olup olmadığını ayırt etmekte zorlandık. Hastamıza Tc-99m makroagregat albümin (MAA) sintigrafisi yaptık. Üst ve alt ekstremitelerden ayrı ayrı enjekte edilerek yapılan MAA sintigrafisinde, alt ekstremitelerde enjeksiyonunda akciğerdeki beklenen aktivite tutulumunu izlerken dinamik görüntülerin alındığı üst ekstremitelerde enjeksiyonunda radyofarmasötüğün karaciğer sol lobunda da akümüle olduğunu gördük. Böylece onkolojik amaçlı çekilen F-18 FDG PET/BT incelemelerinde karaciğerde belirgin morfolojik karşılığı olmayan asimetric tutulumlar veya metastaz ayırımı net yapılamayan nodüler tarzda tutulumların VKSS'de kollateral dolaşıma sekonder artmış perfüzyonun bir göstergesi olabileceği akıldaki tutulumu gereken bir bulgudur. Şüphe durumunda kollateral dolaşımı ve derecesini göstermekte etkili bir yöntem olarak dinamik Tc-99m MAA sintigrafisinden de faydalanılabilir.

Anahtar Kelimeler: Pozitron emisyon tomografisi/bilgisayarlı tomografi, vena cava superior sendromu, Tc-99m MAA sintigrafisi



Figür 1. Altmış üç yaşında akciğer kanseri teşhisi konulan erkek hasta evreleme amaçlı yapılan F-18 FDG PET/BT görüntülemesinde (A: MIP, B: Karaciğer aksiyel füzyon, C: Karaciğer aksiyel PET) sağ akciğer apikal kesimde yoğun FDG tutulumu gösteren primer kitle lezyonu ve üst medial komşuluğunda yoğun FDG tutulumu gösteren metastatik lenf nodları ve bu lenf nodları ile vena cava süperiorun ara planları seçilememekteydi. Sakrum sol kesiminde yoğun FDG tutulumu gösteren metastatik sklerotik lezyon ve karaciğer sol lob anteromedial kesiminde belirgin sınır veremeyen ve anatomik karşılığı izlenmeyen orta düzeyde artmış FDG tutulum alanı (SUV_{maks}: 3,1, normal parankim SUV_{maks}: 1,7) izlenmekteydi. Vena azigos ile hemiazigosun ileri derecede dilate olduğu dikkati çekiyordu. Karaciğerdeki tutulumun metastaz açısından şüpheli olması nedeniyle hastada primer akciğer tümörüne bağlı vena cava superior sendromu düşünüldü

FDG: Florodeoksiglikoz, PET: Pozitron emisyon tomografi, BT: Bilgisayarlı tomografi, MIP: Maksimum yoğunlukta projeksiyon



Figür 2. Hastaya alt ekstremiteden 1 mCi Tc-99m MAA intravenöz olarak uygulandı. Elde edilen anterior ve posterior statik görüntülerde (A) santral kitle etkisine bağlı olarak sağ akciğer üst ve orta segmentlerde perfüzyon defekti ile alt lobda hipoperfüzyon izlendi. İlk enjekte edilen Tc-99m MAA'nın klirensi için yaklaşık 6 saat kadar beklendikten sonra hastaya üst ekstremiteden 3 mCi Tc-99m MAA enjeksiyonu yapılarak dinamik görüntüleme ve ardından elde edilen anterior ve posterior statik görüntülerde (B) ilk görüntülerde olduğu gibi akciğer bulgularının yanı sıra karaciğerin sol lob segmentlerine uyan alanlarda Tc-99m MAA'nın tutulduğu görüldü. Tc-99m MAA'nın alt ekstremiteden uygulamasında izlenmediği halde üst ekstremiteden uygulamasında izlenen karaciğerdeki bu tutulum vena cava süperiorun tümör ile ileri derecede obstrükte olduğunu, vena cava süperior ile vena cava inferior arasında kollateral dolaşım ve şant geliştiğini doğruladı

MAA: Makroagregat albümin

[PS-034]

Glioblastomu Taklit Eden Primer Anaplastik Jejunum Karsinom Metastazı: FDG PET/BT'nin Tanı ve Tedaviye Katkısı

Deniz Bedel¹, Hülya Efetürk¹, Sinem Şiğit İkiz², Polat Olgun³

¹Yakın Doğu Üniversitesi Tıp Fakültesi, Nükleer Tıp Anabilim Dalı, Lefkoşa

²Yakın Doğu Üniversitesi Tıp Fakültesi, Radyoloji Anabilim Dalı, Lefkoşa

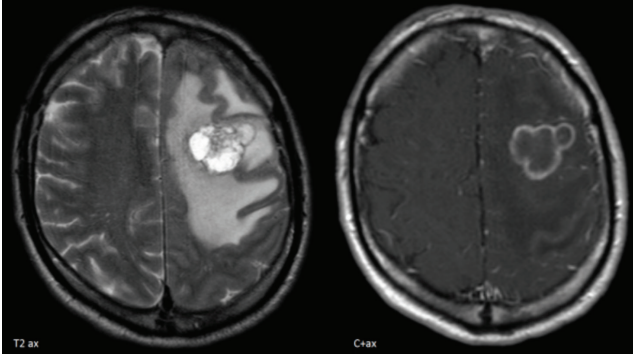
³Yakın Doğu Üniversitesi Tıp Fakültesi, İç Hastalıkları Anabilim Dalı, Tıbbi Onkoloji Bilim Dalı, Lefkoşa

Amaç: İnce bağırsak (İB) maligniteleri tüm gastrointestinal sistem malignitelerinin %1-5'ini oluşturmaktadır. İB malignitelerinin büyük çoğunluğu duodenum kaynaklı diferansiye adenokarsinomlardır, geriye kalanlar karsinomoid tümör, stromal tümör ve lenfomalardır. İB primer anaplastik karsinomu son derece nadirdir, literatürde sayılı olgular bildirilmiştir. Bildirilen olgulardaki tümör boyutu 4-16 cm arasındadır. Bu tümör daha sık görülen İB adenokarsinomlarına kıyasla daha agresif olması ve genellikle geç tanı alması nedeniyle tanı anında sıklıkla lokal invaze, lenf nodu metastazı veya uzak metastaz (sıklıkla karaciğer) yapmış olarak saptanır. Bu bildiriye kraniyumda kitle ile gelen, radyolojik ve patolojik incelemelerde öncelikle glioblastoma düşünülen, ancak metastaz dışlanamayan, primer odak araştırmasına yönelik yapılan florodeoksiglikoz (FDG) pozitron emisyon tomografi/bilgisayarlı tomografi (PET/BT) incelemesinde jejunum malignitesi saptanan olguda FDG PET/BT'nin tanıya ve hasta yönetimine katkısını sunmayı amaçladık.

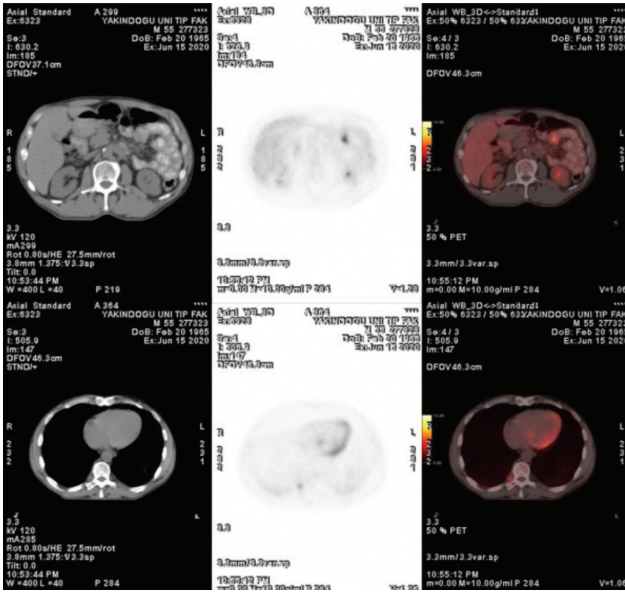
Olgu: Elli beş yaşında erkek olguda epileptik nöbet ve sağ hemiparezi sonrası yapılan kraniyal manyetik rezonans (MR) tetkikinde sol frontoparietal bölgede belirgin basıya neden olan kitle saptandı (Figür 1). Olgu, yüksek gradlı glial tümör, ön tanısıyla opere edildi. Patolojik bulgular glioblastom tanısını desteklemekle birlikte İHK incelemede karsinom metastazı dışlanmadığından PET/BT incelemesi önerildi. Yapılan FDG PET/BT'de jejunumda 14 mm çapında hipermetabolik odak (SUV_{maks}: 6,4) saptandı (Figür 2). Ayrıca T10 vertebra düzeyinde sağ paravertebral nodüler yumuşak doku lezyonunda artmış FDG tutulumu (SUV_{maks}: 3,2) izlendi. PET/BT sonrasında kapsül enterografi yapıldı ancak patolojik bulgu saptanamadı, segmental jejunum rezeksiyonu yapıldı. Histopatolojik spesimenler beyinden alınan örneklerle birlikte değerlendirildi. Jejunal kitle ile frontotemporal kitle pleomorfik hücreli, anaplastik, az diferansiye İB karsinomu ve metastazı olarak raporlandı. Histopatolojik incelemede 3 cm boyutlu, grade 4, ülseröz, muskularis propriada infiltrate (T2) primer tümörde lenfovasküler veya perinöral invazyon ve nekrozun bulunmayışı patolojik incelemede dikkati çekicidir. Postoperatif dönemde yeniden evreleme FDG PET/BT ve kraniyal MR incelemeleri yapıldı. PET/BT'de daha önceki çalışmada tanımlanan sağ paravertebral yerleşimli nodüler yumuşak doku lezyonunda boyutsal ve metabolik progresyon saptandı. MR bulguları rezidüel progresyon lehine değerlendirildi. Evre IV İB karsinom tanısı ile radyoterapi ve kemoterapi planlandı.

Sonuç: Primer tümör boyutunun literatürde bildirilen olgulara kıyasla oldukça küçük olması, lokal yayılım veya lenf nodu metastazı olmaksızın kraniyal metastaz ile prezante olması olgumuzu literatürdeki benzerlerinden ayırtmaktadır. NCCN 2021 kılavuzunda İB kanseri evrelemesinde PET/BT endikasyonu bulunmamaktadır. Ancak, artan sayıda olgularda katkısının farkında olduğu kılavuzda belirtilmektedir. Kraniyumda kitle ile gelen olguda primer odağın saptanmasına yönelik PET/BT incelemesinin katkısı görülmektedir.

Anahtar Kelimeler: Jejunum, ince bağırsak, anaplastik karsinom, adenokarsinom



Figür 1.



Figür 2.

[PS-035]

Prostat Ca Tanılı Hastada PSMA Ekspresyonu İzlenen Malign Fibröz Histiyoitom Lezyonu

Ceren Sezgin, Gözde Mütevelizade, Elvan Sayıt, Gül Gümüşer

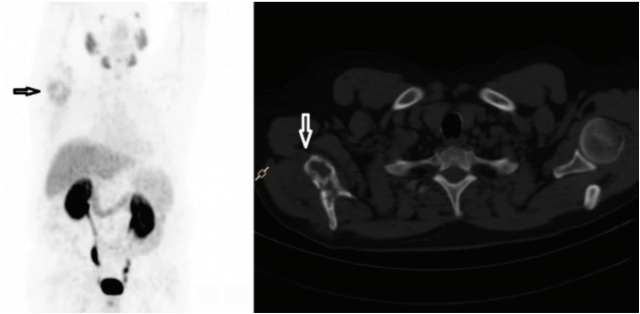
Manisa Celal Bayar Üniversitesi Tıp Fakültesi, Nükleer Tıp Anabilim Dalı, Manisa

Amaç: Ga-68 prostat spesifik membran antijen (PSMA) pozitron emisyon tomografi/bilgisayarlı tomografi (PET/BT), görüntüleme günümüzde prostat kanserinde evreleme, tedavi yanıtını değerlendirme ve nüks hastalık saptama amacıyla kullanılan değerli bir nükleer tıp yöntemidir. Ancak prostat kanseri dışında pek çok benign ve malign durumda da PSMA tutulumu izlenebilmektedir. Malign fibröz histiyoitom (MFH) bir tür pleomorfik sarkom olup, temel bileşenleri fibroblastlar ve histiyoit hücrelerdir. Yumuşak doku MFH'leri en sık alt ekstremitelerde, ardından üst ekstremitelerde ve retroperitonda görülür. Bu yazıda skapulada PSMA ekspresyonu izlenen ve MFH tanısı alan yumuşak doku komponentli litik-destrüktif kemik lezyonunun gösterilmesi amaçlanmıştır.

Olgu: Prostat Ca tanılı 70 yaşındaki hasta sağ kolda şişlik yakınması ile dış merkezde başvurmuştur. Dış merkezde F-18 florodeoksiglukoz (FDG) PET/BT'de görüntülenmesinde sağ skapulada yumuşak doku komponentli litik-destrüktif lezyon izlenmiştir. Biyopsi sonucunda MFH tanısı almıştır. Akciğerde izlenen multipl metastatik natürlü nodüler lezyonlarda FDG tutulumu izlenmemesi üzerine, bu lezyonların prostat Ca metastatazi olduğu düşünülerek kliniğimize PSMA PET/BT çekimi için gönderilmiştir. Yapılan görüntüleme sağ skapulada izlenen kitlesel lezyonda patolojik PSMA ekspresyonu izlenmiştir (Figür 1, 2). Ayrıca hastanın prostat bezinde izlenen tümöral odakta da PSMA ekspresyonu izlenmiştir. Akciğerde izlenen FDG PET/BT'de tutulum göstermeyen nodüler lezyonlarda PSMA PET/BT'de de tutulum izlenmemiştir ve bu lezyonlar aktif olmayan metastatik odaklar olarak yorumlanmıştır.

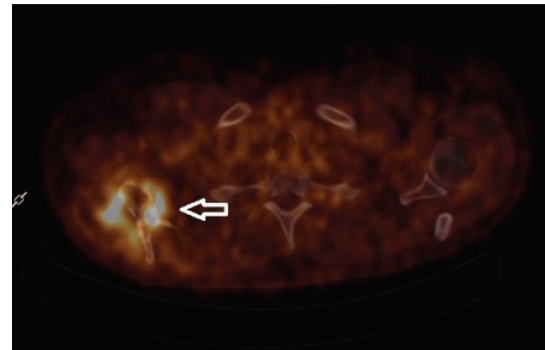
Sonuç: Ga-68 PET'de PSMA tutulumu izlenen prostat kökenli olmayan hastalıklar, tarama sayısı arttıkça daha yaygın hale gelmektedir. Bunları prostat kanseri metastazlarından ayırmanın ilk adımı, inflamatuvar süreçler, iyi huylu tümörlerden kemik lezyonlarına ve malign neoplazmalara kadar PET görüntüleme PSMA tutulumu izlenen çeşitli durumları tanımlamaktır. Ayırıcı tanı yapılırken hastalığın yayılma şekli, lezyon sayısı ve hasta anamnezi gibi diğer bazı özellikler dikkate alınmalıdır. Bununla birlikte, PSMA PET'nin BT ve/veya manyetik rezonans ile korelasyonu, hastalığa ait spesifik anatomik özellikleri göstererek ayırıcı tanıya yardımcı olabilir. Prostatik olmayan hastalıklarda (neovasküler sistemdeki endotel ekspresyonu ile ilişkili) PSMA ekspresyonunu izlenmesi, PSMA PET görüntülemenin bu hastalıklar için ek bir teşhis aracı olarak uygulanmasının yolunu açmaktadır.

Anahtar Kelimeler: PSMA PET/BT, prostat kanseri, histiyoitom



Figür 1. Ga-68 PSMA PET/BT'de izlenen malign fibröz histiyoitom odağı

PSMA: Prostat spesifik membran antijen, PET: Pozitron emisyon tomografi, BT: Bilgisayarlı tomografi



Figür 2. Belirgin PSMA ekspresyonu gözsteren malign fibröz histiyoitom odağı

PSMA: Prostat spesifik membran antijen

[PS-036]

Ga-68 FAPİ PET/BT: Onkolojik F-18 FDG PET/BT Görüntülemeye Alternatif Olabilir mi?Deniz Bedel¹, Hülya Efetürk¹, Polat Olgun², Ömer Diker², Nuri Arslan¹¹Yakın Doğu Üniversitesi Tıp Fakültesi, Nükleer Tıp Anabilim Dalı, Lefkoşa²Yakın Doğu Üniversitesi Tıp Fakültesi, İç Hastalıkları Anabilim Dalı, Tıbbi Onkoloji Bilim Dalı, Lefkoşa

Amaç: F-18 florodeoksiglukoz (FDG) pozitron emisyon tomografi/ bilgisayarlı tomografi (PET/BT) onkolojik görüntüleme, malign neoplazmların evrelemesinde ve tedavi yanıtının değerlendirilmesinde etkin olarak kullanılmaktadır. Ancak siklotronu olmayan, coğrafik olarak siklotrona uzak veya hava yolu taşıma çabası dışında F-18 FDG'ye erişim imkanı olmayan merkezler için onkolojik F-18 FDG PET/BT'ye alternatif olabilecek daha uzun yarı ömürlü veya jeneratör ürünü görüntüleme ajanlarına ihtiyaç duyulmaktadır. Kanser hücreleri ile ilişkili fibroblastlarda aşırı düzeyde fibroblast aktivasyon proteini (FAP) ekspresyonu söz konusudur. Bu nedenle, FAP'yi hedefleyerek tümör stromasının görüntülenmesi için Ga-68 ile konjuge FAP inhibitörü (Ga-68 FAPİ) geliştirilmiştir. Yapılan çalışmalarda Ga-68 FAPİ PET/BT, baş boyun tümörlerinde, primer ve sekonder karaciğer lezyonlarında, alt GİS malignitelerinde F-18 FDG PET/BT'ye göre daha yüksek duyarlılık göstermiştir. Bu bildiride, F-18 FDG PET/BT görüntüleme yapılmasına karşın hasta yönetiminde sorun yaşanan veya literatür bilgisi ışığında F-18 FDG'ye oranla daha etkin olabileceği düşünülen Ga-68 FAPİ PET/BT görüntülemesi yapılan küçük bir hasta grubuna ait karşılaştırmalı sonuçları sunmayı amaçladık.

Yöntem: Sırasıyla; L4 vertebrada metastaz şüpheli lezyon, rektum Ca, pankreasta kitle, serviks Ca nedeniyle bölümümüze gönderilen 4 kadın hastaya F-18 FDG PET/BT ve Ga-68 FAPİ PET/BT görüntüleme yapıldı.

Bulgular: Primer tümör, bölgesel ve/veya uzak yayılım alanlarına ait metabolik aktivite tutulumları görsel ve semi kantitatif (SUV_{maks}) olarak değerlendirildi. Literatür ile benzer olarak, görsel ve semi kantitatif incelemede Ga-68 FAPİ görüntülerinin duyarlılığı daha yüksek olarak değerlendirildi. Üç olguda F-18 FDG ile uyumsuz şekilde fibroid uteriye ait orta düzeyde Ga-68 FAPİ tutulumu saptandı. Her iki görüntülemeye ait sonuçlar aşağıda sunulmuştur (Tablo 1).

Sonuç: F-18 FDG ile karşılaştırıldığında Ga-68 FAPİ, PET/BT görüntülemesinden önce açlık gerekmekte, kan şekeri seviyesinden bağımsız olarak görüntüleme yapılmaktadır. Bu nedenle Ga-68 FAPİ, özellikle kan şekeri regülasyonunda sorun yaşanan diyabetik hastaların görüntülenmesinde kolaylık sağlamaktadır. Ga-68 FAPİ'nin böbrekler yoluyla hızlı temizlenmesi, karaciğer başta olmak üzere fizyolojik olarak düşük geri plan aktivitesi F-18 FDG'ye başlıca avantajı olarak gözükmekte olup F-18 ile benzer fiziksel yarı ömre sahip olsa da; jeneratör ürünü olması nedeniyle Ga-68 FAPİ'nin onkolojik PET çalışmalarda FDG PET/BT'ye alternatif olabileceğini düşündürmektedir.

Anahtar Kelimeler: FAPİ, Ga-68, onkolojik PET/BT

Tablo 1. F-18 FDG PET/BT ve Ga-68 FAPİ PET/BT görüntüleme sonuçları

Olgu no:	Endikasyon		F-18 FDG	Ga-68 FAPİ	Sonuç
1. 78 yaş K	MRG'de Lomber 4 vertebrada şüpheli metastaz?	Primer tümör	+	++	Enfektif/enflamatuvar süreç; malignite düşünülmüdü
2. 54 yaş K	Rektum Ca, tedavi değerlendirmesi	Primer tümör	+	++	Primer tümör ve lenf nodlarında tedaviye tama yakın yanıt
		Bölgesel yayılım	-	+	
3. 64 yaş K	Pankreasta kitle, tm belirteç yüksekliği	Primer tümör	++	++++	Primer pankreas malignitesi ve soliter KC metastazında artmış metabolik aktivite tutulumları
		Uzak (KC) metastaz	+	++	
4. 77 yaş K	Serviks SCC tedavi öncesi evreleme	Primer tümör	++	++++	Primer serviks malignitesi ve lenf nodu metastazında artmış aktivite tutulumları
		Bölgesel yayılım	+	+	
		Uzak (KC) metastaz	+	-	

Olgu 3: Primer tümör F-18 FDG PET SUV_{maks}: 7,5, Ga-68 FAPİ PET SUV_{maks}: 34,9, Olgu 4: Primer tümör F-18 FDG PET SUV_{maks}: 10,2, Ga-68 FAPİ PET SUV_{maks}: 22,8.

+: Minimal, ++: Hafif, +++: Orta, ++++: Belirgin, K: Kadın, KC: Karaciğer, FDG: Florodeoksiglukoz, PET: Pozitron emisyon tomografi, BT: Bilgisayarlı tomografi, FAPİ: Fibroblast aktivasyon protein inhibitörü

[PS-037]

Lenfoproliferatif Hastalıkları Taklit Eden Bir Sarkoidoz Olgusu

Özge Erol, Çiğdem Şen, Ediz Beyhan, Rahime Şahin, Nurhan Ergül, Esra Arslan, Tefvik Fikret Çermik

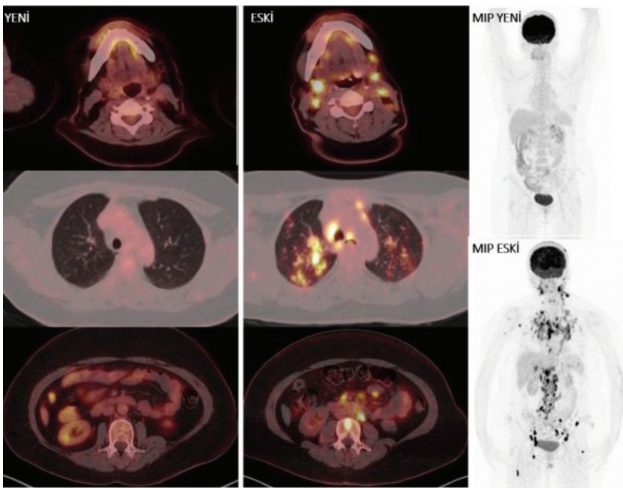
Sağlık Bilimleri Üniversitesi, İstanbul Eğitim ve Araştırma Hastanesi, Nükleer Tıp Kliniği, İstanbul

Amaç: Sarkoidoz, non-kazeifiye granülatöz enflamasyonla seyreden otoimmün bir hastalıktır. Türkiye’de tahmini yıllık insidansı 4/100.000’dir. Yaygın lenf nodu, akciğer ve kemik lezyonları ile lenfoproliferatif hastalık düşünülen 48 yaşında bir kadın olgu sunuyoruz.

Olgu: Kırk sekiz yaşında kadın hasta bel ağrısı şikayeti ile başvurdu. Yapılan ön tetkiklerde litik kemik lezyonları saptanan hastaya multipl miyelom şüphesi ile tanı ve evreleme amacıyla F-18 florodeoksiglukoz (FDG) pozitron emisyon tomografi/bilgisayarlı tomografi (PET/BT) görüntüleme yapıldı. FDG PET/BT’de supradiyafragmatik ve infradiyafragmatik lenfatik istasyonlarda yoğun hipermetabolik multipl LAP’ler ile her iki akciğer parankiminde yaygın hipermetabolik nodüler lezyonlar izlendi. İskelet sisteminde çoğu medüller yerleşimli çok yoğun FDG tutulumu gösteren lezyonlar izlendi. Ön planda lenfoproliferatif hastalıklar düşünülerek servikal lenf nodlarına eksizyonel biyopsi önerildi. Servikal lenf nodundan yapılan eksizyonel biyopsi sonucu histopatolojik tanı non-kazeifiye granülom ile uyumlu bulundu. Hasta sarkoidoz tanısıyla steroid tedavisi aldı. Kontrol PET/BT’inde tüm lezyonlarda tam regresyon izlendi.

Sonuç: Sarkoidozda en sık tutulan organ %90 ile akciğerlerdir. Deri, gözler ve kalp, lenf nodları hastaların önemli kısmında tutulur. Merkezi ve periferik sinir sistemi de tutulabilir. Kemik tutulumu hastaların %3-13’ünde görülür. Multisistem tutulumlu sarkoidoz olgularında, lezyonların yoğun FDG tutulumu göstermesi nedeniyle metastatik solid organ kanserleri ve lenfoproliferatif hastalıklar ile ayırıcı tanının yapılması zorlayıcı olabilir.

Anahtar Kelimeler: Arkoidoz, FDG PET/BT, kemik tutulumu



Figür 1.

[PS-038]

F-18 FDG PET/BT’de Peritoneal Maligniteyi Taklit Eden Non-Kazeifiye Granülom Olgusu

Nazım Coşkun¹, Şeyda Türkölmez²

¹Ankara Şehir Hastanesi, Nükleer Tıp Kliniği, Ankara

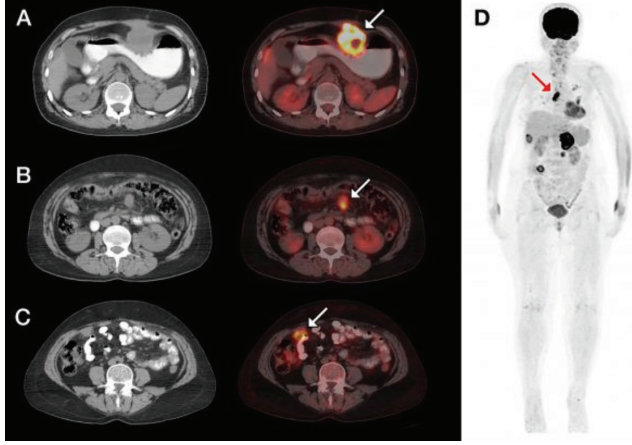
²Ankara Yıldırım Beyazıt Üniversitesi Tıp Fakültesi, Nükleer Tıp Anabilim Dalı, Ankara

Amaç: Bu bildiriye F-18 florodeoksiglukoz (FDG) pozitron emisyon tomografi/bilgisayarlı tomografi (PET/BT) çalışmasında malign peritoneal implantları taklit eden hipermetabolik lezyonlar görülen, patoloji sonucu non-kazeifiye granülom olarak raporlanan bir olgu sunulmaktadır.

Olgu: Bilinen dahili hastalığı ve geçirilmiş operasyon öyküsü olmayan, serum anjiyotensin dönüştürücü enzim düzeyi 74 U/L olarak görülen 46 yaşında kadın hastanın sarkoidoz (?), malignite (?) ön tanılarıyla çekilen torakoabdominal bilgisayarlı tomografisinde, büyüğü 23x13 mm boyutlarında çok sayıda mediastinal LAP ve büyüğü 54x98 mm boyutlarında lobüle konturlu peritoneal lezyonlar görüldü. Metabolik karakterizasyon amacıyla yapılan F-18 FDG PET/BT çalışmasında, karaciğer sol lob anterior ve mide büyük kurvatür komşuluğunda, 54x43x67 mm boyutlarında, karaciğer ve mideden net sınır ayırımı yapılamayan santrali hipometabolik hipodens lezyonun periferinde yoğun artmış FDG tutulumu izlendi (SUV_{max}: 16.98) (Figür 1A). Çevre yağ dokuda yer yer retiküler dansite artımları mevcuttu. Ayrıca, lezyon komşuluğundaki rektus abdominis ve transversus abdominis kaslarında, 19x15 mm metabolik boyutlu alanda, lezyon inferior komşuluğundaki 24x18 mm boyutlu nodüler lezyonda (Figür 1B), karaciğer segment 8 lateral komşuluğundaki 29x15 mm boyutlu hipodens lezyonda ve sağ alt kadranda karın duvarına komşu 30x21 mm boyutlu santrali hipometabolik lezyonda (Figür 1C) yoğun artmış FDG tutulumları görüldü. Bulgular primer veya metastatik peritoneal malignite açısından şüpheli görünümdeydi. Ek olarak, büyüğü subkarnal alanda 27x16 mm boyutlarında olmak üzere birkaç adet mediastinal lenf nodunda artmış FDG tutulumu mevcuttu (SUV_{max}: 14.75) (Figür 1D). Subkarnal lenf nodunun sitolojisinin nekrotik materyalden ibaret olması nedeniyle patolojik değerlendirme yapılmadı. Karaciğer sol lob komşuluğundaki kitleden alınan tru-cut biyopsi materyalinde epitelioid histiositlerden oluşan non-kazeifiye granülomlar ve etrafında mononükleer enflamatuvar hücreler görüldü. Neoplazi bulgusuna rastlanmaması ve EZN boyamada asidorezistan basil görülmemesi üzerine patolojik tanı non-kazeifiye granülatöz enflamasyon lehine değerlendirildi.

Sonuç: Granülomlar yüksek FDG afiniteleri ve neoplastik hastalığı taklit eden kitle benzeri görünümüleri nedeniyle F-18 FDG PET/BT görüntülerinin yorumlanmasında ikilem oluşturmaktadır. Bu lezyonlarda periferik hipermetabolizma ve santral granülatöz nekroz görülebileceği göz önünde bulundurulmalı ve yanlış pozitif değerlendirmeler açısından dikkatli olunmalıdır.

Anahtar Kelimeler: F-18 FDG PET/BT, non-kazeifiye granülom



Figür 1.

[PS-039]

F-18 Florodeoksiglukoz Pozitron Emisyon Tomografi/Bilgisayarlı Tomografide Testis Tutulumlu Multipl Miyelom Olgusu

Emre Temizer¹, Ümmühan Abdülrezzak¹, Olgun Konaş², Ahmet Tutuş¹

¹Erciyes Üniversitesi Tıp Fakültesi, Nükleer Tıp Anabilim Dalı, Kayseri

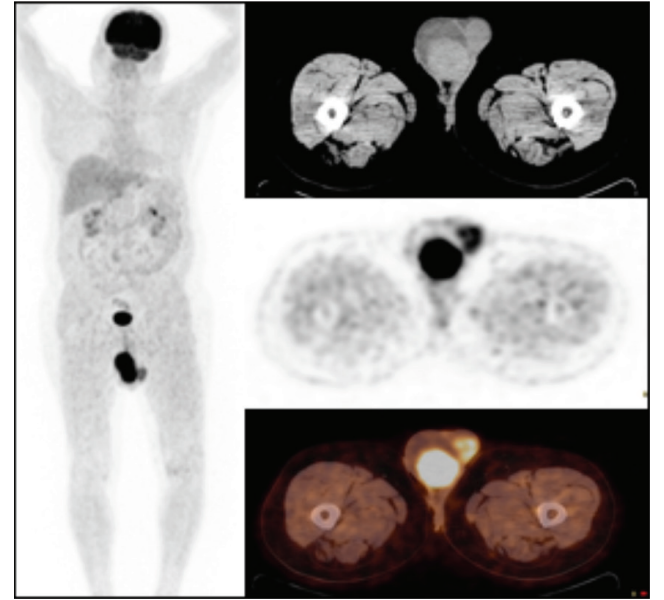
²Erciyes Üniversitesi Tıp Fakültesi, Patoloji Anabilim Dalı, Kayseri

Amaç: Multipl miyelom, plazma hücrelerinin kanseridir. Multipl miyelom seyrinde testis tutulumu nadirdir ve kötü prognozu gösterir. Genel olarak, testiküler plazmasitomlar ekstramedüller plazmasitomların (EMP) yalnızca %1,3'ünü ve tüm testis tümörlerinin %0,03-0,15'ini oluşturur. Testis, multipl miyelomda yaygın tutulumun bir parçası olabileceği gibi EMP'lerin nadir primer tutulum bölgesi de olabilecek bir dokudur. Multipl miyelomda ekstramedüller hastalık için özel tedavi stratejisi belirsizliğini korumaktadır. Bu nedenle, testis tutulumu olan multipl miyelom olgularını tanımlamak önemlidir. F-18 florodeoksiglukoz (FDG) pozitron emisyon tomografi/bilgisayarlı tomografi (PET/BT) multipl miyelomda kemik iliği tutulumu ve diğer ekstramedüller organ tutulumlarını göstermede konvansiyonel görüntüleme yöntemlerine göre sensitivitesi belirgin yüksek olan bir tetkiktir. Bu yazımızda multipl miyelomun testis infiltrasyonu olan bir hastayı bildiriyoruz.

Olgu: Altmış bir yaşında, erkek, multipl miyelom tanısı ile takip edilen, 6 kür kemoterapi alan hastaya otolog kemik iliği transplantasyonu (OKİT) planlamakta olup OKİT öncesi değerlendirme amaçlı F-18 FDG PET/BT tetkiki yapılması için kliniğimize yönlendirildi. F-18 FDG PET/BT çalışmasında vertebral kolon, sternum ve pelvis kemiklerinde yaygın olmak üzere aksiyel ve apendiküler iskelette yer yer heterojen tarzda hafif düzeyde hipermetabolik aktivite gösteren ($SUV_{maks} : 2,8$) yaygın osteolitik lezyonlar izlenmiştir. Bu görüntülere ek olarak sağ testis simetriğine oranla kitlesel tarzda belirgin büyük boyutlarda ($46 \times 46 \times 79$ mm) olup yoğun FDG tutulumu ($SUV_{maks} : 14,6$) göstermekteydi (Figür 1). Testis tutulumunun senkron bir malign süreci veya multipl miyelomun ekstramedüller tutulumunu ayırt etmek açısından sağ testisten yapılan eksizyonel biyopsi "plazmasitom, kappa monoklonal" olarak rapor edildi. Histopatolojik incelemede tüm testis dokusunu infiltre eden plazma hücre infiltrasyonu görüldü (Figür 2A). İmmünohistokimyasal incelemelerde neoplastik hücrelerde diffüz CD38 (Figür 2B) ve CD138 pozitifliği saptandı. Tümör hücrelerinin kappa antikolarıyla pozitif (Figür 2C), lambda antikolarıyla ise negatif (Figür 2D) reaksiyon verdiği görüldü.

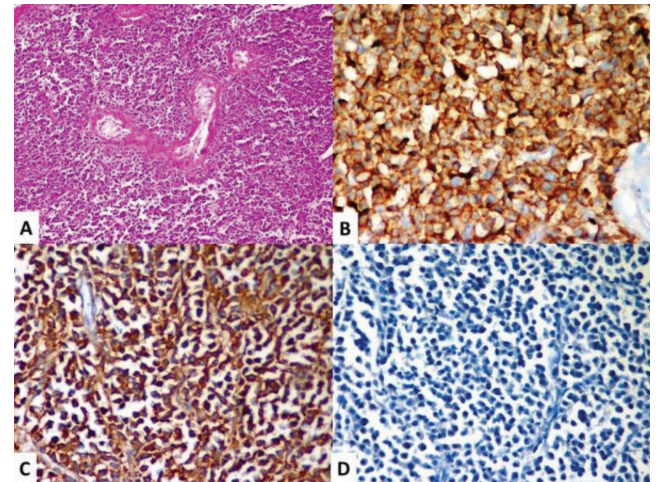
Sonuç: Tanı sırasında veya takipte ortaya çıkan ekstramedüller hastalık kötü prognozun göstergesidir. Multipl miyelomun ekstramedüller hastalığı olarak testis tutulumu nadirdir. Tedavi stratejisini belirlemede hastalığın doğru bir evrelemesini yapmak, hastalık yaygınlığını ve aktif tutulum bölgelerini belirlemek önemlidir. Konvansiyonel görüntüleme yöntemleri diffüz organ tutulumlarını belirlemede kısmen yetersiz iken F-18 FDG PET/BT multipl miyelomda kemik iliği tutulumu ve diğer ekstramedüller organ tutulumlarını göstermede sensitivitesi belirgin yüksek olan bir tetkiktir.

Anahtar Kelimeler: Pozitron emisyon tomografi/bilgisayarlı tomografi, multipl miyelom, ekstramedüller plazmasitom, testis



Figür 1. Altmış bir yaş, multipl miyelom tanısı ile takip edilen erkek hasta. F-18 FDG PET/BT maksimum intensite projeksiyon ile testiküler bölge aksiyel BT, PET ve füzyon görüntüleri. Sağ testis simetriğine oranla kitlesel tarzda belirgin büyük boyutlarda ($46 \times 46 \times 79$ mm) olup yoğun FDG tutulumu ($SUV_{maks} : 14,6$) izlenmektedir

FDG: Florodeoksiglukoz, PET: Pozitron emisyon tomografi, BT: Bilgisayarlı tomografi



Figür 2. Testis dokusunun mikroskopik görünümü. Diffüz neoplastik plazma hücre infiltrasyonu. A) Hematoksilen eozin, x100; B) CD38, x400; C) kappa, x400; D) lambda x400

[PS-040]

Metastatik Nöroendokrin Tümörlü Hastada Ga-68 DOTATATE PET/BT'de İnsidental Saptanan Tümörler: Olgu Sunumu

Seyfullah Karadoğan, Emine Gökür Işık, Yasemin Şanlı

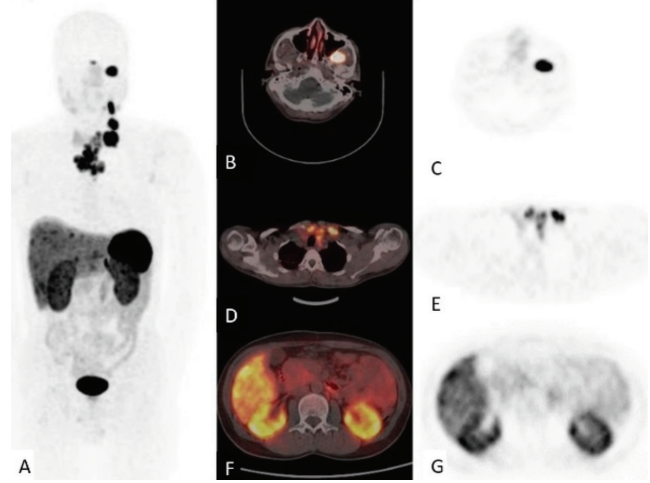
İstanbul Üniversitesi, İstanbul Tıp Fakültesi, Nükleer Tıp Anabilim Dalı, İstanbul

Amaç: Metastatik nöroendokrin tümör (NET) tanısı alan ve primer odak arama amacıyla Ga-68 DOTATATE pozitron emisyon tomografi/bilgisayarlı tomografi (PET/BT) görüntüleme yapılan hastada insidental olarak saptanan somatostatin reseptör 2 (SSTR2) aktivitesi gösteren senkron tümörel lezyonları sunmak amaçlandı.

Olgu: Karaciğerde nodüler lezyonlar tespit edilen 39 yaşında erkek hastaya tanı amaçlı yapılan biyopside grade 1 NET (Ki-67: %1) saptandı. Hastaya primer odak araştırılması amaçlı Ga-68 DOTATATE PET/BT görüntüleme yapıldı. Sol infratemporal bölgede 25x21 mm boyutlarında yoğun SSTR2 aktivitesi gösteren kitle lezyon saptandı. Ayrıca solda belirgin olmak üzere bilateral tiroid glandında izlenen multipl nodüllerde yoğun artmış aktivite tutulumları izlendi. Bilateral servikal ve mediastinal lenfatik istasyonlarda ve karaciğerde sağ lobda daha çok sayıda olmak üzere metastatik lezyonlara ait aktivite tutulumları gözlemlendi. Serum kalsitonin ve karsinoembriyonik antijen düzeyleri sırası ile 21.136 ve 949 olarak ölçüldü. Tiroiddeki dominant nodülüne ince iğne aspirasyon biyopsisi ve boyundaki lenf nodlarına eksizyonel biyopsi yapıldı. Biyopsiler sonrası medüller tiroid karsinomu (MTK) tanısı alan olguda yapılan mutasyon analizinde RET onkogeni negatif olarak sonuçlandı. Ayrıca sol infratemporal kitle ayırıcı tanısı amaçlı yapılan kontrastlı kraniyal manyetik rezonans (MR) görüntülemesinde kitle menenjiom lehine yorumlandı.

Sonuç: Ga-68 DOTATATE PET/BT, SSTR2 aktivitesini gösteren fonksiyonel PET/BT ajanıdır. Nörektodermal kökenli tümörler olan nöroblastom, NET, MTK, feokromasitoma gibi SSTR2 içeren tümörlerin görüntülenmesinde kullanılmaktadır. Yoğun SSTR2 reseptör içerikleri nedeniyle iyi diferansiyeli NET'lerde evrelemede Ga-68 DOTATE PET/BT görüntüleme altın standarttır. NET ile bazı kanser türleri senkron/metakron olarak beraber görülmele birlikte; NET, medüller tiroid kanseri ve menenjiom birlikteliği oldukça nadirdir. Menenjiomlar en yaygın görülen intrakraniyal benign tümörler olup tanıda MR altın standart yöntemidir. Ayrıca SSTR2 içerikleri nedeniyle Ga-68 DOTATATE PET/BT görüntülemesinde insidental olarak sıklıkla saptanabilmektedirler. PET/BT görüntülemelerinde primer tümör ve olası metastaz alanları dışında, insidental saptanan tutulumların radyolojik ve histopatolojik olarak doğrulanması senkron/metakron tümörlerin saptanması açısından önem taşır.

Anahtar Kelimeler: Nöroendokrin tümör, medüller tiroid kanseri, menenjiom, Ga-68 DOTATE PET/BT



Figür 1. Maksimum intensite projeksiyon görüntülerde (A) sol maksiller alanda, sol servikal zincirde, tiroid glandına uyan alanda, anterior mediastende yoğun; karaciğerde ise daha düşük yoğunlukta nodüler artmış aktivite tutulumları. Sol infratemporal bölgede yoğun SSTR2 aktivitesi gösteren kitle lezyon (B, C). Tiroid glandında izlenen multipl nodüllerde yoğun artmış aktivite tutulumu (D, E). Karaciğerde büyüğü segment 6 yerleşimli metastatik lezyonlarda artmış aktivite tutulumu (F, G)

SSTR2: Somatostatin reseptör 2

[PS-041]

Primer Karaciğer Lenfoması F-18 FDG PET/BT Bulguları

Tuğba Nergiz Kısca, Selin Kesim, Nuh Filizoğlu, Ceren Özge Şahin, Zeynep Ceren Balaban Genç, Khanım Niftaliyeva, Kevser Öksüzöğlü, Salih Özgüven, Feyza Şen, Tunç Öneş, Sabahat İnanır, Halil Turgut Turoğlu, Tanju Yusuf Edil

Marmara Üniversitesi Pendik Eğitim ve Araştırma Hastanesi, Nükleer Tıp Kliniği, İstanbul

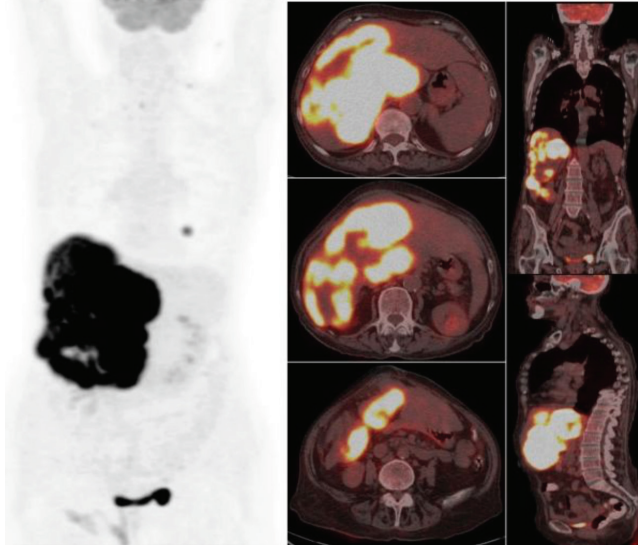
Amaç: Primer karaciğer lenfoması non-Hodgkin lenfomalarının %1'den azında görülmekle birlikte literatürde bildirilmiş çok az olgu vardır. Bu olgu sunumunda ele gelen şişlik, karın ağrısı ve hızlı kilo kaybı ile başvuran, biyopsi ile tanı konan ve karaciğer dışı tutulumu olmayan primer non-Hodgkin lenfoma tanılı hastanın F-18 florodeoksiglukoz (FDG) pozitron emisyon tomografi/bilgisayarlı tomografi (PET/BT) bulguları sunuldu.

Yöntem: Karaciğer diffüz büyük B hücreli lenfoma tanısı alan 71 yaşında kadın hastaya ekstrahepatik tutulum araştırılmak üzere evreleme amacıyla F-18 FDG PET/BT tetkiki yapıldı.

Bulgular: F-18 FDG PET/BT tetkikinde karaciğer kaudal lobda ve sağ lobun büyük bölümünü kaplayan, santralinde nekrotik alanlar içeren lobüle konturlu malign karakterde yoğun hipermetabolik kitlesel lezyonda malign karakterde yoğun F-18 FDG tutulumu izlendi. Vücudun diğer kesimlerinde ise lenfoma tutulumu ile uyumlu olabilecek karakteristik bir lezyon/lenf nodu saptanmadı.

Sonuç: Primer karaciğer lenfoması, dalak, lenf nodları, kemik iliği veya diğer lenfoid yapılarda tutulum olmaksızın karaciğere sınırlı lenfoma olarak tanımlanır ve bu nedenle tanısı ekstrahepatik tutulumların dışlanması gerektirdiğinden büyük ölçüde görüntüleme yöntemlerine dayanır. F-18 FDG PET/BT tetkiki tüm vücut taramasına olanak sağlayarak olgumuzda olduğu gibi anatomik ve metabolik bilgiler ile hastalığın tanısında, evrelemesinde ve tedavi planlanmasında önemli rol oynar.

Anahtar Kelimeler: Diffüz büyük B hücreli lenfoma, primer karaciğer lenfoması, F-18 FDG PET/BT



Figür 1.

[PS-042]

F-18 FDG PET/BT'de Maligniteyi Düşündüren Ovaryan Tutulum: Bir Olgu

Ediz Beyhan, Tamer Aksoy, Özge Erol, Rahime Şahin, Mehmet Can Baloğlu, Esra Arslan, Tevfik Fikret Çermik

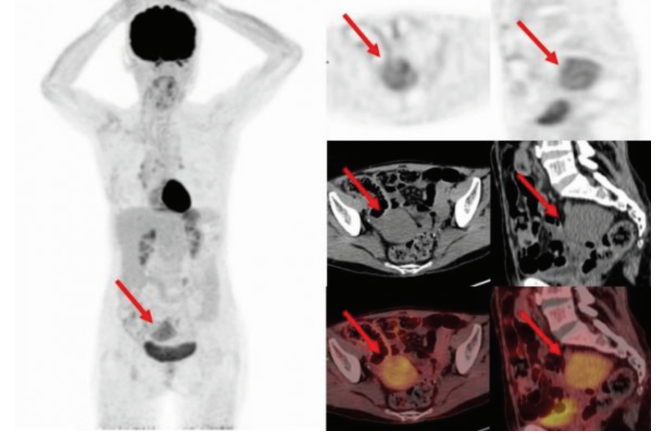
Sağlık Bilimleri Üniversitesi, İstanbul Eğitim ve Araştırma Hastanesi, Nükleer Tıp Kliniği, İstanbul

Amaç: Fibromlar benign ovaryan tümörlerin seks-kord stromal tümörler alt grubunda olup nadir görülürler. Benign ovaryan tümörler nadiren hafif florodeoksiglukoz (FDG) tutulumu gösterebilmektedir. F-18 FDG pozitron emisyon tomografi (PET) görüntülemesinde premenopozal kadınlarda fizyolojik over tutulumu görülebilmektedir. Ancak postmenopozal kadınlarda overlerde F-18 FDG tutulumu görülmesi öncelikle maligniteyi düşündürmelidir.

Olgu: Kolon ve akciğer karsinomu nedeniyle takipte 69 yaşında kadın hastaya yeniden evreleme amacıyla F-18 FDG PET/bilgisayarlı tomografi görüntüleme yapıldı. Olgunun güncel görüntülerinde daha önceki çalışmalarda patolojik tutulum göstermeyen sağ adneksiyal lojda 5,5x5,0 cm boyutlu orta düzeyde FDG tutulumu (SUV_{maks} : 4,8) gösteren kitlesel oluşum izlendi (Figür 1). Kolon ve akciğer operasyon alanlarında ve vücudun diğer kısımlarında patolojik F-18 FDG tutulumu gösteren başka bir lezyon saptanmadı. Adneksiyal kitlenin hastanın postmenopozal dönemde olması nedeniyle öncelikle malign olabileceği düşünülerek jinekolojik değerlendirme önerildi. Jinekolojik onkolojide yapılan değerlendirmede lezyonun malign olabileceği göz önüne alınarak TAH+BSO uygulandı. Patolojik değerlendirme sonucunda ise adneksiyal lojdaki lezyonun ovaryan fibrom olduğu raporlandı.

Sonuç: Genellikle benign ovaryan lezyonlarda patolojik düzeyde F-18 FDG uptake'i beklenmemekle birlikte nadir de olsa orta yükseklikte radyofarmasötik tutulumu görülebilir. Bu durum postmenopozal kadınlarda maligniteyi taklit edebilir. Bu olguda PET/BT görüntüleme ile F-18 FDG tutulumu görülen benign ovaryan lezyonların maligniteyi taklit edebileceği sunulmuştur.

Anahtar Kelimeler: F-18 FDG, PET/BT, over fibrom



Figür 1.

[PS-043]

Her İki Dizinde Osteoartriti Olan Bir Malign Melanom Olgusunda F-18 FDG PET ve Ga-68 FAPI PET/BT Bulguları

Özge Erol, Nurhan Ergül, Ediz Beyhan, Rahime Şahin, Tamer Aksoy, Göksele Alçın, Tevfik Fikret Çermik

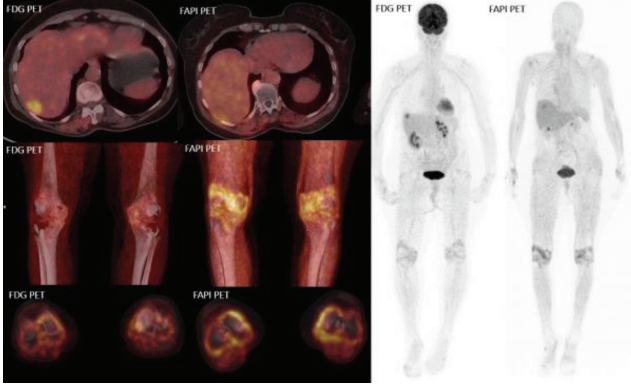
Sağlık Bilimleri Üniversitesi, İstanbul Eğitim ve Araştırma Hastanesi, Nükleer Tıp Kliniği, İstanbul

Amaç: Ga-68 fibroblast aktivasyon protein inhibitörü (FAPI) pozitron emisyon tomografi/bilgisayarlı tomografi (PET/BT) güçlü bir onkolojik görüntüleme ve tedavi aracı olmaya aday bir yöntem olarak görülmektedir. Metastatik malign melanom tanılı bir olguda her iki dizde osteoartrite ait Ga-68 FAPI PET/BT ve F-18 florodeoksiglukoz (FDG) PET/BT görüntüleme bulgularını sunuyoruz.

Olgu: Metastatik malign melanom tanılı 65 yaşında kadın hastaya yeniden evreleme amacıyla F-18 FDG PET/BT çekimi yapıldı. Uveal malign melanom nedeniyle enükleazyona bağlı sol göz izlenmedi. Karaciğerde en büyüğü segment 7 yerleşimli multipl metastatik lezyon izlendi. Aynı hafta içinde yapılan Ga-68 FAPI PET/BT görüntülemesinde karaciğer lezyonlarında düşük düzeyde Ga-68 FAPI tutulumu gözlenirken osteoartrit öyküsü bilinen olguda her iki dizde tümöre göre daha yoğun Ga-68 FAPI tutulumu dikkat çekti.

Sonuç: Fibroblast aktivasyon proteinleri tümör dışında artrit, fibrozis, ateroskleoz ile ilişkili doku remodeling bölgelerinde de artmış olarak ekspres edilir. Bu durumlar Ga-68 FAPI PET/BT'nin tümör görüntülemesindeki potansiyel değerini azaltabilir.

Anahtar Kelimeler: Ga-68 FAPI PET/BT, F-18 FDG PET/BT, osteoartrit, malign melanom



Figür 1.

[PS-044]

Testis Kanserinde Fizyolojik FDG Tutulum Alanlarının Değerlendirilmesi ve Önemi; Beyin ve Testis

Hüseyin Emre Tosun, Gülin Uçmak, Bedriye Büşra Demirel

Sağlık Bilimleri Üniversitesi, Dr. Abdurrahman Yurtaslan Ankara Onkoloji Eğitim ve Araştırma Hastanesi, Nükleer Tıp Kliniği, Ankara

Amaç: Testis kanseri, bazen testiküler bölgede belirgin semptom ve bulgu vermeden doğrudan yaygın metastatik hastalık şeklinde ortaya çıkabilmektedir. Klinik veriler ve metastatik odaklardan alınan biyopsi tanıda yön göstermekle birlikte, özellikle immünohistokimyasal inceleme yapılmadığında malignitenin orjin dokusu net tespit edilememektedir. Bununla birlikte, non-seminomatöz testis kanseri alt tiplerinin bir arada bulunduğu mikst tümör gruplarında, mikst tümörün kompozisyonuna göre florodeoksiglukoz (FDG) tutulumu çeşitlilik gösterebileceğinden değerlendirme özellikle fizyolojik FDG tutulum bölgelerinde zorlayıcı bir hal alabilmektedir. Sunumumuzda bu bağlamda veriler içeren testis kanseri olgumuzdan bahsedilecektir.

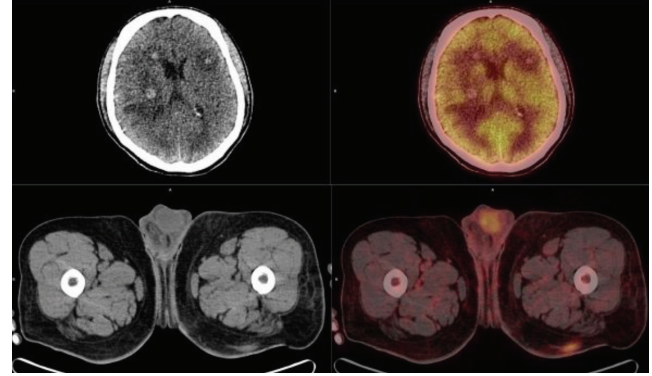
Olgu: Olgu supraklaviküler bölgede ele gelmek üzere, yaygın lenf nodlarında, akciğerde ve karaciğerde kitle lezyonları tespit edilen 37 yaşında erkek hastadır. Sol supraklaviküler lenf nodundan alınan biyopsi karsinom metastazı lehine değerlendirilmekle birlikte net bir doku orjini belirtilememiştir. Primer araştırma amacıyla yapılan FDG pozitron emisyon tomografi/bilgisayarlı tomografide (PET/BT) heterojen karakterde FDG tutulumu izlenen yaygın metastatik hastalık izlenmiştir. Bununla birlikte, belirgin kitle lezyonu ayırt edilemese de sol testiste izlenen asimetric FDG tutulumuna ($SUV_{maks} = 5,40$), fizyolojik tutulum da göz önünde bulundurularak primer odak açısından dikkat çekilmiştir. Hastanın yapılan skrotal ultrasonografisinde sol testiste 1,5 cm çaplı hipoeoik lezyon izlenmiş, AFP ve b-HCG belirgin yüksek izlenmiş olup, patoloji preparatının tekrar incelenmesi ile koryokarsinomatóz diferansiasyon gösteren embriyonel karsinom lehine değerlendirilmiştir.

FDG PET/BT'de ayrıca beyin parankiminde ayırt edilebilir patolojik FDG tutulumu izlenmeyen, dens alanlar içeren multipl hipodens lezyonlar dikkati çekmiştir. Beyin manyetik rezonans görüntüleme parankimde multipl alanlarda hemorajik metastazlar ile uyumlu görünüm tariflenmiştir.

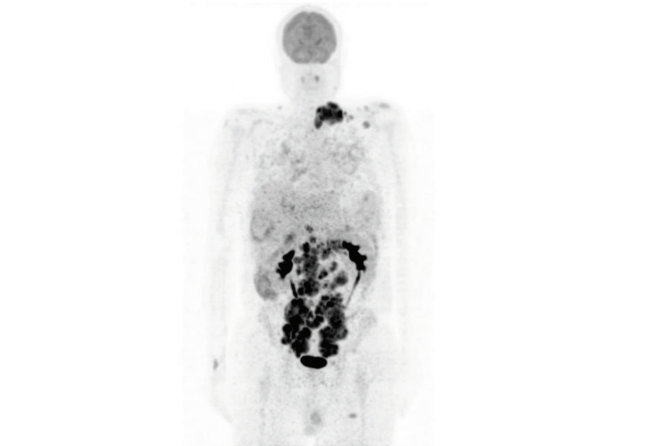
Sonuç: Testiste değişken fizyolojik FDG tutulumu izlenmesine rağmen, olgumuzda görüldüğü gibi primeri belirlenemeyen yaygın metastatik karsinom tanılı, özellikle bu yaş grubu erkek hastalarda primer tümör odağı açısından asimetric-heterojen FDG tutulumlarının dikkatli bir şekilde incelenmesi büyük önem taşımaktadır.

Non-seminomatöz testis kanseri alt tiplerinde gerek tümör heterojenesinin gerekse de beyin parankiminde hemorajik natürde metastazların FDG tutulumunda değişkenliklere neden olabileceği akılda bulunmalıdır ve beyin parankimi görüntüleme alanına dahil edilerek BT kesitleri beyin penceresinde dikkatli bir şekilde değerlendirilmelidir.

Anahtar Kelimeler: Testis kanseri, PET/BT



Figür 1. Üst sıra; beyin parankiminde belirgin patolojik florodeoksiglukoz (FDG) tutulumu ayırt edilemeyen metastatik lezyonlar. Alt sıra; sol testiste asimetric-heterojen FDG tutulumu



Figür 2. MIP görüntüsü; yaygın metastatik hastalık ile uyumlu MIP: Maksimum yoğunlukta projeksiyon

[PS-045]

Lenfomanın Primer Bilateral Adrenal Tutulumu, F-18 FDG PET/BT Bulguları: Olgu Sunumu

Özge Erol, Ediz Beyhan, Rahime Şahin, Mehmet Can Baloğlu, Esra Arslan, Nurhan Ergül, Tevfik Fikret Çermik

Sağlık Bilimleri Üniversitesi, İstanbul Eğitim ve Araştırma Hastanesi, Nükleer Tıp Kliniği, İstanbul

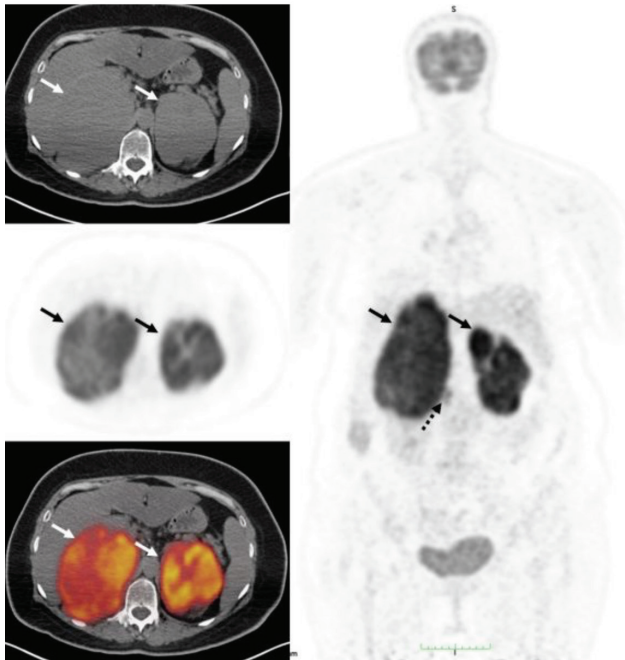
Amaç: Yaygın lenfomada adrenal bezlerin tutulumu gösterdiği bilinmekte olup literatürde birçok kez tanımlanmış olmakla birlikte, primer adrenal lenfoma oldukça nadirdir. Bilateral adrenal bezde büyük kitlesel lezyonlar

nedeniyle metabolik karakterizasyon amacıyla F-18 florodeoksiglukoz (FDG) pozitron emisyon tomografi/bilgisayarlı tomografi (PET/BT) görüntülemesi yapılmış ve primer adrenal lenfoma tanısı alan 52 yaşında bir kadın hastanın bulgularını sunuyoruz.

Olgu: Elli iki yaşında kadın hasta iştahsızlık ve karın ağrısı şikayetleri ile dahiliye polikliniğe başvurdu. Yapılan ön tetkiklerde hiperkalsemi ve her iki adrenal glandda kitlesel lezyon saptandı. Metabolik karakterizasyonu araştırma amacıyla F-18 FDG PET/BT görüntüleme yapıldı. PET/BT'de her iki adrenal bezde, çok yoğun F-18 FDG tutulumu gösteren (SUV_{maks} : 24,5) gross kitlesel lezyonlar saptandı (oklar). Lezyon komşuluğunda sol paraaortik yerleşimli yaklaşık 1,6 cm çapında hipermetabolik (SUV_{maks} : 6,4) lenf nodu saptandı (kesikli ok). Her iki adrenal bezden tru-cut biyopsi yapıldı. Histopatolojik inceleme sonucu diffüz büyük B hücreli lenfoma tanısı olarak onkoloji kliniğine refere edildi.

Sonuç: F-18 FDG PET/BT'de saptanan yoğun FDG tutulumu gösteren bilateral adrenal kitelerin ayırıcı tanısında primer adrenal hiperplazi, feokromasitoma, adenomlar, tüberküloz gibi benign nedenler olabileceği gibi, solid organ tümörlerinin metastazları (en sık primer %35 ile akciğer), adrenal kortikal karsinom, nöroblastom yer alabilir. Çok büyük yoğun FDG tutulumu gösteren lezyonlarda nadir de olsa lenfoma mutlaka akıldta bulundurulmalıdır. Hastalığın erken evrede tanı konulması prognoz açısından kritik öneme sahiptir. F-18 FDG PET/BT adrenal lezyonların malign/benign ayrımında yüksek duyarlılık ve özgüllüğe sahiptir.

Anahtar Kelimeler: FDG PET/BT, primer adrenal lenfoma, bilateral adrenal kitle



Figür 1.

[PS-046]

Sarkomu Taklit Eden Bir Primer Kas Lenfoması Olgusu

Özge Erol, Ediz Beyhan, Rahime Şahin, Mehmet Can Baloğlu, Nurhan Ergül, Esra Arslan, Tevfik Fikret Çermik

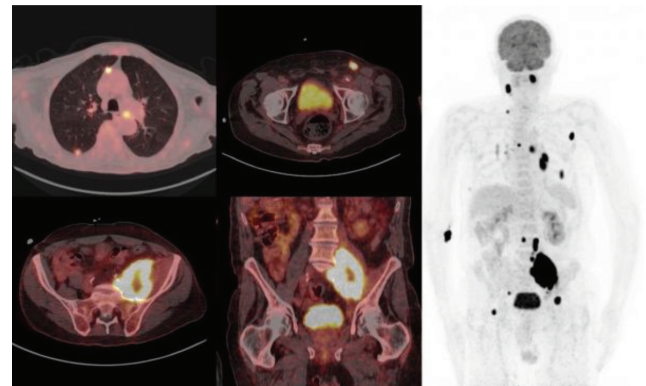
Sağlık Bilimleri Üniversitesi, İstanbul Eğitim ve Araştırma Hastanesi, Nükleer Tıp Kliniği, İstanbul

Amaç: Primer iskelet kası lenfoması nadirdir. İliopsoas yerleşimli, başlangıçta sarkom olarak değerlendirilen bir primer iskelet kası lenfoması olgusu sunuyoruz.

Olgu: Yetmiş sekiz yaşında erkek hasta sol bacakta gece uykudan uyandıran şiddetli ağrı şikayeti ile fizik tedavi ve rehabilitasyon polikliniğine başvurdu. Fizik muayenesinde sol kalça eklem hareket açıklığı kısıtlı saptandı. Yapılan ön tetkikler sonrası pelviste metastatik sarkom şüphesi bulunan hastaya tanı ve evreleme amacıyla florodeoksiglukoz (FDG) pozitron emisyon tomografi/bilgisayarlı tomografi görüntüleme yapıldı. Sol psoas majör kası düzeyinden başlayan iliakus kasına uzanım gösteren heterojen dansiteli kitlesel lezyonda yoğun FDG tutulumu saptandı. Ayrıca akciğerlerde, subsantimetrik metastatik lezyonlar ve supra-infradiyafragmatik hipermetabolik lenf nodları saptandı. İnguinal lenf nodundan yapılan histopatolojik inceleme ile non-Hodgkin, diffüz büyük B hücreli lenfoma olarak raporlandı. Hastaya CHOP kemoterapi rejimi başlandı.

Sonuç: Primer olarak iskelet kası lenfoması nadirdir. Tüm yumuşak doku tümörlerinin %2'sini, tüm lenfomaların %1,4'ünü, ektranodal lenfomaların %0,5'ini oluşturur. %75 alt ekstremitelerde kaslarında yerleşir.

Anahtar Kelimeler: Primer kas lenfoması, FDG PET/BT



Figür 1.

[PS-047]

Serviks Kanseri Evreleme PET/BT'de Boyunda Yüksek FDG Tutulumu Gösteren Benign Yumuşak Doku Lezyonu; Nodüler Fasiit

Hüseyin Emre Tosun, Bedriye Büşra Demirel, Gülin Uçmak

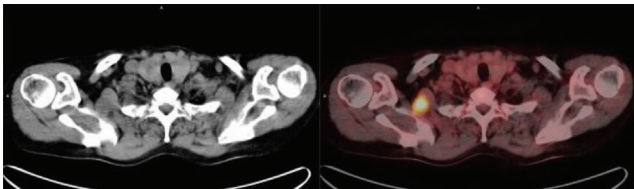
Sağlık Bilimleri Üniversitesi, Dr. Abdurrahman Yurtaslan Ankara Onkoloji Eğitim ve Araştırma Hastanesi, Nükleer Tıp Kliniği, Ankara

Amaç: Nodüler fasiit (NF), yaşamın genellikle ilk üç dekadında görülen, süperfişiyal fasyadan orjin alan, önce subkütan psödosarkomatöz fibromatozis adıyla reaktif süreç olarak nitelendirilmiş ancak kendini sınırlayan, nadir görülen benign bir neoplazm olarak kabul edilmiştir. NF kendi kendine regrese olabildiği gibi dirençli ve semptomatik olgularda cerrahi, lazer tedavisi veya steroid enjeksiyonları uygulanabilmektedir. Florodeoksiglukoz (FDG) pozitron emisyon tomografi/bilgisayarlı tomografide (PET/BT) taşıdığı önem ise malign-metastatik süreçler ile benzer karakterde ve yanıltıcı olabilen yüksek FDG tutulumu göstermesidir. Serviks kanseri tanısı nedeniyle evreleme amaçlı yapılan PET/BT'de sağ posterior servikal bölge-subskapular kas anteriorunda NF izlenen olgunun sunulması amaçlanmıştır.

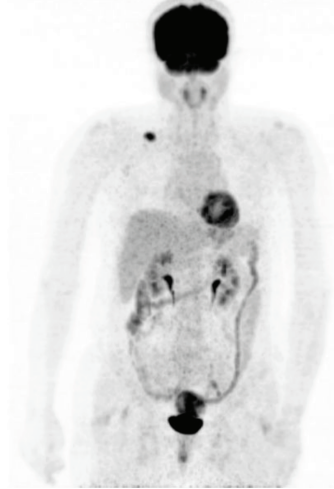Olgu: Postmenopozal kanama şikayeti ile başvuran, 60 yaşında kadın hastanın serviks kitle biyopsisi skuamöz hücreli karsinom olarak raporlanmıştır. Parametrium invazyonu nedeniyle opere edilemeyen hastanın kemoradyoterapi öncesi yapılan evreleme FDG PET/BT incelemesinde posterior servikal bölge-subskapular kas anterioruna bitişik görünümde 2,0x2,6 cm boyutlu hipodens yumuşak doku lezyonunda yüksek FDG tutulumu izleniyor (SUV_{maks}: 13,62). İleri evre serviks kanserlerinde servikal lenf nodu metastazlarının görülebileceği ve tedavi planını değiştireceği göz önünde bulundurularak lezyonun ayrıntı tanısı açısından histopatolojik incelemesi önerildi ve biyopsi sonucu nodüler fasiit ile uyumlu geldi.

Sonuç: NF nadir bir benign tümör olup literatürde FDG PET/BT'de gözlenen NF olguları sınırlı sayıdadır. Olgumuzda görüldüğü üzere özellikle evreleme FDG PET/BT incelemede insidental olarak gözlenen ve malign düzeyde FDG tutulumu izlenebilen bu antitenin malign-metastatik süreçlerden ayırt edilmesi tedavi planlaması açısından önem taşımaktadır.

Anahtar Kelimeler: Nodüler fasiit, PET/BT



Figür 1.



Figür 2.

[PS-048]

F-18 FDG PET/BT Görüntülemesinde Kemik Metastazını Taklit Eden Benign Kemik Tümörü: Fibröz Displazi

Zeynep Ceren Balaban Genç, Ceren Özge Şahin, Selin Kesim, Nuh Filizoğlu, Tuğba Nergiz Kıssa, Khanım Niftaliyeva, Kevser Öksüzöğlü, Salih Özgüven, Feyza Şen, Tunç Öneş, Sabahat İnanır, Halil Turgut Turoğlu, Tanju Yusuf Erdil

Marmara Üniversitesi İstanbul Pendik Eğitim ve Araştırma Hastanesi, Nükleer Tıp Kliniği, İstanbul

Amaç: Fibröz displazi (FD) sık görülen, genetik altyapılı, benign karakterde gelişimsel bir kemik hastalığıdır. FD'li olgular, genellikle asemptomatik olup, farklı nedenlerle yapılan görüntülemelerde insidental olarak saptanırlar. F-18 florodeoksiglukoz (FDG) pozitron emisyon tomografi/bilgisayarlı tomografi (PET/BT) tetkiki benign ve malign kemik tümörlerinin evrelemesinde ve hastalığın yaygınlığının değerlendirilmesinde yaygın olarak kullanılır. Bu olguda kemik metastazı ile karışabilen FD'nin F-18 FDG PET/BT tetkiki bulguları sunulmuştur.

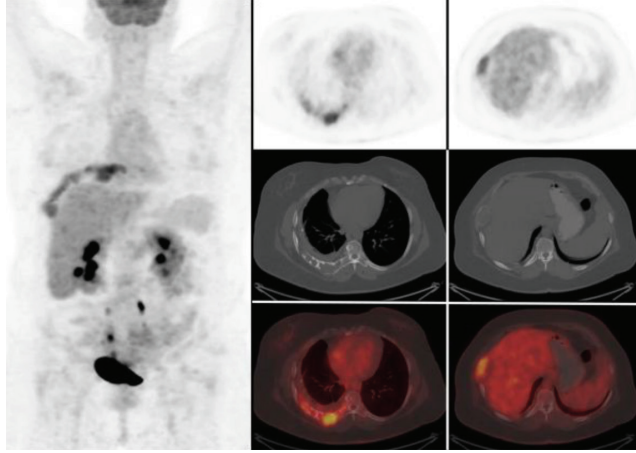
Yöntem: Sağ 8. kostada litik lezyon saptanan 47 yaşındaki kadın hastaya malignite taraması amacıyla F-18 FDG PET/BT tetkiki yapıldı.

Bulgular: Sağ 8. kosta posteriorunu ve lateralini tutan litik/ekspansil karakterde lezyon izlenmekte olup, yoğun düzeyde FDG tutulumu saptanmıştır. Bu lezyonun 7. interkostal aralık düzeyinde 28x37 mm boyutlu düzgün sınırlı hipometabolik hipodens nodüler yumuşak doku komponenti ile ekstratorasik uzanım gösterdiği değerlendirilmiştir. PET/BT tetkikinde primer odak saptanmadığı için, metastaz ekarte edilmiş olup lezyonun ön planda primer kemik patolojileri yönünden değerlendirilmesi önerildi. Lezyon alanında yapılan biyopsi ile FD tanısı konuldu.

Sonuç: FD yavaş progresse olan, spongiöz kemikle fibro-osseöz dokunun yer değiştirmesine bağlı görülen benign bir kemik hastalığıdır. FD'nin gerçek insidans ve prevalans oranlarını tahmin etmek zordur, ancak lezyonlar nadir değildir. Hastalık, kraniofasiyal kemikleri, kostaları, pelvis ve uzun kemikler için öncelikli tek kemiği (monostotik - %60) veya birden fazla kemiği (poliostotik - %40) tutabilir. FD tanısında sıklıkla BT veya Tc-99m işaretli MDP kemik sintigrafisi kullanılır. FDG PET/BT tetkikinde FD lezyonları farklı oranlarda FDG tutulumu gösterebilir. Bu aktif olarak çoğalan fibroblastların sayısına bağlı olarak değişkenlik gösterebilir. Kemik veya kemik dışı

solid organ tümörü varlığı veya şüphesiyle F-18 FDG PET/BT tetkiki ile değerlendirilen hastalarda, insidental olarak fark edilen fibröz displazinin malign süreci taklit edebildiği birkaç çalışmada bahsedilmiştir. F-18 FDG PET/BT tetkiki bulgularıyla BT görüntüleri, kemik sintigrafisi bulguları ve klinik öykü ile beraber değerlendirilerek primer kemik tümörleri ve kemik metastazlarından FD ayırıcı tanısı yapılabilir.

Anahtar Kelimeler: F-18 FDG PET/BT, fibröz displazi



Figür 1.

[PS-049]

Rituximab İlişkili Akut Pulmoner Toksisitenin FDG PET/BT Bulguları

Nuh Filizoğlu, Kevser Öksüzoğlu, Ceren Özge Şahin, Selin Kesim, Khanım Niftaliyeva, Tuğba Nergiz Kissa, Zeynep Ceren Balaban Genç, Salih Özgüven, Feyza Şen, Tunç Öneş, Sabahat İnanır, Halil Turgut Turoğlu, Tanju Yusuf Erdil

Marmara Üniversitesi Pendik Eğitim ve Araştırma Hastanesi, Nükleer Tıp Kliniği, İstanbul

Amaç: Rituximab (RTX), B lenfositler üzerindeki CD20 yüzey antijenlerine yüksek afinite gösteren kimerik bir monoklonal antikordur. RTX, son 20 yılda B hücreli non-Hodgkin lenfoma (NHL) tedavisinde kullanılan önemli bir ajandır. Bununla birlikte, son yıllarda RTX'in romatoid artrit ve granülomatöz polianjitis (GPA) gibi antikor aracılı hastalıklarda kullanımı artmaktadır. Yan etkilerinin çoğu infüzyonla ilişkili reaksiyonlardan kaynaklanmaktadır ve ciddi solunum komplikasyonları nadirdir. Bu olgu sunumunda GPA tanılı bir hastada RTX tedavisi sonrasında gelişen akut pulmoner toksisitenin F-18 florodeoksiglukoz (FDG) pozitron emisyon tomografi/bilgisayarlı tomografi (PET/BT) bulguları sunuldu.

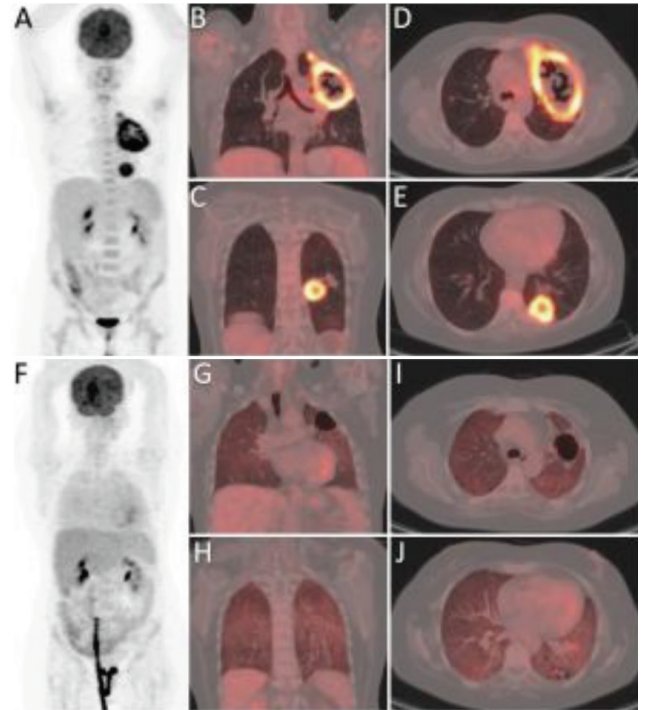
Yöntem: GPA tanılı 44 yaşında kadın hastaya siklofosamid ve RTX tedavisi sonrası tedaviye yanıtın değerlendirilmesi amacıyla FDG PET/BT görüntülemesi yapıldı.

Bulgular: Hastanın tedavi öncesi FDG PET/BT tetkikinde sol akciğerde periferi yoğun hipermetabolik kaviter görünümde kitlesel lezyonlar saptandı (Figür 1A-E). Kaviter lezyonlardan yapılan biyopsi sonucu GPA ile uyumlu olan hastaya RTX ve siklofosamid kombine tedavisi verildi. Tedavi sonrası hiperkalsemi nedeniyle hastaneye yatırılan hastaya tedavi yanıtın değerlendirilmesi amacıyla tekrar FDG PET/BT tetkiki yapıldı. FDG PET/BT'de hastanın kaviter lezyonlarının hepsinin gerilediği ve FDG tutulumlarını

kaybettiği izlendi. Ancak hastanın her iki akciğerinde yaygın buzlu cam dansitesi ve diffüz artmış FDG tutulumu izlendi (Figür 1F-J). RTX ilişkili akut pulmoner toksite geliştiği düşünülerek hastaya steroid tedavisi başlandı.

Sonuç: CD20'ye yönelik kimerik bir monoklonal antikor olan RTX, hem tek ajan olarak hem de kemoterapi ile kombinasyon halinde NHL tedavisinde uzun zamandır kullanılmaktadır. Antikoru CD20'ye bağlanması, kompleman kaskadının ve doğal öldürücü hücrelerin aktivasyonu yoluyla hücre lizisine neden olur. RTX vücutta birkaç ay kaldığı için uzun vadeli etki avantajı ile romatoid artrit, GPA gibi birçok antikor aracılı hastalıkta giderek daha fazla kullanılmaktadır. RTX tedavisi ile ilişkili en yaygın yan etkiler, tipik olarak doğası gereği geçici ve hafif-orta şiddette olan infüzyonla ilişkili ateş ve titremedir. RTX ilişkili pulmoner toksite hastaların %5'inden azında bildirilmiştir. RTX ilişkili akut pulmoner toksisitenin belirti ve semptomları arasında ani başlangıçlı kuru öksürük, nefes darlığı, yüksek ateş ve oskültasyonda inspiratuvar kreptasyonlar bulunur. BT'de yaygın pulmoner infiltrasyon ve buzlu cam opasiteleri görülebilir. Literatürde RTX ilişkili pulmoner toksite olgularında anormal pulmoner FDG tutulumu bildiren çok az sayıda olgu bulunmaktadır.

Anahtar Kelimeler: FDG PET/BT, rituximab, pulmoner toksite



Figür 1.

[PS-050]

Ga-68 PSMA PET/BT'de İnsidental Olarak Saptanan Larinks Kanseri Olgusu

Ceren Sezgin, Gözde Mütevelizade, Elvan Sayıt, Gül Gümüşer

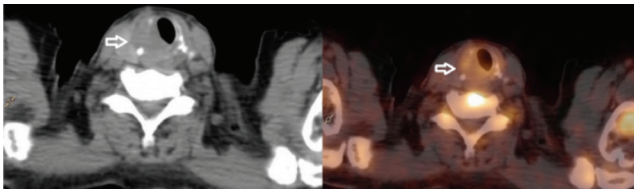
Manisa Celal Bayar Üniversitesi Tıp Fakültesi, Nükleer Tıp Anabilim Dalı, Manisa

Amaç: Ga-68 prostat spesifik membran antijen (PSMA) pozitron emisyon tomografi/bilgisayarlı tomografi (PET/BT) taraması, prostat kanseri ve metastazlarının değerlendirilmesinde giderek artan kullanıma sahip güncel bir yaklaşımdır. Ga-68 PSMA prostat kanseri dışında pek çok benign ve malign süreçte değişen düzeylerde tutulum göstermektedir. Bu olguda PSMA PET/BT'de insidental olarak saptanan larinks kanserinin gösterilmesi amaçlanmıştır.

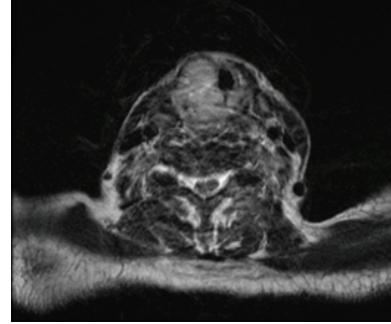
Olgu: Prostat kanseri tanılı 77 yaşındaki erkek hastanın Ga-68 PSMA PET/BT görüntülerinde iskelet sisteminde yoğun Ga-68 PSMA tutulumu gösteren yaygın sklerotik metastatik lezyonlar izlenmiştir. Ayrıca batında ve pelviste yoğun Ga-68 PSMA tutulumu olan metastatik lenf nodları görülmüştür. Larinks glottik-subglottik seviyede sağda hava yolunu daraltan, hafif düzeyde PSMA ekspresyonu gösteren yumuşak doku dansitesinde lezyon alanı izlenmiştir. Hastaya radyolojik korelasyon ve kulak burun boğaz (KBB) kontrolü önerilmiştir (Figür 1). KBB polikliniğinde uygulanan laringoskopik bakıda sağ vokal kord paramedianda fiks olarak görülmüştür, ancak kitle lezyonu saptanmamıştır. Manyetik rezonans görüntülemesinde hipofarenks düzeyinde krikoid kartilajı ve trakeayı sağ lateralden ve posteriordan saran orta hattın soluna uzanım gösteren ve komşu trakea lümenine doğru uzanan malign natürde kitle lezyonu izlenmiştir (Figür 2) ve sonrasında hastaya ince iğne aspirasyon biyopsisi uygulanmıştır. Patoloji sonucu skuamöz hücreli larinks kanseri olarak bildirilmiştir.

Sonuç: PSMA PET/BT görüntülerinde primer tümör ve olası metastaz alanları değerlendirilirken; olgumuzda olduğu gibi hafif düzeyde PSMA ekspresyonu izlenen malignitelerin karşımıza çıkabileceği akılda tutulmalıdır. Ayrıca hastanın BT görüntülerindeki anatomik bulguların detaylı incelenmesi olgumuzda olduğu gibi klinik muayenede saptanamayan ve henüz semptom vermeyen malignitelerde tanıya gidilmesine olanak sağlayacaktır.

Anahtar Kelimeler: Ga-68 PSMA PET/BT, prostat kanseri, larinks kanseri



Figür 1. Ga-68 prostat spesifik membran antijen pozitron emisyon tomografi/bilgisayarlı tomografi görüntüleri



Figür 2. Manyetik rezonans görüntüsü

[PS-051]

Prostat Kanseri Tanısı ile Evreleme Amaçlı Ga-68 PSMA PET/BT'de Tesadüfi Saptanan COVID-19 Akciğer Bulguları

Burçin Karashağ Erkek¹, Özgür Ömür¹, Serdar Özkök², Burak Turna³

¹Ege Üniversitesi Tıp Fakültesi, Nükleer Tıp Anabilim Dalı, İzmir

²Ege Üniversitesi Tıp Fakültesi, Radyasyon Onkolojisi Anabilim Dalı, İzmir

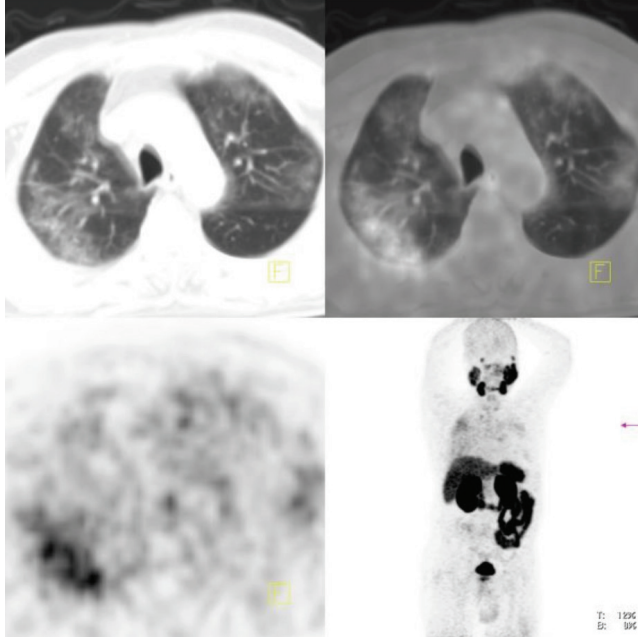
³Ege Üniversitesi Tıp Fakültesi, Üroloji Anabilim Dalı, İzmir

Amaç: Koronavirüs hastalığı-2019 (COVID-19) pandemisi çağımıza damga vuran küresel bir sağlık krizidir. Ülkemizde ilk COVID-19 olgusu Sağlık Bakanlığı tarafından 11 Mart 2020 tarihinde bildirilmiş ve COVID-19 enfeksiyonu kaynaklı ilk ölüm 17 Mart 2020'de gerçekleşmiştir. Geçen bir yılda tüm dünyada milyonlarca insanın ölümüne neden olan bu hastalığa ait henüz bilinmeyen pek çok bulgu her geçen gün karşımıza çıkmaktadır.

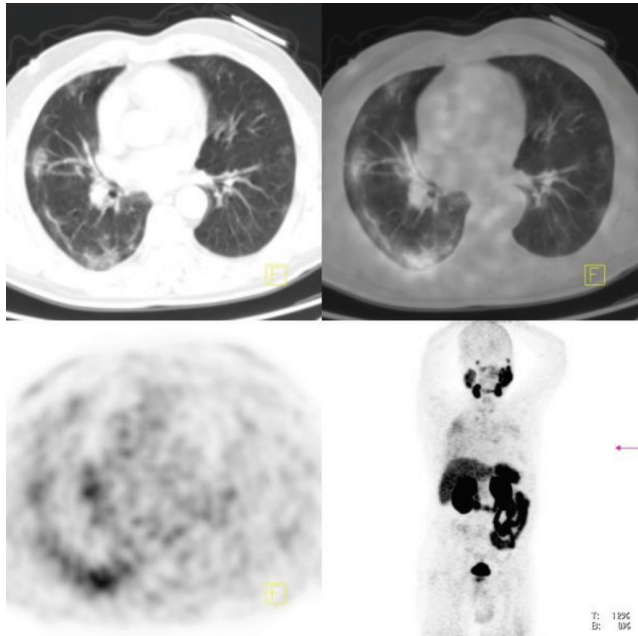
Olgu: Bu olgu sunumunda prostat kanseri tanısı ile evreleme amaçlı Ga-68 prostat spesifik membran antijen (PSMA) pozitron emisyon tomografi/bilgisayarlı tomografi (PET/BT) görüntülemesi sırasında tesadüfi olarak COVID-19 akciğer parankim tutulumuna ait bulgular saptanan 3 hastanın sunulması amaçlanmıştır. İlk olgumuz 64 yaşında olup Ga-68 PSMA PET/BT görüntülemesinden 1 ay önce COVID-19 tanısı ve tedavisi almıştır. Akciğer parankim penceresinde yapılan değerlendirmede olgunun her iki akciğerinde periferik ağırlıklı buzlu cam dansitesinde konsolidasyon alanları ve alt loblarda fibrotik değişiklikler mevcut olup bu alanlarda ılımlı düzeyde diffüz artmış Ga-68 PSMA tutulumu dikkati çekmiştir (Figür 1, 2). Diğer iki olgumuz 73 ve 74 yaşlarında olup COVID-19 enfeksiyonuna ait semptom tanımlamalarına karşın Ga-68 PSMA PET/BT görüntülerinde her iki akciğerde periferik ağırlıklı buzlu cam dansitesinde konsolidasyon alanları saptanması üzerine testleri yapılarak COVID-19 tanısı almışlardır. Aktif enfeksiyon aşamasında olan bu iki olguda da akciğer parankiminde mevcut konsolidasyon alanlarında hafif-ılımlı düzeyde Ga-68 PSMA tutulumu gözlenmiştir.

Sonuç: Olgu sayısı az olmakla birlikte COVID-19 akciğer tutulumunun geç evresinde bulunan 1. hastada mevcut fibroatelektatik alanların akut enfeksiyon odaklarından daha yüksek Ga-68 PSMA tutulumu olduğu dikkati çekmiştir (Figür 2). Normal prostat bezi ve prostat kanser dokusu dışında bazı malignitelerde, neovasküler stromada ve enfeksiyon-enflamasyon alanlarında PSMA ekspresyonu olduğu bilinmektedir. Bu olgu sunumunda çağımızın en ciddi sağlık problemlerinden olan COVID-19 enfeksiyonunun akciğer tutulum alanlarında Ga-68 PSMA tutulumu varlığını bildirmenin literatüre katkı sağlayacağı düşünülmüştür.

Anahtar Kelimeler: Ga-68 PSMA, PET/BT, COVID-19, prostat kanseri, akciğer bulgusu



Figür 1. Altmış dört yaşında prostat kanseri tanılı hasta evreleme amaçlı çekilen pozitron emisyon tomografi/bilgisayarlı tomografide olgunun her iki akciğerinde periferik ağırlıklı buzlu cam dansitesinde konsolidasyon alanları ve bu alanlarda ılımlı düzeyde diffüz artmış Ga-68 prostat spesifik membran antijen tutulumu dikkati çekmiştir



Figür 2. Aynı hastanın her iki akciğer alt loblarda fibrotik değişiklik gösteren alanlarda da Ga-68 prostat spesifik membran antijen tutulumu saptanmıştır

[PS-052]

Nöroendokrin Tümör Metastazı Tanısıyla PET/BT Yapılan Hastada Prostat Bezinde Diffüz Artmış Ga-68 DOTATOC Tutulumu

Arzu Cengiz¹, Esin Oktay², Yakup Yüreklî¹

¹Aydın Adnan Menderes Üniversitesi Tıp Fakültesi, Nükleer Tıp Anabilim Dalı, Aydın

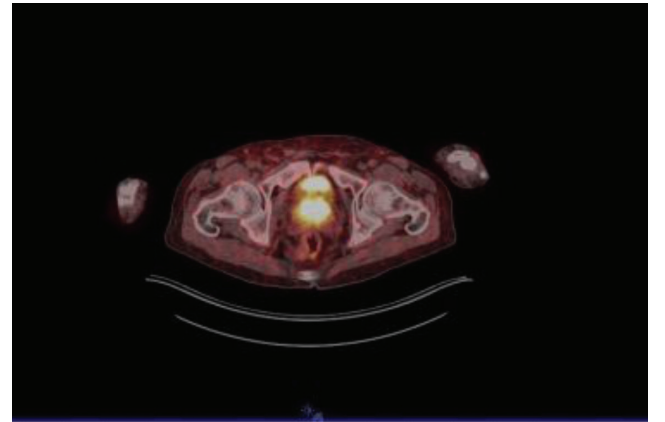
²Aydın Adnan Menderes Üniversitesi Tıp Fakültesi, Tıbbi Onkoloji Bilim Dalı, Aydın

Amaç: Somatostatina analogu olan Ga-68 işaretli peptitler (DOTATOC, DOTATATE) nöroendokrin tümörlü (NET) hastalarda giderek artan oranda kullanılan duyarlılığı yüksek (%95,1) bir görüntüleme yöntemidir. Nöroendokrin prostat kanserleri, tüm prostat kanserlerinin %1'inden azını oluşturan kötü prognozlu tümörlerdir. Lökositlerde yüksek somatostatin reseptör ekspresyonu nedeniyle aktif enflamasyon Ga-68 işaretli somatostatin analogları ile görüntülemeye yanlış pozitif tutulumlara sebep olabilmektedir. Prostatit, yetişkin erkeklerin yaklaşık %50'sinde yaşamlarının bir döneminde karşılaştıkları sık görülen ve genellikle asemptomatik olan klinik bir durumdur. Bu çalışmada, NET metastazı tanısı olan ve primer odak saptama amaçlı yapılan Ga-68 DOTATOC pozitron emisyon tomografi/bilgisayarlı tomografi (PET/BT) görüntülerinde prostatta diffüz artmış DOTATOC tutulumu izlenen bir hastanın bulguları sunulmaktadır.

Olgu: Akciğerde soliter pulmoner nodül nedeniyle F-18 florodeoksiglukoz (FDG) PET/BT yapılan 71 yaşında erkek hastanın görüntülerinde sol akciğerde hafif hipermetabolik ($SUV_{maks} = 3,0$) milimetrik nodül ve sol servikal seviye 1B'de artmış FDG tutulumu gösteren ($SUV_{maks} = 13,5$) kısa aksı 1,5 cm lenf nodu saptanmıştır. Servikal lenf nodu biyopsisi NET metastazı olarak değerlendirilen hastaya primer odak saptama amacıyla Ga-68 DOTATOC PET/BT görüntülemesi yapılmıştır. PET/BT görüntülerinde prostatta diffüz artmış Ga-68 DOTATOC tutulumu ($SUV_{maks} = 15,9$) dışında NET ile uyumlu olabilecek odak saptanmamıştır (Figür 1). Pollaküri dışında üriner sistem şikayeti tariflemeyen, prostat spesifik antijen değeri normal (1,2 ng/mL) olan ve daha önce benign prostat hiperplazi tanısıyla da takip edilen hastadan yapılan prostat biyopsisi enflamasyon (prostatit) olarak değerlendirilmiştir.

Sonuç: Prostatta diffüz yoğun Ga-68 DOTATOC tutulumu gösteren olgularda, hasta kliniğinden bağımsız olarak hastalığın yaygın prevalansı nedeniyle öncelikle prostatit tanısı göz önünde bulundurulmalıdır.

Anahtar Kelimeler: Somatostatin reseptör, prostat kanseri, prostatit



Figür 1.

[PS-053]

Renal Hücreli Karsinomlu Olguda F-18 FDG ve Ga-68 PSMA PET/BT Görüntüleme

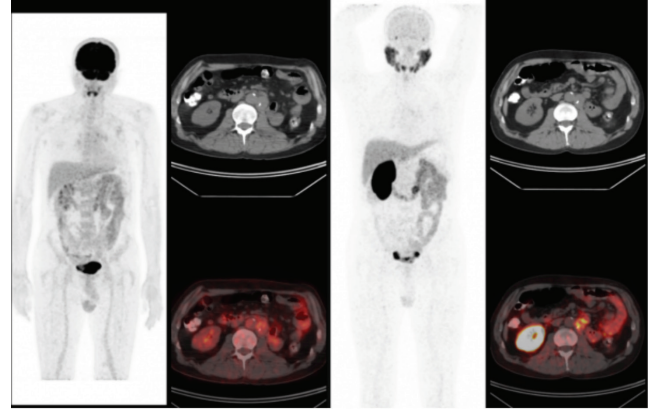
Seval Erhamamcı¹, Nesrin Aslan²¹Sağlık Bilimleri Üniversitesi, İstanbul Ümraniye Eğitim ve Araştırma Hastanesi, Nükleer Tıp Kliniği, İstanbul²Neolife Tıp Merkezi, Nükleer Tıp Kliniği, İstanbul

Amaç: F-18 florodeoksiglukoz (FDG) pozitron emisyon tomografi/bilgisayarlı tomografi (PET/BT), birçok malignitede yüksek doğruluğu gösterilmiş olmasına karşın, renal hücreli kanserlerin (RCC) biyolojik özelliklerinden dolayı değişen tanılarda performansa sahiptir. Prostat spesifik membran antijenin (PSMA) prostat kanserinin yanı sıra RCC'de dahil olmak üzere bazı solid malign tümörlerde ekspresyone edildiği bilinmektedir. Son yıllarda Ga-68 PSMA PET/BT'nin nefrektomi sonrası nüks görülen RCC'li olguların yeniden evrelemede yararlı olduğu gösterilmiştir. Literatürde RCC'li hastalarda, F-18 FDG ve Ga-68 PSMA PET/BT görüntüleme bulgularını karşılaştıran az sayıda yayın mevcuttur. Bu yazıda, RCC nedeniyle takipli bir olguda nüks araştırılmasında F-18 FDG ve Ga-68 PSMA PET/BT görüntüleme bulguları sunulmuştur.

Olgu: RCC tanısı takipteki olgudan, nüks-metastaz araştırılması amacıyla F-18 FDG tetkiki istendi. Sol nefrektomili olguda, renal arter ven inferioru düzeyinde, solda, paraaortik bölgede yerleşimli, heterojen karakterde hafifçe artmış FDG tutulumlarının izlendiği, yeni gelişmiş, yaklaşık 3 cm çapında düzensiz sili sınırlı tümörle lezyon alanı ($SUV_{maks} : 5,8$) gözlenmiştir (Figür 1). Tanımlanan lezyonun FDG tutulum yoğunluğu kısmen düşük düzeydedir. F-18 FDG RCC lezyonlarında FDG tutulumunun bazen düşük düzeyde olduğu ve PSMA aktivitesinin yüksek olduğu bildirilmiştir. Bu nedenle olguya, tamamlayıcı olarak Ga-68 PSMA PET/BT incelemesi de yapılmıştır. Tanımlanan lezyonda FDG tutulumuna göre belirgin olarak daha yüksek derecede PSMA aktivitesinin eşlik ettiği gözlenmiş olup, metastatik lenfadenopati-nüks tümörle prosedür lehine değerlendirilmiştir (Figür 1). Buna karşılık olguda, primer tümörün nüksü-metastazını düşündürebilecek başka bir bulgu saptanmamıştır.

Sonuç: F-18 FDG böbrekler ile fizyolojik ekskresyonu ve renal parankimde F-18 FDG'nin normal fizyolojik tutulumu böbrek kitellerinin metabolik karakterizasyonunu ve benign-malign lezyon ayırımı yapmayı kısıtlamaktadır. Bu nedenle renal kitellerin ayırıcı tanısında ve RCC hastalarının evrelemede F-18 FDG PET/BT'nin kullanımı kısıtlıdır. Ga-68 PSMA PET/BT, RCC olgularında denenmiş, özellikle metastatik RCC olgularında yüksek lezyon kontrastı sayesinde lezyonların erken safhada saptanabildiği bildirilmiştir. Özellikle berrak hücreli karsinomda tümör neoanjiojenезini gösteren işaretleyici olarak kullanılabileceği bildirilmektedir. Son birkaç yılda, Ga-68 PSMA PET/BT'nin RCC'de kullanımına olan ilgi artmıştır. Literatürde, Ga-68 PSMA ile PET/BT görüntülemenin, F-18 FDG'den daha üstün olduğunu gösteren az sayıda olgu ve çalışma bildirilmiştir. Olgumuzda olduğu gibi, RCC'li olguda nüks gösterilmesinde Ga-68 PSMA, F-18 FDG'den daha sensitif bir görüntüleme yöntemi olabilir. Ga-68 PSMA PET/BT, RCC'li olgularda, nüks ve metastazların saptanmasında potansiyel olarak yararlı bir görüntüleme yöntemi olup, FDG PET/BT alternatif veya tamamlayıcı olarak kullanılabilir. Ayrıca PSMA ekspresyonunun saptanması, PSMA temelli tedaviler için de yol gösterici olabilir.

Anahtar Kelimeler: Ga-68 PSMA, F-18 FDG, PET/BT, renal hücreli karsinom



Figür 1.

[PS-054]

Metastatik Prostat Kanserli Hastada Ga-68 PSMA PET/BT ile Tesadüfen Saptanan Metakron Küçük Hücreli Akciğer Kanseri

Mustafa Avcı, Mehmet Erdoğan, Samet Yağcı, Sevim Süreyya Şengül

Süleyman Demirel Üniversitesi Tıp Fakültesi, Nükleer Tıp Anabilim Dalı, Isparta

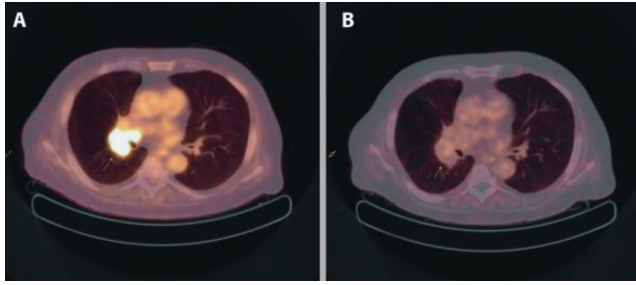
Amaç: Onkolojik hastalıkların erken tanı ve tedavisinde yeni gelişmeler hayatta kalma oranlarının artmasına neden olsa da, artmış sağkalım oranlarına bağlı olarak uzun takipler sırasında ikinci primer maligniteler ortaya çıkabilmektedir. İkincil primer tümörlerin gelişimi için birçok faktör vardır. En önemlisi, yaşlı hastaların uzun vadede kanserojenlere maruz kalma olasılıkları daha yüksektir. Çoklu primer tümörler, ortaya çıkış zamanına göre senkron ya da metakron tümörler şeklinde değerlendirilmektedir. Primer prostat kanseri ve akciğer kanserinin birlikte görülmesi nadirdir. Burada Ga-68 prostat spesifik membran antijen (PSMA) pozitron emisyon tomografi/bilgisayarlı tomografi (PET/BT) görüntülemesinde metakron küçük hücreli akciğer kanseri saptanan, kliniğimizde Lu-177 PSMA tedavisi alan metastatik kastrasyona dirençli prostat kanseri (mKDPK) olgusunu sunmayı amaçladık.

Yöntem: Metastatik prostat adenokarsinomu tanısıyla radyoterapi, hormonoterapi, kemoterapi ve Lu-177 PSMA tedavisi alan hastanın tedavi sonrası yapılan Ga-68 PSMA PET/BT görüntülemesinde şüpheli akciğer lezyonu saptanıp F-18 florodeoksiglukoz (FDG) PET/BT görüntülemesi yapıldı.

Bulgular: Kastrasyona dirençli metastatik prostat kanseri tanılı (Gleason skoru: 5+4, prostat spesifik antijen düzeyi: 8,41 ng/mL) 65 yaşında erkek hastaya 7. kür Lu-177 PSMA tedavisi sonrası tedavi yanıtını değerlendirmek amacıyla Ga-68 PSMA PET/BT görüntüleme yapıldı. Ga-68 PSMA PET/BT görüntülerinde, sağ akciğer hiler alanda 46x48 mm boyutlarında hafif düzeyde artmış PSMA ekspresyonu gösteren ($SUV_{maks} : 2,34$) tedavi öncesi PET görüntülerinde mevcut olmayan kitlesel lezyon saptandı. Ayrıca her iki akciğer alt lob laterobazal segmentlerde şüpheli nodüler lezyonlar saptandı. Abdomen ve pelviste çok sayıda artmış PSMA ekspresyonu gösteren lenf nodu ve iskelet sistemi metastazları saptandı. Ertesi gün yapılan F-18 FDG PET/BT görüntülemesinde, sağ akciğer hiler alandaki kitlenin hipermetabolik ($SUV_{maks} : 11,86$) olduğu saptandı. Ga-68 PSMA PET/BT görüntülemesinde akciğerde tanımlı diğer lezyonlar da hipermetabolik olarak izlendi (Figür 1). Önerimizle sağ akciğer hiler bölgedeki lezyondan yapılan biyopsi sonucu küçük hücreli akciğer kanseri olarak rapor edildi.

Sonuç: Lu-177 PSMA tedavisi gibi kanser tedavisindeki gelişmeler sayesinde, kanserli hastalarda sağkalım uzamaktadır. Ancak bu sağkalım yararına rağmen gerek kemoterapi/radyoterapi/radyonüklid tedaviler veya kombine tedaviler ve gerekse aynı kanserojen ajana maruziyetin devam etmesi gibi nedenler sekonder kanser gelişimine neden olabilmektedir. Lu-177 PSMA tedavisi öncesinde PSMA ekspresyonu olmayan aktif hastalık bölgelerini dışlamak için FDG PET/BT yapılması önerilse de tedavi aralarındaki kontrol Ga-68 PSMA PET/BT görüntülemesinde şüphelenilen lezyonlar varsa sekonder kanser varlığını ortaya koymak için F-18 FDG PET/BT görüntüleme yapılmasının katkısı büyük olacaktır.

Anahtar Kelimeler: Prostat kanseri, Ga-68 PSMA PET/BT, küçük hücreli akciğer kanseri, metakron



Figür 1. Altmış beş yaşındaki erkek hastanın akciğerdeki 2. primer tümörünün A) F-18 florodeoksiglukoz pozitron emisyon tomografi/bilgisayarlı tomografi (PET/BT). B) Ga-68 PSMA PET/BT görüntüleri

PSMA: Prostat spesifik membran antijen

[PS-055]

İnsidental Olarak Saptanan Pitüiter Adenomda Ga-68 PSMA Tutulumu

Ediz Beyhan¹, Özge Erol¹, Rahime Şahin¹, Yeşim Karagöz², Nurhan Ergül¹, Tefvik Fikret Çermik¹

¹Sağlık Bilimleri Üniversitesi, İstanbul Eğitim ve Araştırma Hastanesi, Nükleer Tıp Kliniği, İstanbul

²Sağlık Bilimleri Üniversitesi, İstanbul Eğitim ve Araştırma Hastanesi, Radyoloji Kliniği, İstanbul

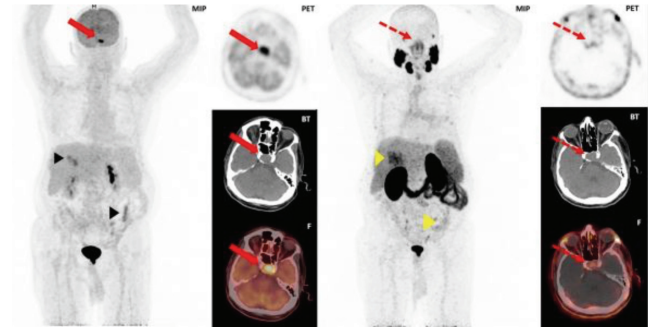
Amaç: Pitüiter glandda F-18 florodeoksiglukoz (FDG) pozitron emisyon tomografi/bilgisayarlı tomografi (PET/BT) görüntülemesinde genellikle tutulum görülmemektedir. Pitüiter adenomlardan non-fonksiyone olanlar bulgu vermediğinden genellikle makro adenom olarak görülür. Pitüiter adenomlarda genellikle yoğun FDG tutulumu izlenir ve onkolojik PET çalışmasında insidental olarak saptanır. Manyetik rezonans görüntüleme (MRG) ile adenom tanısı doğrulanmalıdır. Ga-68 prostat spesifik membran antijen (PSMA) PET/BT görüntüleme prostat kanseri evreleme ve tedavi yanıt değerlendirmesinde önemli yere sahiptir. Fizyolojik dağılımında pitüiter glandda PSMA tutulumu görülmez. Prostat kanseri tanılı insidental pitüiter adenomda FDG ve PSMA tutulumu görülen olgunun bulguları sunulmaktadır.

Olgu: Yetmiş altı yaşında kastrasyona dirençli prostat kanseri tanısı olan hastaya kemoterapi sonrası progresyon görülmesi nedeniyle 5 kür Lu-177 PSMA tedavisi uygulandı. Yeniden evreleme ve metabolik karakterizasyon amacıyla yapılan F-18 FDG PET/BT çalışmasında karaciğer ve pelvik kemiklerde F-18 FDG tutulumu gösteren metastatik lezyonlar izlendi (Figür 1, siyah ok başı). Pitüiter glandda yoğun FDG tutulumu görüldü (Figür 1, kırmızı oklar). Daha sonra tedavi yanıtı değerlendirilmesi için yapılan Ga-

68 PSMA PET/BT görüntülemesinde benzer şekilde karaciğer ve pelvik kemikte metastatik lezyonlarda yoğun Ga-68 PSMA tutulumları görüldü (Figür 1, sarı ok başı). Ayrıca pitüiter glandda düşük düzeyde Ga-68 PSMA tutulumu izlendi (Figür 1, kesikli oklar). Bu lezyon öncelikle pitüiter adenom olarak düşünüldü. Metastaz olasılığını ekarte etmek için yapılan MRG'de 1a. aksiyel kontrastsız ve koronal planda alınmış olan, 1b. kontrastlı T1A; 2a, b. koronal ve sagittal T2A imajlar, 2c. koronal kontrastlı dark-fluid FLAIR sekansta sellayı dolduran ve ekspansiyon eden makroadenom izlendi (Figür 2).

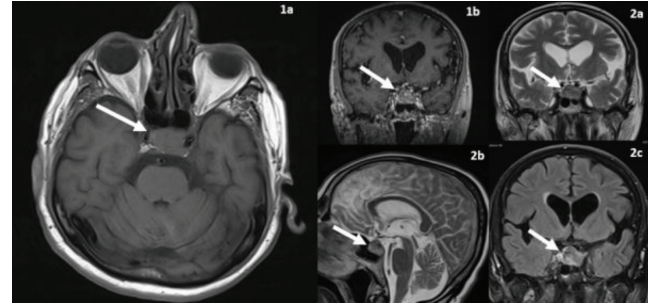
Sonuç: Pitüiter adenomlar genellikle FDG PET/BT çalışmasında tutulum gösterdiğinden insidental olarak saptanmaktadır. Pitüiter adenomda Ga-68 PSMA tutulumu daha önce bildirilmemiştir.

Anahtar Kelimeler: Ga-68 PSMA, pitüiter adenom, F-18 FDG, PET/BT



Figür 1.

PET: Pozitron emisyon tomografi, BT: Bilgisayarlı tomografi, MIP: Maksimum yoğunlukta projeksiyon



Figür 2.

[PS-056]

Memede Fokal Ga-68 DOTATATE Tutulumu: Olgu Sunumu

Merve Atalay¹, Fatma Arzu Görtan¹, Elif Özdemir^{1,2}

¹Ankara Şehir Hastanesi, Nükleer Tıp Kliniği, Ankara

²Ankara Yıldırım Beyazıt Üniversitesi Tıp Fakültesi, Nükleer Tıp Anabilim Dalı, Ankara

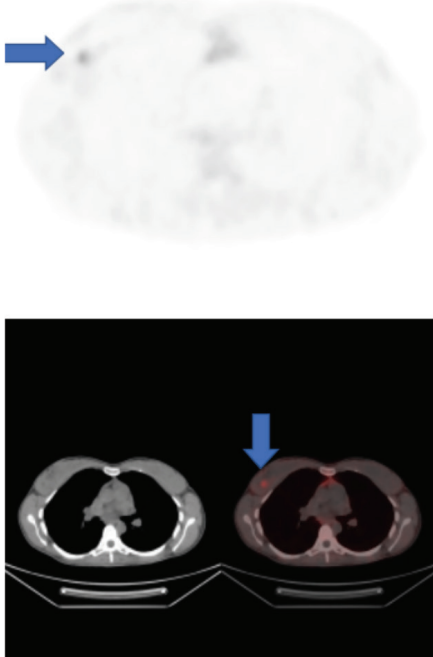
Amaç: Ga-68 işaretli somatostatin analogları ile pozitron emisyon tomografi/bilgisayarlı tomografi (PET/BT) görüntüleme somatostatin reseptör ekspresyonu gösteren iyi diferansiye nöroendokrin tümörlerde (NET) preoperatif evreleme, yeniden evreleme, tedavi yanıtının belirlenmesi ve metastazla tanı alan NET'lerde primer tümörün lokalizasyonun tespiti endikasyonları ile uygulanan bir görüntüleme yöntemidir. Ga-68 işaretli DOTA peptidler tümör spesifik olmayıp fizyolojik tutulum alanları, enfeksiyöz

süreçler ve bazı benign patolojilerde de tutulum izlenebilmektedir. Bu olgu sunumunda memede fokal artmış Ga-68 DOTATATE tutulumu izlenen bir gastrik NET hastasının bulguları sunulmuştur.

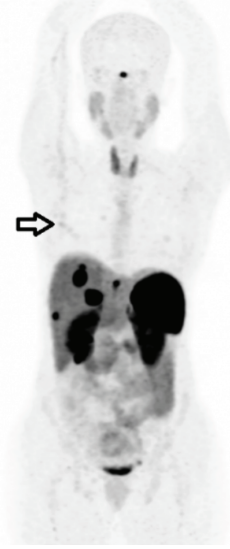Olgu: Otuz yaşında mide kaynaklı NET tanılı kadın hastada evreleme amacıyla yapılan Ga-68 DOTATATE PET/BT görüntülemesinde mide antrum düzeyinde fokal artmış DOTATATE tutulumu ($SUV_{maks} : 7,48$) ve karaciğerde en büyüklü segment 7 ve segment 4B'de olmak üzere multipl hipodens lezyonda artmış Ga-68 DOTATATE tutulumları ($SUV_{maks} : 41,64$) hastanın primer malignitesi ve karaciğer metastazları ile uyumlu değerlendirildi. Hastada ayrıca sağ meme üst dış kadranda glandüler yapılar düzeyinde yaklaşık 18 mm çaplı yumuşak doku alanında fokal artmış Ga-68 DOTATATE tutulumu ($SUV_{maks} : 2,70$) izlendi. Bulgular doğrultusunda hastaya yapılan meme ultrasonografinin Meme Görüntüleme Raporlama ve Veri Sistemi (BIRADS)-4 olarak değerlendirilmesi ve dinamik meme manyetik rezonansın BIRADS-0 olarak raporlanması üzerine lezyondan tru-cut biyopsi ile doku tanısı alındı ve fibroadenomatoid stroma ve fibrokistik değişiklikler tanısı konuldu.

Sonuç: NET'lerin değerlendirilmesinde Ga-68 DOTATATE PET/BT görüntüleme yüksek duyarlılık ve özgüllüğü ile öne çıkan bir tanısal yöntemdir. Radyofarmasötik fizyolojik tutulum alanları, enflamasyon ve SSR ekspresyonu gösteren benign patolojiler değerlendirmede yanlış pozitifliğe neden olabilmektedir. Olgumuzda da memede izlenen artmış tutulumun fibroadenom ile uyumlu olduğu histopatolojik olarak konfirme edilmiştir. Fibroadenomlar iyi sınırlı, düzgün şekilli daha çok genç kadınlarda izlenen iyi huylu meme kitleleridir. Sık görülen bu lezyonların Ga-68 DOTA peptid tutulumu gösterebileceği değerlendirilmediğinde akıldan tutulmalıdır. Ancak literatürde primer meme kanserinde de Ga-68 DOTA peptid tutulumu bildirilmiş olup; memede izlenen Ga-68 DOTA peptid tutulumu gösteren lezyonların radyolojik ve histopatolojik korelasyonu önerilir.

Anahtar Kelimeler: Ga-68 DOTATATE, PET/BT, NET



Figür 1. Meme glandüler dokuda fokal artmış Ga-68 DOTATATE tutulumu



Figür 2.

[PS-057]

Prostat Kanserinde Peritoneal Metastaz

Mustafa Avcı, Mehmet Erdoğan, Samet Yağcı, Sevim Süreyya Şengül

Süleyman Demirel Üniversitesi Tıp Fakültesi, Nükleer Tıp Anabilim Dalı, Isparta

Amaç: Prostat kanseri, erkeklerde en sık görülen kanser türü olup kansere bağlı ölümlerin ikinci en sık nedenidir. En çok kemik ve lenf nodu metastazı yapar. Daha az sıklıkla akciğer, karaciğer, plevra ve sürrenal bez gibi organlara da metastaz yapmaktadır. Peritoneal tutulum ise oldukça nadirdir. Bu bildiride, prostat kanseri tanılı peritonitis karsinomatoza bulgusu saptanan iki olgu sunuldu.

Yöntem: Yeni tanı olarak prostat adenokarsinomu tespit edilen hastaya evreleme amacıyla (olgu 1) ve hormonoterapi, radyoterapi, kemoterapi öyküsü olan prostat adenokarsinom tanılı hastaya tedavi yanıtını değerlendirmek amacıyla (olgu 2) Ga-68 prostat spesifik membran antijeni (PSMA) pozitron emisyon tomografi/bilgisayarlı tomografi (PET/BT) görüntüleme yapıldı.

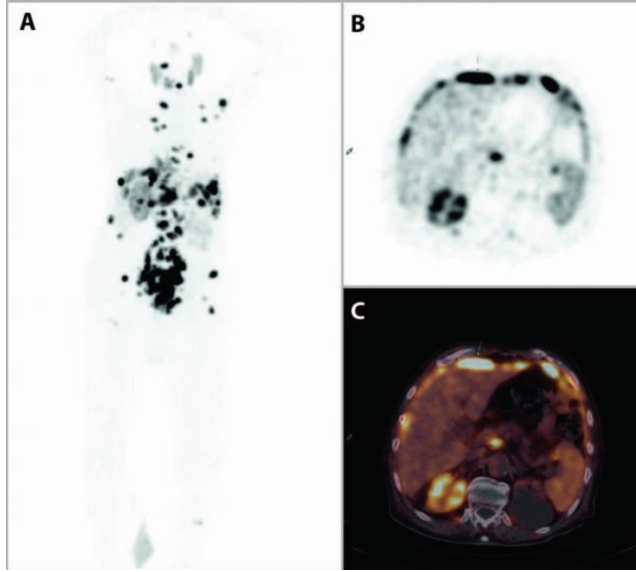
Bulgular: Transüretal prostat rezeksiyonlu 83 yaşındaki hastanın [Gleason skor: 5+4, prostat spesifik antijen (PSA) düzeyi: >300 ng/dL] Ga-68 PSMA PET/BT görüntülemesinde, tüm peritoneal yüzeylerde yoğun PSMA ekspresyonu gösteren implantlar ($SUV_{maks} : 20,84$) ile en belirgin sol eksternal iliak alanda ($SUV_{maks} : 25,52$) olmak üzere abdomen ve pelviste çok sayıda metastatik lenf nodu saptandı. Prostat lojunda yoğun PSMA ekspresyonu ($SUV_{maks} : 29,70$) ve iskelet sisteminde yaygın kemik metastazları saptandı (Figür 1).

İnoperabl prostat kanseri tanılı (Gleason skoru: 4+4, PSA düzeyi: 52,59 ng/mL) 71 yaşında erkek hastanın Ga-68 PSMA PET/BT görüntülemesinde, abdomen sağ anteriorda, transvers kolon inferior komşuluğunda 44x38 mm boyutlarında artmış PSMA ekspresyonu gösteren düzensiz konturlu kitlesel lezyon ($SUV_{maks} : 9,33$) izlendi. Pelvis giriminde başlayıp obturator alana kadar 9 cm'lik segment boyunca artmış PSMA ekspresyonu gösteren peritoneal metastaz ($SUV_{maks} : 47,91$) ile uyumlu görünüm saptandı. Ayrıca dağınık yerleşimli peritoneal/mezenterik lezyonlar, sol seminal vezikül metastazı ve yaygın iskelet sistemi metastazları mevcuttu. Hastadan alınan

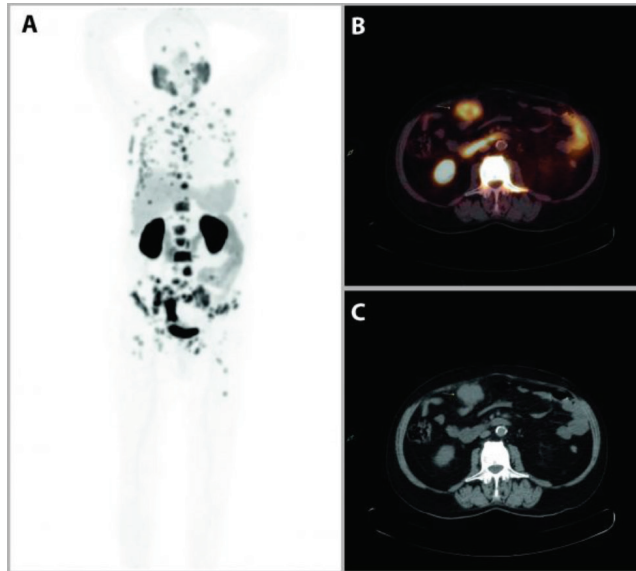
periton kor biyopsi ve implant yayma sonucu da prostat adenokarsinom metastazı olarak raporlandı (Figür 2).

Sonuç: Peritoneal metastaz sıklıkla mide, kolon, pankreas ve over kanserinde saptanırken, prostat kanserinde oldukça nadir görülmektedir. İki olgumuzda da kitlesel formda peritoneal implantlar mevcut olup, bazen küçük peritoneal metastazlar da olabileceğinden, prostat kanseri olguları değerlendirilirken peritoneal yüzeyler de diğer sistemler gibi dikkatle gözden geçirilmelidir.

Anahtar Kelimeler: Prostat kanseri, Ga-68 PSMA PET/BT, peritoneal metastaz



Figür 1. Seksen üç yaşındaki prostat kanseri hastasının peritoneal metastazına ait Ga-68 prostat spesifik membran antijeni pozitron emisyon tomografi (PET)/bilgisayarlı tomografi, A) maksimum yoğunlukta projeksiyon, B) PET, C) füzyon görüntüleri



Figür 2. Yetmiş bir yaşındaki prostat kanseri hastasının peritoneal metastazına ait Ga-68 prostat spesifik membran antijeni pozitron emisyon tomografi/bilgisayarlı tomografi (BT), A) maksimum yoğunlukta projeksiyon, B) füzyon, C) BT görüntüleri

[PS-058]

Erdheim-Chester Hastalığının PET/BT Bulguları

Ceren Özge Şahin, Kevser Öksüzoğlu, Selin Kesim, Nuh Filizoğlu, Khanım Niftaliyeva, Zeynep Ceren Balaban Genç, Tuğba Nergiz Kissa, Salih Özgüven, Feyza Şen, Tunç Öneş, Halil Turgut Turoğlu, Sabahat İnanır, Tanju Yusuf Erdil

Marmara Üniversitesi İstanbul Pendik Eğitim ve Araştırma Hastanesi, Nükleer Tıp Kliniği, İstanbul

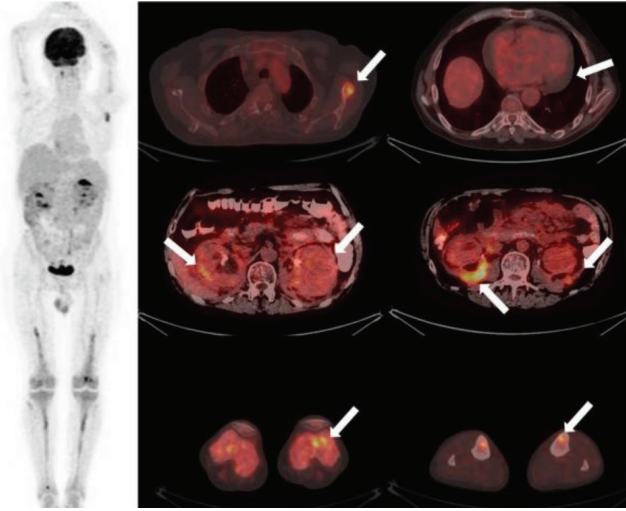
Amaç: Erdheim-Chester hastalığı (ECH) Langerhans dışı hücreli histiyositozun nadir görülen sistemik bir şeklidir ve etiolojisi bilinmemektedir. Öncelikle 50-70 yaşlarındaki yetişkinleri etkiler ancak literatürde 7-84 yaşları arasındaki hastalar olduğu da bildirilmiştir. Bazı çalışmaların kadınlarda erkek hastalara göre daha erken tanı konulduğunu gösterirken, bazı çalışmalarda da erkeklerde kadınlara göre daha fazla görüldüğü bildirilmiştir. ECH asemptomatik olabileceği gibi veya iskeleti, merkezi sinir sistemini, solunum, kardiyovasküler ve böbrek sistemlerini ve ayrıca retroperitonu ve deriyi etkileyen, hayatı tehdit eden belirtilerle multi-sistemik bir hastalık olarak da mevcut olabilir. Semptomatik hastalarda kemik ağrısı en sık görülen bulgudur. Bu olgu sunumunda ECH tanısı olan hastanın pozitron emisyon tomografi/bilgisayarlı tomografi (PET/BT) bulgularını sunduk.

Yöntem: ECH ön tanısı ile takip edilen 50 yaşındaki erkek hastaya evreleme amacıyla florodeoksiglukoz (FDG) PET/BT görüntülemesi yapıldı.

Bulgular: Çölyak alandan başlayıp, aortik bifurkasyona kadar mezenterik yağlı planlarda, presakral alanda ve periprostatik mesafede hipermetabolik dansite artış sahaları ve yumuşak doku dansiteli alanlar izlendi. Bilateral böbrek boyutlarında artış, hidroüreteronefroz ile kortekslerinde heterojen karakterde FDG tutulumu görüldü. Perinefritik yağlı planlarda ve perirenal fasyada orta-yoğun düzeyde hipermetabolik kirlenme sahaları/kalınlaşma alanları ayrıca dikkati çekti ("hairy"). Aksiyel ve appendiküler iskelette hipermetabolik litik/sklerotik yaygın lezyonlar izlendi. Perikardiyal alanda FDG tutulumu göstermeyen efüzyon saptandı. Bu olguya retroperitoneal alandaki lezyon sahasından ve ksantelezmadan alınan doku biyopsi ile tanı konulmuştur.

Sonuç: Olguların %96'sında iskelet sistemi tutulur. Bilateral ve simetrik olarak uzun kemiklerin diyafizometafizer alanlarında osteosklerozis görülmesi ECH için karakteristikdir. Literatürde, retrospektif olarak yapılan bir çalışmada iskelette de %5-8 oranında osteolitik lezyonlarda görülebildiği raporlanmıştır. Arnaud ve ark. 2011 yılında yaptıkları bir çalışmada olguların %53'ünde pulmoner tutulum görülmüştür. Olguların %75'inde kardiyovasküler tutulum görülür ve çoğunluğu asemptomatik olup, insidental olarak saptanır. Perikardit, perikardiyal efüzyon veya tamponand köpüksü histiyositlerin perikardiyal infiltrasyona bağlı olarak gelişebilir. Arnaud ve ark. tarafından asemptomatik olguların %68'inde retroperitoneal bölgenin tutulduğunda bildirdi. ECH ilişkili retroperitoneal fibrozisin ayrııcı tanısında Ormond hastalığı ve sekonder retroperitoneal fibrozis yer alır. Perirenal yağlı doku infiltrasyonuna bağlı olarak böbrek konturlarında düzensizliğe neden olur ("hairy"). Olgular multi-sistemik tutulumla rağmen asemptomatik olabilir. Tanısal pulmoner, kardiyak, iskelet, retroperitoneal ve böbrek bulgularının karakteristik radyolojik özelliklerinin tanınması, PET/BT ile histolojik doğrulama olmadan da tanı koymaya yardımcı olabilir.

Anahtar Kelimeler: Erdheim-Chester hastalığı, FDG PET/BT, multi-sistemik tutulum



Figür 1.

[PS-059]

Olgu Sunumu: Lomber Paraspsinal Desmoid Tümörün F-18 FDG PET/BT Görüntülemesi

Dilek Algur, Ümmühan Abdülrezzak, Ahmet Tutuş

Erciyes Üniversitesi Tıp Fakültesi, Nükleer Tıp Anabilim Dalı, Kayseri

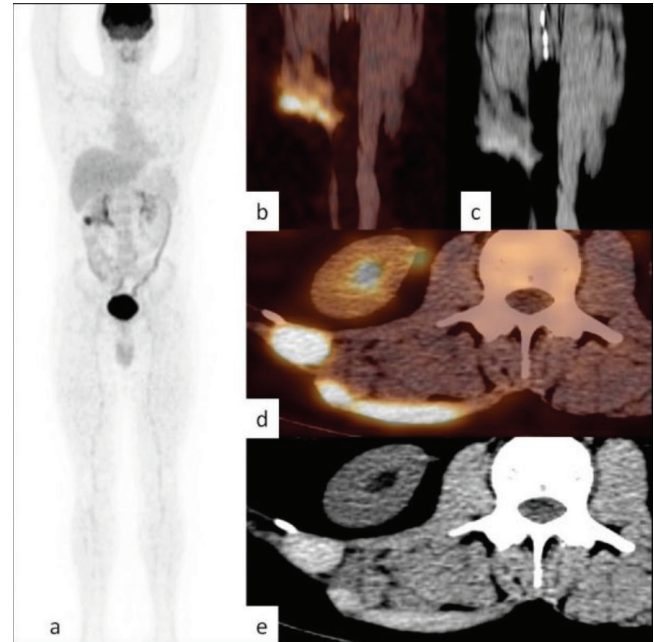
Amaç: Desmoid tümör (DT) oldukça nadir rastlanan musküloaponevrotik dokudan gelişen, benign karakterde bir tümördür. Agresif fibromatozis olarak da bilinir. Fibrosarkomlardan farklı olarak metastaz yapmazlar ancak lokal agresif ve multipl odaklı olabilirler. Cerrahi sonrası lokal nüks oranları oldukça yüksektir. Bu tümörlerin etiolojisi tam olarak bilinmese de bağ doku gelişiminde bir bozukluk olabileceği düşünülmekte olup Gardner sendromu, travma, geçirilmiş cerrahi ve hamilelik ile tümör gelişimi arasında bir ilişki söz konusudur. Özellikle karın duvarı kaslarından kaynaklanmakla birlikte DT'ler daha nadir olarak baş ve boyun bölgesindeki kas yapıları ile kol, bacak tendon ve ligamanlarından da kaynaklanabilir. Lokal agresif seyirli olduklarından büyüüklerinde komşu organlara baskı yaparak önemli klinik ve estetik problemlere yol açabilirler. Bu tümörlerde cerrahi planlama için manyetik rezonans görüntüleme yeterli bilgi vermekle birlikte bir sendrom ile ilişkili olup olmadığı veya multipl odaklı olup olmadığını incelemek ve daha doğru tedavi planlaması yapmak üzere F-18 florodeoksiglukoz (FDG) pozitron emisyon tomografi/bilgisayarlı tomografiden (PET/BT) de yararlanılabilir. Bu yazımızda lomber paraspsinal bölgeden nüks DT tanısı alan ve F-18 FDG PET/BT yapılan bir olguyu bildiriyoruz.

Olgu: Yirmi dört yaşında erkek, iki yıl önce sağ lomber bölgede ele gelen şişlik ve ağrı nedeniyle yapılan tetkikleri neticesinde Mart 2020 tarihli paraspsinal kitle biyopsi sonucu "fibromatozis" gelmesi üzerine opere edilmiş ve operasyon materyali immünohistokimyasal çalışması "beta katenin pozitif, DT" olarak raporlanmıştır. Operasyondan iki ay sonra sağ lomber bölgede yeniden şişlik oluşan hasta nüks/rezidü tümör şüphesi ve başka odak olup olmadığını araştırmak üzere F-18 FDG PET/BT tetkiki yapılması için kliniğimize yönlendirildi. F-18 FDG PET/BT çalışmasında T12-L2. vertebralarda sağ paraspsinal kas dokularını çevreleyen, yer yer kas dokusunda invazyon şüphesi uyandıran, yaklaşık 116x75x20 mm boyutunda sınırları düzensiz yoğun FDG tutulumu gösteren (SUV_{maks}: 8,9), çevre kas dokularına göre hiperdens görünümde düzensiz sınırlı kitlesel lezyon izlenmektedir

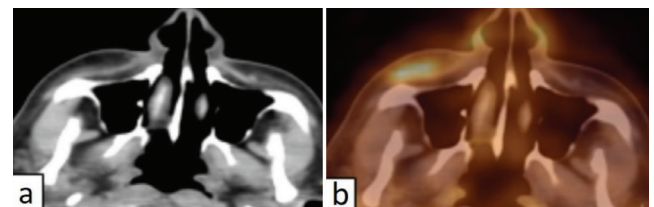
lezyon ile devamlılık gösteren süperomedial komşuluğunda L2. vertebra spinöz prosesi posteriorunda 16x13 mm boyutunda minimal FDG tutulumu gösteren (SUV_{maks}: 1,5) nodüler lezyon izlendi. Ayrıca sağ malar bölgede orbikularis oris kası trasesinde tübüloneer tarzda uzanan hafif düzeyde hipermetabolizma (SUV_{maks}: 2,1) izlendi.

Sonuç: DT'ler lokal agresif seyirli tümörler olup nadiren genetik bir hastalığa eşlik edebilir veya birkaç farklı odakta kaynaklanabilir. Geniş cerrahi rezeksiyonlara rağmen lokal nüks ve çevre dokulara baskı yapabilirler. Bu olgularda tümörün metabolik aktivitesini belirlemek, tek odaklı veya multipl odaklı olup olmadığını tespiti ve ilave bilgiler vermesi açısından F-18 FDG PET/BT görüntülemeye faydalanılabilir.

Anahtar Kelimeler: FDG, pozitron emisyon tomografi/bilgisayarlı tomografi, desmoid tümör



Figür 1. Yirmi dört yaş, desmoid tümör tanılı erkek hasta. F-18 florodeoksiglukoz (FDG) pozitron emisyon tomografi/bilgisayarlı tomografi (BT) maksimum yoğunlukta projeksiyon (a), koronal füzyon (b), koronal BT (c), aksiyel füzyon (d) ve aksiyel BT (e) görüntüleri. T12-L2. vertebralarda sağ paraspsinal kas dokularını çevreleyen, yer yer kas dokusunda invazyon şüphesi uyandıran, yaklaşık 116x75x20 mm boyutunda sınırları düzensiz yoğun FDG tutulumu gösteren (SUV_{maks}: 8,9), çevre kas dokularına göre hiperdens görünümde düzensiz sınırlı kitlesel lezyon izlenmektedir



Figür 2. Aksiyel bilgisayarlı tomografi (a) ve aksiyel füzyon (b) görüntüleri. Sağ malar bölgede orbikularis oris kası trasesinde tübüloneer tarzda uzanan hafif düzeyde hipermetabolizma (SUV_{maks}: 2,1) izlenmektedir

[PS-060]

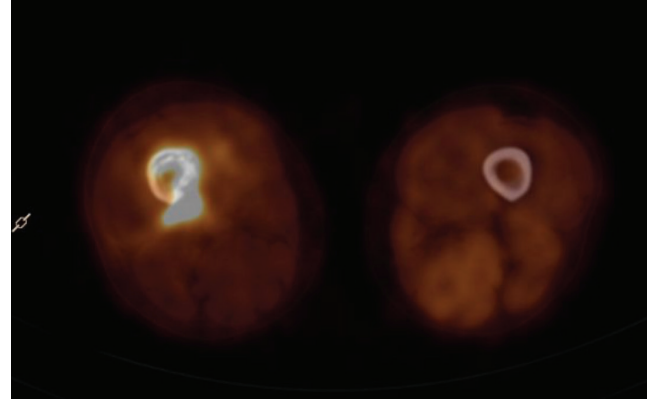
Ewing Sarkomunu Taklit Eden Osteomyelit OlgusuGözde Mütevelizade¹, Ceren Sezgin¹, Koray Tosyalı², Gül Gümüşer¹, Elvan Sayıt¹¹Manisa Celal Bayar Üniversitesi Tıp Fakültesi, Nükleer Tıp Anabilim Dalı, Manisa²Manisa Celal Bayar Üniversitesi Tıp Fakültesi, Ortopedi ve Travmatoloji Anabilim Dalı, Manisa

Amaç: Osteomyelit kemiğin enfeksiyonu olarak tanımlanır. Hematojen yolla, başka bir enfeksiyon odağından veya delici yaralanma ile direkt kontaminasyon sonucu mikroorganizmanın kemiğe yerleşmesi ile hastalık oluşur. Travma öyküsü olan bir hastada sağ femur distal diafizinde izlenen, patolojik değerlendirilmede, radyolojik ve F-18 florodeoksiglukoz (FDG) pozitron emisyon tomografi/bilgisayarlı tomografi (PET/BT) görüntülemesinde Ewing sarkomu ile karışan osteomyelit olgusunu bildirmeyi amaçladık.

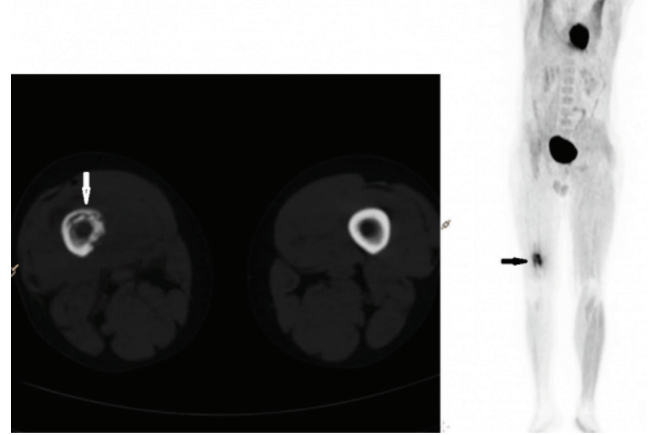
Olgu: Sağ dizde ağrı şikayetiyle dış merkezde manyetik rezonans görüntüleme (MRG) yapılan ve sağ femur diafizinde kitlesel lezyon izlenen 22 yaşında erkek hasta hastanemiz ortopedi kliniğine başvurmuştur. Hasta 9 ay önce trafik kazası geçirmiş ancak fraktür gelişmemiştir. Sağ femura yönelik yapılan direkt grafide diafiz yerleşimli radyolusen lezyon ve periost reaksiyonu izlenmiştir. Sağ femurdaki lezyona yapılan tru-cut biyopsi sonucu "küçük yuvarlak hücreli malign tümör" olarak gelen hastanın F-18 FDG PET/BT'de sağ femur distalinde izlenen yumuşak doku komponentli destrüktif lezyonda patolojik F-18 FDG tutulumu saptanmış, bulgular malign kemik tümörü lehine değerlendirilmiştir. Tüm vücut F-18 FDG PET/BT görüntülerinde sağ femurda tanımlanan alan haricinde lezyon saptanmamıştır. Multidisipliner olarak değerlendirilen hastanın tekrarlanan MR görüntüleri "14 cm uzunlukta bir segment boyunca medüller kemiği tutan heterojen patolojik kemik iliği sinyali, kortekste destrüktif değişiklikler, uyluk kaslarında ödem ve sıvı koleksiyonu" şeklinde yorumlanmış, önceki dış merkez MR tetkiki ile kıyaslandığında yumuşak dokunun infiltratif özelliğinin belirginleştiği, kitle benzeri görünümün regrese olduğu izlenmiştir. Ayrıca MR görüntülerinde sol femur distal metafizinde, sağdaki lezyon ile simetrik konumda, yaklaşık 10 cm'lik medüller kemiği tutan benzer patolojik kemik iliği sinyali ve kontrastlanması izlenmiş, multifokal osteomyelit olarak değerlendirilmiştir. Elde edilen sonuçlar eşliğinde yapılan açık biyopsi sonucunda bulgular osteomyelit lehine yorumlanmıştır. Sedim ve C-reaktif protein değerleri yüksek olan hastanın doku kültüründe üreme olmamıştır. Trafik kazası öyküsü bulunan hastada osteomyelit travma zemininde geliştiği sonucuna varılmıştır. Yapılan operasyonda intramedüller küretaj sonrası bu alana antibiyotikli çimento içeren çivi yerleştirilmiştir.

Sonuç: Olgumuzda izlendiği gibi osteomyelit, kliniği ve görüntüleme bulguları ile osteoid osteom, Ewing sarkomu ve osteoblastom gibi kemik tümörleri ile karışabilmektedir. Kemik biyopsisi ve kültür altın standart olarak kabul edilse de hastanın öyküsü, fizik muayenesi ve görüntüleme yöntemleri ayırıcı tanıda oldukça önemlidir. Osteomyelit uygun tanısı, tedavi şeklinin belirlenmesinde önemli rol oynar ve erken tanı prognoz açısından çok önemlidir. Osteomyelitte tanı ve tedavi aşamasında multidisipliner bir çalışma gerekmektedir. F-18 FDG PET/BT'de malign kemik tümörü değerlendirilmesi için gönderilen hastalarda osteomyelit akılda tutulmalı ve hasta anamnezi dikkatle incelenmelidir.

Anahtar Kelimeler: F-18 FDG PET/BT, osteomyelit, Ewing sarkomu



Figür 1. Pozitron emisyon tomografi/bilgisayarlı tomografide (BT) sağ femurda malign natürde yorumlanan lezyonun BT ve maksimum yoğunlukta projeksiyon görüntüleri



Figür 2. Pozitron emisyon tomografi/bilgisayarlı tomografide sağ femurda malign natürde yorumlanan lezyon (SUV_{max}: 10,8)

[PS-061]

Primer Santral Sinir Sistemi Lenfoması Tanılı Olguda Uterusta Hipermetabolik Kitle

Elif Şahin Kütük, Nahide Belgit Talay, Tatiana Bahçeci

Ankara Şehir Hastanesi, Nükleer Tıp Kliniği, Ankara

Amaç: F-18 florodeoksiglukoz (FDG) pozitron emisyon tomografi/bilgisayarlı tomografi (PET/BT) incelemesinde uterus tutulumun eşlik ettiği T-hücreli santral sinir sistemi (SSS) non-Hodgkin lenfoma (NHL) olgusunu sunuyoruz.

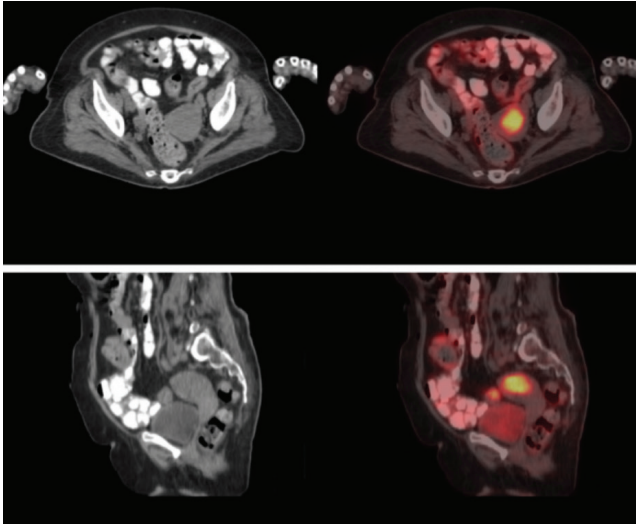
Olgu: Yetmiş iki yaşında kadın hasta; baş ağrısı, bilateral görme kaybı ve sol alt ekstremitede güçsüzlük semptomlarıyla nöroloji kliniğine başvurdu. Kranial manyetik rezonans görüntüleme (MRG) temporookcipitoparietal bölgede parankimal ödemin eşlik ettiği kitle saptandı. Biyopsi sonrası immünohistopatolojik incelemeler LCA, CD2, CD3, CD7, CD8, CD30, MUM1 ve CD4 için pozitif, ki-67 proliferasyon indeksi >%90 idi. Patolojik bulgular SSS'de yüksek dereceli T-hücreli lenfoma ile uyumluydu. Kemik iliği biyopsisinde lenfomatöz tutulum saptanmadı. Serum CA19,9 seviyesi yüksek (77,67 U/mL), serum karsinoembriyonik antijen ve CA125 değerleri

normaldi. Primer evreleme için yapılan F-18 FDG PET/BT görüntülemesinde temporooksiparietal bölgede düzensiz sınırlı hipermetabolik kitle saptandı (SUV_{maks}: 26,06).

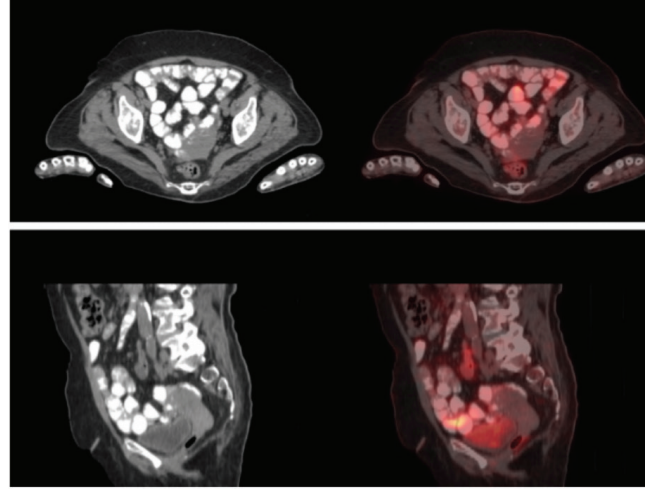
Bulgular: Tüm vücut incelendiğinde uterin fundusta yüksek SUV_{maks} değerinde, yaklaşık 4 cm çapında eşlik eden kitle tespit edildi (SUV_{maks}: 18,4) (Figür 1). Pelvik MRG bulgularına göre endometriyal kavitede 40x26 mm boyutlarında, diffüzyon kısıtlılığı ve kontrastlanma gösteren kitle lezyonu görüldü. PET/BT'de veya diğer radyolojik incelemelerde başka patolojik bulguya rastlanmadı. Girişimsel radyoloji ve jinekoloji değerlendirmesi sonucunda transabdominal biyopsi veya ameliyat uygun görülmedi. Bu nedenle, klinisyen öncelikle lenfomaya yönelik tedavi uygulamaya karar verdi. İki siklus yüksek doz metotreksat tedavisini takiben PET/BT görüntülemesi tekrarlandı. İnterim PET/BT'de uterustaki ve beyindeki lezyonların kaybolduğu görüldü (Figür 2). Altı kür CHOP kemoterapisinden sonra PET/BT'de nüks belirtisi görülmedi. Bu bulgular ışığında uterustaki kitlenin de lenfoma odağı olduğuna karar verildi. Uterus, NHL tutulumunun nadir görüldüğü bir bölgedir. 1,467 ektranodal NHL olgusundan oluşan geniş bir seride, sadece 6 olgunun (%0,5) uterus kaynaklı olduğu bildirilmiştir. Bunlar arasında diffüz büyük B hücreli lenfoma en sık görülen patolojik alt tiptir. SSS dışına yayılan primer SSS lenfomalarının ise son derece nadir olduğu bilinmektedir. Literatürü araştırdığımızda sadece bir adet uterus tutulumu olan primer SSS NHL olgusu bulduk.

Sonuç: Hastamıza T-hücreli SSS lenfoma tanısı konmasına rağmen uterustaki kitlenin histopatolojisi bilinmiyordu. Ancak klinisyen, metotreksata kısa bir süre içinde yanıt verdiği için uterustaki kitleyi de lenfoma tutulumu olarak değerlendirdi. PET/BT görüntülemesinde uterin lenfoma bulguları hakkında sınırlı bilgiye rağmen, diffüz büyük B hücreli lenfoma ve T-hücreli lenfoma dahil olmak üzere çoğu lenfoma alt tipi yüksek F-18 FDG afinitesine sahiptir. Bu nedenle uterusta yüksek F-18 FDG tutulumu gösteren lezyonlar tespit edildiğinde ayırıcı tanıda lenfoma da düşünülebilir.

Anahtar Kelimeler: Primer santral sinir sistemi lenfoması, uterin lenfoma, PET/BT, T-hücreli lenfoma



Figür 1. Primer evreleme amaçlı pozitron emisyon tomografi/bilgisayarlı tomografi incelemesinde uterusta yaklaşık 4 cm çaplı hipermetabolik kitle izlendi



Figür 2. İki kür yüksek doz metotreksat tedavisi sonrası uterustaki kitle kaybolmuştur

[PS-062]

F-18 Florodeoksiglukoz PET/BT'de Metastatik Malign Prolifere Trikilemmal Tümör Olgusu

Emre Temizer, Ümmühan Abdülrezzak, Ahmet Tutuş

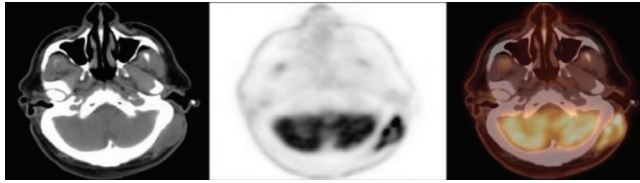
Erciyes Üniversitesi Tıp Fakültesi, Nükleer Tıp Anabilim Dalı, Kayseri

Amaç: Prolifere trikilemmal tümör (PTT), kıl folikülünün dış kök kılıfından kaynaklanan nadir bir tümör olarak kabul edilir ve genellikle saçlı deri yerleşimlidir. İleri yaşta ve kadınlarda daha sık görülür. Büyük çoğunluğu benign seyirlidir ancak rekürrens/metastazlı malign PTT olguları da bildirilmiştir. Bu hastalarda tanısız ve tedavi planı stratejisini optimize etmek için F-18 florodeoksiglukoz (FDG) pozitron emisyon tomografi/bilgisayarlı tomografiden (PET/BT) yararlanılabilir. Bu yazımızda metastatik malign PTT'si olan bir olguyu bildiriyoruz.

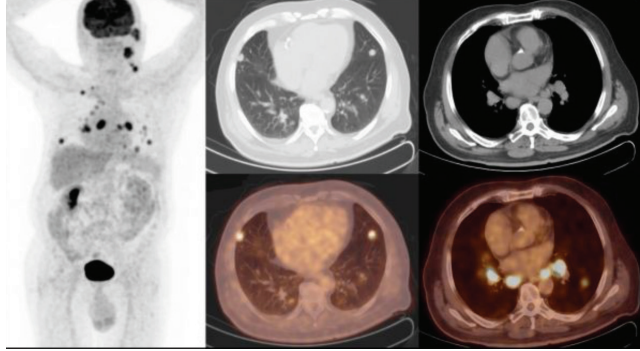
Olgu: Yetmiş yaşında, erkek hastanın kafa derisinde sol parietal bölgede bulunan nodüler lezyondan Mayıs 2019'da yapılan eksizyonel biyopsi sonucu malign PTT olarak rapor edilmiş. Bir ay sonra sol postauriküler bölgede ortaya çıkan kurutlu deri lezyonundan yapılan eksizyonel biyopsi kronik iltihabi olay ve yabancı cisim granülasyon dokusu olarak rapor edilmiş. Hastanın malign PTT tanısı olması ve kafa derisinde tekrarlayıcı lezyonların ortaya çıkması nedeni ile hastalığın yaygınlığını belirleme amaçlı F-18 FDG PET/BT tetkiki yapılması için kliniğimize yönlendirilmiştir. F-18 FDG PET/BT çalışmasında; sol retroauriküler bölgede 50x18x37 mm boyutunda yoğun FDG tutulumu (SUV_{maks}: 6,7) gösteren kistik karakterde yumuşak doku lezyonu izlenmiştir (Figür 1). Bu lezyon posteriorunda ve inferoposterior komşuluklarında sol nakkal bölgede büyüğü 7 mm çaplı hafif düzeyde FDG tutulumu (SUV_{maks}: 2,1) gösteren multipl lenf nodları; sol servikal zon 2 ve 5 lokalizasyonunda büyüğü 22x18 mm boyutunda yoğun FDG tutulumu (SUV_{maks}: 8,6) gösteren multipl lenf nodları; her iki akciğer parankiminde tüm segmentlerde büyüğü 18 mm çaplı yoğun FDG tutulumu (SUV_{maks}: 6,6) gösteren multipl nodüler lezyonlar; sağ üst ve alt paratrakeal alan, anterior mediasten, subkarinal alan ve bilateral hiler alanlarda büyüğü 30x17 mm boyutunda yoğun düzeyde FDG tutulumu (SUV_{maks}: 14,4) gösteren multipl lenf nodları izlenmiştir (Figür 2). F-18 FDG PET/BT tetkiki sonrası sol kulak arkasındaki nodüler lezyondan yapılan iğne biyopsi sonucu karsinom metastazı olarak rapor edildi.

Sonuç: Genellikle ileri yaş kadınlarda saçlı deride kıl folikülünün dış kök kılıfından kaynaklanan nadir bir tümör olarak ortaya çıkan PTT sıklıkla benign formda seyretmesine rağmen ender de olsa malign seyir gösterebilmektedir. Malign PTT'lerde metastaz oranı %25 gibi yüksek bir düzeyde olup malignite şüphesi varlığında hastalığın yönetimi ve tedavi planlaması açısından metastaz taraması önerilmektedir. F-18 FDG PET/BT rekürren PTT'lerde malignite potansiyeli ile metastaz olup olmadığını belirlemede ve malign PTT'li olgularda ise uzak metastazların tespiti ile tedavi planı stratejisini optimize etmede yararlı olabilecek bir tetkiktir.

Anahtar Kelimeler: Pozitron emisyon tomografisi/bilgisayarlı tomografi, proliferen trikilemmal tümör



Figür 1. Yetmiş yaş, skalp derisinden malign proliferen trikilemmal tümör tanısı alan erkek hasta. F-18 florodeoksiglukoz (FDG) pozitron emisyon tomografisi/bilgisayarlı tomografi (PET/BT) skull aksiyel BT, PET ve füzyon görüntüleri. Sol retroauriküler bölgede 50x18x37 mm boyutunda, periferik tarzda yoğun FDG tutulumu (SUV_{maks} : 6,7) gösteren kistik karakterde yumuşak doku lezyonu izlenmektedir



Figür 2. F-18 florodeoksiglukoz (FDG) pozitron emisyon tomografisi/bilgisayarlı tomografi (PET/BT) maksimum yoğunlukta projeksiyon ile torakal bölge aksiyel BT ve füzyon görüntüleri. Her iki akciğer parankiminde tüm segmentlerde büyüğü 18 mm çaplı yoğun FDG tutulumu (SUV_{maks} : 6,6) gösteren multipl nodüler lezyonlar ile mediastinal bölge ve bilateral hilar alanlarda büyüğü 30x17 mm boyutunda yoğun düzeyde FDG tutulumu (SUV_{maks} : 14,4) gösteren multipl lenf nodları izlenmektedir

[PS-063]

Aktif Hıçkırıklı Hastada F-18 FDG PET/BT Bulguları: Olgu Sunumu

Aslıhan Yıldırım¹, Fatma Arzu Görtan¹, Elif Özdemir^{1,2}

¹Ankara Şehir Hastanesi, Nükleer Tıp Kliniği, Ankara

²Ankara Yıldırım Beyazıt Üniversitesi Tıp Fakültesi, Nükleer Tıp Anabilim Dalı, Ankara

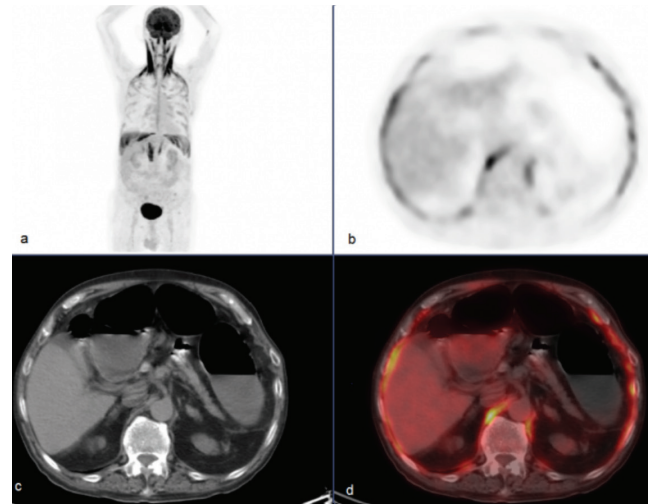
Amaç: F-18 florodeoksiglukoz (FDG) pozitron emisyon tomografisi/bilgisayarlı tomografinin (PET/BT) tümörlerde artmış glikolitik aktivitenin gösterilmesi prensibine dayanarak çeşitli kanserlerin tanı, evreleme ve tedavi yanıtı değerlendirilmesinde kullanılan bir görüntüleme yöntemidir. F-18 FDG PET/BT malignite tespitinde yüksek sensitivite göstermekle beraber

tümör spesifik değildir. Fizyolojik, enfektif, enflamatuvar, travmatik vb. durumlarda sağlıklı dokuda ve benign lezyonlarda da F-18 FDG tutulumunda artış izlenebilmektedir. Bu tutulumların bilinmesi ile gereksiz ek görüntülemelerin ve hatalı raporlamanın önüne geçilebilir, suboptimal değerlendirmeler konusunda klinisyen uyarılabilir.

Olgu: Yetmiş beş yaşında erkek, bilinen kronik obstrüktif akciğer hastalığı mevcut, uzun süreli oksijen tedavisi kullanmakta olan hastaya kolon adenokanseri tanısı ile kemoterapi almış ve tedavi yanıtı değerlendirmesi amacı ile kliniğimizde F-18 FDG PET/BT görüntüleme yapıldı. Hastanın işlem öncesi alınan anamnezinde birkaç gündür devam eden persistan hıçkırığı olduğu öğrenilmiş olup, enjeksiyon esnasında, çekim öncesi bekleme sürecinde ve çekim sırasında da hıçkırığının devam ettiği görüldü. Alınan görüntülerde larinkste, sternokleidomastoid ve skalen kaslarda, interkostal kaslarda, diyaframda diffüz, yoğun, simetrik artmış F-18 FDG tutulumu dikkati çekmektedir (Figür 1). Olguda primer malignite lehine değerlendirilebilecek hipermetabolik bulgu saptanmamıştır.

Sonuç: Hıçkırık diyaframın ve interkostal kasların istemsiz spazmodik kasılması olarak tanımlanır. Genellikle kendi kendini sınırlayıcı bir olay olmakla birlikte 48 saatten uzun sürmesi durumunda persistan hıçkırık olarak adlandırılır ve altta yatan santral sistemi hastalıkları, metabolik bozukluklar, kardiyovasküler hastalıklar, ilaç bağımlılığı, lenfoma, akciğer kanseri, pnömoni, astım, bronşit, abdominal distansiyona yol açan durumlar, asit, hepatomegali, splenomegali, özofagus kanseri, mide kanseri, peptik ülser, göstroezezofajiyel reflü, psikojenik vb. çeşitli durumlarda veya idiyopatik olarak da görülebilir. Semptomatik olarak GABA analogları, antipsikotik ajanlar ve benzodiazepinler kullanılmakta olup, altta yatan durumun tedavisi amaçlanmalıdır. Olgumuzda aktif hıçkırığa bağlı inspirasyon ve ekspirasyon ile sorumlu kaslarda artmış iş yükü ve metabolizmaya bağlı artmış aktivite tutulumu izlenmektedir. Hastada primer malignite ile uyumlu bulgu saptanmamış olup persistan hıçkırığı öncelikle KOAH tanısı ile ilişkili olarak değerlendirilmiştir.

Anahtar Kelimeler: Hıçkırık, singultus, F-18 FDG PET/BT



Figür 1. Sternokleidomastoid, skalen kaslarda, interkostal kaslar ve diyaframda diffüz, yoğun, simetrik artmış F-18 FDG tutulumu. a MIP, b transaksiyel BT, c transaksiyel PET ve d transaksiyel füzyon görüntüleri

FDG: Florodeoksiglukoz, BT: Bilgisayarlı tomografi, MIP: Maksimum yoğunlukta projeksiyon

[PS-064]

Nöroendokrin Karsinomda Kalp Tutulumunun F-18 FDG PET/BT ve Ga-68 DOTATATE PET/BT ile Gösterilmesi

Samet Yağcı, Mustafa Avcı, Mehmet Erdoğan, Mustafa Yıldız, Sevim Süreyya Şengül

Süleyman Demirel Üniversitesi Tıp Fakültesi, Nükleer Tıp Anabilim Dalı, Isparta

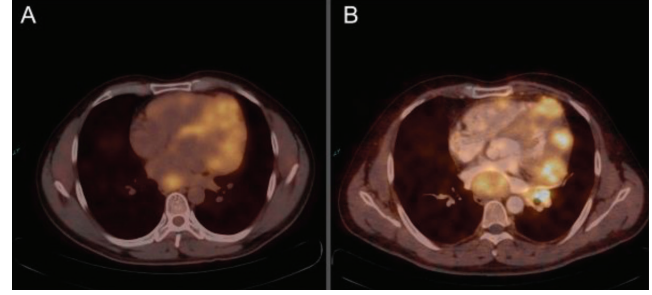
Amaç: Nöroendokrin neoplazmlar (NEN) nadir görülen, ancak son yıllarda artış eğilimi gösteren kanser türlerindedir. Çoğunlukla mide, bağırsak, pankreas ve akciğerde ortaya çıkar. Daha az sıklıkla da timus, adrenal, hipofiz, paratiroid ve tiroid glandında görülür. Çoğu NEN karaciğere ve lenf nodlarına; daha az sıklıkla kemik, akciğer ve peritona metastaz yaparlar. Kalp, NEN tutulumları için nadir görülen bir lokalizasyondur. NEN'lerde Ga-68 DOTA-bağlı peptit pozitron emisyon tomografi/bilgisayarlı tomografi (PET/BT) görüntüleme; preoperatif evrelemede, yeniden evrelemede, tedavi yanıtının belirlenmesinde ve metastazla tanı alan NEN'lerde primer tümörün lokalizasyonun tespitinde önerilmektedir. Bu yazıda mediastende kitle sebebiyle F-18 florodeoksiglukoz (FDG) PET/BT görüntülemesi sonrasında yapılan biyopsi sonucu nöroendokrin karsinom ile uyumlu; ancak primeri bilinmeyen ve kardiyak tutulumları da olan olgunun Ga-68 DOTATATE PET/BT görüntüleme bulguları sunulmuştur. Mediastende kitle sebebiyle tanı amaçlı F-18 FDG PET/BT görüntülemesi yapıldı. Biyopsi sonrasında hastaya Ga-68 DOTATATE PET/BT görüntüleme yapıldı.

Olgu: Mediastendeki kitlenin metabolik karakterizasyonu amacıyla F-18 FDG PET/BT görüntülemesi yapılan 40 yaşındaki erkek hastada; sol supraklavikular alanda, mediastende belirgin subkarinal alanda olmak üzere prevasküler, prekarinal, bilateral hiler alanlar ve aortikopulmoner pencerede hipermetabolik lenf nodları saptandı. Kalp duvarlarında düzensiz sınırlı hipermetabolik lezyonlar izlenmekle birlikte, F-18 FDG'nin fizyolojik tutulumu nedeniyle kalpteki kitleler net değerlendirilemedi. Karaciğer segment VIII'de 6,5 cm büyüklüğünde hipermetabolik lezyon izlendi. Ayrıca abdomende portal ve pankreatikoduodenal alanlarda hipermetabolik lenf nodları mevcuttu.

Bulgular: Yapılan lenf nodu biyopsisi sonucu nöroendokrin karsinom ile uyumlu olarak raporlanan olguya Ga-68 DOTATATE PET/BT görüntülemesi yapıldı. Ga-68 DOTATATE PET/BT görüntülemesinde; sol supraklavikular alanda, üst mediasten solda, aortikopulmoner pencerede, subkarinal alanda, abdomende portal ve pankreatikoduodenal alanda ve karaciğerde artmış DOTATATE tutulumu gösteren lenf nodları/lezyonlar saptandı. Kalpte hem sağ hem sol ventrikül duvarlarında çok sayıda heterojen karakterde artmış DOTATATE tutulumu gösteren kitlesel lezyon saptandı.

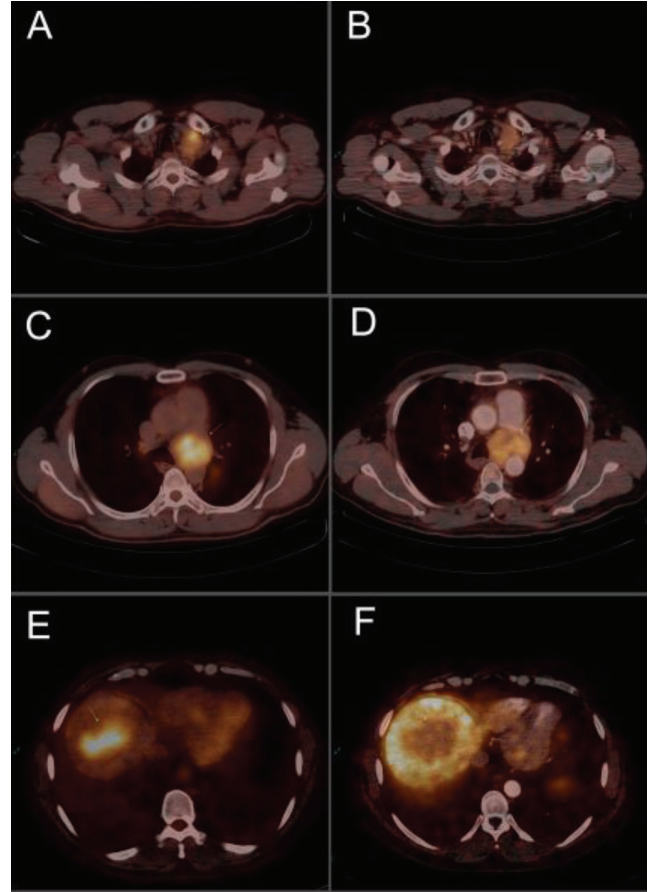
Sonuç: Kardiyak tutulum nöroendokrin karsinomlarda son derece nadir bildirilmiştir. Bu olguda nöroendokrin karsinomun çok nadir saptanan kardiyak tutulumuna ait F-18 FDG ve Ga-68 DOTATATE görüntülerimizi sunduk.

Anahtar Kelimeler: Nöroendokrin karsinom, kardiyak tutulum, F-18 FDG PET/BT, Ga-68 DOTATATE PET/BT



Resim 1. Nöroendokrin karsinom tanılı hastanın kalp tutulumuna ait A) F-18 FDG B) Ga-68 DOTATATE PET/BT füzyon görüntüleri

FDG: Florodeoksiglukoz, PET/BT: Pozitron emisyon tomografi/bilgisayarlı tomografi



Resim 2. Nöroendokrin karsinom tanılı hastanın kalp dışı boyun, mediasten ve karaciğer tutulumlarına ait F-18 FDG (A-C-E) ve Ga-68 DOTATATE (B-D-F) PET/BT füzyon görüntüleri

FDG: Florodeoksiglukoz, PET/BT: Pozitron emisyon tomografi/bilgisayarlı tomografi

[PS-065]

FDG PET/BT'DE Mesanenin Bilateral Adrenal Metastazları; Bir Olgu Sunumu

Özge Erol, Nurhan Ergül, Arzu Algün Gedik, Ediz Beyhan, Tevfik Fikret Çermik

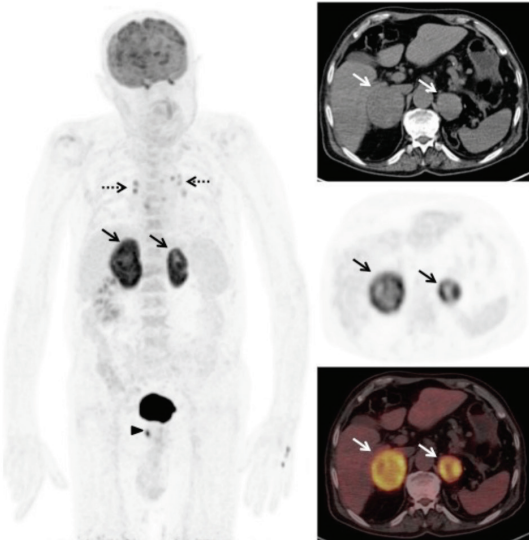
Sağlık Bilimleri Üniversitesi, İstanbul Eğitim ve Araştırma Hastanesi, Nükleer Tıp Kliniği, İstanbul

Amaç: Mesane karsinomunun bilateral adrenal metastazı çok nadirdir. Ürotelyal mesane kanseri tanısıyla kemoterapi ve radyoterapi almış olan 86 yaşında bir erkek hastanın, yeniden evreleme amacıyla çekilen F-18 florodeoksiglukoz (FDG) pozitron emisyon tomografi/bilgisayarlı tomografisinde (PET/BT) saptanan bilateral senkron adrenal metastazlarını sunuyoruz.

Olgu: Transüretral rezeksiyon sonrası ürotelyal mesane karsinomu teşhisi koyulan 86 yaşında erkek hastaya, kemoterapi ve radyoterapi sonrası yeniden evreleme amacıyla FDG PET/BT görüntüleme yapıldı. PET/BT'de her iki adrenal bezde de, yoğun F-18 FDG tutulumu gösteren (SUV_{maks} sağda 18.1, solda 16) sağda 7,1x5,4 cm ve solda 4,9x3,4 cm ölçülerinde kiteller saptandı (Figür 1-ok). Artmış F-18 FDG tutulumu gösteren bilateral hiler lenfadenopatiler granülo-matoz patolojiler ile uyumlu bulundu (Figür 1-kesikli ok). Prostat bezinde artmış F-18 FDG tutulumu gösteren bir odak gözlemlendi (Figür 1-ok başı). Mesanenin sol yan duvarında kalınlaşma ve kalsifikasyon saptandı, ancak patolojik F-18 FDG tutulumu gözlenmedi. Sağ adrenal bezden tru-cut biyopsi alındı. Histopatolojik incelemede boyamalar ürotelyal karsinom metastazını doğruladı. Hastanın genel durumu hızla kötüleştiği ve F-18 FDG PET/BT görüntülemesinden beş ay sonra vefat ettiği için prostat bezindeki hipermetabolik odak netleştirilemedi.

Sonuç: Mesane karsinomunun bilateral metastazı iki olguda bildirilmiştir, ancak bunlar bizim olgumuzdan farklı olarak adrenal bezlerin farklı zamanlarda tutulduğu asenkron metastazlardır. Sistemik kemoterapi, metastatik ürotelyal karsinom için tercih edilen tedavidir. Bununla birlikte, izole adrenal metastazı olan seçilmiş hastalarda adrenaektomi, metastazlar bilateral olsa bile uzun dönem sağkalım şansı sağlayabilir.

Anahtar Kelimeler: F-18 FDG, PET/BT, bilateral adrenal metastaz, mesane karsinomu



Figür 1.

[PS-066]

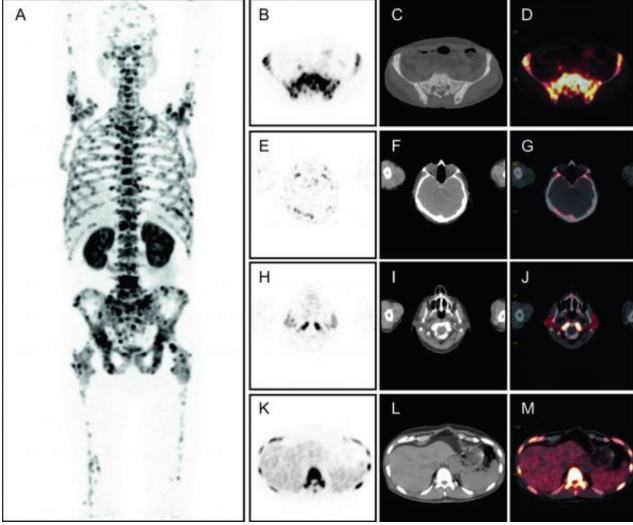
Ga-68 PSMA PET/BT Görüntülemeye Superscan: Olgu SunumuSeval Erhamamcı¹, Nesrin Aslan²¹Sağlık Bilimleri Üniversitesi, Ümraniye Eğitim ve Araştırma Hastanesi, Nükleer Tıp Kliniği, İstanbul²Neolife Tıp Merkezi, Nükleer Tıp Kliniği, İstanbul

Amaç: Superscan, nükleer tıp görüntülemeye iskelette diffüz belirgin artmış tracer tutulumuna eşlik eden fizyolojik geri plan aktivitesinin azalmış olmasıyla karakterize bulgu olarak tanımlanmıştır. Bu görünüm etiyojisine bağlı olarak metabolik veya metastatik olabilir. Metastatik superscan, Tc-99m kemik sintigrafisinde iyi bilinen bir fenomendir. En sık ileri evre prostat kanserinde olmak üzere çeşitli malignitelere görülebilir. Literatürde, bu görünüm F-18 florodeoksiglukoz (FDG), F-18 NaF, F-18 Florokolin, Ga-68 DOTANOC ve Ga-68 prostat spesifik membran antijen (PSMA) dahil olmak üzere farklı ajanlar kullanılarak pozitron emisyon tomografi (PET) görüntülemeye farklı malignitelere daha önce bildirilmiştir. Ancak, Ga-68 PSMA PET/bilgisayarlı tomografide (BT) superscan görünümüne sahip birkaç olgu tanımlanmıştır. Bu yazıda, Ga-68 PSMA PET/BT görüntülemeye metastatik superscan bulgularına sahip prostat kanserli bir olgu sunulmuştur.

Olgu: Prostatik adenokarsinom tanılı (serum PSA düzeyi 968,2 ng/mL, Gleason: 4+3=7) 64 yaşındaki olguya, inisiyal evreleme amacıyla Ga-68 PSMA PET/BT tetkiki yapıldı. Görüntülerde, prostat bezindeki primer tümörde, tümörün lokal yayılımını düşündüren seminal veziküllerde, pararektal ve presakral bölgede, çok sayıda metastatik intapelvik ve intraabdominal lenf düğümlerinde PSMA tutulumunun yoğun olduğunu gösterildi. Ayrıca, iskelet sistemini tamamını kapsayan, çok sayıda sklerotik metastatik lezyonlarda yaygın/heterojen/yoğun PSMA tutulumları ile yumuşak doku, lakrimal ve tükürük bezlerinde, dalakta fizyolojik PSMA alımının çok düşük düzeyde olduğu görüldü (Resim 1). Böbrek parankim tutulumu görsel olarak belirgin olmakla birlikte normal fizyolojik tutuludan düşüktü ve kısmen baskılanmış olarak kabul edildi.

Sonuç: Ga-68 PSMA PET/BT görüntülemeye metastatik superscan karakteristik bulguları, BT'deki sklerotik lezyonlara karşılık gelen aksiyal ve apendiküler iskelette, yaygın kısmen heterojen artmış PSMA tutulumuna eşlik eden yumuşak dokuda, gözyaşı ve tükürük bezleri, dalakta belirgin azalmış fizyolojik tutulum olarak tanımlanabilir. Fizyolojik renal tutulum görülebilir, ancak normal fizyolojik alıma göre düşük düzeyli olabilir. Bu görünüm hastalığın evresi, prognozu ve tedavi seçeceği hakkında yol gösterici olabilir.

Anahtar Kelimeler: Ga-68 PSMA, PET/BT, prostat kanseri, superscan, kemik metastazı



Resim 1.

[PS-067]

PET/BT Görüntülemeye Dolu Mide Görüntüleme Protokolünün Mide Duvarı Lezyonlarının Saptanmasında Önemi

Seval Erhamamcı¹, Nadire Küçüköztaş², Nesrin Aslan³

¹Sağlık Bilimleri Üniversitesi, Ümraniye Eğitim ve Araştırma Hastanesi, Nükleer Tıp Kliniği, İstanbul

²Başkent Üniversitesi, İstanbul Sağlık Uygulama ve Araştırma Merkezi, Tıbbi Onkoloji Kliniği, İstanbul

³Neolife Tıp Merkezi, Nükleer Tıp Kliniği, İstanbul

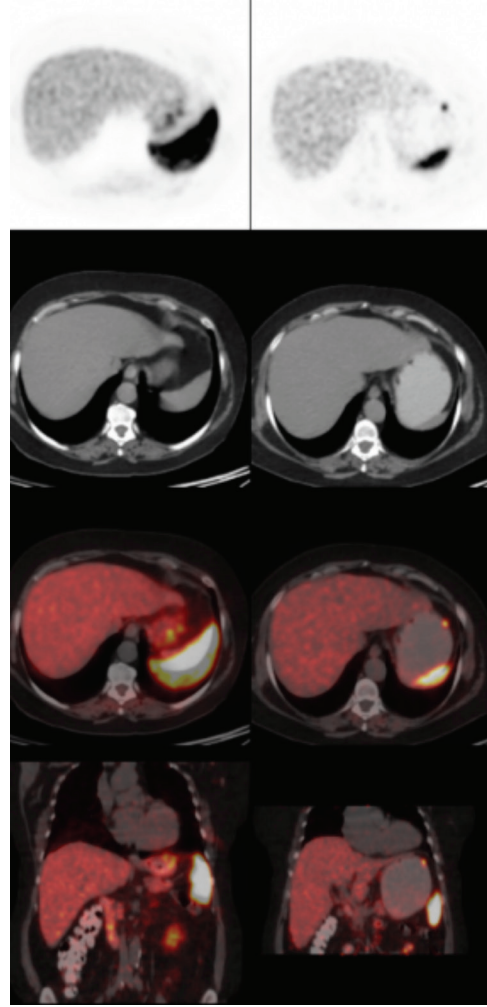
Amaç: Günümüzde farklı ajanlar kullanılarak pozitron emisyon tomografi/bilgisayarlı tomografi (PET/BT) görüntüleme, onkolojide birçok malign tümörde, primer lezyonun tespitinde, hastalığın evrelemesi ve tedaviye yanıtın değerlendirilmesi yaygın olarak kullanılmaktadır. Ancak, tümör biyolojisindeki değişkenliklerin yanı sıra, görüntüleme protokolleri yöntemin başarısını ve primer tümörün tespitini etkileyen başlıca faktörlerdir. Bu yazıda, mide tümöral lezyonlarının lokalizasyonun belirlenmesinde, dolu mide görüntülenmesinin önemi vurgulanmıştır.

Olgu: Altmış üç yaşında kadın hastanın, mide korpus endoskopik biyopsi sonucu "iyi diferansiyeli nöroendokrin tümör -karisnoid-, Ki-67 %3" olarak tanımlanmıştır. Olguya inisiyal evreleme amacıyla Ga-68 DOTATATE PET/ BT görüntüleme yapıldı. Tüm vücut görüntülemeye mide yeterince dolu olmadığı için lezyonun lokalizasyonunun net ayırt edilemediği düşünüldü (Resim 1). Bu nedenle mideyi genişletmek ve midedeki lezyonun daha iyi görüntülenmesini sağlamak için hastaya, yaklaşık 1,000 mL su içirildikten sonra geç dolu mide görüntüsü alındı. Mide korpus-fundus düzeyinde, büyük kurvaturda yerleşimli, subsantimetrik boyutlu artmış aktivite tutulum odağı ayırt edildi ve primer malign tümöral prosese ait olarak değerlendirildi (Resim 1). Buna karşılık olguda, metastaz düşündürebilecek bulgu saptanmadı.

Sonuç: Geç dolu mide görüntüleme protokolü ile mideyi genişletmek ve midedeki lezyonun daha iyi görüntülenmesini sağlamak, mide duvarı lezyonlarının saptanmasında etkili bir yöntemdir. Bu nedenle rutin görüntüleme protokolüne dahil edilmelidir. Ayrıca mide dışındaki malign

tümöral nedenlerle yapılan tüm vücut PET/BT görüntülemeye, midede izlenen aktivitenin güvenilir şekilde değerlendirilmesine ve ayırıcı tanısına katkı sağlayabilir.

Anahtar Kelimeler: PET/BT, mide tümörü, dolu mide, görüntüleme protokolü



Resim 1.

[PS-068]

F-18 FDG PET/BT'de Servikal Lenf Nodu Tutulumu ile Prezente Olan Multipl Miyeloma Olgusu

Özge Erol¹, Gamze Tatar², Ediz Beyhan¹, Rahime Şahin¹, Nurhan Ergül¹, Tevfik Fikret Çermik¹

¹Sağlık Bilimleri Üniversitesi, İstanbul Eğitim ve Araştırma Hastanesi, Nükleer Tıp Kliniği, İstanbul

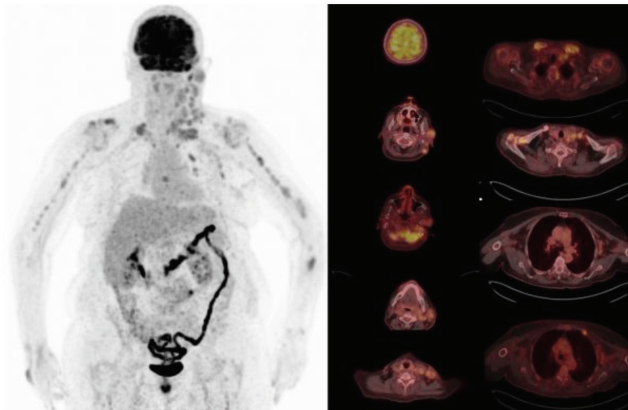
²Sağlık Bilimleri Üniversitesi, Bağcılar Eğitim ve Araştırma Hastanesi, Nükleer Tıp Kliniği, İstanbul

Amaç: Multipl miyelomun ekstrapedüller tutulumu nadir bir durumdur, tedaviye direnç ve kötü prognoz göstergesidir. Servikal lenfadenomegali ile başvuran lenfoma ön tanılı ve lenf nodu biyopsisinde multipl miyeloma saptanan olguyu sunuyoruz.

Olgu: Yetmiş yaşında kadın hasta ilk olarak 1 aydır sağ omzunda ağrı şikayeti ile acil servise başvurdu. Travma veya yaralanma öyküsü yoktu. Fizik muayenede sağ klavikulada hassasiyet görüldü. Düz grafilerde her iki klavikulada soldaki eski fraktür ile uyumlu değerlendirilen, iki taraflı kırık görüldü. Oral analjezik ve omuz askısı verildi. Hasta bu başvurudan 2 ay sonra, sol servikal bölgede palpable kitleler nedeniyle tekrar başvurdu. Lenfoma ön tanısıyla hastaya evreleme amaçlı F-18 florodeoksiglukoz (FDG) pozitron emisyon tomografi/bilgisayarlı tomografi (PET/BT) yapıldı. PET/BT'de sol servikal, supraklaviküler, infraklaviküler, sol aksiller alanlarda en büyüğü 3 cm olarak ölçülen multipl yoğun FDG tutulumu gösteren lenf nodları saptandı (SUV_{max}: 7,5). Ayrıca iskelet sisteminde kafatasında tuz-biber görünümü, sol mastoid kemik, bilateral klavikular, bilateral humerus ve sol ulnar kemikte litik lezyonlar izlendi. Sol servikal lenf nodundan yapılan tru-cut biyopside plazma hücre infiltrasyonu saptandı. Kemik iliği aspirasyon biyopsisinde belirgin monotipik paternde (lambda/IgG) plazma hücre infiltrasyonunu (%20-30) gözlenenek plazma hücreli miyelom ile uyumlu olarak raporlandı.

Sonuç: Multipl miyelom genellikle tanı anında kemik iliğine sınırlı olan bir plazma hücre neoplazisidir. Tanı anında hastaların %7-18'inde ekstrapedüller hastalık vardır. En yaygın ekstrapedüller hastalık bölgeleri; kan, böbrekler, lenf nodları, karaciğer, plevra, testis, deri, merkezi sinir sistemidir. Lenf nodu tutulumu nadirdir ve hastaların %1'den azında görülür. F-18 FDG PET/BT tüm vücut görüntüleme litik kemik lezyonlarını göstererek tanıya katkı sağlamıştır.

Anahtar Kelimeler: Ekstrapedüller plazmasitom, multipl miyelom, lenf nodu, FDG PET/BT



Figür 1.

[PS-069]

Sternumda Soliter Plazmasitom

Khanım Niftaliyeva, Ceren Özge Şahin, Selin Kesim, Nuh Filizoğlu, Tuğba Nergiz Kıssa, Zeynep Ceren Balaban Genç, Kevser Öksüzöğlü, Salih Özgüven, Feyza Şen, Tunç Öneş, Halil Turgut Turoğlu, Sabahat İnanır, Tanju Yusuf Erdil

Marmara Üniversitesi Pendik Eğitim ve Araştırma Hastanesi, Nükleer Tıp Kliniği, İstanbul

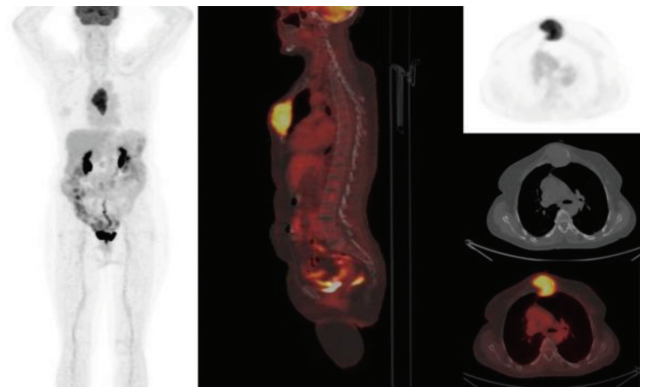
Amaç: Soliter plazmasitoma (SP), plazma hücre bozuklukları spektrumu boyunca önemi belirsiz monoklonal gammopati (MGUS) ile multipl miyelom (MM) arasında yer alan erken evre plazma hücreli malignitesidir. Soliter plazmasitom, plazma hücre bozukluklarının %3'ünü oluşturur. Soliter kemik plazmasitomu en sık vertebralarda görülür. Bu olgu sunumunda florodeoksiglukoz (FDG) pozitron emisyon tomografi/bilgisayarlı tomografi (PET/BT) tetkiki sonrası plazmasitom tanısı alan olguyu sunduk.

Yöntem: Göğüs ön duvarında şişlik şikayetiyle başvuran 73 yaşında kadın hastaya malignite araştırılması amacıyla FDG PET/BT tetkiki yapıldı.

Bulgular: FDG PET/BT görüntülemesinde: korpus sternide parankime indente, anteriorda deriyi protrüde eden 41x51x74 mm boyutlu, lobüle konturlu yoğun hipermetabolik litik/destrüktif yumuşak doku dansiteli lezyon izlendi. Bunun dışında aksiyel ve proksimal apendiküler iskelette diğer litik/destrüktif lezyonlara rastlanmamıştır. Yapılan biyopsi sonucu plazma hücreli neoplazi olarak tanımlanmıştır.

Sonuç: Soliter kemik plazmasitomu, plazma hücreli miyelom gibi plazma hücrelerinin klonal proliferasyonu olarak tanımlanır ve kendini genellikle lokalize kemik büyümesi olarak gösterir. Sternumun primer tümörleri genellikle maligndir ve sternumun soliter plazmasitomu nadir görülür. Soliter kemik plazmasitomu genel sağkalımı ve progresyonsuz sağkalımı ekstrapedüller soliter plazmasitom daha azdır. FDG PET/BT tetkiki osteolitik kemik lezyonlarını saptamada başarılı bir görüntüleme yöntemidir. Hastalığın nadir görülmesi nedeniyle, en iyi tedavi yöntemini bildiren randomize bir çalışma yoktur. Radyoterapi bir tedavi seçeneği olup, doz ve yanıt arasında net bir ilişkili belgelenmemiştir. Sternumda yumuşak doku componentli litik lezyon izlendiğinde ayırıcı tanıda plazmasitomda akıldadır.

Anahtar Kelimeler: FDG PET/BT, plazmasitom, litik/destrüktif lezyon



Figür 1.

[PS-070]

Pankreasın Solid Psödopapiller Neoplazmasına Ait F-18 FDG PET/BT Bulguları: İki Olgu Sunumu

Ediz Beyhan, Özge Erol, Rahime Şahin, Nurhan Ergül, Esra Arslan, Tevfik Fikret Çermik

Sağlık Bilimleri Üniversitesi, İstanbul Eğitim ve Araştırma Hastanesi, Nükleer Tıp Kliniği, İstanbul

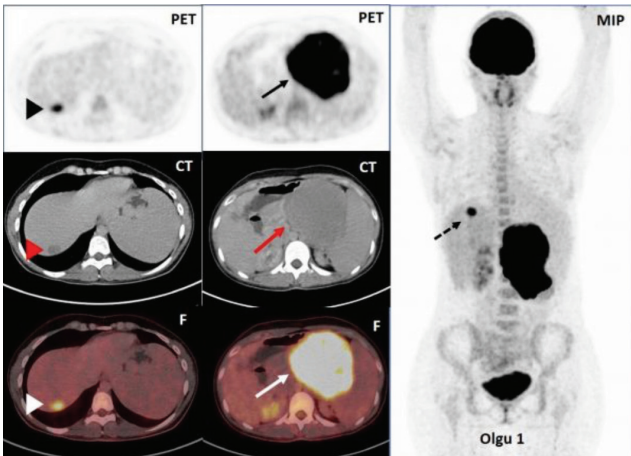
Amaç: Solid psödopapiller neoplazi pankreasın nadir görülen düşük gradlı bir malignitesidir. Genellikle genç kadınlarda görülür. Cerrahi rezeksiyon sonrası prognozu çok iyidir. Benign olanlarda florodeoksiglukoz (FDG) tutulumu görülmeyebilirken malign karakterde olanlarda yoğun FDG tutulumu izlenmektedir. Pankreasta kitle ile refere edilen ve solid psödopapiller neoplazi tanısı alan iki olgunun F-18 FDG pozitif emisyon tomografi/bilgisayarlı tomografi (PET/BT) görüntüleme bulgularını sunuyoruz.

Olgu 1: Yirmi yaşında kadın hasta yan ağrısı nedeniyle başvurdu. Tetkiklerinde splenomegali ve batin içi hipoeoik solid kitle saptanan olgudan metabolik karakterizasyon amaçlı F-18 FDG PET/BT istendi. Görüntülerde batin sol üst kadranda dalağa invaze görünümde 10,5x9,5x16 cm boyutlarında çok yoğun FDG tutulumu ($SUV_{maks} : 20,3$) gösteren solid karakterde lezyon izlendi (Figür 1, oklar). Ayrıca karaciğer sağ lob posterior segmentte BT'de hipodens görünümlü 1,7 cm boyutta yoğun FDG tutulumu gösteren ($SUV_{maks} : 11,4$) lezyon izlenmiştir (Figür 1, ok başı). Dalak normalden büyük boyutlardadır. Distal pankreatektomi + splenektomi + karaciğer metastazektomi sonrası patoloji sonucu distal pankreas kaynaklı solid psödopapiller neoplazi olarak tespit edildi. Karaciğer sağ lobdaki lezyon ise solid psödopapiller tümörün metastazı olarak değerlendirildi.

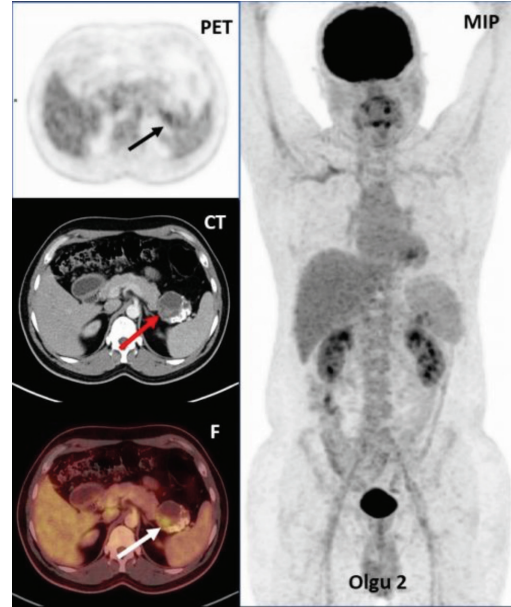
Olgu 2: Kırk yaşında erkek hastaya tetkiklerinde pankreas kuyruk kesiminde kitle saptanması sonrası malignite araştırması amacıyla F-18 FDG PET/BT görüntüleme yapıldı. Pankreas kuyruk kesiminde 46,5x48,4 mm boyutlu periferinde kalsifikasyonların izlendiği düşük düzeyde FDG tutulumu görülen ($SUV_{maks} : 5,57$) kitlesel lezyon izlendi (siyah, kırmızı, beyaz oklar). Distal pankreatektomi + splenektomi operasyonu sonrası histopatolojik sonuç solid psödopapiller neoplazi ile uyumlu bulundu.

Sonuç: Pankreasın solid papiller neoplazisi nadir görülen bir tümör olup malignite potansiyelini ve agresiflik derecesini belirlemede F-18 FDG PET/BT bulguları önemlidir.

Anahtar Kelimeler: Pankreas neoplazmi, F-18 FDG, PET/BT



Figür 1.



Figür 2.

[PS-071]

Akciğer Malignite Şüphesi Olan Hastada Pulmoner Aspergilloma Olgu Sunumu

Serkan Ünü¹, Nazım Coşkun¹, Elif Özdemir^{1,2}

¹Ankara Şehir Hastanesi, Nükleer Tıp Kliniği, Ankara

²Ankara Yıldırım Beyazıt Üniversitesi Tıp Fakültesi, Nükleer Tıp Anabilim Dalı, Ankara

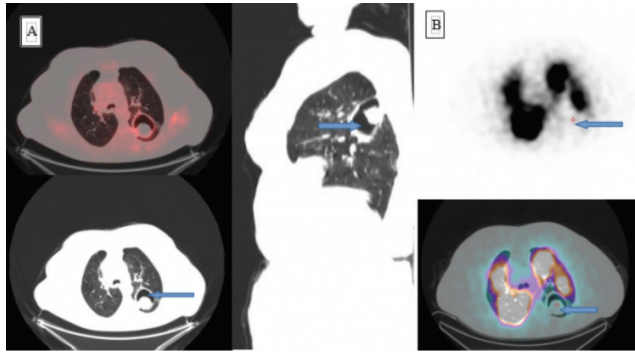
Amaç: Aspergilloma; miçetom veya mantar topu olarak da bilinen, kaviter yapılarla kolonize mantarlarla (en sık aspergillus türü) ilişkili bir enfektif benign lezyondur. Genellikle tüberküloz, sarkoidoz veya amfizem gibi önceden var olan kaviter oluşumlarda yerleşen miçetomlar, semptomları, bulguları ve radyolojik özellikleri ile maligniteleri taklit edebilmektedir. Bu olgu raporunda klinik ve radyolojik olarak malignite/enfektif süreç ayrımı yapılmayan bir olguya ait F-18 florodeoksiglukoz (FDG), pozitron emisyon tomografi/bilgisayarlı tomografi (PET/BT) ve akciğer perfüzyon sintigrafisi bulguları sunulmaktadır.

Olgu: Kronik öksürük şikayetiyle göğüs hastalıkları kliniğine başvuran 56 yaşında kadın hastanın toraks BT'sinde sol akciğer alt lob süperior segmentte 50x55 mm boyutlarında kaviter lezyon ve içerisinde 36 mm çaplı solid yumuşak doku lezyonu görüldü. Bu lezyonun çevresinde 11 mm çaplı başka bir kaviter lezyon mevcuttu. Kaviter lezyonların metabolik karakterizasyonu ve benign/malign ayrımı amacıyla nükleer tıp kliniğinde yapılan F-18 FDG PET/BT çalışmasında, sol akciğer alt lob süperior segmentte 50x55 mm boyutlarındaki kaviter lezyon duvarında artmış F-18 FDG tutulumu görüldü ($SUV_{maks} : 4,56$). Ayrıca kavite içerisinde 33 mm çaplı yumuşak doku opasitesi ve çevresinde hilal belirtisi (Figür 1A; okla gösterilen alanlar) izlendi. Bu kaviter lezyonun komşuluğunda 11 mm çaplı bir diğer kaviter lezyonda da hafif artmış F-18 FDG tutulumu mevcuttu ($SUV_{maks} : 3,85$). Bilateral hiler lenf nodlarında öncelikle reaktif değişiklikler lehine değerlendirilen hipermetabolizma izlendi ($SUV_{maks} : 5,06$). Tanımlanan bulgularla ön planda enfektif süreçler ve aspergilloma lehine değerlendirilen hastaya lobektomi planlandı ve öncesinde kliniğimizde post-op FEV1 ön kestirimi amacıyla

akciğer perfüzyon sintigrafisi çekildi (Figür 1B). Sol akciğerde üst lob süperiora izlenen kaviter alan ve çevresinde perfüzyon defekti izlendi. Hastaya aspergilloma ön tanısıyla lobektomi yapıldı.

Sonuç: Genellikle kaviter lezyon içinde dairesel yumuşak doku dansitesi olarak görülen aspergilloma, kimi zaman düzensiz sınırlı, spiküle görünümü nodüller lezyonlar olarak da karşımıza çıkarak akciğer kanserlerine hem klinik hem radyolojik olarak benzer özellikler gösterebilir. F-18 FDG PET/BT görüntülemesinde malign süreçleri taklit edebileceği göz önünde bulundurulmalıdır. Kesin tanısı histopatolojiye dayanıyor olsa da görüntü özellikleri büyük ölçüde yol göstericidir. Hilal belirtisi (air crescent; kavite içindeki yumuşak doku opasitesinin etrafında hilal şeklinde hava dansitesi görülmesi) ve monod sign (yer çekimine bağlı olarak yumuşak doku opasitesinin yer değiştirmesi) karakteristiktir. Bu bulguların izlendiği hastalarda aspergilloma (miçetom) tanısının göz önünde bulundurulması ve kaviter maligniteler ile ayırıcı tanısının yapılması önem taşır.

Anahtar Kelimeler: Aspergilloma, miçetoma, mantar topu



Figür 1.

[PS-072]

Ewing Sarkomun Plevra Tutulumu: Nadir Bir Olgu Sunumu

Ceren Özge Şahin, Kevser Öksüzöğlü, Selin Kesim, Nuh Filizoğlu, Tuğba Nergiz Kissa, Khanım Niftaliyeva, Zeynep Ceren Balaban Genç, Salih Özgüven, Feyza Şen, Tunç Öneş, Sabahat İnanır, Halil Turgut Turoğlu, Tanju Yusuf Erdil

Marmara Üniversitesi Pendik Eğitim ve Araştırma Hastanesi, Nükleer Tıp Kliniği, İstanbul

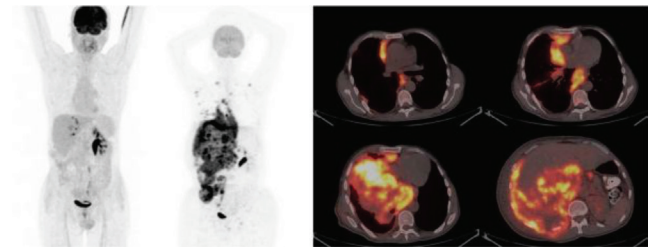
Amaç: Ewing sarkom sıklıkla uzun kemiklerden ortaya çıkan esas olarak kemik ve yumuşak dokuyu tutan nöroektodermal bir tümör olup, en sık 2. dekatta ortaya çıkar. Ayırıcı tanıda osteomyelit, lenfoma, küçük hücreli osteosarkom, mezenkimal kondrosarkom, metastatik nöroblastom, akciğerin küçük hücreli karsinomu, embriyonel rabdomyosarkom göz önünde bulundurulmalıdır. Ewing sarkom sıklıkla akciğere, kemiklere ve kemik iliğine metastaz yapmaktadır. Olguların %25'i tanı anında metastaziktir. Metastazların saptanmasında bilgisayarlı tomografi (BT), manyetik rezonans görüntüleme, kemik sintigrafisi ve pozitron emisyon tomografi (PET)/BT yararlanılır. Bu yazıda, plevra metastazı yapan Ewing sarkom nedeniyle takip edilen hastanın florodeoksiglukoz (FDG) PET/BT görüntüleme bulguları sunuldu.

Yöntem: Toraks BT incelemesinde izlenen plevral kalınlaşma alanları nedeniyle malign mezotelyoma şüphesiyle, Ewing sarkom tanılı 47 yaşındaki erkek hasta yeniden evreleme amacıyla FDG PET/BT görüntülemesi yapıldı.

Bulgular: Olgunun FDG PET/BT görüntülemesinde; karaciğer posterior komşuluğunda sağ böbrek lojunu doldurup batın orta hattına ve pelvise uzanım gösteren yoğun hipermetabolik yeni gelişen yumuşak doku dansiteli lezyonlar görüldü. İskelet sisteminde multipl hipermetabolik litik metastatik lezyonlar ve yoğun hipermetabolik yeni gelişen lenf nodları saptandı. Ayrıca sağ hemitoraksta malign karakterde hipermetabolik yeni gelişen plevral kalınlaşmalar dikkati çekti. Plevral kalınlaşma alanlarına yapılan biyopsi ile Ewing sarkom metastazı tanısı aldı.

Sonuç: FDG PET/BT, Ewing sarkomda uzak metastazları saptamada oldukça etkin bir görüntüleme yöntemidir. Literatürde, plevral efüzyon ve/veya plevral kalınlaşma şeklinde prezente olan az sayıda olgu bildirilmiştir. Kostalardan kaynaklanan Ewing sarkomlarda direkt invazyon yoluyla plevral metastaz görülebilenken, ekstratorakal Ewing sarkomda daha nadir görülür. Bu olgumuzda olduğu gibi, malign mezotelyoma ile de karışabilecek bu bulgunun kesin tanısı için histopatolojik inceleme gerekmektedir. Doğru tanı koyabilmek, hastalığın evresini ve tedavi planını değiştirebileceği için önemlidir. Ewing sarkom tanılı olgularda takip sırasında FDG PET/BT incelemelerinde plevral metastaz da görülebileceği akılda tutulmalıdır.

Anahtar Kelimeler: Ewing sarkom, plevra, FDG PET/BT



Figür 1.

[PS-073]

PSMA Tutulumu Gösteren Safra Kesesi: Akut Kolesistit Bulgusu

Ceren Özge Şahin, Kevser Öksüzöğlü, Selin Kesim, Nuh Filizoğlu, Tuğba Nergiz Kissa, Zeynep Ceren Balaban Genç, Khanım Niftaliyeva, Salih Özgüven, Feyza Şen, Tunç Öneş, Halil Turgut Turoğlu, Sabahat İnanır, Tanju Yusuf Erdil

Marmara Üniversitesi Pendik Eğitim ve Araştırma Hastanesi, Nükleer Tıp Kliniği, İstanbul

Amaç: Prostat spesifik membran antijen (PSMA) ekspresyonu prostat hücrelerine özel değildir ve normal non-prostatik epiteltal hücrelerde, enflamasyon/enfeksiyonda, non-prostatik neoplastik hücrelerde ve non-prostatik neovaskülarizasyon gösteren tümörler gibi birçok durum ve/veya dokuda bulunabilir. Bu olgu sunumunda, safra kesesinde ve intrahepatik safra yollarında Ga-68 PSMA tutulumu izlenen ve sonrasında akut kolesistit tanısı alan hastanın pozitron emisyon tomografi/bilgisayarlı tomografi (PET/ BT) bulguları sunulmuştur.

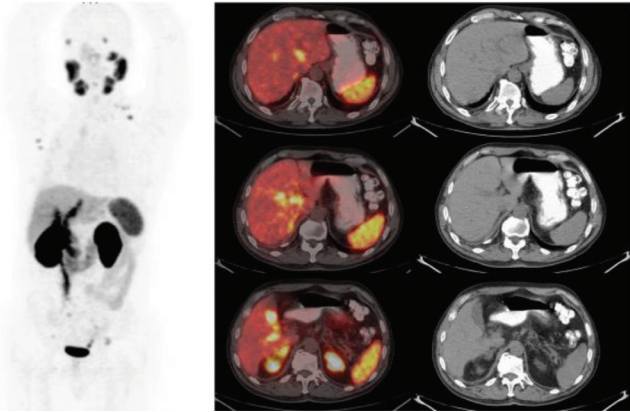
Yöntem: Prostat Ca tanılı (Gleason skoru: 4+4= 8; PSA: 105,22 ng/mL) 63 yaşındaki erkek hastaya tedaviye yanıtın değerlendirilmesi amacıyla Ga-68 PSMA PET/BT tetkiki yapıldı.

Bulgular: Ga-68 PSMA PET/BT incelemesinde; sol posterior servikal üçgende, supraklaviküler/infraclaviküler alanda ve sağ aksiler bölgede hafif-orta düzeyde Ga-68 PSMA tutulumu gösteren lenf nodları izlendi. Pankreas uncinat proces düzeyinde ve sağ sürrenal lojda malign karakterde yoğun düzeyde Ga-68 PSMA tutulumu gösteren yumuşak doku dansiteli

lezyonlar izlenmekle birlikte, prostat lojunda patolojik Ga-68 PSMA tutulumu saptanmamıştır. Ayrıca safra kesesinde ve intrahepatik safra yollarında yoğun düzeyde Ga-68 PSMA tutulumu dikkati çekmiştir. Olgunun bulantı-kusma şikayetlerinin, ateş bulgusunun olması ve serumda GGT artışı saptanması üzerine yapılan kontrastlı tüm abdomen manyetik rezonans incelemesinde; safra kesesinde kalküller ve safra kesesi duvarında kontrast tutulumu ile kese duvarında kalınlık artışı izlendi. İntrahepatik safra yollarının çevresinde ödematöz görünüm ayrıca dikkati çekmiştir. Hastaya seftriakson başlanmış olup, şikayetlerinde gerileme görülmüştür.

Sonuç: Ga-68 PSMA PET/BT taramaları arttıkça PSMA tutulumu gösteren non-prostatik hastalıklarında sayısı artmaktadır. Bunları metastatik prostat ca'dan ayırmanın ilk adımı, enflamatuvar süreçleri, fizyolojik tutulum alanlarını, benign tümörlerden malign tümörlere kadar PSMA tutulumu gösteren durumları iyi tanımadır. Enflamatuvar patolojilerin metastazdan ayırımının yapılabilmesi hastalığın hem evresini hem de tedavi planı etkilemektedir. İnsidental olarak PSMA PET görüntülemelerinde saptanan enfeksiyöz durumlar için, ek bir teşhis aracı olarak kullanılabilirliğinin yolunu açmaktadır.

Anahtar Kelimeler: Akut kolesistit, Ga-68 PSMA PET/BT, enfeksiyöz değişiklikler, safra kesesi



Figür 1.

[PS-074]

Primitif Nöroektodermal Tümör İzole Kardiyak Metastazının Tedavi Yanıtının Değerlendirilmesinde FDG PET/BT'nin Kullanımı

Mehmet Emin Mavi, Murat Fani Bozkurt

Hacettepe Üniversitesi Tıp Fakültesi, Nükleer Tıp Anabilim Dalı, Ankara

Amaç: Primitif nöroektodermal tümörler (PNETs); küçük yuvarlak hücreli karsinomlar içerisinde bulunan nadir ve agresif seyirli bir tümör grubudur. PNETs söz konusu olduğunda santral sinir sistemi PNETs (cPNETs) ve periferik PNETs (pPNETs) ayırımı mutlaka göz önünde bulundurulmalıdır. Çünkü bu iki grubun patofizyolojisi, moleküler biyolojisi, tümör davranışı, köken aldığı hücreler ve lokalizasyonlar tamamen farklıdır. cPNETs grubunda medulloblastom, pineablastom, ependimoblastom, serebral nöroblastom, primer rabdomyosarkom gibi tümörler bulunurken; pPNETs ise nispeten daha diferansiye özellik gösterir ve Ewing sarkom ile aynı ailenin farklı fenotipik varyantları olarak kabul edilir.

Olgu: Kırk beş yaşında erkek hasta 13 yıl önce sol testiste kitle ve ağrı nedeniyle başvurdu. Sol orşiektomi yapılmış ve kitlenin patoloji sonucu yolk sak tümörü olarak raporlandı. Herhangi bir adjuvan tedavi önerilmemişti. Yaklaşık 5 yıl sonra hasta bu kez sol yan bölgede ele gelen kitle nedeniyle başvurduğunda yapılan tomografik incelemelerde sol sürenal kitle ve akciğerde metastatik görünümde nodüler lezyonlar saptandı. Kemoterapi sonrası lezyonlarda küçülme olmaması üzerine hastaya sol radikal nefrektomi ve retroperitoneal lenf nodu diseksiyonu yapıldı. Patoloji sonucunda tümörün büyük kısmının matür teratom olduğu ancak yaklaşık 1 cm² alanda PNET ile uyumlu görünümün saptandığı raporlandı. Bundan sonra herhangi bir adjuvan tedavi önerilmeden yaklaşık 3 yıl boyunca izlenen hastanın akciğerlerindeki nodüllerin boyutlarında artış saptanması üzerine her iki akciğere yönelik multipl metastazektomi yapılmış ve bu girişimlerde eksize edilen tümörlerin hepsinin patoloji sonucu teratom komponenti içeren germ hücreli tümör metatazi olarak raporlandı. Bundan sonra tedavisiz izlenmeye devam edilen hastanın yaklaşık 2 yıl sonraki kontrollerinde kalpte sağ ventrikül serbest duvarı komşuluğunda yaklaşık 5 cm çapında kitle saptandı. Bu bölgeye yönelik metastazektomi yapılmış ve patoloji sonucu primitif nöroektodermal tümör ile uyumlu olarak raporlandı. Postop ikinci ayda çekilen florodeoksiglukoz (FDG) pozitron emisyon tomografi/bilgisayarlı tomografide (PET/BT) sağ ventrikül lokalizasyonunda metastazektomi lojunda öncelikle rezidüel malign hastalık olarak yorumlanan odaksal artmış FDG tutulumu saptandı. Vücutta geri kalan kesimlerde FDG dağılımı normal sınırlarda izlendi. Hastaya adjuvan kemoterapi verildikten sonra tedavi yanıtı değerlendirilmek üzere yapılan FDG PET/BT'de, tedavi öncesindeki PET/BT tetkikinde sağ ventrikül lokalizasyonunda izlenen FDG tutulumunun kaybolduğu görüldü ve bulgular tedavi yanıtı lehine yorumlandı.

Sonuç: Miyokarda fizyolojik olarak ve değişken oranda izlenebilen FDG tutulumu kalbin primer ve sekonder malignitelerinin FDG PET/BT ile değerlendirilmesini güçleştirmektedir. Bu olgu, oldukça nadir bir malignite türü olan PNET'nin izole kardiyak metastazının tedavi yanıtının FDG PET/BT ile başarılı bir şekilde değerlendirilmesini göstermesi açısından önem taşımaktadır.

Anahtar Kelimeler: Primitif nöroektodermal tümör, kardiyak metastaz, FDG PET/BT, tedavi yanıtı

[PS-075]

Nazofarenksin Nadir Bir Tümörü: Ekstramedüller Plazmasitom

Tuğba Nergiz Kısca, Ceren Özge Şahin, Selin Kesim, Nuh Filizoğlu, Khanım Niftaliyeva, Zeynep Ceren Balaban Genç, Kevser Öksüzöğlü, Salih Özgüven, Feyza Şen, Tunç Öneş, Sabahat İnanır, Halil Turgut Turoğlu, Tanju Yusuf Erdil

Marmara Üniversitesi Pendik Eğitim ve Araştırma Hastanesi, Nükleer Tıp Kliniği, İstanbul

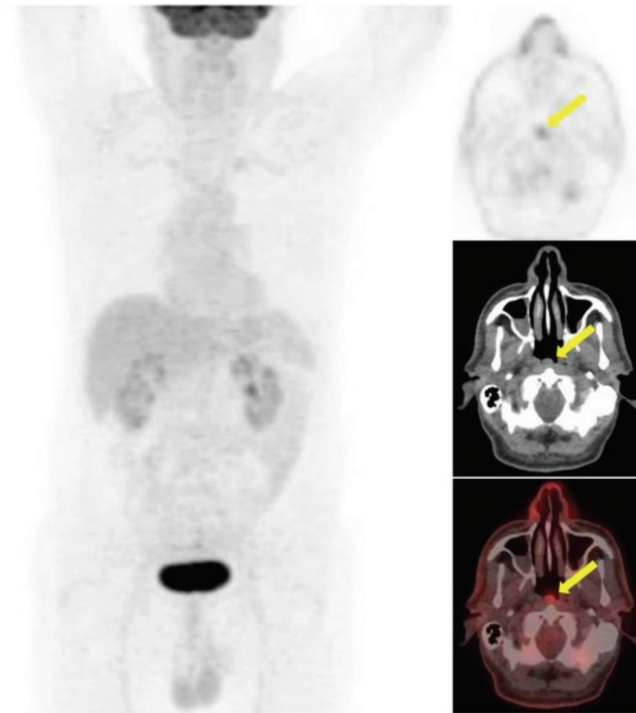
Amaç: Plazma hücreli neoplaziler, monoklonal bir immünoglobulin üreten neoplastik plazma hücrelerinden oluşmaktadır. Bu neoplazmalar tek bir lezyon (soliter plazmasitom) veya çoklu lezyonlar (multipl miyelom) olarak ortaya çıkabilir. Soliter plazmasitomlar sıklıkla kemiklerde görülür. Ancak yumuşak dokuda bulunabilir ve bu durumda ekstramedüller plazmasitom olarak adlandırılırlar. Bu olgu sunumunda, nazofarenks plazmositomu tanısı alan hastanın F-18 florodeoksiglukoz (FDG), pozitron emisyon tomografi/bilgisayarlı tomografi (PET/BT) bulguları sunuldu.

Yöntem: Elli dokuz yaşındaki erkek hastaya nazofarenkste tespit edilen lezyon nedeniyle evreleme/tanı amacıyla F-18 FDG PET/BT tetkiki yapıldı.

Bulgular: FDG PET/BT tetkikinde; nazofarenkste hafif-orta düzeyde hipermetabolik 1 cm çaplı polipoid lezyon izlendi. Olgunun görüntülemesinde kemik iliği tutulumu ve iskelet sisteminde litik lezyonu görülmedi. Takiben yapılan nazofarenks biyopsi ile olgumuz plazmasitom tanısı aldı.

Sonuç: Ekstramedüller plazmasitom, sıklıkla 50-70 yaşları arasında görülmekte olup, üst solunum yolunun tüm epitelyal tümörlerinin %4'ünü oluşturur. Nazofarenksin EMP etiyojisi tam olarak bilinmemektedir ancak viral patojenlerden veya inhale iritan faktörlerden kaynaklanabileceği bildirilmiştir. Bu tümörler sıklıkla nasal semptomlarla ortaya çıksada, asemptomatik olgularda görülebilir. FDG PET/BT rutinde multipl miyelomun ve plazmasitomun evrelendirilmesinde ve tedaviye yanıtın değerlendirilmesinde kullanılmaktadır. Radyoterapi bu hastaların temel tedavi modalitesidir. Ayırıcı tanıda; plazmoblastik lenfoma, nazal tip- NK/T hücreli lenfoma ve SCC yer almaktadır. Nazofarenkste lezyon nedeniyle malignite araştırılan olgularda ayırıcı tanıda plazmasitoma akıld tutulmalıdır.

Anahtar Kelimeler: F-18 FDG PET/BT, ekstramedüller plazmasitom



Figür 1.

[PS-076]

Renal Yetmezlikle Serviks & Üreteral Karsinomlu Olguda SLE Bulgusu Olmaksızın Distrofik Kalsifikasyon ve Lupus Pannikülit

Hülya Efe Türk¹, Uğurcan Balyemez², Özen Özden Yükselen³, Deniz Bedel¹, Nuri Arslan¹

¹Yakın Doğu Üniversitesi Tıp Fakültesi, Nükleer Tıp Anabilim Dalı, Lefkoşa

²Yakın Doğu Üniversitesi Tıp Fakültesi, Radyoloji Anabilim Dalı, Lefkoşa

³Dr. Suat Günel Girne Üniversitesi Tıp Fakültesi, Patoloji Anabilim Dalı, Girne

Amaç: Lupus pannikülit (LP), kutanöz lupus eritematozusun bir varyantıdır. Klinik olarak, epidermal dokuda lezyon görünümü olmaksızın subkütan dokuda en az bir nodüler lezyon veya plak mevcuttur. Sistemik lupus eritematozusu (SLE) hastaların %3'ünde görüldüğü bildirilmiştir. Lupus pannikülit olan hastaların %10-50 kadarı SLE birlikteliği gözlenmektedir. LP, proksimal ekstremite, gövde, kalça, meme, ve yüzde gözlenmektedir. Ayırıcı tanıda travma/enjeksiyonlara sekonder/post-steroid pannikülit, dermatomyozit, sarkoidoz gibi olabilecek birçok tanı arasından en önemlisi subkütan pannikülit benzeri T-hücreli lenfomadır. Histopatolojik bulgular lenfositik pannikülit, derin yağlı dokuda hiyalen dejenerasyon, ve derin dermis ve subkütan yağlı dokuda lenfoid nodüler yapıardan oluşmaktadır. Biz bu bildiri ile multipl malignite, SLE ve böbrek yetmezliği öyküsü olan olguda metastaz ile karıştırılabilecek lupus pannikülit tanısı alan lezyonların florodeoksiglukoz (FDG), pozitron emisyon tomografi/bilgisayarlı tomografi (PET/BT), ultrasonografi (USG) ve patoloji bulgularını sunmayı amaçladık.

Olgu: Otuz beş yıl sistemik lupus eritematozus öyküsü ile birlikte remisyonunda serviks kanseri ve yeni gelişen yüksek gradeli üretelyal karsinomu olan böbrek yetmezlikli 65 yaşındaki kadın hastaya preoperatif evreleme amaçlı FDG PET/BT yapıldı. PET/BT tetkikinde uyluk, gövde, üst ekstremitte proksimallerinde ve sol memede deri altı yağlı doku içerisinde metastaz şüphesi gösteren multipl nodüler yumuşak doku dansite alanlarında artmış FDG tutulumları (SUV_{maks}: 4,2-6,3) saptandı. Ek olarak bilateral gluteal bölge yerleşimli belirgin metabolik aktivite göstermeyen en büyüğünün çapı 6 cm'yi bulan çok sayıda subkütan distrofik kalsifikasyon odakları izlendi. USG eşliğinde sol pektoral kas üzerinden yapılan kalın iğne biyopsi sonucunda spesimende çok sayıda gruplar halinde multinükleer dev hücreler, fibrolipomatöz dokuda fibrozis, yağ nekrozu alanları ve hemosiderin yüklü makrofajlar izlendi. Yabancı cisim reaksiyonun yanı sıra yağ nekrozu bulguları saptanan olguya pannikülit tanısı konuldu.

Bulgular: Enjeksiyon yerlerindeki ekimoz dışında fizik muayene bulgusu olmayan olgumuzda tüm vücut PET/BT tetkikinde subkütan dokuda farklı vücut alanlarında çok sayıda nodüler lezyona ait artmış FDG tutulumu tespit edilmiştir. Literatürde aktif SLE bulgusu olmadan kalsifiye lupus pannikülit gelişen az sayıda olgu bulunmaktadır. Bununla birlikte olgumuzdaki distrofik kalsifikasyonların bir kısmının kronik renal yetmezliğe veya subkütan enjeksiyonlara bağlı olabileceği göz önüne alınmaktadır. Tüm bunlara ilave olarak multipl malignite varlığı olgumuzdaki subkütan nodüllere ait FDG tutulumunun metastazlardan ayırımını güçleştirmektedir.

Sonuç: SLE'ye ait semptom bulunmasa da özellikle malignite ve renal yetmezlik birlikteliği olan olgularda subkütan nodüler lezyonların ayırıcı tanısında kalsifiye pannikülitin göz önünde bulundurulması önem taşımaktadır.

Anahtar Kelimeler: F-18 FDG PET/BT, systemic lupus eritematozus, lupus (profundus) pannikülit, lupus eritematozus pannikülit

[PS-077]

Lenfoma Hastasında PET/BT'de Konlomere Lenf Nodu ile Karışan Splenozis Olgusu

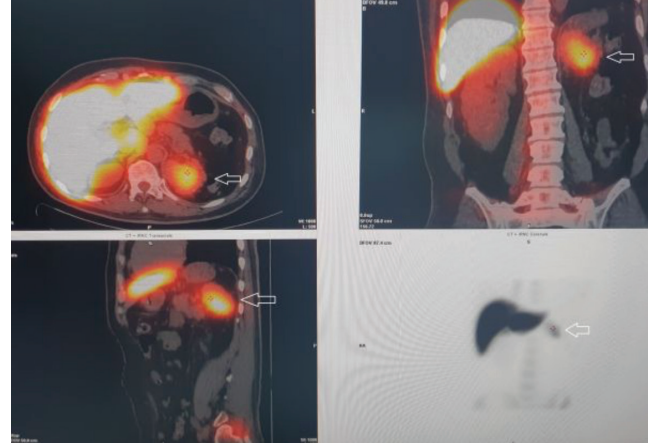
Ceren Sezgin, Gözde Mütevelizade, Elvan Sayıt, Yasemin Parlak, Gül Gümüşer
Manisa Celal Bayar Üniversitesi Tıp Fakültesi, Nükleer Tıp Anabilim Dalı, Manisa

Amaç: Splenozis, dalak travması veya splenektomi sonrası dalak dokusunun heterotopik ototransplantasyonu ve implantasyonudur. En çok karın boşluğunda görülse de vücudun değişik yerlerinde de bulunabilir. Sıklıkla tümör yanlış tanısına neden olması nedeniyle, dalak travması veya splenektomi öyküsü bulunan hastalarda splenozisin akılda bulundurulması önemlidir. Travmatik splenektomi sonrası splenozisin %16-67 arasında görüldüğü bildirilmiştir. Burada lenfoma tanılı, splenektomili ve nefrektomili hastada konglomere lenf nodunu taklit eden splenozis olgusu sunularak, splenozisin maligniteli olgularda akılda bulundurulmasının gerekliliğini göstermeyi amaçladık.

Olgu: Elli yaşında lenfoma tanılı hastada evreleme amaçlı çekilen F-18 florodeoksiglukoz (FDG) pozitron emisyon tomografi/bilgisayarlı tomografi (PET/BT) tetkiki görüntülerinde yaygın malign natürlü lenf nodları izlenmiş olup, sol nefrektomi öyküsü olduğu bilinen hastanın sol böbrek lojunda konglomere lenf nodu lehine değerlendirilen yaklaşık 68x42mm boyutlarında ($SUV_{maks} : 10,2$) yumuşak doku dansitesinde lezyon alanı izlenmiştir (Şekil 1). Dört kür kemoterapi sonrası yapılan PET/BT görüntüleme izlenen tüm lenf nodları boyutsal ve metabolik olarak tama yakın regrese olarak görülmüştür. Sol böbrek lojunda konglomere lenf nodu olarak değerlendirilen lezyon alanı metabolik olarak regrese görünümde iken boyutsal olarak stabil olarak izlenmiştir. Sonrasında hastanın öyküsü detaylı irdelendiğinde, hastanın 37 sene önce geçirilen trafik kazası sonrası splenektomi öyküsü olması nedeniyle sol böbrek lojunda izlenen dokuda splenozisten şüphelenilmiştir. Tc-99m nano-kolloid ile tek foton emisyon bilgisayarlı tomografi/BT görüntüleri elde edilerek sol böbrek lojunda izlenen dokunun dalak dokusu ile uyumlu olduğu gösterilmiş ve bir önceki tetkikte bu dokuda izlenen tutulumun lenfomada görülebilen dalak tutulumu ilişkili olduğu anlaşılmıştır (Şekil 2).

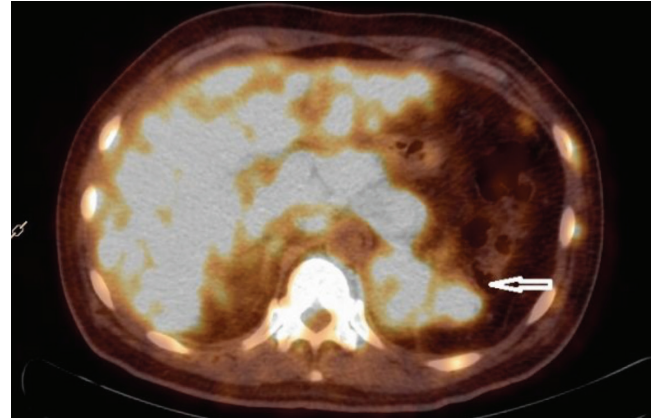
Sonuç: Lenfoma hastalarında dalakta artmış F-18 FDG tutulumu izlenebilmesi nedeniyle, travmatik splenektomi öyküsü olan hastalarda splenozis her zaman akılda tutulmalıdır. Hastadan detaylı anamnez alınması da önem arz etmektedir. Ayrıca Tc-99m nano-kolloid ile yapılan dalak sintigrafisi ile korelasyon yapılması splenozisin gösterilmesinde faydalı olabilir.

Anahtar Kelimeler: Splenozis, PET/BT, lenfoma



Şekil 1. Hastanın evreleme amaçlı çekilen PET/BT görüntüsünde konglomere lenf nodu şüphesi uyandıran lezyon

PET/BT: Pozitron emisyon tomografi/bilgisayarlı tomografi



Şekil 2. Tc-99m nano-kolloid SPECT/BT görüntülerinde izlenen dalak dokusu

SPECT/BT: Tek foton emisyon bilgisayarlı tomografi/bilgisayarlı tomografi

[PS-078]

Epidermolizis Bülloza Tanılı Hastada Saptanan Skuamöz Hücreli Kanserin PET/BT'de Gösterilmesi

Ceren Sezgin, Gözde Mütevelizade, Elvan Sayıt, Gül Gümüşer

Manisa Celal Bayar Üniversitesi Tıp Fakültesi, Nükleer Tıp Anabilim Dalı, Manisa

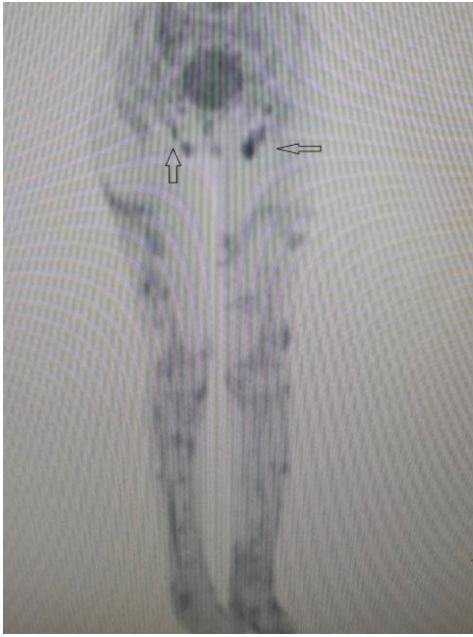Amaç: Epidermolizis bülloza (EB) otozomal dominant veya resesif geçişli monogenik bir hastalık olup, derinin fragilitesinde artış sonucu ortaya çıkan tekrarlayıcı mekanik bül oluşumu ile karakterize çok sayıda bozukluğu içine alan bir grup hastalıktır. EB'nin şiddetli formunda neredeyse hastaların çoğunda skar üzerinde en az bir skuamöz hücreli karsinom (SCC) gelişir. Her bir SCC lezyonu cerrahi olarak çıkarılsa da ilk SCC tanısından sonra ortalama beş yıl içinde hastalar metastatik SCC nedeni ile kaybedilirler. Yanık, uzun süreli ülser, osteomyelit, epidermolizis bülloza, lupus vulgaris, liken skleroz ve liken planus gibi hastalıklar zemininde agresif, invazyon oran yüksek, nüks ve metastatik potansiyeli olan SCC'ler gelişebilmektedir. EB tanılı hastada F-18 florodeoksiglukoz (FDG) pozitron emisyon tomografi/

bilgisayarlı tomografinin (PET/BT) incelemesinde saptanan malign natürlü deri lezyonundan SCC tanısı alan olguyu bildirmeyi amaçladık.

Olgu: Yirmi altı yaşında distrofik tip EB tanılı, daha önce SCC nedeniyle sol el amputasyonu ve sol aksilla diseksiyonu yapılan hastada sol ön kol fleksör yüzde yaklaşık 1 ay içerisinde 6x6 cm'lik ülsere lezyon gelişmiştir. Lezyondan alınan insizyonel biyopsi sonucu SCC olarak raporlanmıştır. Hastaya yapılan F-18 FDG PET/BT görüntülerinde sol ön kolda patolojik FDG tutulumu izlenen ($SUV_{maks} : 12,2$) malign natürlü lezyon izlenmiştir (Şekil 1). Ayrıca her iki üst ve alt ekstremitelerde derisinde primer deri hastalığına ait ülsere hipermetabolik lezyonlar görülmüştür. Bilateral inguinal bölgede ultrasonografide reaktif olarak değerlendirilen hipermetabolik ($SUV_{maks} : 3,4$) lenf nodları izlenmiştir (Şekil 2).

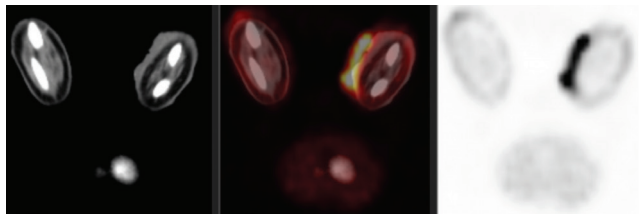
Sonuç: Tüm vücut derisini değerlendirme olanağı sağlaması nedeniyle SCC açısından yüksek risk taşıyan distrofik epidermolizis bülloza hastalarının değerlendirilmesinde PET/BT'nin en önemli görüntüleme yöntemi olduğu kanaatindeyiz. Bu hastaları değerlendirirken primer deri hastalığına bağlı lezyonların ve bu lezyonların direne olduğu reaktif lenf nodlarının F-18 FDG tutulumu göstereceği akıld tutulmalı ve malign natürlü deri lezyonlarından ayırımları yapılmalıdır.

Anahtar Kelimeler: Epidermolizis bülloza, SCC, PET/BT



Şekil 1. PET/BT görüntüsünde SCC lezyonu

PET/BT: Pozitron emisyon tomografi/bilgisayarlı tomografi, SCC: Skuamöz hücreli karsinom



Şekil 2. USG'de reaktif olarak değerlendirilen inguinal lenf nodları ve epidermolizise ait hipermetabolik deri lezyonları

USG: Ultrasonografi

[PS-079]

F-18 FDG PET/BT'de Saptanan Nüks Şüpheli Lezyonda Senkron Tümör İzlenen 3 Primer Maligniteli Olgu

Ediz Beyhan, Özge Erol, Rahime Şahin, Nurhan Ergül, Esra Arslan, Tefvik Fikret Çermik

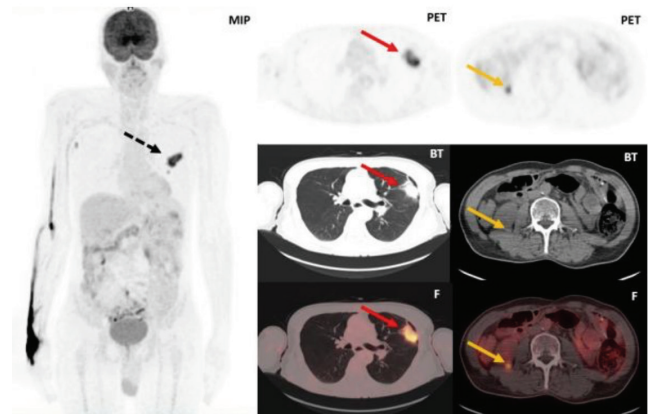
Sağlık Bilimleri Üniversitesi, İstanbul Eğitim ve Araştırma Hastanesi, Nükleer Tıp Kliniği, İstanbul

Amaç: F-18 florodeoksiglukoz (FDG) pozitron emisyon tomografi/bilgisayarlı tomografinin (PET/BT) görüntüleme adenokarsinom ve Non-Hodgkin lenfoma tanılı hastaların takibinde önemli rol oynamaktadır. Özellikle tedavi sonrası yeni gelişen lezyonların değerlendirilmesinde nüks olasılığının yanında sekonder malignitelerin de göz önünde bulundurulması önemlidir. Bu çalışmada tedavi sonrası takip görüntülemesinde senkron 2. primer saptanan olguyu sunuyoruz.

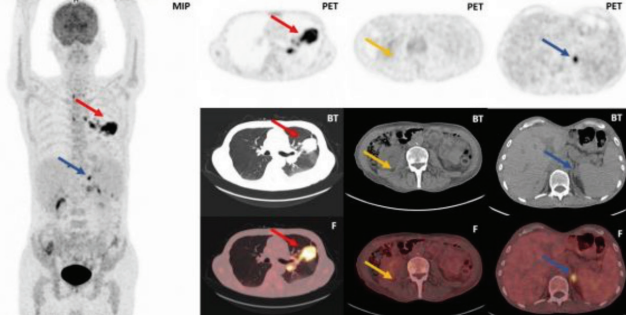
Olgu: Elli dokuz yaşında erkek hasta 2018 yılında mide adenokarsinomu nedeniyle opere olmuş ve 2019 yılında submandibular lenf nodu tru-cut biyopsi sonucu yüksek gradeli B hücreli lenfoma tanısı almıştı. Kemoradyoterapi sonrası yapılan F-18 FDG PET/BT görüntülemesinde retroperitoneal alanda sağ böbrek alt kesiminde yeni gelişen yoğun FDG tutulumu olan ($SUV_{maks} : 7,0$) 13 mm boyutlu lezyon izlendi (Şekil 1, sarı oklar). Ayrıca sol akciğer üst lob parankiminde yeni gelişen 3,8 cm çapında konsolide-nodüler alanda yoğun FDG tutulumu izlendi ($SUV_{maks} : 9,45$) (Şekil 1, kırmızı oklar). Bu lezyonlar öncelikle hastanın bilinen Non-Hodgkin lenfoma tanısının nüks/metastazı olarak değerlendirildi. Retroperitoneal alandan yapılan biyopsi ile lezyonun büyük B hücreli lenfoma infiltrasyonu olduğu doğrulandı. Kemoterapi uygulanan hastaya 6 ay sonra yeniden evreleme amaçlı F-18 FDG PET/BT görüntüleme yapıldı. Önceki çalışmada izlenen retroperitoneal lezyonun gerilediği ancak sol akciğer üst lob parankimindeki lezyonun boyutunun ve metabolik yoğunluğunun arttığı izlendi ($SUV_{maks} : 16,3$) (Şekil 2, kırmızı oklar). Sol sürrenal glandda yeni gelişen hipermetabolik nodüler lezyon izlendi ($SUV_{maks} : 13,95$) (Şekil 2, mavi oklar). Olası sekonder malignite için histopatolojik inceleme önerildi. Sol akciğer üst loba lezyondan yapılan ince iğne aspirasyon biyopsisi sonucu akciğer adenokarsinomu ile uyumlu bulundu.

Sonuç: Takiplerinde tedaviye rağmen progresse akciğer lezyonu olan olguda 3. primer akciğer malignitesi tanısı kondu. F-18 FDG PET/BT ile onkolojik görüntülemenin senkron ve metakron tümörlerin tespitinde önemli bir yeri vardır.

Anahtar Kelimeler: PET/BT, F-18 FDG, senkron multipl primer neoplazmlar



Şekil 1.



Şekil 2.

[PS-080]

F-18 FDG PET/BT Yapılan Hastada Her İki Akciğerde Artmış FDG Tutulumu Gösteren Silikozis Bulguları

Arzu Cengiz¹, Emel Ceylan², Yakup Yüreklî¹

¹Aydın Adnan Menderes Üniversitesi Tıp Fakültesi, Nükleer Tıp Anabilim Dalı, Aydın

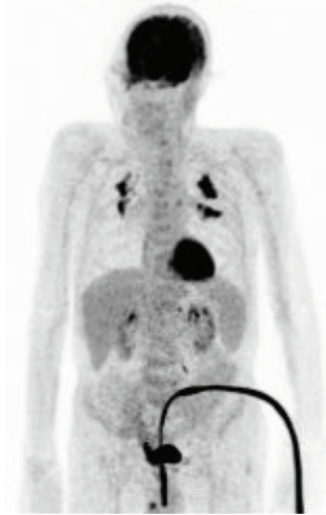²Aydın Adnan Menderes Üniversitesi Tıp Fakültesi, Göğüs Hastalıkları Anabilim Dalı, Aydın

Amaç: Silikozis, silikon dioksit kronik olarak solunmasının neden olduğu cam işçiliği, kumlama, maden işçiliği ve taş ocağı işçiliği gibi mesleklerle ilişkili bir pnömokonyozdur. Silikanın alveolar makrofajların fonksiyonunu bozarak tüberküloz gelişme riskini artırdığı belirlenmiştir. Hastalarda radyolojik olarak küçük düzensiz radyoopasiteler veya progresif masif fibrozisi gösteren bilateral konglomere parankimal opasiteler ve traksiyon bronşektazileri izlenebilmektedir. Bu opasitelerde malignite veya tüberküloz eşlik etmeksizin yüksek florodeoksiglukoz (FDG) tutulumu (SUV_{maks} : 3,1-14,6) olabileceği gösterilmiştir. Bu çalışmada, akciğerde kitle tanısıyla yapılan F-18 FDG pozitron emisyon tomografi/bilgisayarlı tomografinin (PET/BT) görüntülerinde her iki akciğerde artmış FDG tutulumu gösteren yaygın yumuşak doku dansiteleri izlenen bir hastanın bulguları sunulmaktadır.

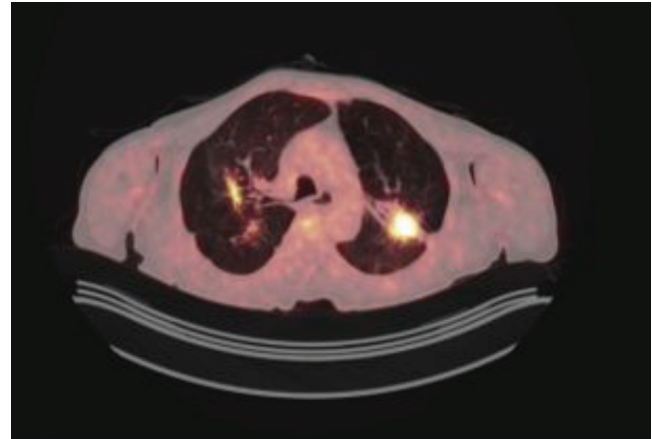
Olgu: Sırt ağrısı, öksürük, balgam, ateş, kilo kaybı şikayetleriyle başvuran 71 yaşında erkek hastanın dış merkez toraks BT görüntülerinde akciğerde kitle saptanması nedeniyle bronkoskopi planlanmıştır. Yapılan bronş biyopsisi benign sitoloji, aktif ve kronik enflamasyon olarak yorumlanmıştır. Malignite tanısı dışlanmadığından yapılan F-18 FDG PET/BT yapılan görüntülerinde her iki akciğerde yaygın düzensiz sınırlı hipermetabolik (SUV_{maks} : 14,4) yumuşak doku dansiteleri saptanmıştır (Resim 1 ve 2). İlave olarak yapılan yüksek rezolüsyonlu toraks tomografisinde görünüm paterni ön planda tüberküloz ile komplike silikozis lezyonları olarak yorumlanmıştır. Hastadan alınan klinik öyküde köylerinin çok yakınında taş ocağı olduğu ve uzun yıllar taş ocağında çalıştığı bilgisine ulaşılmıştır.

Sonuç: Silikozis gibi pnömokonyozlar F-18 FDG PET/BT görüntülerinde yanlış pozitif nedenlerden birisidir. Akciğerde lezyon paternlerinin iyi yorumlanarak klinik ve mesleki öykü ile birleştirilmesi ayrırcı tanıyı kolaylaştıracaktır.

Anahtar Kelimeler: F-18 FDG, pnömokonyozis



Resim 1. Her iki akciğerde yaygın düzensiz sınırlı hipermetabolik yumuşak doku dansiteleri (SUV_{maks} : 14,4)



Resim 2. Tüm vücut PET görüntülerinde her iki akciğerde artmış FDG tutulumu gösteren lezyonlar

PET: Pozitron emisyon tomografi, FDG: Florodeoksiglukoz

[PS-081]

F-18 FDG PET/BT ile Gösterilen Akciğer Kanserinin İlk Bulgusu Olarak Ortaya Çıkan İki Akrometastaz Olgu Sunumu

Rahime Şahin, Ediz Beyhan, Özge Erol, Nurhan Ergül, Esra Arslan, Tevfik Fikret Çermik

Sağlık Bilimleri Üniversitesi, İstanbul Eğitim ve Araştırma Hastanesi, Nükleer Tıp Kliniği, İstanbul

Amaç: Akrometastaz, diz ve el bileği distalindeki kemik metastazları için kullanılan bir tanımdır. Kemik metastazları arasında %0,1 oranla nadir görülür. Genellikle yaygın metastatik hastalarda görülmekle birlikte nadiren altta yatan kanserin ilk bulgusu olarak açığa çıkabilir. Bu olgu sunumunda altta yatan akciğer kanserinin ilk bulgusu olarak açığa çıkan 2 akrometastaz

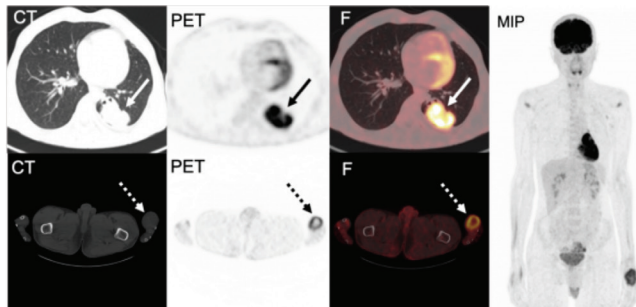
olgusunu F-18 florodeoksiglukoz (FDG) pozitron emisyon tomografi/bilgisayarlı tomografinin (PET/BT) ile gösterdik.

Olgu 1: İlk olgumuz sol el baş parmağında travma sonrası gelişen şişlik ile hastaneye başvuran ve kırık nedeniyle iki ay alçı tedavisi almış olan 37 yaşında erkek hasta. Tedavi sonrası elindeki şişliğin giderek büyümesi üzerine yapılan radyolojik görüntüleme patolojik kırık şüphesiyle bu bölgeden biyopsi planlanmıştır. Sol el birinci metakarpal kemikteki kitle ve çevresindeki yumuşak dokudan alınan doku örneklerinde histopatoloji, muhtemelen akciğerden kaynaklanan yüksek dereceli bir nöroendokrin tümör metastazı olarak değerlendirilmiştir. Hastaya evreleme amacıyla kliniğimizde yapılan F-18 FDG PET/BT görüntülerinde; sol akciğerin posterobazal segmentinde 4,3x3,6 cm boyutlarında yoğun FDG tutulumu olan primer akciğer kanseri ile uyumlu kitle lezyonu (Figür 1, ok) ve sol el birinci metakarpal bölgede ortası muhtemelen nekrotik componentli 3,9x3,7 cm boyutlarında metastatik tutulum (Figür 1, kesikli ok) gösterilmiştir.

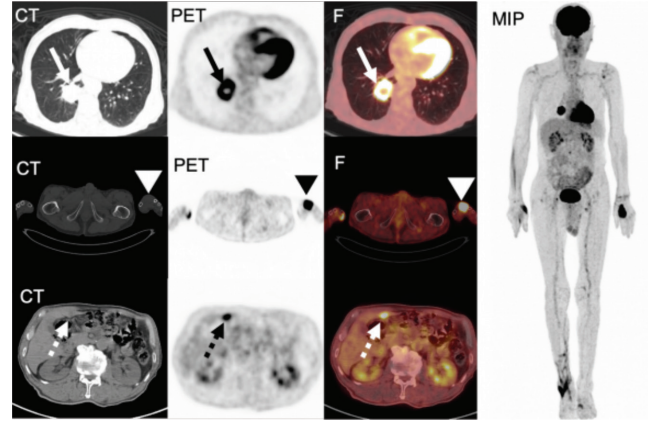
Olgu 2: İkinci olgumuz sol elinde yumuşak doku enfeksiyonunu taklit eden açık bir yara ve kitle lezyonu nedeni ile tedavi almış olan 77 yaşında bir erkek hasta. Tedaviye yanıt vermeyen genişleyen kitle nedeniyle hastaya açık biyopsi yapılmış ve histopatoloji skuamöz hücreli akciğer kanserine bağlı metastazı lehine değerlendirilmiştir. Hastaya tanı ve evreleme için yapılan F-18 FDG PET/BT görüntülerinde sağ akciğer alt lobta 3,4x4,1 cm boyutundaki yoğun FDG tutulumu (Figür 2, ok) primer malign tümörü göstermektedir. Sol el ikinci metakarpal bölgede ve sağ el başparmak bölgesinde akrometastazlar izlenmektedir. (Figür 2, ok başı) Ayrıca karaciğerin sol lobunda subkapsüler bölgede metastatik FDG akümüasyonu izlenmiştir (Figür 2, kesikli ok). Maksimum yoğunlukta projeksiyon görüntülerde sağ ayak bileği çevresine izlenen tutulum radyofarmasötik enjeksiyonuna bağlıdır.

Sonuç: Akrometastazlar başta akciğer kanseri olmak üzere kolon, meme, genitouriner kanserlere bağlı olarak gelişebilen distal ekstremitte metastazlardır. Olguların yaklaşık %25'inde kanserin ilk belirtisi olarak açığa çıkar ve yaygın metastatik hastalıkta sık görülen bir bulgudur. Okkult bir neoplazmanın ilk belirtisi olarak açığa çıktığında daha sık görülen iyi huylu lezyonlarla karıştırılarak uygun olmayan tedavi ile sonuçlanabilir. Erken teşhis, erken tedaviye olanak sağlar ve hastanın yaşam kalitesini olumlu yönde etkiler. İki olgumuzda da olduğu gibi tedaviye cevap vermeyen ve giderek büyüyen akral kitlelerde metastaz olasılığı göz önünde bulundurulmalı ve primer tümörün araştırılması için F-18 FDG PET/BT yapılması göz önünde bulundurulmalıdır.

Anahtar Kelimeler: F-18 FDG, PET/BT, akrometastaz, akciğer kanseri



Figür 1.



Figür 2.

[PS-082]

Ga-68 DOTATATE PET/BT'de Metastazı Taklit Eden Poliostotik Fibroz Displazi

Khanım Niftaliyeva, Halil Turgut Turoğlu, Selin Kesim, Nuh Filizoğlu, Ceren Özge Şahin, Zeynep Ceren Balaban Genç, Tuğba Nergiz Kissa, Kevser Öksüzöğlü, Salih Özgüven, Feyza Şen, Sabahat İnanır, Tunç Öneş, Tanju Yusuf Erdil

Marmara Üniversitesi Pendik Eğitim ve Araştırma Hastanesi, Nükleer Tıp Kliniği, İstanbul

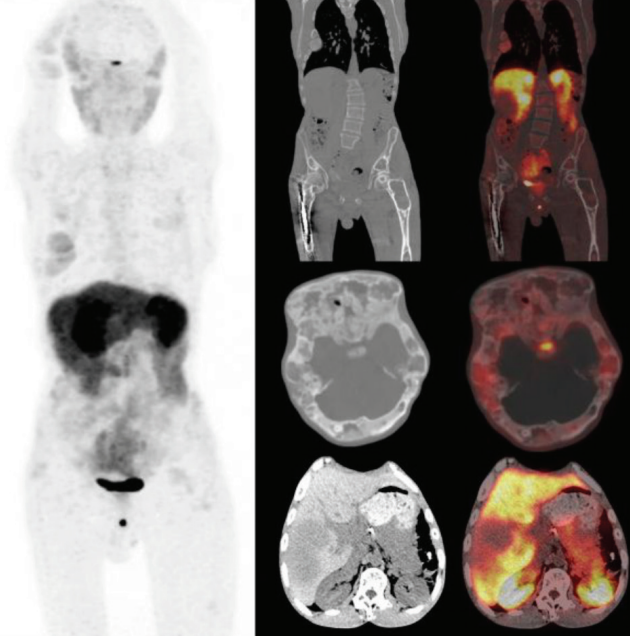
Amaç: Fibroz displazi kemikte ağrı, deformite ve kırığa neden olabilen nadir, benign bir kemik hastalığıdır. Nadir görülen McCune-Albright sendromunda ise "café-au-lait" olarak adlandırılan kahverengi lekeler, erken puberte ve diğer endokrin anormallikler ile fibroz displazi izlenir. Bu olgu sunumunda, McCune-Albright sendromu ve fibroz displazi tanılı olguda Ga-68 DOTATATE pozitron emisyon tomografi/bilgisayarlı tomografinin (PET/BT) bulguları sunulmuştur.

Yöntem: McCune-Albright sendromu ve akromegali tanıları ile takip edilen, iki yıl önce fibroz displazi tanısı konmuş, 38 yaşındaki erkek hastaya, opere pankreas kuyruk yerleşimli nöroendokrin tümör nedeniyle kemoterapi ve radyoterapi sonrası; tedaviye yanıtın değerlendirilmesi amacıyla Ga-68 DOTATATE PET/BT tetkiki yapıldı.

Bulgular: Ga-68 DOTATATE PET/BT tetkikinde operasyon materyalleri komşuluğunda lokal rekürrens ile uyumlu yoğun Ga-68 DOTATATE tutulumu gösteren kitlesel lezyon izlendi. İlginç olarak, lomber skolyoz ile birlikte kalvaryumda, her iki hemitoraksta multipl kostalarda, iliak kemiklerde, sol femurda belirgin olmak üzere, multipl, litik/sklerotik ve ekspansil lezyonlarda; artmış Ga-68 DOTATATE tutulumu dikkati çekti.

Sonuç: Osteoblastların yüksek düzeyde SSTR 2 ekspresyonu nedeniyle, Ga-68 DOTATATE PET/BT tetkikinde; osteoblastik kemik hastalıklarında artmış aktivite tutulumu görülebilmektedir. Dejeneratif kemik hastalıkları, kırıklar, fibroz displazi, vertebral hemanjiomlar ve büyüme plakalarında artmış Ga-68 DOTATATE tutulumu görülebilmektedir. Poliostotik fibroz displazi multifokal artmış aktivite tutulumu nedeniyle metastazları taklit edebilir. Bununla birlikte genellikle düşük yoğunlukta aktivite tutulumu göstermeleri ve BT kesitlerinde karakteristik morfolojik özellikleri nedeniyle metastatik tutulumdan ayırt edilebilirler.

Anahtar Kelimeler: Ga-68 DOTATATE PET/BT, nöroendokrin tümör, McCune-Albright sendromu, poliostotik fibroz displazi



Figür 1.

[PS-083]

Aritmi Kliniği ile Prezente Olan Kardiyak Tutulumlu Diffüz Büyük B Hücreli Lenfoma Olgusu

Çağlağül Erol, Özlem Şahin, Buğra Kaya, Ahmet Eren Şen, Zeynep Aydın

Necmettin Erbakan Üniversitesi Meram Tıp Fakültesi, Nükleer Tıp Anabilim Dalı, Konya

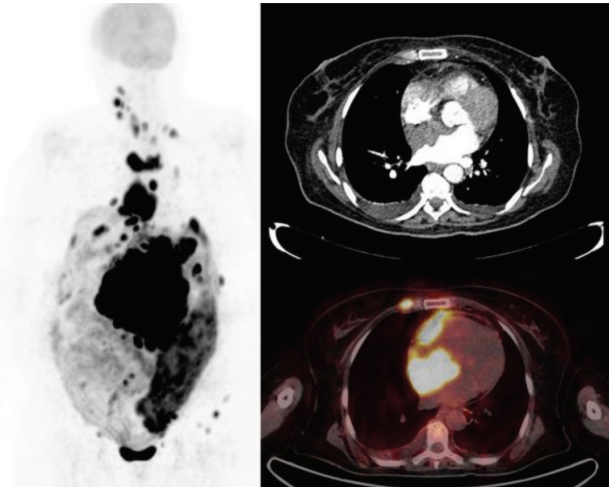
Amaç: Non-Hodgkin Lenfoma (NHL), en sık görülen hematolojik malignitedir. NHL, pek çok alt tipi içermektedir. Diffüz Büyük B Hücreli Lenfoma (DBBHL) en sık görülen histolojik tiptir. NHL'lerin en sık görülen bulgusu sıklıkla servikal, supraklavikular ve aksiller bölgelerde gelişen ağrısız lenfadenopatilerdir. NHL'lerin önemli bir klinik bulgusu da ektranodal tutulumun sık görülmesidir. DBBHL hastalarında ilk tanı anında %40'a varan ektranodal tutulum oranları tespit edilmiştir. Ektranodal tutulum olarak en sık gastrointestinal sistemi etkilemekte olup ayrıca testis, tiroid, tükrük bezleri, deri, karaciğer, meme, nazal kavite, paranazalsinus, kalp ve MSS'den kaynaklanabilmektedir. Kardiyak tutulum bu hastaların otopsi serilerinde rastlanabilen bir durum olmasına rağmen klinik prezentasyonu oldukça nadirdir. Biz sunacağımız bu olguda paroksizmal atriyal fibrilasyon kliniğinin eşlik ettiği, tipik lenfoma kliniği ile başvuran ve sonuçta kardiyak tutulumlu yaygın DBBHL tanısı alan bir olguyu sunduk.

Olgu: Altmış bir yaşında mide endoskopisi sırasında alınan biyopsi sonrası diffüz büyük B hücreli lenfoma tanısı alan kadın hastada ilk evreleme amaçlı F-18 florodeoksiglukoz (FDG) pozitron emisyon tomografi/bilgisayarlı tomografi (PET/BT) tetkiki yapılmak üzere bölümümüze refere edildi. F-18 FDG PET/BT görüntülemesinde sağ servikal ve sol supraklavikular, sol prevasküler, sağ alt paratrakeal, parakardiyak, bilateral parasternal, periportal, paraçölyak, paraaortik hipermetabolik (SUV_{maks} : 39,94) lenfadenopatiler izlendi. Ek olarak; mide korpus ve antrumda 4,5 cm çapında artmış metabolik aktivite gösteren duvar kalınlaşması (SUV_{maks} : 44,94) ve interatriyal septum düzeyinde 5x4 cm boyutlarında artmış

metabolik aktivite gösteren (SUV_{maks} : 25,78) yumuşak doku lezyonu dikkati çekmiştir. PET/BT görüntülemesinde ektranodal tutulumu olan DBBHL tanılı hastanın kardiyak tutulumu olduğu izlendi. Hastanın kliniği sorgulandığında; yeni ortaya çıkan taşikardi atakları olduğu öğrenildi. Hastanın elektrokardiyogramının paroksizmal atriyal fibrilasyonla uyumlu olduğu ve yapılan ekokardiyografisinde sağ atriyum içerisinde interatriyal septuma tutulumlu 4x2 cm çapında hiperekojen görünüm izlendiği görüldü. Daha sonra kliniğimizde tedaviye yanıt amacıyla PET/BT görüntülenmesi istenen hastanın lenf nodlarının ve ektranodal tutulumlarının kaybolduğu görüldü. Hastanın kliniğinde ise atriyal fibrilasyon ataklarının gerilediği öğrenildi.

Sonuç: Literatürde otopsi serilerinde NHL olgularında kardiyak tutulumu nispeten sık görüldüğü bildirilse de klinik yansıması nadirdir. Bu olgu sunumunda, nadir görülen semptomatik kardiyak tutulumu olan DBBHL olgusunda PET/BT görüntüleme bulgusu takdim edilmiştir.

Anahtar Kelimeler: NHL, FDG, ektranodal tutulum, interatriyal septum



Resim 1. FDG PET/BT MIP, Kontrastlı Toraks BT ve Füzyon PET/BT görüntüleri

FDG: Florodeoksiglukoz, PET/BT: Pozitron emisyon tomografi/bilgisayarlı tomografi, MIP: Maksimum yoğunlukta projeksiyon

[PS-084]

Kontrol FDG PET/BT'de Endotrakeal SCC Saptanan DBBHL Olgu Sunumu

Sibel Göksel¹, Ogün Bülbül¹, Neslihan Özçelik²

¹Recep Tayyip Erdoğan Üniversitesi Tıp Fakültesi, Nükleer Tıp Anabilim Dalı, Rize

²Recep Tayyip Erdoğan Üniversitesi Tıp Fakültesi, Göğüs Hastalıkları Anabilim Dalı, Rize

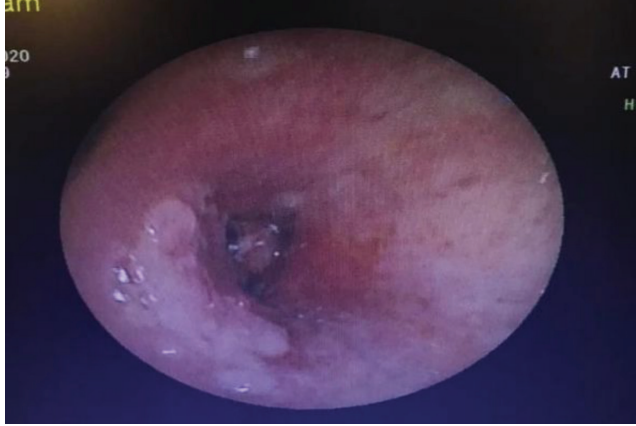
Amaç: Diffüz büyük B-hücreli Lenfoma (DBBHL), fluorodeoksiglukoz (FDG) aviditesi oldukça yüksek ve en sık Non-Hodgkin Lenfoma alt tipidir. DBBHL evrelemesinde F-18 FDG pozitron emisyon tomografi/bilgisayarlı tomografi (PET/BT) altın standart görüntüleme yöntemidir. Lenfoma gibi yoğun tedavi [Krukenberg tümörü (KT)/RT] alan hastaların takiplerinde sekonder malignite gelişimi sık görülmektedir. Bu olgu sunumunda, DBBHL tanısı ile FDG PET/BT çekilen ve ikinci primer odak trakea olan küçük hücreli dışı akciğer kanseri olgusu sunulmaktadır.

Olgu: Sağ aksiller lenf nodu eksizyonel biyopsi sonucu ile DBBHL tanısı alan 59 yaşında erkek hastaya, çekilen evreleme PET/BT'de sağ aksiller

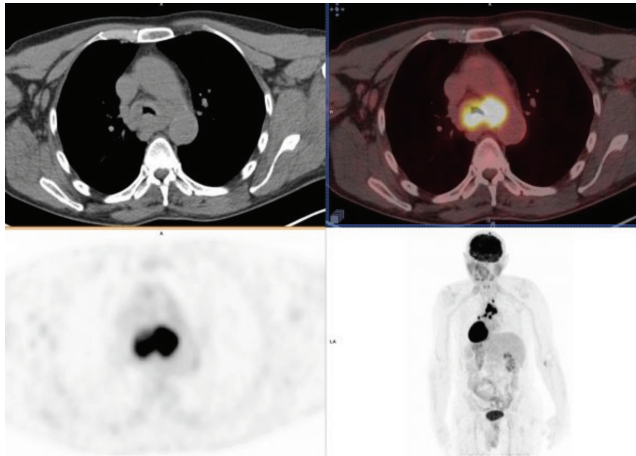
lenf nodları ve diffüz kemik iliği tutulumu saptanmıştır. Alınan kemik iliği biyopsi sonucu lenfoma tutulumu saptanan hasta 6 kür R-CHOP tedavisi almıştır. Tedavi sonrası çekilen PET/BT'de Deauville-2 olan hasta takiplerinde stabil seyretmiştir. Beş yıl sonra kilo kaybı ve hemoptizi şikayetleri olan gelişmesi üzerine yapılan bronkoskopide trakea distalini ve sağ ana bronş girişini belirgin daraltan, vaskülaritesi artmış frajil lezyon izlendi. Alınan biyopsi sonucu küçük hücreli dış akciğer kanseri saptanan hastaya kontrol PET/BT çekildi. PET/BT'de trakea distalini ve sağ ana bronş girişini belirgin daraltan konsantrik kitle lezyonu (SUV_{maks}: 22,9) ve mediastinal birkaç adet metastatik lenf nodu saptandı.

Sonuç: Sekonder malignite gelişen hastalarda sağkalım, primer malignitelerde olduğu gibi öncelikle tanı anındaki evreye bağlıdır. Sekonder malignite gelişme riski yüksek olan hastaların yakın takipte tutulması, erken tanıda oldukça önemlidir. Özellikle yoğun KT/RT tedavisi alan ve kür sağlanan hastalarda bu farkındalık, sekonder malignitelerin erken tanısına ve surveye katkı sağlayacaktır.

Anahtar Kelimeler: DBBHL, endotrakeal SCC, PET/BT, sekonder malignensi



Resim 1. Sağ ana bronş girimi-bronkoskopik görüntü



Resim 2. Trakea distalini daraltan endotrakeal konsantrik kitlenin aksiyel PET/BT kesitleri ve MIP görüntüsü

PET/BT: Pozitron emisyon tomografi/bilgisayarlı tomografi, MIP: Maksimum yoğunlukta projeksiyon

[PS-085]

Atipik Timik Karsinoid Tümörün Ga-68 DOTATATE PET/BT Görüntüleme Bulguları

Tuğba Nergiz Kissa, Nuh Filizoğlu, Ceren Özge Şahin, Selin Kesim, Khanım Niftaliyeva, Zeynep Ceren Balaban Genç, Kevser Öksüzöğlü, Salih Özgüven, Feyza Şen, Tunç Öneş, Sabahat İnanır, Halil Turgut Turoğlu, Tanju Yusuf Erdil

Marmara Üniversitesi Pendik Eğitim ve Araştırma Hastanesi, Nükleer Tıp Kliniği, İstanbul

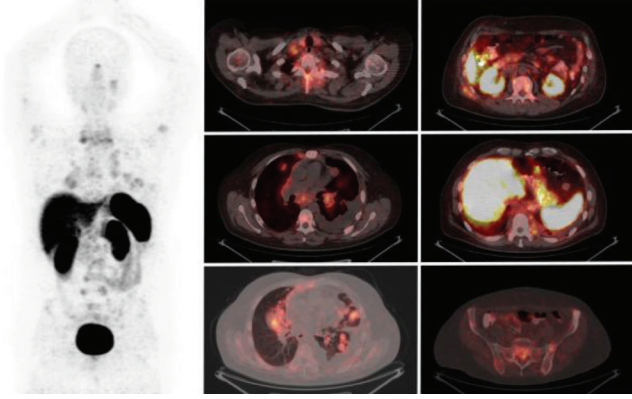
Amaç: Anterior mediastinal kitlelerin %50'sini timik lezyonlar oluşturur. Timik tümörler temel olarak 4 grupta incelenir. Bunlar; epitelial hücreli tümörler (timomalar ve timik karsinomlar), nöroendokrin kökenli tümörler, timolipomalar ve diğerleridir (nöroblastom, ganglionöroblastom, malign melanom, timik hemanjiom ve miyoid tümörler). Timus karsinoid tümörleri timüs bezinin epitelial nöroendokrin tümörleridir. Timik nöroendokrin tümörler nadirdir ve tüm timik epitel tümörlerinin yaklaşık %2-5'ini oluşturur. Timik karsinoid tümörler, tipik ve atipik olmak üzere 2 alt tipe ayrılır. Timik karsinoidler sıklıkla agresif davranır ve komşu mediastinal yapıların invazyonu, lokal nüks ve metastazlar ile ortaya çıkar. Bu olgu sunumunda nadir görülen atipik timik karsinoid tümörün Ga-68 DOTATATE Pozitron emisyon tomografi/bilgisayarlı tomografi (PET/BT) görüntüleme bulguları sunuldu.

Yöntem: Kırk sekiz yaşındaki erkek hastaya sol kolda ağrı, güçsüzlük şikayetiyle çekilen toraks BT'de mediastinal kitle görülmesi üzerine cerrahi rezeksiyon yapıldı. Patoloji sonucu timik atipik karsinoid tümör gelmesi üzerine evreleme amacıyla Ga-68 DOTATATE PET/BT tetkiki yapıldı.

Bulgular: Ga-68 DOTATATE PET/BT tetkikinde sol supraklaviküler, sağ alt juguler, parakardiyak, mediastinal lenfatik istasyonlar ile bilateral hiler/peribronşiyal alanda ve sol retrokrural alanda büyüğü 25x18 mm boyutlu lenf nodlarında metastaz ile uyumlu yoğun Ga-68 DOTATATE tutulumu izlendi. Sağ akciğerde 3x4 cm boyutlu lezyonda, sağ 8. kosta posterolateralinde kas planlarında izlenen 56x23 mm boyutlu yumuşak doku dansiteli lezyonda yoğun Ga-68 DOTATATE tutulumu saptandı. Ayrıca sakrumda yoğun Ga-68 DOTATATE tutulumu gösteren multipl litik-sklerotik lezyonlar izlendi.

Sonuç: Atipik timik karsinoid tümörler erkeklerde 3 kat daha fazla olmak üzere orta-ileri yaşlarda nadir görülen bir malignitedir. Çoğunlukla agresif seyirlidir. Hastalar non-spesifik semptomlarla, paraneoplastik sendromlarla (adrenal yetmezlik, cushing hastalığı vb.) ve kitlenin baskısına bağlı öksürük, ağrı, nefes darlığı şikayetleriyle başvurur. Tanısı cerrahi rezeksiyon sonrası biyopsi ile konur. Atipik timik karsinoid tümörler, daha sık tip-2 somatostatin reseptörü olmak üzere hücre zarında somatostatin reseptörlerini aşırı ekspresye ederler. Bu nedenle Ga-68 DOTATATE PET/BT tetkiki atipik timik karsinoid tümörlerin görüntülemesinde önemli bir yöntemdir. Bu olgu sunumunda oldukça nadir görülen, yaygın metastazlı atipik timik karsinoid tümörlerde Ga-68 DOTATATE PET/BT tetkikinin önemi vurgulandı.

Anahtar Kelimeler: DOTATATE PET/BT, atipik timik karsinoid



Figür 1.

[PS-086]

Meme Kanserini Taklit Eden Pektoral Kas Kaynaklı Nadir Görülen Miksofibrosarkomun F-18 FDG PET/BT Görüntülemesi

Rahime Şahin¹, Özge Erol¹, Ediz Beyhan¹, Mehmet Can Baloğlu¹, Esra Arslan¹, Semiha Battal Havare², Ekrem Ferlengöz³, Nurhan Ergül¹, Tefik Fikret Çermik¹

¹Sağlık Bilimler Üniversitesi, İstanbul Eğitim ve Araştırma Hastanesi, Nükleer Tıp Kliniği, İstanbul

²Sağlık Bilimler Üniversitesi, İstanbul Eğitim ve Araştırma Hastanesi, Patoloji Kliniği, İstanbul

³Sağlık Bilimler Üniversitesi, İstanbul Eğitim ve Araştırma Hastanesi, Genel Cerrahi Kliniği, İstanbul

Amaç: Miksofibrosarkom (MFS), değişken miksoid stroma ve pleomorfizm gösteren fibroblastik lezyon yelpazesine sahip, sıklıkla ekstremitelerden kaynaklanan bir sarkom tipidir. Bu olgu sunumunda pektoralis kasi kaynaklı MFS tanılı hastanın F-18 florodeoksiglukoz (FDG) pozitron emisyon tomografi/bilgisayarlı tomografi (PET/BT) bulguları sunuldu.

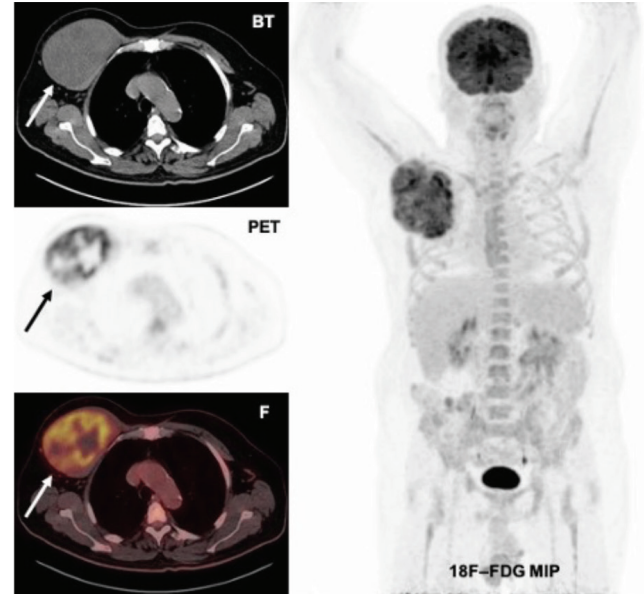
Yöntem: Sağ göğüs duvarında ele gelen ağrısız kitle nedeni ile biyopsi yapılmış ve sonucu MFS olarak raporlanan 63 yaşındaki erkek hastaya, evreleme amacıyla F-18 FDG PET/BT görüntülemesi yapıldı.

Bulgular: F-18 FDG PET/BT görüntülemesi öncesinde kitleden yapılan multipl tru-cut biyopsi örneklemeğinde iğsi ve pleomorfik patern sergileyen malign filloid tümörün stromal komponenti düşünülerek kesin tanı için cerrahi sınırlarla rezeksiyon önerilmiştir. Operasyon öncesi metastaz araştırması için yapılan F-18 FDG PET/BT'de sağ meme üst-orta kadranda yerleşim gösteren, derialtı dokuda inferiora devamlılığı bulunan, pektoral kas kaynaklı olduğu düşünülen nispeten düzgün sınırlı, 11x7,5 cm boyutunda, ortasında muhtemelen nekrotik komponentine ve/veya tümöral heterojeniteye bağlı olduğu düşünülen hipometabolik-hipodens alanların izlendiği, cidarında yoğun FDG tutulumunun gözleendiği (SUV_{max}: 12) kitlesel lezyon izlenmiştir (Figür 1, siyah ve beyaz oklar). Kitlenin göğüs ön duvarına invazyonu izlenmemiştir. Sağ aksillada nodal metastazı düşündürebilecek yoğun FDG tutulumu gösteren bir LAP izlenmemiş olup ayrıca tüm vücudun diğer kısımlarında uzak metastaz varlığına bulgu izlenmemiştir. Geniş eksizyon ile kitle çıkarılmış ve histopatoloji sonucu belirgin selularite ve mitoz içeren, yüksek dereceli MFS tanısı almıştır.

Sonuç: MFS daha çok yaşlı hasta grubunda görülmele birlikte yaş aralığı oldukça geniştir. Sıklıkla alt ekstremitelerde yumuşak doku kaynaklı yavaş büyüyen ağrısız kitleler olarak ortaya çıkarlar. Gövde ve baş-boyunda

nadiren gözlenirler. Olguların üçte biri iskelet kasi-fasya kaynaklı olup üçte ikisi deri-derialtı doku kaynaklıdır. Tümörün heterojen yapıda olması nedeniyle bazen biyopsi ile kesin tanı sağlanamayıp kitlenin total rezeksiyonu sonrası tanı konulmaktadır. MFS olgularında muhtemelen tümörün heterojen yapıyla ilişkili olarak PET/BT'de homojen olmayan F-18 FDG tutulumu izlenmektedir. Yüksek histolojik grade ile F-18 FDG tutulumu arasında ilişkili olabileceği bildirilmiştir. Lokal nüks ve uzak metastaz varlığı sağkalım ile yakından ilişkilidir. F-18 FDG PET/BT, morfolojik bilginin yanı sıra lezyonun metabolik durumunu göstererek evrelemeye, metastatik olgularda ise tedaviye yanıtın değerlendirilmesine yardımcı olur. Literatürde göğüs duvarı kaynaklı MFS'nin evrelemesinde F-18 FDG PET/BT'nin potansiyel rolünü araştıran makaleler sınırlı olup bu nadir görülen sarkom türüne ait olgumuzun F-18 FDG PET/BT bulguları sunulmuştur.

Anahtar Kelimeler: F-18 FDG PET/BT, miksofibrosarkom



Figür 1.

BT: Bilgisayarlı tomografi, PET: Pozitron emisyon tomografi, FDG: Florodeoksiglukoz, MIP: Maksimum yoğunlukta projeksiyon

[PS-087]

FDG PET/BT'de Hepatik Superscan Görünümü

Buğra Kaya, Zeynep Aydın, Özlem Şahin, Çağlağül Erol, Ahmet Eren Şen

Necmettin Erbakan Üniversitesi Meram Tıp Fakültesi, Nükleer Tıp Anabilim Dalı, Konya

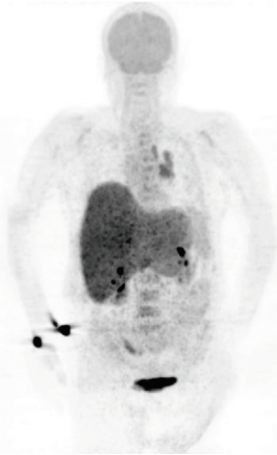Amaç: Pozitron emisyon tomografisinde (PET) karaciğerde diffüz yoğun F-18 florodeoksiglukoz (FDG) Uptake'siyle birlikte beyinde ve kalpte azalmış fizyolojik aktivite, genellikle FDG hepatik superscan olarak bilinir. PET görüntülemesinde nadir bir bulgu olan hepatik Superscan'in nedenleri genellikle neoplastik, özellikle lenfomadır. Burada akciğer nöroendokrin karsinom tanılı hastada yaygın karaciğer metastazını, FDG hepatik Superscan'in nadir bir nedeni olarak sunuyoruz.

Olgu: Altmış iki yaşında erkek hasta, 15 gündür olan halsizlik, karında şişkinlik, iştahsızlık, idrarda koyulaşma şikayetiyle daha önceden üriner sistem taşı öyküsü olması nedeniyle ürolojiye başvuruyor. Yapılan tahlillerde

karaciğer fonksiyon testlerinde bozukluk olması nedeniyle dahiliyeye yönlendirilmiş. Yapılan batin ultrasonografi karaciğerin tüm segmentlerinde büyüğü 2 cm çapa ulaşan yaygın metastaz izlenmiş, normal parankim seçilememiştir. Karaciğerden alınan biyopsi sonucu akciğer kaynaklı nöroendokrin karsinom metastazı olarak geldi. Hastaya kliniğimizde çekilen F-18 PET/BT görüntülerinde karaciğerde hepatik superscan görünümü izlendi. Ayrıca sol akciğer santralde primer kitleye ait artmış FDG tutulumu izlendi.

Sonuç: Beyin ve kalpte azalmış fizyolojik aktiviteyle birliktelik gösteren FDG hepatik superscan, PET görüntülemeye nadir görülen bir bulgudur. Genellikle neoplastik lezyonlardan, özellikle lenfomadan kaynaklanmakla birlikte, hastamızın durumunda olduğu gibi nöroendokrin karsinom metastazı da FDG hepatik Superscan'ın nadir bir nedeni olabilir.

Anahtar Kelimeler: Hepatik superscan, F-18 FDG, PET/BT



Resim 1. PET/BT MIP görüntüsünde hepatik superscan görünümü

BT: Bilgisayarlı tomografi, PET: Pozitron emisyon tomografi, MIP: Maksimum yoğunlukta projeksiyon

[PS-088]

Prostat Kanserinin Nadir Metastazı: Koroid

Gözde Mütevelizade, Ceren Sezgin, Gül Gümüşer, Elvan Sayıt

Manisa Celal Bayar Üniversitesi, Nükleer Tıp Anabilim Dalı, Manisa

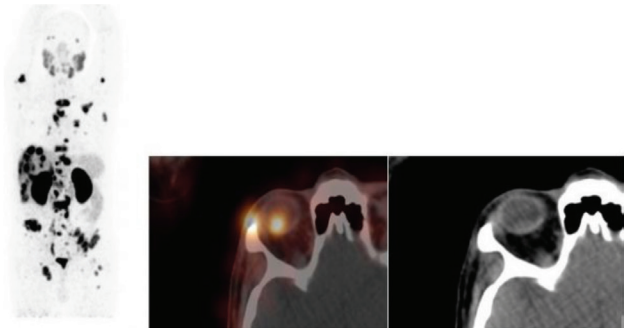
Amaç: Prostat kanseri dünyada erkeklerde akciğer kanserinden sonra en sık görülen malignitedir. Prostat-spesifik membran antijeni (PSMA) prostat kanseri hücrelerinde sıklıkla eksprese edilen bir transmembran proteini olup son yıllarda görüntüleme ve tedavide hedef antijen olarak kullanılmaktadır. Galyum-68 prostat spesifik membran antijen (Ga-68 PSMA) Pozitron emisyon tomografi/bilgisayarlı tomografi (PET/BT) 2013 yılından beri prostat kanseri yönetiminde önemli role sahiptir. Günümüzde Ga-68 PSMA PET/BT prostat kanserli hastalarda evreleme, yeniden evreleme ve tedaviye yanıt değerlendirmede sıklıkla kullanılmaktadır. Prostat kanseri sıklıkla kemik ve pelvik lenf nodlarına metastaz yapmaktadır.

Olgu: Elli yedi yaşında prostat adenokarsinomu tanısı alan erkek hastaya (prostata özgü antijen (PÖA) 11,3 ng/mL, Gleason skoru 5+4) radikal prostatektomi sonrası pelvik radyoterapi uygulanmış olup, takiplerinde PÖA seviyesinde progresyon saptanması üzerine kliniğimize Ga-68 PSMA PET/BT tetkiki için yönlendirildi. Görüntüleme sonucunda PSMA ekspresyonu gösteren metastatik mediastinel lenf nodları, karaciğer metastazları,

abdominal-pelvik metastatik lenf nodları ve sklerotik kemik metastazları saptandı. Tanımlanan lokalizasyonlara ek olarak sağ göz küresi posterior kesiminde izlenen yaklaşık 13x10 mm boyutlarındaki lezyonda fokal Ga-68 PSMA ekspresyonu saptandı (SUV_{maks}: 6,4) (Figür 1). Yapılan orbita manyetik rezonans "Sağda bulbus okulide posteriorda, bulbus okulide sınırlı, T2A hipointens, T1A izointens, kontrastla belirgin parlaklaşma gösteren, düşük görünür difüzyon katsayısı değerleri bulunan, 12x8 mm boyutlarında lezyon izlenmiş olup, metastaz ile uyumludur" şeklinde raporlandı (Figür 2). Oftalmolojik muayenede lezyonun koroidal metastaz ile uyumlu olduğu kanaatine varılarak hastaya sistemik [Krukenberg tümörü (KT-HT)] tedavi başlandı.

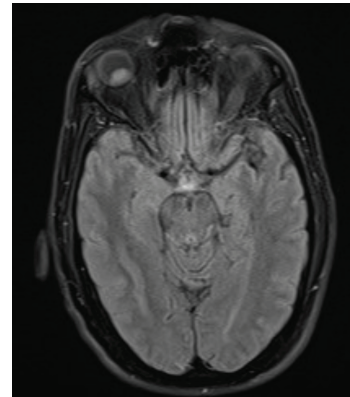
Sonuç: Koroid, yoğun vasküler yapısı nedeniyle en sık oftalmik metastaz lokalizasyonudur. Koroide en sık metastaz yapan tümörler meme (%40-47) ve akciğer (%21-29) kanserleridir. Bilateral-multifokal metastazlar sıklıkla meme kanserine; unilateral-unifokal metastazlar genellikle akciğer kanserine bağlıdır. Sistemik kemoterapi, immünoterapi, hormonoterapi, total göz radyoterapisi, transpupiller radyoterapi ve enükleasyon tedavi seçenekleri arasındadır. Hastanın sistemik durumuna ve koroidal lezyonun özelliklerine göre karar verilmektedir. Ga-68 PSMA PET/BT tetkiki yorumlanırken, sık metastaz lokalizasyonları dışındaki alanlar da dikkatlice değerlendirilmeli, olası nadir metastatik lezyonlar hastanın tedavi planını etkilediği için önemli olup gözden kaçırılmamalıdır.

Anahtar Kelimeler: Ga-68 PSMA PET/BT, metastaz, koroid



Figür 1. Maksimum yoğunluk projeksiyonu (MIP), PET/BT füzyon ve BT görüntülerinde sağ göz küresi posterior kesiminde izlenen lezyonda fokal Ga-68 PSMA ekspresyonu (SUV_{maks}: 6,4)

PET/BT: Pozitron emisyon tomografi/bilgisayarlı tomografi, MIP: Maksimum yoğunlukta projeksiyon, PSMA: Prostat-spesifik membran antijeni



Figür 2. Aynı hastanın MR görüntülerinde sağda bulbus okulii posteriorda izlenen lezyon
MR: Manyetik rezonans

[PS-089]

Mesanenin İnguinal Kanala Herniasyonu

Nuh Filizoğlu, Selin Kesim, Ceren Özge Şahin, Zeynep Ceren Balaban Genç, Khanım Niftaliyeve, Tuğba Nergiz Kıssa, Kevser Öksüzoğlu, Salih Özgüven, Feyza Şen, Tunç Öneş, Sabahat İnanır, Halil Turgut Turoğlu, Tanju Yusuf Erdil

Marmara Üniversitesi Pendik Eğitim ve Araştırma Hastanesi, Nükleer Tıp Anabilim Dalı, İstanbul

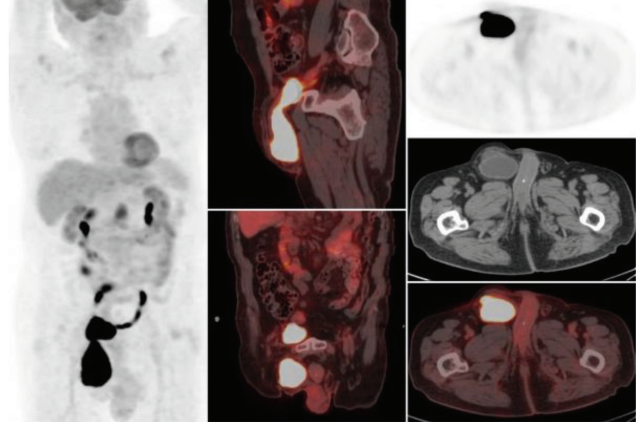
Amaç: Mesanenin inguinal kanala herniasyonu nadirdir ve genellikle asemptomatik hastalarda rastlantısal olarak saptanır. Bununla birlikte, dizüri, sık idrara çıkma, noktüri ve hematüri gibi semptomlar da yaygındır. Nükleer tıp tetkiklerinde mesanenin değerlendirilmesi zordur, çünkü birçok radyoaktif madde idrar yolu ile atılır. Mesane aktivitesi, barsak, rektum veya skrotumdaki anormal bir tutulum ile kolayca karıştırılabilir ve birçok nükleer tıp çalışmasında pelvik görüntülerin yanlış yorumlamasına yol açabilir. Bu olgu sunumunda mide kanseri tanısı ile takip edilen bir hastada F-18 florodeoksiglukoz (FDG) pozitron emisyon tomografi/bilgisayarlı tomografi (PET/BT) taraması sırasında tesadüfen tespit edilen mesanenin inguinal kanala herniasyonunu sunduk.

Yöntem: Mide kanseri tanılı 80 yaşında erkek hastaya tedaviye yanıtın değerlendirilmesi amacıyla FDG PET/BT görüntüleme yapıldı.

Bulgular: FDG PET/BT'de paraaortakaval alanda hafif hipermetabolik metastatik lenf nodları görüldü. Maksimum yoğunluk projeksiyonu imajlarda sağ inguinal alanda yoğun FDG tutulumu görüldü. Transaksiyal BT ve PET görüntüleri birlikte değerlendirildiğinde bu yoğun FDG tutulumunun inguinal kanala herniye olan mesaneye ait yoğun üriner aktiviteden kaynaklandığı anlaşıldı.

Sonuç: Mesanenin inguinal kanala herniasyonu, tüm alt karın hernilerinin %0,5-%3'ünü ve tüm kasık hernilerinin %1-3'ünü temsil eder ve 50-70 yaş arası obez erkeklerde görülür. Olgumuzda da görüldüğü gibi bu herniasyonların çoğu direkt ve sağ tarafta görülür. Olası nedenleri arasında prostat hipertrofisine bağlı mesane boynu tıkanıklığı, azalmış mesane tonusu, zayıf pelvik kaslar ve obezite bulunur. Çoğu asemptomatiktir ve radyolojik görüntüleme sırasında tesadüfen saptanır. FDG PET/BT'de normal idrar atılımı nedeniyle böbreklerde, ureterlerde ve mesanelerde yoğun FDG tutulumu görülür. Hastalardan özellikle patoloji pelviste ise rutin olarak nükleer görüntüleme önce miksiyon yapmaları istenir. Anormal artmış FDG aktivitesinin bulunması yanlış metastaz tanısı konulmasına ve kanser evrelemesinde problemlere yol açabilir. Bu olgu sunumunda tesadüfen saptanan mesanenin inguinal kanala herniasyonu bulgusuna ait ilginç bir olguyu bildiriyoruz ve aynı zamanda inguinal kanalda FDG tutulumuna sebep olacak benign bulguları metastaz gibi malign nedenlerden ayırt etmede hibrid görüntülemenin önemi vurguluyoruz.

Anahtar Kelimeler: FDG PET/BT, mesane, inguinal herni



Figür 1.

[PS-090]

Postmenapozal Kanama Şikayeti ile Başvuran Hastada Primer Mide Adenokarsinomuna Eşlik Eden Dev Krukenberg Tümörü

Sibel Uçak Semirgin, Samed Eslemey, Tarık Başoğlu

Ondokuz Mayıs Üniversitesi Tıp Fakültesi, Nükleer Tıp Anabilim Dalı, Samsun

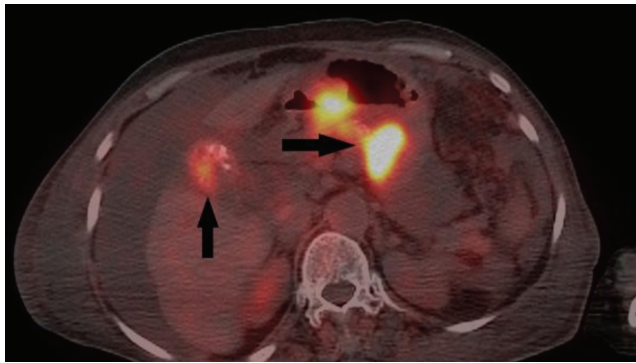
Amaç: Krukenberg tümörü (KT), gastrointestinal sistemden orjin alan, nadir görülen bir metastatik over tümördür. En sık saptanan primer malignite mide adenokarsinomu olmakla birlikte, meme, safra kesesi, pankreas ve kolon kaynaklı tümörlerde de karşımıza çıkmaktadır. KT tespiti primer tümör tanısı ile eş zamanlı veya sonrasında olabilmektedir. Burada, postmenapozal kanama şikayeti ile başvuran ve bilateral büyük boyutlu KT saptanan bir hastaya ait bulgular sunulacaktır.

Olgu: Yetmiş dört yaşındaki kadın hasta yaklaşık 3 aydır mevcut olan postmenapozal kanama şikayeti ile tetkik edildi. CA125 düzeyi 11,9 U/mL (n=0-35) ve CA19-9 düzeyi 343,7 U/mL (0-37) idi. Batın manyetik rezonans (MR) incelemede, mide korpusunda asimetric kalınlaşma ve diffüzyon kısıtlaması; çölyak grupta büyüğünün kısa çapı 10 mm olan lenf nodları tespit edildi. Her iki overde büyük olup, sağda 78x61 mm ve solda 69x55 mm boyutlarda; T2 serilerde heterojen hiperintens ve solid görünümde izlendi. Her iki overde diffüzyon kısıtlaması mevcuttu. Eş zamanlı yapılan F-18 florodeoksiglukoz (FDG) pozitron emisyon tomografi/bilgisayarlı tomografi (PET/BT) incelemede, mide korpusu ile birlikte küçük kurvaturda şiddetli hipermetabolik duvar kalınlaşması (SUV_{maks}: 21,1) ve batında barsak yapılarından net ayırt edilmeyen kısmen mezenterik yerleşimli implant lehine değerlendirilen hipermetabolik odak (SUV_{maks}: 4,33) saptandı (Resim1). Bilateral adneksiyel alanda sağda en geniş yerinde 123x92 mm; solda 124x66 mm boyutlara ulaşan heterojen karakterde belirgin artmış metabolik aktivite tespit edildi (SUV_{maks}: 7,92) (Resim2). Görüntüleme bulguları tümüyle değerlendirildiğinde, primer mide tümörüne eşlik eden bilateral KT lehine yorumlandı. Endoskopik olarak mide küçük kurvatur düzeyinden alınan biyopsi materyalinin histopatolojik incelemesi intestinal tip gastrik adenokarsinom ile uyumlu idi. Hastaya kemoterapi planlandı, ancak hasta tedaviyi reddetti. Tanı sonrası 4. ayda genel durum bozukluğu ve gastrointestinal kanama şikayeti ile merkezimize başvuran hasta kaybedildi.

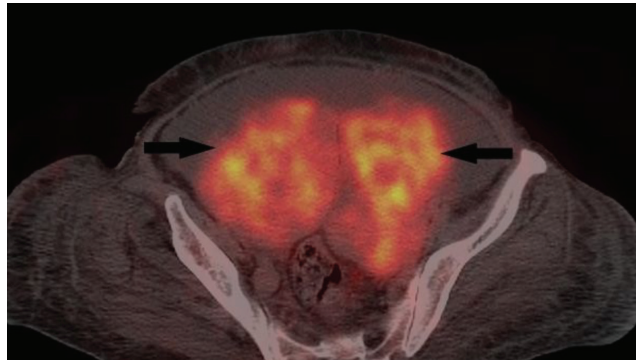
Sonuç: KT, sıklıkla mide kaynaklı tümörlere sekonder olarak ortaya çıkan ve premenapozal dönemde daha fazla görülen (ortalama yaş 45) metastatik over tümördür. En sık semptom abdominal şişkinlik ve ağrıdır. Hastamızın

yaşının ileri olması, mide tümörünü düşündürecek yakınması bulunmaması ve postmenopozal kanama şikayeti olması nedeni ile ilk incelemede KT açısından atipik olarak değerlendirilebilir. Ek olarak, CA125 düzeyinin yüksek olmasının, hastalığın tespitinde önemli bir parametre olduğu bilinmekle birlikte, hastamızda normal sınırlarda saptanmıştır. Bununla birlikte gerek MR gerekse PET/BT incelemede, primer mide tümörüne eşlik eden bilateral over kitellerinin KT ile ilişkili olduğu öngörülmüştür. Tanıda ve tedavi yanıtının değerlendirilmesinde ultrasonografi, BT, MR gibi radyolojik görüntüleme yöntemlerinin yanında, özellikle tedaviye bağlı oluşan değişiklikler ile rezidü/nüks malign doku ayırıcı tanısında F-18 FDG ile yapılan PET/BT görüntülemenin ek katkı sağladığı düşünülmektedir.

Anahtar Kelimeler: Mide kansinomu, Krukenberg tümörü, PET/BT



Resim 1.



Resim 2.

[PS-091]

Kolorektal Tübülovillöz Adenomda Fokal Artmış F-18 FDG Tutulumu: Olgu Sunumu

Aslıhan Yıldırım¹, Fatma Arzu Görtan¹, Elif Özdemir^{1,2}

¹Ankara Şehir Hastanesi, Nükleer Tıp Kliniği, Ankara

²Ankara Yıldırım Beyazıt Üniversitesi Tıp Fakültesi, Nükleer Tıp Anabilim Dalı, Ankara

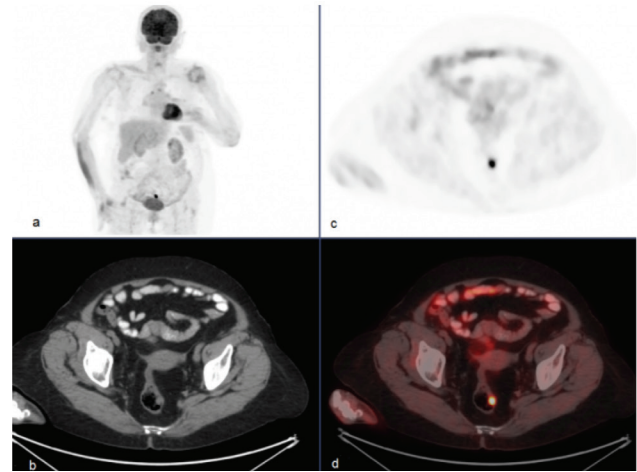
Amaç: F-18 florodeoksiglukoz (FDG) pozitron emisyon tomografi/bilgisayarlı tomografi (PET/BT) çekilen hastalarda değişen oranlarda gastrointestinal aktivite tutulumu karşımıza çıkabilmektedir. Diffüz ve segmental tutulumlar ön planda fizyolojik veya enflamatuvar süreçleri akla getirmekle beraber fokal tutulumlar benign, premalign veya

malign lezyonlar açısından uyarıcı olmalı ve bu hastaların kolonoskopi ile değerlendirilmesi önerilmelidir. Bu lezyonlardan biri de kolorektal adenomlardır. Kolorektal adenomlar; proliferatif premalign lezyonlardır ve kolonik poliplerin yaklaşık 2/3'ünü oluştururlar. 637.000 hasta üzerinde yapılan global bir meta-analizde kolorektal adenom prevalansı %24 olarak bildirilmiştir. Genellikle asemptomatik seyrederek ve kolon kanseri taraması ile fark edilir. Boyutuna, histolojisine, sayısına bağlı olarak yaklaşık yüzde 5-6 oranında kolorektal kansere dönüşme riski taşır. Tedavisi polipektomi veya kolon rezeksiyonudur; sonrasında kolonoskopik takip önerilir.

Olgu: Yetmiş altı yaşında kadın hastada soliter pulmoner akciğer nodülünde metabolik değerlendirme amacıyla tarafımızca çekilen F-18 FDG PET/BT'de rektum proksimal kesiminde yerleşimli yaklaşık 1 cm çaplı polipoid lezyonda artmış F-18 FDG tutulumu (SUV_{maks} : 21,57) saptanmıştır (Figür 1). Hastaya tarafımızca kolonoskopik inceleme önerilmiş ve yapılan kolonoskopik biyopside tübülovilloz adenom saptanmıştır.

Sonuç: Malignite, enfeksiyon odağı araştırması ve sistemik enflamatuvar hastalıklar gibi çeşitli endikasyonlarla F-18 FDG PET/BT çekilen hastalarda insidental saptanan fokal kolonik tutulumlar fizyolojik ve benign olabilmekle beraber literatürde %50 oranına kadar premalign ve malign lezyonlara karşılık geldiğini gösteren çalışmalar mevcuttur. Literatürde benign, premalign veya malign lezyon histopatolojisi ile ortalama SUV_{maks} arasında anlamlı bir korelasyon bulunamamış olup ayırıcı tanıda kolonoskopik inceleme ve histopatolojik korelasyon önem kazanmaktadır. Böylelikle adenom gibi premalign veya malign lezyonların erken tanısı ve tedavisi mümkün olabilmektedir. Bu olgumuzda da yüksek SUV_{maks} değeri gösteren lezyona önerilen kolonoskopik-histopatolojik değerlendirme sonucunda adenom tanısı konulmuştur.

Anahtar Kelimeler: Tübülovillöz adenom kolorektal kansinomu F-18 FDG PET/BT



Resim 1. Rektum proksimal kesiminde yerleşimli yaklaşık 1 cm çaplı polipoid lezyonda artmış F-18 FDG tutulumu (SUV_{maks} : 21,57) saptanmıştır. a MIP, b transaksial PET, c transaksial PET ve d transaksial füzyon görüntüleri

F-18 FDG: F-18 florodeoksiglukoz, PET: Pozitron emisyon tomografi, BT: Bilgisayarlı tomografi, MIP: Maksimum yoğunlukta projeksiyon

[PS-092]

Foliküler Lenfoma Tanısı Olan Bir Hastada F-18 FDG PET/ BT ile Saptanan Multipl Deri Altı Hipermetabolik Nodüller

Arzu Cengiz¹, İrfan Yavaşoğlu², Yakup Yüreklî¹

¹Aydın Adnan Menderes Üniversitesi Tıp Fakültesi, Nükleer Tıp Anabilim Dalı, Aydın

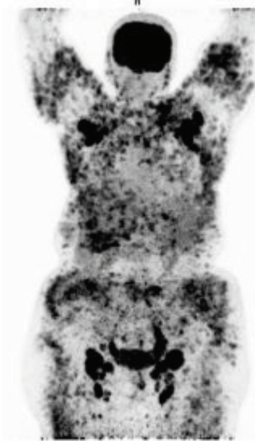
²Aydın Adnan Menderes Üniversitesi Tıp Fakültesi, Hematoloji Bilim Dalı, Aydın

Amaç: Ekstranodal lenfoma, tüm lenfomaların yaklaşık %25'inde görülen, hemen tüm organlarda görülebilen bir klinik durumdur. Primer subkütanöz lenfoma, gastrointestinal lenfomalardan sonra ikinci en sık görülen ekstranodal non-hodgkin lenfoma türüdür. Ancak diğer alanlarda tutulum olmadan sadece deri tutulumu olması nadirdir. Bilgisayarlı tomografi (BT), lenfoma hastalarının izleminde önemli rolü olan bir görüntüleme yöntemi olmakla birlikte kütanöz lenfomada rolü sınırlıdır. Tüm vücut F-18 FDG pozitron emisyon tomografi (PET)/BT, lenfoma hastalarında nodal ve ekstranodal hastalığın saptanmasında diğer görüntüleme yöntemlerine oranla sensitivite ve spesifitesi yüksek görüntüleme metodudur. Erken evre deri lezyonları düşük glukoz metabolizması nedeniyle PET/BT'de yanlış negatif olarak da izlenebilmektedir. Bu çalışmada, foliküler lenfoma tanısıyla yapılan F-18 FDG PET/BT görüntülerinde tüm vücutta artmış FDG tutulumu gösteren yaygın deri altı nodüler lezyonlar izlenen bir hastanın bulguları sunulmaktadır.

Olgu: Boyun sağ tarafta şişlik şikayeti ile başvuran 46 yaşında kadın hastanın yapılan eksizyonel lenf nodu biyopsisi foliküler lenfoma ile uyumlu olarak değerlendirilmiştir. İlk F-18 FDG PET/BT görüntülerinde retroperitoneal ve bilateral inguinal hipermetabolik lenf nodları dışında ekstranodal bulgu izlenmemiştir. Kemoterapisini alan hastanın tedavi yanıtı için yapılan PET/BT görüntüleri tam yanıt ile uyumlu değerlendirilmiştir. Yaklaşık 2 yıl sonra yapılan mamografi ve meme ultrasonografisinde her iki meme ve aksillada şüpheli lezyonlar izlenmesi nedeniyle yapılan biyopsileri tüm lezyonlar açısından foliküler lenfoma (nüks) ile uyumlu olarak saptanmıştır. Yeniden evreleme amacıyla yapılan F-18 FDG PET/BT görüntülerinde bilateral servikal, aksiller, pelvik ve bilateral inguinal hipermetabolik lenf nodları dışında her iki üst ve alt ekstremitede, gövdede ve her iki memede yaygın hipermetabolik deri altı nodüler lezyonlar ($SUV_{maks} : 12,2$) izlenmiştir (Resim 1). Bu bulgular diğer klinik bulgularla birlikte değerlendirildiğinde ekstranodal (subkütanöz) lenfoma ile uyumlu olarak değerlendirilmiştir.

Sonuç: F-18 FDG PET/BT, lenfoma hastalarının izleminde hem nodal hem ekstranodal hastalığın saptanmasında diğer görüntüleme yöntemlerine oranla duyarlılığı yüksek bir görüntüleme metodudur.

Anahtar Kelimeler: F-18 FDG, foliküler lenfoma



Resim 1. Tüm vücut PET görüntülerinde hipermetabolik lenf nodları yanında FDG tutulumu gösteren yaygın deri altı nodüler lezyonlar

PET: Pozitron emisyon tomografi, FDG: Florodeoksiglukoz

[PS-093]

HCC ve Ga-68 PSMA PET/BT Görüntüleme

Şadiye Altun Tuzcu¹, Ali Uyar¹, Fatih Güzel¹, İhsan Kaplan¹, Serdar Altındağ², Bekir Taşdemir¹

¹Dicle Üniversitesi Tıp Fakültesi, Nükleer Tıp Anabilim Dalı, Diyarbakır

²Diyarbakır Özel Memorial Hastanesi, Nükleer Tıp Kliniği, Diyarbakır

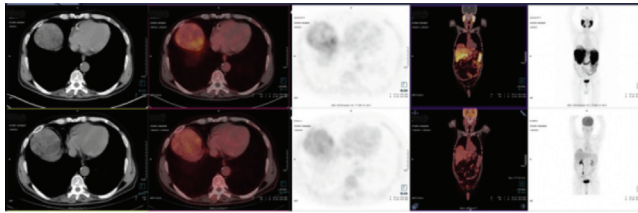
Amaç: Ga-68 Prostat-spesifik membran antijeni (PSMA) pozitron emisyon tomografi/bilgisayarlı tomografi (PET/BT), prostat kanserinin görüntülenmesinde yaygın olarak kullanılan görüntüleme yöntemidir. PSMA ekspresyonu, hepatosellüler kanserler dahil olmak üzere prostat dışı bazı maligniteler için de bildirilmiştir. Hepatosellüler karsinom hepatositlerden köken alan viral hepatit insidansı yüksek toplumlarda daha fazla görülen, yaklaşık yüzde 80'i kronik hepatit B ve kronik hepatit C enfeksiyonu zemininde gelişen primer malign karaciğer tümörüdür. Dünyada en sık görülen beşinci kanserdir. Hepatosellüler karsinom tanısında; görüntüleme yöntemleri, biomarkerlar ve biyopsi kullanılır. Görüntüleme yöntemleri olarak ultrasonografi, BT ve manyetik rezonans tanı yöntemleri kullanılır. Biyomarker olarak alfa fetoprotein değerine bakılır. Biyopsi tüm tetkiklere rağmen tanı konulamazsa devreye sokulacak yöntemdir. Bu olgu sunumunda, HCC tanısı ile F-18 florodeoksiglukoz (FDG) PET/BT görüntüleme yapılan ve FDG tutulumu gösteren iki farklı kitle lezyonunun, Ga-68 PSMA PET/BT görüntülemesinde izlenen bulguları sunulmuştur.

Olgu: HCC tanılı, 70 yaşında erkek hastaya inisiyal evreleme amacıyla yapılan F-18 FDG PET/BT görüntülemesinde; karaciğer kubbeden sağ hemitoraksa egzofitik uzanım gösteren düzgün sınırlı heterojen dansiteli 84x73 mm boyutlu kitlede $SUV_{maks} : 3,7$ ve sağ lobun tamamına yakını kaplayan alanda izlenen düzensiz sınırlı infiltratif hipodens kitlede $SUV_{maks} : 4$ olarak saptandı. Kitle lezyonlarının ayırıcı tanısı açısından yapılan Ga-68 PSMA PET/BT tetkikinde; karaciğer kubbeden sağ hemitoraksa egzofitik uzanım gösteren düzgün sınırlı heterojen dansiteli kitlede $SUV_{maks} : 4$ artmış PSMA tutulumu ve sağ lobun tamamına yakını kaplayan alanda izlenen düzensiz sınırlı infiltratif hipodens kitlede $SUV_{maks} : 26,2$ artmış PSMA tutulumu saptandı. HCC hastalarını değerlendirmede F-18 FDG PET/BT görüntülemenin rolü tümörün düşük metabolizması nedeniyle genellikle sınırlıdır. Ga-68 PSMA PET/BT prostat kanseri görüntülemesinde kullanılan güncel bir yöntemdir. Ancak, artmış PSMA ekspresyonu aralarında

HCC'ninde bulunduğu birçok prostat dışı malignitede de tespit edilmiştir. HCC olgularında PSMA tutulumunu bildiren az sayıda çalışma mevcuttur. Bir çalışmada HCC hastalarında Ga-68 PSMA görüntülemenin F-18 FDG görüntülemeye göre daha üstün olduğu bildirilmiştir. Başka bir çalışmada HCC hastalarında PSMA tutulumunun saptandığı ancak F-18 FDG PET'den daha üstün olmadığı gösterilmiştir. Bizim olgumuzda HCC olarak kabul edilen kitle lezyonunda PSMA tutulumu, FDG tutulumuna göre çok daha yüksekti. Atipik HCC ya da bening başka bir lezyon ile ilgili olabileceği düşünülen, benzer karakterde FDG ve PSMA tutulumu gösteren kitleden patolojik örneklemeye yapılması planlandı.

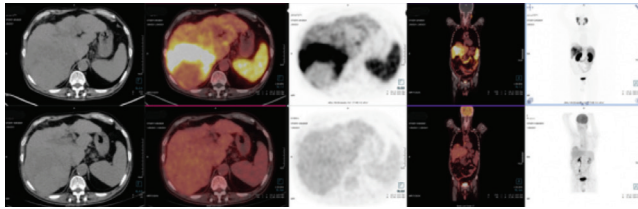
Sonuç: Düşük FDG affinitesi gösteren HCC hastalarında Ga-68 PSMA PET/BT görüntüleme lezyon karakterizasyonu açısından yarar sağlayabilir. Ayrıca, PSMA ekspresyon varlığının saptanmasının, gelecekte hedefe yönelik tedavi için bir kılavuz görevi görebileceğine inanıyoruz.

Anahtar Kelimeler: HCC, prostat kanseri, F-18 FDG PET/BT, Ga-68 PSMA PET/BT



Resim 1. Atipik HCC veya bening karaciğer lezyonu olduğu düşünülen kitlenin FDG PET/BT ve Ga-68 PSMA PET/BT görüntüsü

FDG: Florodeoksiglukoz, PET/BT: Pozitron emisyon tomografi/bilgisayarlı tomografi, PSMA: Prostat-spesifik membran antijeni



Resim 2. HCC tanısı almış kitlenin FDG PET/BT ve Ga-68 PSMA PET/BT görüntüsü

FDG: Florodeoksiglukoz, PET/BT: Pozitron emisyon tomografi/bilgisayarlı tomografi, PSMA: Prostat-spesifik membran antijeni

[PS-094]

EGFR İnhibitörlerine Bağlı Deri Toksikitesi ve Tedavi Yanıt İlişkisi; İki Olgu Sunumu ve Literatür Özeti

Özge Erol, Ediz Beyhan, Rahime Şahin, Mehmet Can Baloğlu, Nurhan Ergül, Esra Arslan, Tevfik Fikret Çermik

Sağlık Bilimleri Üniversitesi, İstanbul Eğitim ve Araştırma Hastanesi, Nükleer Tıp Kliniği, İstanbul

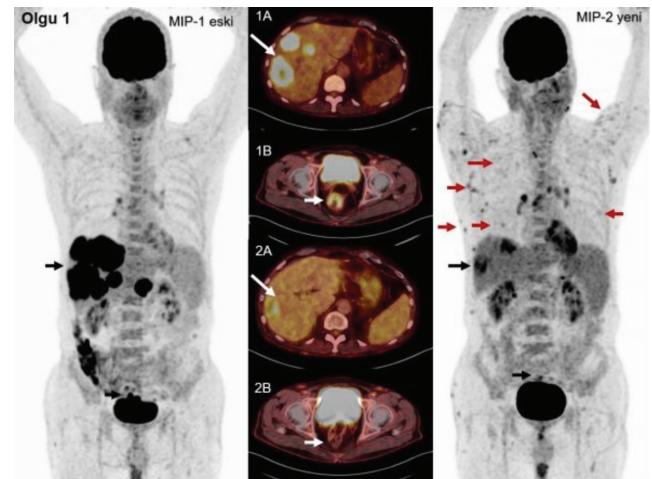
Amaç: Epidermal büyüme faktörü reseptör (EGFR) inhibitörleri kolorektal kanser (mutant olmayan KRAS tümörü), baş-boyun kanseri, akciğer kanseri, meme kanseri gibi kanserlerin tedavisinde başarılı olarak kullanılmaktadır. Tedavinin en sık yan etkisi olan deri toksisitesinin şiddeti ve yaygınlığı, tedaviye yanıtın ve sağkalımın iyi bir göstergesidir. EGFR inhibitörüne bağlı deri toksisitesi gelişmiş iki olgunun pozitron emisyon tomografi/bilgisayarlı tomografi (PET/BT) ile değerlendirilmesini sunuyoruz.

Olgu 1: Metastatik rektum kanseri tanısı ile takip edilen 62 yaşında erkek hastaya 8 kür cetuximab, okzalipatin, fluorourasil, folinik asit tedavisi sonrası yeniden evreleme amacıyla PET/BT görüntülemesi yapıldı. Güncel çalışma, tedavi öncesi PET/BT ile karşılaştırmalı olarak değerlendirildiğinde; primer tümör ve karaciğer metastazlarında belirgin regresyon izlenirken, deri yüzeyinde yeni gelişen çok sayıda patolojik artmış FDG tutulumu gösteren lezyonlar dikkat çekti. Bu tutulumlar hastanın anamnezinde bulunan EGFR inhibitörü (cetuximab) kullanımına bağlı deri toksisitesi lehine değerlendirildi. Hasta muayene edildiğinde; tedavinin ilk dozundan 2 hafta sonra başlayan çoğunluğu vücut üst yarısında yerleşen akneiform erüpsiyonlar, maküler, papüler lezyonlar ve post enflamatuvar hiperpigmentasyonlar izlendi.

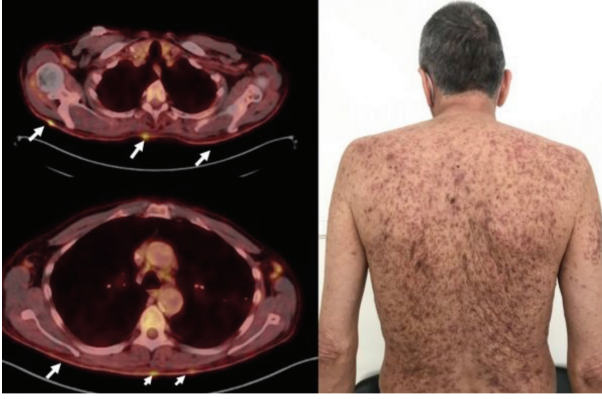Olgu 2: Metastatik kolon kanseri tanısı ile takip edilen 36 yaşında erkek hastaya 6 kür fluorourasil, okzalipatin, folinik asit, panitumumab tedavisi sonrası yeniden evreleme amacıyla PET/BT görüntülemesi yapıldı. Güncel çalışma, tedavi öncesi PET/BT ile karşılaştırmalı olarak değerlendirildiğinde; inen kolon düzeyinde primer tümörün boyut ve metabolizmasında, tümör çevresinde izlenen metastatik lenf nodlarında ve karaciğer parankiminde izlenen metastatik lezyonlarda belirgin regresyon izlenirken deri-deri altında çok sayıda bir kısmı nodüler nitelikte yeni gelişen FDG tutulumları izlenmiştir. Bu tutulumlar hastanın anamnezinde bulunan EGFR inhibitörü (panitumumab) kullanımına bağlı deri toksisitesi lehine değerlendirildi. Hastanın muayenesinde tedavinin ilk dozundan 1 hafta sonra başlayan, gövde ön ve arka yüzde + yüzde koyu eritemli papül ve plaklar. Yüzdekiler yer yer impetiginize olarak izlendi.

Sonuç: Deri reaksiyonları EGFR inhibitörlerinin en sık yan etkisidir, ilacın etki mekanizmasından kaynaklanır. Hastaların %80'inden fazlasında görülür. Yüz, saçlı deri, göğüs ve sırt bölgesinde görülür. En sık papülopüstüler/akneiform erüpsiyonlar şeklindedir. Deri reaksiyonu ilaca başlanmasından ortalama 2 hafta sonra görülür. EGFR inhibitörü ilişkili döküntünün yaygınlığı ve şiddeti bizim olgularımızda da olduğu gibi tedavide yanıtın ve sağkalımın iyi bir göstergesidir.

Anahtar Kelimeler: EGFR inhibitörleri, cetuximab, panitumumab, deri toksisitesi, F-18 FDG PET/BT



Olgu 1.



Olgu 2.

[PS-095]

Nöroendokrin Tümörlerde Ga-68 DOTA TATE Pozitron Emisyon Tomografisinde Kalp Tutulumu, Olgu Serisi

Ümmühan Abdülrezzak, Dilek Algur, Ahmet Tutuş

Erciyes Üniversitesi Tıp Fakültesi, Nükleer Tıp Anabilim Dalı, Kayseri

Amaç: Nöroendokrin tümörler (NET) yavaş büyüyen tümörler olup çok farklı organ ve vücut bölgelerinde genellikle metastazları ile ortaya çıkarlar. Sıklıkla metastaz yaptığı bölgeler karaciğer, lenf nodları, kemik ve akciğer olmasına rağmen nadiren de olsa çok farklı organ ve dokulardaki metastazlarına da rastlanır. Somatostatin reseptör görüntüleme yöntemleri ile bu hastalarda primer tümörün ve metastazlarının tespiti yüksek duyarlılıkla yapılabilmekte ve tedavi stratejilerinin doğru yapılabilmesi sağlanmaktadır. Kardiyak metastazlar çok nadiren birçok farklı kanserde görülebilmekle birlikte Galyum-68 (Ga-68) DOTA TATE ve F-18 florodeoksiglukoz pozitron emisyon tomografi/bilgisayarlı tomografi (PET/BT) görüntülemelerinin devreye girmesiyle birlikte NET'lerde bu sıradışı metastazların bildirimi artış göstermektedir. Yine de literatürde bu metastazlar hakkında çok fazla yayının olmaması nedeniyle ne kadar oranda görüldüğüne dair kesin bir çıkarım yapılamamaktadır. Biz de NET'li hastaların yönetimine katkısı olacağını düşündüğümüz bu yazımızda Ga-68 DOTA TATE PET/BT yaptığımız hastalar içerisinde tespit ettiğimiz kardiyak metastazları olan altı olguyu sunuyoruz.

Olgu 1: Elli iki yaşında, primer ileum NET tanılı; karaciğer, böbrek, testis, seminal vezikül, kemik ve 7 odakta kardiyak metastazı olan erkek hasta.

Olgu 2: Altmış bir yaşında, primer karaciğer NET tanılı; tek odakta kardiyak metastazı olan erkek hasta.

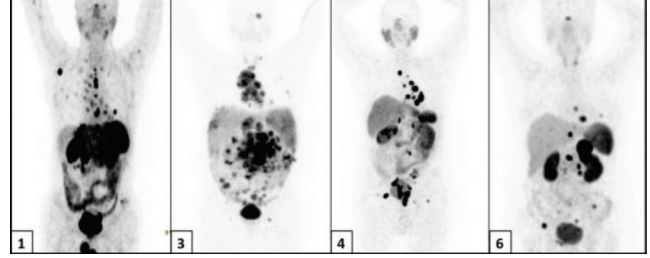
Olgu 3: Kırk sekiz yaşında, karaciğer NET tanılı; akciğer, kolon, kemik ve 3 odakta kardiyak metastazı olan erkek hasta.

Olgu 4: Kırk yaşında, presakral NET tanılı; akciğer, testis, kemik, kas doku ve 13 odakta kardiyak metastazı olan erkek hasta.

Olgu 5: Elli sekiz yaşında, mediastinal karsinoid tümör tanılı, kalp ve kemik iliği tutulumları olan erkek hasta, 8 odakta yamasal tarzda perikardiyal artmış aktivite tutulumu mevcut.

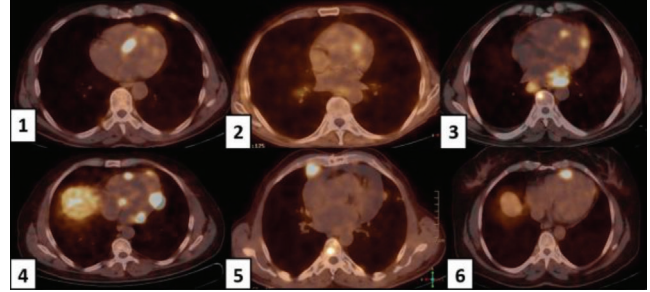
Olgu 6: Elli bir yaşında, karaciğer NET tanılı; sürrenal ve kemik iliği tutulumları ile 3 odakta kardiyak metastazı olan kadın hasta.

Anahtar Kelimeler: Ga-68 DOTA TATE, kalp, nöroendokrin tümör, pozitron emisyon tomografisi/bilgisayarlı tomografi



Resim 1. 1., 3., 4. ve 6. olgunun Ga-68 DOTA TATE PET/BT maksimum intensity projection (MIP) görüntüleri

MIP: Maksimum yoğunlukta projeksiyon, Ga-68: Galyum-68, PET/BT: Pozitron emisyon tomografi/bilgisayarlı tomografi



Resim 2. Olgulardaki kardiyak metastazların Ga-68 DOTA TATE PET/BT aksiyel füzyon görüntüleri

Ga-68: Galyum-68, PET/BT: Pozitron emisyon tomografi/bilgisayarlı tomografi

[PS-096]

FDG PET/BT ile Saptanan İzole Skapulular Lezyonlu Langerhans Hücreli Histiyositoz

Nuh Filizoğlu, Selin Kesim, Ceren Özge Şahin, Khanım Niftaliyeva, Tuğba Nergiz Kısca, Zeynep Ceren Balaban Genç, Kevser Öksüzöğlü, Salih Özgüven, Feyza Şen, Tunç Öneş, Sabahat Inanır, Halil Turgut Turoğlu, Tanju Yusuf Erdil

Marmara Üniversitesi Pendik Eğitim ve Araştırma Hastanesi, Nükleer Tıp Anabilim Dalı, İstanbul

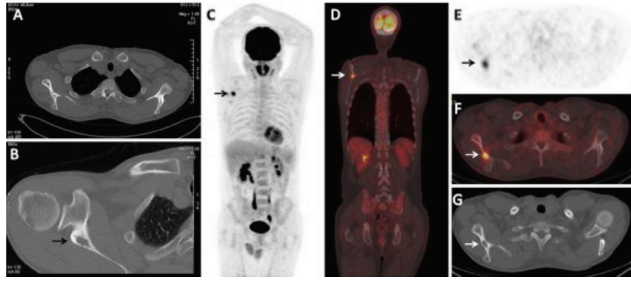
Amaç: Langerhans hücreli histiyositoz (LHH), çoğunlukla pediatrik hastalarda ortaya çıkan nadir bir hastalıktır ve yetişkinlerde multisistem veya multifokal hastalığın bir parçası olarak görülmektedir. Olguların sadece %7,3'ü tek bir kemik lezyonu olarak karşımıza çıkmaktadır. Bu olgu sunumunda F-18 florodeoksiglukoz (FDG) pozitron emisyon tomografi/bilgisayarlı tomografi (PET/BT) ile saptanan izole skapulular lezyonu olan bir LHH olgusu sunuldu.

Yöntem: Ankilozan spondilit teşhisi konulan 48 yaşındaki bir erkek hasta, sağ omuz ağrısı nedeniyle hastanemize başvurdu. BT'de omuz bölgesinde ağrıya neden olabilecek lezyon görülmedi (A). İlk BT'sinden altı ay sonra, ağrısının ilerlemesi nedeniyle başka bir BT daha çekildi ve sağ skapulada litik bir lezyon ortaya çıktı (B). Skapulular metastazı veya primer kemik maligniteleri şüphesiyle FDG PET/BT çekildi.

Bulgular: FDG PET/BT'de sağ skapulada 20x8 mm boyutunda yoğun hipermetabolik litik lezyon (C, D, E, F, G) ve vücudun geri kalanında fizyolojik FDG dağılımı görüldü. Kemik biyopsisi yapıldı ve histopatolojik incelemede S100, CD1a ve CD68 pozitif histiyosit proliferasyonu saptandı ve izole skapulular lezyonu olan LHH tanısı konuldu.

Sonuç: LHH, patolojik langerhans hücrelerinin anormal klonal proliferasyonu ve birikimi ile karakterize nadir bir hastalıktır. LHH'nin klinik görünümü, izole benign lezyonlardan multisistemik agresif lezyonlara kadar değişir. Herhangi bir organ etkilenebilmesine rağmen, LHH'deki en yaygın tutulum yerleri kemiklerdir. Osteoklast benzeri çok çekirdekli dev hücrelerin birikmesi kemiğin nekrozuna neden olur ve sonuç olarak osteolitik lezyonların oluşumuna yol açar. En yaygın tutulum bölgesi kafa kemikleri (%27) olmakla birlikte femur, humerus, vertebral, kostalar ve mandibula gibi diğer kemiklerin tutulumu da sıklıkla görülür. LHH'nin izole kemik lezyonu iyi prognoz göstergesidir ve lezyon, tedavi türünden bağımsız olarak kendiliğinden geriler. Bu nedenle, LHH tedavisinde en önemli kısım, olguyu doğru bir şekilde sınıflandırmaktır. FDG PET/BT'nin LHH'li hastalarda tarama ve takipte önemi iyi bilinmektedir. LHH'nin, FDG PET/BT'de nispeten yüksek SUV değerleri sergilediği ayrıca bilinmektedir. Yaygın hastalığın bir parçası olarak skapular lezyonun varlığı önceki yayınlarda bildirilmiş olmasına rağmen, sadece skapulayı içeren izole bir LHH olgusu daha önce bildirilmemiştir.

Anahtar Kelimeler: FDG PET/BT, Langerhans hücreli histiyozit, skapula



Figür 1.

[PS-097]

F-18 FDG PET/BT Görüntülemeye Serviks Karsinomunun Nadir Görülen Kalp Metastazı: Olgu Sunumu

Seval Erhamamcı¹, Özer Altun Özyurt²

¹Sağlık Bilimleri Üniversitesi, Ümraniye Eğitim ve Araştırma Hastanesi, Nükleer Tıp Kliniği, İstanbul

²Tepecik Eğitim ve Araştırma Hastanesi, Nükleer Tıp Kliniği, İzmir

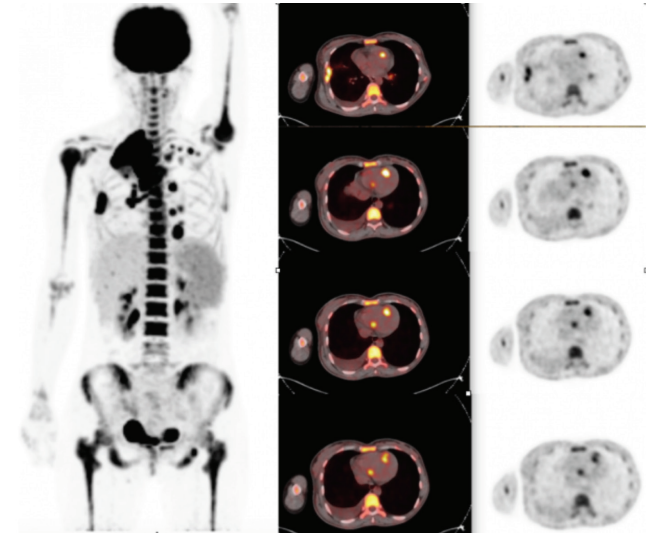
Amaç: Serviks kanserinin kalp metastazı nadirdir, insidansı otopsi serilerinde %1,23 olarak bildirilmiştir. F-18 florodeoksiglukoz (FDG) pozitron emisyon tomografi/bilgisayarlı tomografi (PET/BT) ile tüm vücut görüntüleme kalp gibi nadir görülen metastatik alanların erken dönemde saptanmasından önemli rol oynar. Bu yazıda, metastatik serviks kanseri tanısı ile takip ve tedavisi devam eden olguda, F-18 FDG PET/BT görüntüleme ile saptanan nadir görülen kalp metastazının görüntüleme bulguları sunulmuştur.

Bulgular: Metastatik serviks kanseri (invaziv duktal skuamöz hücreli karsinom) tanılı, 29 yaşında kadın olguya, radyoterapi ve kemoterapi uygulandı. Tedavi yanıtının değerlendirilmesi amacıyla yapılan F-18 FDG PET/BT görüntülemeye, primer tümörün nüksünü düşündürebilecek bulgu saptanmadı. Sağ hemitoraksta minimal FDG tutulumunun eşlik ettiği en geniş yerinde 2,8 cm kalınlığı ulaşan, plevral efüzyon; her iki akciğer parankiminde yoğun düzeylere ulaşan artmış FDG tutulumunun eşlik ettiği metastatik lezyonlar, bilateral mediastinal lenfatik istasyonlarda ve sol supraklaviküler alanda, artmış FDG tutulumunun eşlik ettiği metastatik lenf nodları izlendi (Resim 1). Ayrıca kalpte büyüğü sağ ventrikül lokalizasyonunda yerleşimli ve 2 cm çapına yaklaşan, metastaz ile uyumlu, yoğun artmış FDG tutulum

odakları (SUV_{maks}: 17,2) görüldü (Resim 1). Dalaktaki FDG tutulumu diffüz olarak belirginleşmişti. İskelet sisteminde, aksiyel ve appendiküler iskeleti içine alacak şekilde, diffüz artmış aktivite tutulumları dikkati çekti. Olgu ekokardiyografi ile değerlendirildi, kalp metastazları görüldü.

Sonuç: Kalbi tutan en sık primer tümörler, akciğer kanseri, meme kanseri, malign melanom, lenfoma ve lösemidir. Malign tümörlerin tanı ve tedavisindeki gelişmeler sonucu, artan yaşam süresine bağlı olarak kardiyak metastazların görülme sıklığı da artmaktadır. Kardiyak metastazlı olgular genellikle asemptomatik olmakla birlikte, olguların %30'unda kardiyak fonksiyon bozukluğuna ait semptomlar vardır. Serviks kanserinin kalp metastazı nadir olup, genellikle otopsi serilerinde bildirilmiştir. En sık sağ ventrikül ardından endokardiumu tutar. Prognozu kötüdür, literatürde en uzun yaşam ömrü 13 ay olarak bildirilmiştir. F-18 FDG PET/BT görüntüleme, nadir görülen ve asemptomatik olmasına rağmen kalp gibi hayati organların tutulumunu erken dönemde tespit ederek, tedavi planının düzenlenmesi ve prognozun belirlenmesine katkı sağlar.

Anahtar Kelimeler: Serviks kanseri, kalp metastazı, F-18 FDG, PET/BT



Resim 1.

[PS-098]

F-18 FDG PET/BT Görüntülemeye Primer Kemik Lenfoma

Zeynep Ceren Balaban Genç, Nuh Filizoğlu, Ceren Özge Engür, Khanım Niftaliyeva, Tuğba Nergiz Kissa, Selin Kesim, Kevser Öksüzöğlü, Salih Özgüven, Feyza Şen, Tunç Öneş, Sabahat İnanır, Halil Turgut Turoğlu, Tanju Yusuf Erdil

Marmara Üniversitesi Pendik Eğitim ve Araştırma Hastanesi, Nükleer Tıp Kliniği, İstanbul

Amaç: Primer kemik lenfoması, çoğunlukla Non-Hodgkin lenfoma grubunda yer alan, en sık B-hücre kökenli olarak gözlenen, malign lenfomaların %1'i, tüm kemik malignitelerinin %3'ü olarak karşımıza çıkabilen çok nadir bir primer kemik malignitesidir. F-18 florodeoksiglukoz (FDG) pozitron emisyon tomografi/bilgisayarlı tomografi (PET/BT) tetkiki lenfomada evreleme, yeniden evreleme, nüks takibinde ve tedaviye yanıt izlemeye standart haline gelmiştir. Erken kemik iliği infiltrasyonu ve yaygın hastalıkta sekonder lenfomatöz kemik tutulumunu göstermede

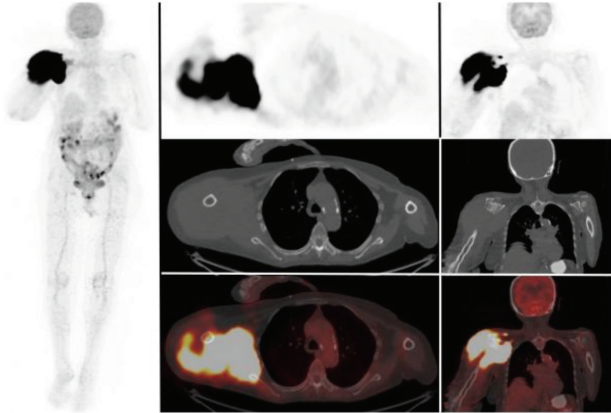
yeterli literatür birikimi gözlenmişken, F-18 FDG PET/BT tetkikinin rolü primer kemik lenfomasında sınırlıdır. Bu olgu sunumunda primer kemik lenfomasının F-18 FDG PET/BT tetkiki bulguları sunuldu.

Yöntem: Sağ humerusta kitle saptanan 75 yaşındaki kadın hastaya tanı ve evreleme amacıyla F-18 FDG PET/BT tetkiki yapıldı.

Bulgular: F-18 FDG PET/BT tetkikinde; sağ humerus başı proksimalini destekleyen, sağ skapula komşuluğundaki kaslar planlara uzanan, sağ skapulayı çevreleyen transaksial kesitlerde en geniş yerinde 149x117 mm boyutlarında ölçülen litik/ekspansif/destrüktif yumuşak doku dansiteli lezyonda yoğun FDG tutulumu saptanmıştır.

Sonuç: Primer kemik lenfoması bölgesel lenf nodu tutulumu olan veya olmadan tek kemiği tutan, organ ve lenf nodu tutulumu olmadan multipl kemikleri tutan en nadir primer kemik malignitelerinden biridir. Primer kemik lenfoması, çoğunlukla apendiküler iskeleti özellikle de femur, tibia ve humerusun metafizodiyafiz kesimlerini tutar. Tipik radyolojik özelliği litik veya destrüktif görünümüdür. Kemoterapi ve radyoterapi tedavilerine çok iyi yanıt verir. F-18 FDG PET/BT, BT ve manyetik rezonans tetkiklerine göre iskelet dışı yumuşak doku ve ek kemik lezyonlarını evreleme seçeneği verir. F-18 FDG PET/BT tetkikinin tedaviye yanıtı değerlendirmede negatif prediktif değeri ve hassaslığı unutulmamalıdır.

Anahtar Kelimeler: F-18 FDG PET/BT, primer kemik lenfoması

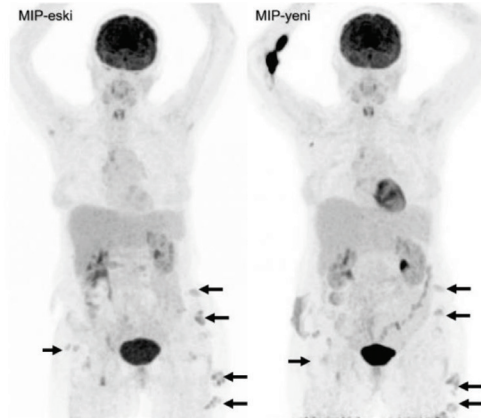


Resim 1.

kemoterapi sonrası yeniden evreleme amacıyla F-18 FDG PET/BT çekimi yapıldı. F-18 FDG PET/BT'de hastalıkta regresyon izlenirken, bilateral gluteal ve üst uyluk yan yüzlerde subkütan yerleşimli artmış patolojik FDG tutulumu gösteren lezyonlar mevcuttu.

Sonuç: Kutanöz metastazın en sık bildirilen nedenleri akciğer, meme ve kolon kanseri, melanom, ağız boşluğunun skuamöz hücreli karsinomu ve renal hücreli karsinomdur. Hastamızdaki artmış tutulum gösteren nodüller, enoksaparine bağlı reaksiyondan kaynaklanan nodüller lezyonlarla ve tekrarlanan enjeksiyonlara bağlı lokal travmayla ilişkili bulundu. Etiyolojisinde enoksaparine özgü bir reaksiyon ve ayrıca destekleyici bir faktör olarak tekrarlanan enjeksiyonlar yoluyla lokal travma olabilir. Enoksaparin ilişkili nodüller metastazı taklit edebilse de ayrıntılı bir öykü ve klinik değerlendirme ile yanlış tanıdan kaçınılabılır.

Anahtar Kelimeler: Enoksaparin, subkütan granülom, subkütan metastaz, FDG PET/BT



Figür 1.

[PS-100]

Bilateral ve Multifokal F-18 FDG Tutulumu Gösteren Parotis Warthin Tümörü Olgusu

Ayşenur Sinem Erdoğan, Fatma Arzu Görtan, Nedim Cüneyt Murat Güllü

Ankara Şehir Hastanesi, Nükleer Tıp Kliniği, Ankara

Amaç: Tükürük bezi tümörleri baş-boyun tümörlerinin yaklaşık %5'ini oluşturmaktadır. Adenolenfoma veya papiller lenfomatöz kist adenoma olarak da bilinen Warthin tümörü ise parotis bezinin en sık ikinci benign neoplazmi olup çoğunlukla bilateral yerleşim gösteren tükürük bezi tümörüdür. Warthin tümör sıklıkla, asemptomatik, 5. ve 6. dekatlarda genellikle erkekleri etkileyen yavaş büyüyen kitle olarak klinik bulgu vermektedir.

Olgu: Bu olgu sunumundaki hastamız 66 yaşında erkek olup, alt ekstremitelerde ağrı ve sıcaklık şikayeti nedeniyle vaskülit ön tanısı ile başvuruyor. Yapılan F-18 florodeoksiglukoz (FDG) pozitron emisyon tomografi/bilgisayarlı tomografi (PET/BT) görüntülemesinde sol parotis glandında büyüğü 20x15 mm boyutlu olmak üzere iki odakta (SUV_{max}: 12,78), sağ parotis glandında ise 18x16 mm boyutlu lobüle görünümde (SUV_{max}: 10,59) olmak üzere BT kesitlerinde beze göre hiperdens görünümlü nodüller lezyonlarda artmış F-18 FDG tutulumları dikkati çekmiştir. Sağ parotisten yapılan ince iğne aspirasyon biyopsi sonucunun Warthin tümörü ile uyumlu olduğu bulundu.

[PS-099]

FDG PET/BT'de Gösterilen Enoksaparin İlişkili F-18 FDG Tutulumu Gösteren Subkütan Granülomlar

Özge Erol, Nurhan Ergül, Ediz Beyhan, Rahime Şahin, Esra Arslan, Tevfik Fikret Çermik

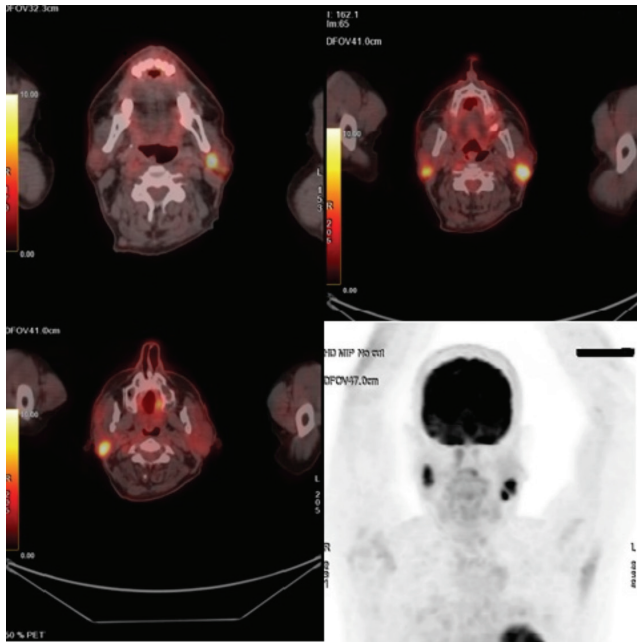
Sağlık Bilimleri Üniversitesi, İstanbul Eğitim ve Araştırma Hastanesi, Nükleer Tıp Kliniği, İstanbul

Amaç: Over adenokarsinomu tanımlı 50 yaşında kadın hastaya tedavi sonrası yeniden evreleme amacıyla çekilen F-18 florodeoksiglukoz (FDG) pozitron emisyon tomografi/bilgisayarlı tomografi (PET/BT) görüntülemesinde gözlenen subkütan yerleşimli, multipl, yoğun artmış FDG tutulumu gösteren nodüller lezyonları sunuyoruz.

Bulgular: Over adenokarsinomu tanımlı 50 yaşında kadın hasta, debulking operasyonu sonrası 3. günde gelişen femoral arter trombozu nedeniyle sağ alt ekstremitesi ampute edilmiş ve enoksaparin başlanmıştı. Altı kür

Sonuç: Normal parotis glandında bu seviyelerde artmış F-18 FDG tutulumu izlenmemektedir. Tükürük bezlerinin Warthin tümörü benign bir tümoral proses olduğu halde yüksek F-18 FDG tutulum düzeyi bildirilmiştir. Parotis bezinde izlenen multifokal artmış F-18 FDG tutulumları başka bir primer tümörün metastazı veya parotis bezinin primer malign tümörü olabileceği gibi benign patolojilerde de yüksek metabolik aktivite tutulumu görülebileceği göz önünde bulundurulmalıdır.

Anahtar Kelimeler: F-18 FDG PET/BT, warthin tümörü, parotis bezi



Resim 1. Altmış altı yaşında erkek hasta vaskülit ön tanısı ile çekilen F-18 FDG PET/BT çalışmasında bilateral parotis bezinde, kontrastsız BT'de hiperdens ve füzyon görüntülerinde hipermetabolik sağda 1, solda 2 adet lezyon izlenmiş olup bu tutulumların hastaya ait geçmiş parotis bezi biyopsi kayıtlarında bilateral multipl Warthin tümörüne ait olduğu saptanmıştır

FDG: Florodeoksiglukoz, PET/BT: Pozitron emisyon tomografi/bilgisayarlı tomografi

[PS-101]

FDG PET/BT'de Milier Tüberküloz Bulguları

Özlem Şahin, Ahmet Eren Şen, Buğra Kaya, Zeynep Aydın, Çağlağül Erol

Necmettin Erbakan Üniversitesi Meram Tıp Fakültesi, Nükleer Tıp Anabilim Dalı, Konya

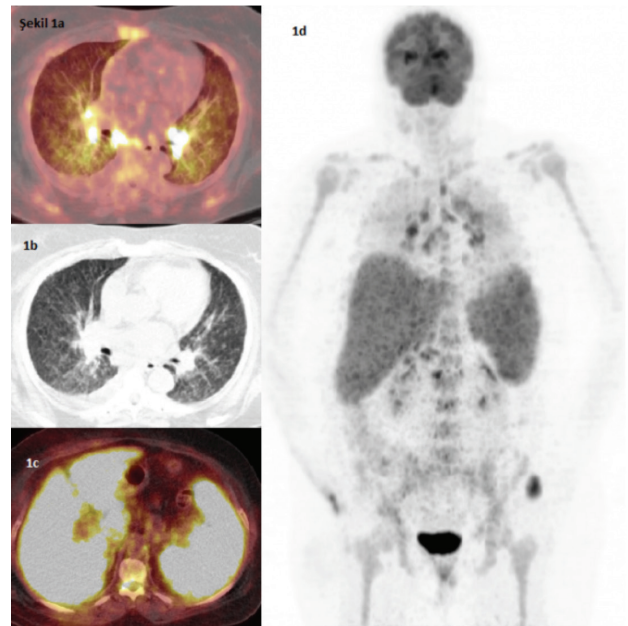
Amaç: Tüberküloz, *Mycobacterium tuberculosis* isimli bakterinin neden olduğu solunum yoluyla bulaşan bir hastalıktır. *Mycobacterium tuberculosis*'ün pulmoner veya ekstrapulmoner bir odaktan lenfo-hematojen yayılımı ile çeşitli organovasküler yataklarına embolizasyonu, çok daha agresif bir form olan miliertüberküloz ile sonuçlanabilir. Bağışıklık sistemi normal olan ya da bağışıklık sistemini baskılayıcı ilaç kullanan hastalarda milier tüberküloz gelişimi %2'nin altındadır. Tüm akciğer dışı tüberküloz olgularında ise bu oran %20 civarındadır. Antibiyoterapinin keşfinden önce daha çok çocuk hastalığı olarak bilinen milier tüberküloz, AIDS hastalığının yaygınlaşması, kortikosteroidlerin, immünoşüpresif, immünomodülatör ve sitotoksik ilaçların kullanılması ile yetişkinlerde de daha fazla görülür hale gelmiştir. Milier tüberkülozun klinik belirtileri

değişken ve non-spesifiktir. Atipik klinik genellikle tanıyı geciktirir. Bu olgumuzda multipl lenfadenopatileri olan, daha sonradan milier tüberküloz tanısı alan hastanın, nedeni bilinmeyen ateş etiolojisi nedeniyle yapılan F-18 florodeoksiglukoz (FDG) pozitron emisyon tomografi/bilgisayarlı tomografi (PET/BT) bulgularımızı paylaşıyoruz.

Bulgular: Üç aydır özellikle geceleri olan 40 dereceye varan ateş, gece terlemesi ve yaklaşık 20 kilogram kaybı olan 59 yaşında kadın hastanın etiolojisi araştırılması için yatışı yapıldı. Hastanın bilinen diyabetes mellitus, hipertansiyon, hipotiroidi ve romatoid artrit tanılarını vardı. Hasta selekoksib, infliximab, LT4, antihipertansif ve metilprednizolon tedavileri almaktaymış. Hastaya yapılan dış merkez görüntülemelerinde mediastende, intraabdominalde multipl patolojik lenf nodları görülmüş. Ayrıca hepatosplenomegali raporlanmış. Hastaya supraklavikular lenf nodueksizyonu yapıldı. Patolojisi başta tüberküloz olmak üzere granülomatoz enfeksiyonlar açısından öncelikli olarak değerlendirilmesi önerilir şekilde raporlandı. PPD testi negatif geldi. Anamnez derinleştirildiğinde geçmişte sarkoidoz tanısıyla takip edildiği öğrenildi. Hastamıza nedeni bilinmeyen ateş etiolojisi nedeniyle PET/BT çalışması yapıldı. Görüntülerde; her iki akciğerde metabolik aktivite artışı gösteren ($SUV_{maks} = 5,5$) yaygın buzlu cam yoğunlukları ve retikülonodülerdansenite artışları izlendi (Şekil 1a,b). Ayrıca metabolik aktivite artışı gösteren mediastinal, intraabdominal lenf nodları ile yoğun FDG tutulumu gösteren ($SUV_{maks} = 10,5$) hepatosplenomegali izlendi (Şekil 1c,d). Aksiyel ve appendiküler iskelette de kemik iliğinde artmış FDG tutulumu mevcuttu (Şekil 1d). Bu süreçte hastaya anti TBC tedavisi başlandı. Kliniğinde düzelme olması üzerine tedavisine devam edildi. Tedaviden 1,5 ay sonra yapılan PA akciğer grafisinde bulguların regrese olduğu izlendi (Şekil 2).

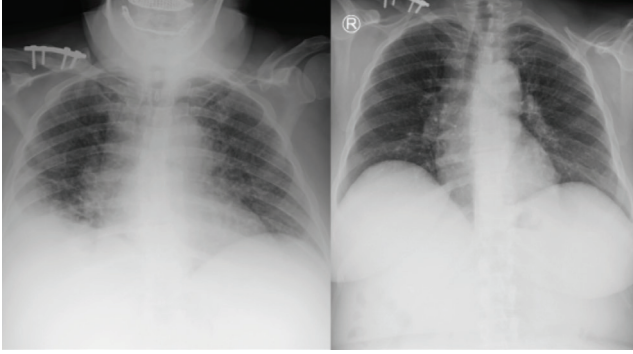
Sonuç: Milier tüberkülozun bağışıklık sistemini baskılayan ilaç kullanan hastalarda görülme sıklığı daha yüksektir. Hastalığın kliniği genellikle tipik değildir. Şüphede kalınan olgularda hastanın kullandığı ilaçlar, klinik durumu, histopatolojik ve laboratuvar bulgularının yanı sıra FDG PET/BT bulguları da yardımcı olabilir.

Anahtar Kelimeler: Milier tüberküloz, FDG, PET/BT



Şekil 1. FDG PET/BT'de milier tüberküloz tutulumuna ait akciğerde yaygın mikronodüller ile karaciğer, dalak, lenf nodları ve kemik iliği tutulumu izleniyor

FDG: Florodeoksiglukoz, PET/BT: Pozitron emisyon tomografi/bilgisayarlı tomografi



Şekil 2. Tedavi öncesi ve sonrası yapılan akciğer grafileri

[PS-102]

F-18 FDG PET/BT Malign/Benign Kondroid Tümör Ayırıcı Tanısında Yararlı Bir Görüntüleme Metodu Mu? Nadir Bir Olgu Sunumu

Nilüfer Bıçakçı, Banu Kırtıloğlu

Sağlık Bilimleri Üniversitesi, Samsun Eğitim ve Araştırma Hastanesi, Nükleer Tıp Kliniği, Samsun

Amaç: Osteokondrom (osteokartilajinöz ekzostoz) kemik dokusunun sık görülen iyi huylu primer tümörüdür. Primer olarak uzun kemiklerin kartilajinöz bölgelerinde görülmektedir. Genel olarak osteokondromların kosta yerleşimi nadir olup tüm osteokondromların %2'sini oluşturmaktadır. Amacımız kliniğimize kosta ön yüzde solid lezyon ön tanısı ile gönderilen olguda F-18 florodeoksiglukoz (FDG) pozitron emisyon tomografi/bilgisayarlı tomografi (PET/BT) ile benign kondroid lezyon/malign konroid dejenerasyon ayırıcı tanısını yapabilmektir.

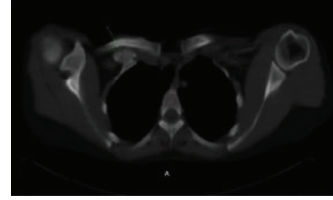
Yöntem: Sağ kol ağrısı ve sağ üst göğüs duvarında şişlik şikayeti ile nedeniyle göğüs cerrahisi kliniğine başvuran 28 yaşındaki kadın hasta, yapılan toraks BT'de sağ 2. kosta ön yüzde solid kitle tespit edilmesinin sonrası lezyonun osteokondrom/malign kondroid dejenerasyon ayırımının yapılabilmesi amacıyla nükleer tıp kliniğimize refere edildi. 10 mCi F-18 FDG enjeksiyonundan 1 saat sonra Philips Gemini TF Time of Flight (TOF) PET/16 kesit BT cihazı kullanılarak görüntüleme yapıldı. Önce düşük doz BT (30 mAs 120 kVp) ile tüm vücut tarama yapıldı. BT sonrası PET tarama her yatak pozisyonu 1,5 dk olacak şekilde yapıldı.

Bulgular: F-18 FDG PET/BT görüntülemesinde, sağ 2. kosta anterior yüzde, klavikula posteriorunda, kostadan köken alan, yer yer kalsifikasyon gösteren, yaklaşık 30x20 mm boyutlu, subkapsüler yerleşimli, düzensiz, egzofitik uzanım gösteren lezyonda düşük düzeyli F-18 FDG tutulumu saptandı. Lezyonun SUV_{maks} değeri 1,7 olarak ölçüldü. Yapılan tüm vücut taramada geri kalan vücut kesitlerinde patolojik hiperlikometabolik odak saptanmadı (Figür 1). Lezyonun SUV_{maks} değerinin 2'nin altında olması ve F-18 FDG PET/BT'nin BT komponentinde görünümünün osteokondrom ile uyumlu olması nedeniyle benign kondroid lezyon olarak raporlandı.

Sonuç: Kosta, osteokondrom için nadir görülen bir yerleşim yeridir. Bu tip ender görülen yerleşim yerlerinde klinik olarak ağrı şikayeti mevcuttur ve malign dejenerasyon riski fazladır. F-18 FDG PET/BT benign kondroid neoplazmdaki malign değişikliği, sarkomatöz transformasyon alanındaki yüksek metabolik aktivite tutulumunu göstererek tespit edebilmektedir. Yapılan çalışmalarda kondroid tümörlerde benign lezyon ortalama SUV değeri 2,1 olarak gösterilmiştir. Bu tip nadir yerleşimli kondroid tümörlerde benign lezyon/sarkomatöz transformasyon ayırıcı tanısında F-18 FDG PET/BT

faydalıdır. Aynı zamanda, malign kondromatöz lezyondan şüpheleniliyorsa, F-18 FDG PET/BT'nin konvansiyonel görüntüleme yöntemlerine ek olarak uygulanması, prognostik ve tedaviye etkisi olan diferansiyasyon odağını belirleyebilir.

Anahtar Kelimeler: F-18 FDG PET/BT, osteokondrom, benign lezyon, sarkomatöz transformasyon



Figür 1. F-18 FDG PET/BT A) transaksiyel BT ve B) transaksiyel PET görüntülerinde, sağda 2. kosta anterior yüzde, kostadan köken alan, yer yer kalsifikasyon gösteren, 30x20 mm boyutlu, subkapsüler yerleşimli, düzensiz, egzofitik uzanım gösteren düşük düzeyde metabolik aktivite gösteren (SUV_{maks}: 1,7) benign kondroid lezyon

FDG: Florodeoksiglukoz, PET/BT: Pozitron emisyon tomografi/bilgisayarlı tomografi

[PS-103]

Ga-68 DOTATATE PET/BT'de Kemik Metastazını Taklit Eden Hemanjiom

Khanım Niftaliyeva, Nuh Filizoğlu, Selin Kesim, Ceren Özge Şahin, Zeynep Ceren Balaban Genç, Tuğba Nergiz Kıssa, Kevser Öksüzöğlü, Salih Özgüven, Feyza Şen, Tunç Öneş, Sabahat İnanır, Halil Turgut Turoğlu, Tanju Yusuf Erdil

Marmara Üniversitesi Pendik Eğitim ve Araştırma Hastanesi, Nükleer Tıp Kliniği, İstanbul

Amaç: Ga-68 DOTATATE pozitron emisyon tomografi/bilgisayarlı tomografi (PET/BT) rutinde nöroendokrin tümörlerin cerrahi öncesi evrelemesinde, tedavi yanıtın belirlenmesinde, yeniden evrelemede, peptid reseptör radyonüklid tedavisi öncesi somatostatin reseptör uptake'nin gösterilmesinde kullanılmaktadır. Bu olgu sunumunda, Ga-68 DOTATATE tutulumu göstererek benign bir bulgu olmasına rağmen kemik metastazını taklit eden vertebral hemanjiom bulgusunu sunduk.

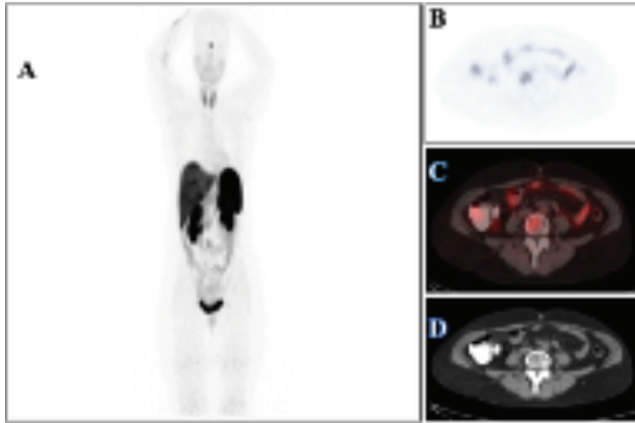
Yöntem: Mide nöroendokrin tümör (NET) tanılı, hiçbir tedavi almamış, CgA düzeyi yüksek, 49 yaşında kadın hastaya Ga-68 DOTATATE PET/BT tetkiki yapıldı.

Bulgular: Ga-68 DOTATATE PET/BT görüntülemesinde; mide duvarında patolojik karakterde Ga-68 DOTATATE tutulumu ve metastatik tutulum odakları saptanmamıştır. L-4 vertebra korpus sağ lateralinde kontrastsız aksiyel BT kesitinde tipik hemanjiom bulgusu olan kalın trabeküllerin ve litik düşük dansiteli lezyon alanlarının neden olduğu benekli görünümü (polka dot) lezyonda yoğun düzeyde Ga-68 DOTATATE tutulumu dikkati çekti.

Sonuç: Vertebral hemanjiomlar en sık görülen, genellikle asemptomatik seyreden, nadir olarak agresif olabilen benign neoplazilerdir. Çoğunlukla, torakal ve lomber vertebralarda yerleşim göstermekle birlikte, herhangi bir lokalizasyonda görülebilirler. NET'lerin kemik metastazları nadirdir ve genellikle ileri evrelerde tespit edilir. Literatürde kemik metastazlarının yanı sıra, fraktürler, osteofitler, schmorf nodülleri, paget hastalığı, vertebral hemanjiom gibi benign kemik patolojilerinde de Ga-68 DOTATATE tutulumu bildirilmiş olsada, Ga-68 DOTATATE tutulumu gösteren benign nedenler için sınırlı sayıda olgu sunumu mevcuttur. Olgularda hem tedavi planını değiştirmesi hem de sağkalım üzerine etkisi nedeniyle takipler sırasında

Ga-68 DOTATATE tutulumu gösteren kemik lezyonları varlığında benign etiyolojiler de akılda tutulmalıdır.

Anahtar Kelimeler: Nöroendokrin tümörler, Ga-68 DOTA TATE PET/BT, hemanjiom



Figür 1. Ga-68 DOTA TATE PET/BT
PET/BT: Pozitron emisyon tomografi/bilgisayarlı tomografi

[PS-104]

Ga-68 PSMA PET/BT'de Plevral Metastazı Taklit Eden Torakal Aksesuar Dalak Olgusu

Nazım Coşkun¹, Berkay Çağdaş¹, Mustafa Genç², Şeyda Türkölmöz²

¹Ankara Şehir Hastanesi, Nükleer Tıp Kliniği, Ankara

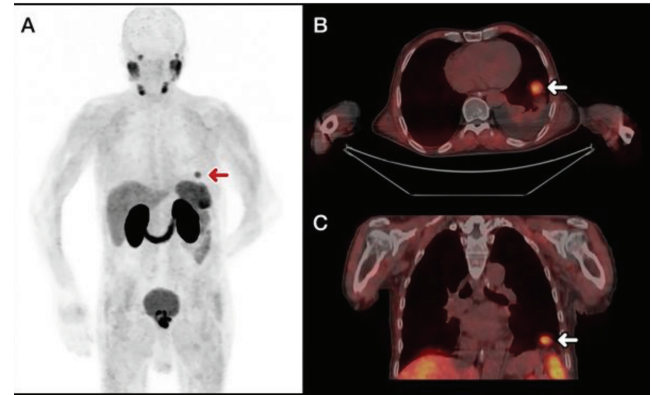
²Ankara Yıldırım Beyazıt Üniversitesi Tıp Fakültesi, Nükleer Tıp Anabilim Dalı, Ankara

Amaç: Bu bildiri de Ga-68 PSMA prostat-spesifik membran antijeni (PSMA) pozitron emisyon tomografi/bilgisayarlı tomografi (PET/BT) görüntülemesinde sol hemitoraksta herniasyon gösterek plevral metastazı taklit eden aksesuar dalak olgusunun sunulması amaçlanmaktadır.

Bulgular: Prostat biyopsi sonucu 12 korun 11'inde prostat adenokanseri (Gleason 5+4) olarak raporlanan 76 yaşında hasta Ga-68 PSMA PET/BT görüntüleme amacıyla Nükleer Tıp Kliniği'ne kabul edildi. Görüntüleme öncesi total prostata özgü antijen düzeyi 16,14 µg/L idi. Ga-68 PSMA enjeksiyonundan 1 saat sonra kaydedilen PET/BT kesitlerinde, sol hemitoraksta derinliği 48 mm'ye ulaşan, patolojik Ga-68 PSMA tutulumu göstermeyen plevral effüzyon izlendi. Sol hemidiyafram lateral kesimi defektif görünümdeydi. Sol hemidiyaframın plevral yüzü komşuluğundaki 19 mm çaplı, düzgün sınırlı yumuşak doku lezyonunda artmış Ga-68 PSMA tutulumu görüldü (SUV_{max}: 6,46) (Resim 1). Ek olarak prostat bezinde heterojen artmış Ga-68 PSMA ekspresyonu mevcuttu. Diğer vücut alanlarında Ga-68 PSMA'nın dağılımı normal sınırlardaydı. Toraksa herniye aksesuar dalak ön tanısıyla selektif dalak sintigrafisi planlandı. Bu amaçla ayrı bir günde, 10 mL serum fizyolojik içinde sulandırılan kalay pirofosfat 0,03 mL/kg dozunda i.v. yolla enjekte edildi. Enjeksiyon sonrası 20. dakikada heparinli enjektöre 10 mL kan alınarak 4 mCi Tc-99m ile işaretlendi. İşaretli eritrositler 50 °C'de 15 dakika ısıtılarak denatüre edildikten sonra hastaya enjekte edildi. Enjeksiyondan 20 dakika sonra alınan planar görüntülerde dalak superior komşuluğunda, sol hemitoraks ile uyumlu alanda fokal artmış aktivite tutulumu görüldü. Anatomik korelasyon amacıyla yapılan tek foton emisyon bilgisayarlı tomografi/BT çalışmasında, bulgunun toraksa herniye aksesuar dalak dokusuna ait olduğu doğrulandı.

Sonuç: Prostat kanserindeki metastatik patternlerin araştırıldığı 1,589 hastalık bir otopsi serisinde plevral metastaz sıklığı %21 olarak bulunmuştur. Bununla birlikte, prostat kanserinde atipik metastaz bölgelerinin incelendiği 620 hastalık bir olgu serisinde, plevral metastaz görülen tüm hastalarda eşlik eden ek metastatik odakların bulunduğu bildirilmektedir. Bu bağlamda, yüksek tümör yükü görülmeksizin plevral effüzyon ve/veya soliter plevral lezyon izlenen olgularda anatomik varyasyonların ve fizyolojik tutulum sebeplerinin göz önünde bulundurulması gerekir.

Anahtar Kelimeler: Aksesuar dalak, Ga-68 PSMA PET/BT, selektif dalak sintigrafisi



Resim 1. Ga-68 PSMA PET/BT'de toraksa herniye aksesuar dalak bulgusu (oklar) (A) MIP görüntüsü (B) Aksiyal kesit (C) Koronal kesit
PSMA: Prostat-spesifik membran antijeni, PET/BT: Pozitron emisyon tomografi/bilgisayarlı tomografi, MIP: Maksimum yoğunlukta projeksiyon

[PS-105]

Karboplatin ve Paklitaksel Bağlı Gelişen ve F-18 Florodeoksiglukoz Pozitron Emisyon Tomografi/Bilgisayarlı Tomografi ile Gösterilen Kardiyotoksikite ve Pulmoner Toksikite Olgusu

Rahime Şahin, Özge Erol, Ediz Beyhan, Nurhan Ergül, Esra Arslan, Tefvik Fikret Çermik

Sağlık Bilimleri Üniversitesi, İstanbul Eğitim ve Araştırma Hastanesi, Nükleer Tıp Kliniği, İstanbul

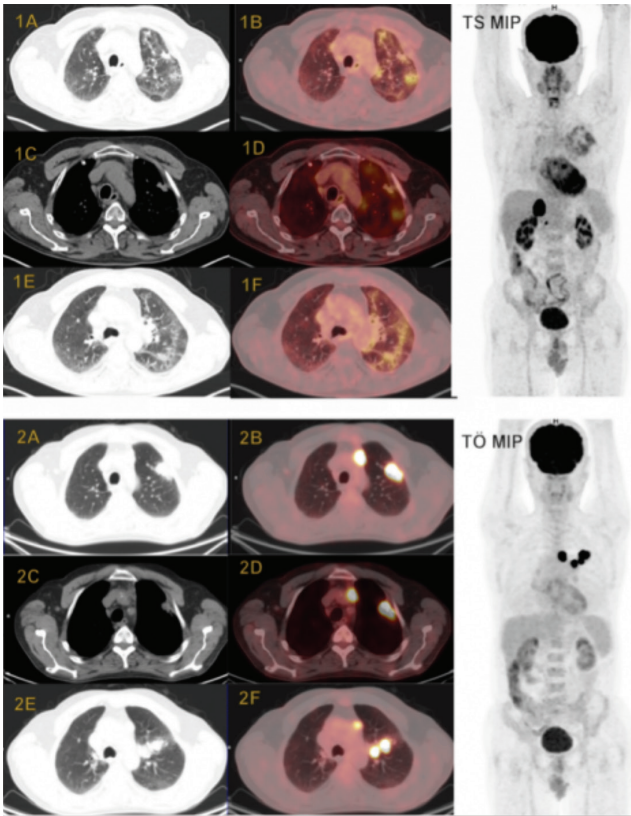
Amaç: Lokal ileri akciğer kanseri nedeniyle radyoterapiyle eş zamanlı karboplatin ve paklitaksel tedavisi alan ve tedavi sonrası yeniden evreleme amacıyla yapılan F-18 florodeoksiglukoz (FDG) pozitron emisyon tomografi/bilgisayarlı tomografi (PET/BT) görüntülemesinde tedaviye bağlı gelişen kardiyotoksikite ve pulmoner toksikite bulguları saptanan bir olguyu sunuyoruz.

Olgu: Elli yedi yaşında erkek hasta lokal ileri akciğer kanserine bağlı kemoradyoterapi sonrası tedaviye yanıt ve yeniden evreleme amacıyla FDG PET/BT çalışması için başvurdu. Evreleme amaçlı dış merkezde yapılan ilk FDG PET/BT görüntülerinde sol akciğer üst lob anterior segmentte lateral plevral alana yaslanan primer akciğer malignitesi (Figür 1; 2A,B) beraberinde sol hiler bölgede iki adet lenf nodu (Figür 1; 2E,F) ve mediastinal bölgede bir adet metastatik tutulum lehine değerlendirilen yoğun FDG tutulumu gösteren lenf nodu izlendi (Figür 1; 2C,D). Takiben 6 kür karboplatin ve paklitaksel tedavisi, eş zamanlı olarak da sol akciğerdeki kitle ve lenf nodlarına yönelik radyoterapi uygulandı. Tedaviden 3 ay

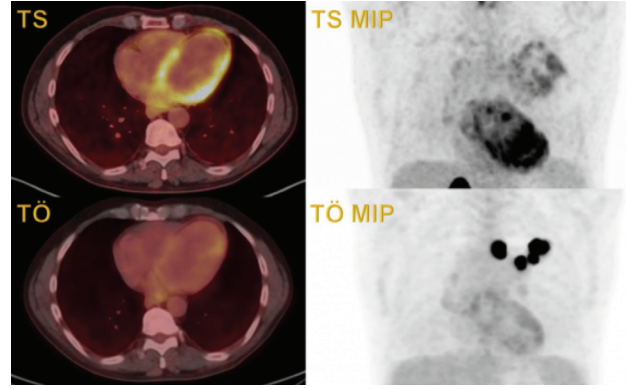
sonra kliniğimizde yapılan FDG PET/BT görüntülemesinde sol akciğer üst lob anterior segmentteki malign lezyon ve sol hilus mediastinal alandaki lenf nodu kaynaklı tutulumlar regrese olup sekel nitelik kazanmıştı. Solda daha belirgin olmak üzere her iki akciğer parankiminde önceki PET/BT çalışmasında gözlenmeyen yaygın buzlu cam dansiteli lezyon izlenmiş olup bu alanlarda heterojen artmış FDG tutulumları izlendi (Figür 1; 1A,B,E,F). Tanımlanan bu tutulum kemoterapi alan olguda interstisyel pnömoni sonrası sekel parankimal değişiklikler ve interstisyel pulmoner sıvı birikimi lehine değerlendirilmiştir. Ayrıca önceki PET/BT çalışmasında izlenmeyen tüm kalp boşluklarında dilatasyona eşlik eden, anterior apikal duvar hariç sol ventrikül duvarında heterojen artmış FDG tutulumları izlenmiştir (Figür 2; TS,TS MIP) 2 yıl önce miyokard infarktüsü sonrası koroner anjiyografik girişim ve stent uygulama öyküsü bulunan hastada, enfarkte anterior duvar dışındaki sol ventrikül duvarlarında artmış FDG tutulumları kemoterapiye bağlı kardiyotoksosite açısından anlamlı bulunmuştur. Bununla birlikte sağ adrenal glandda ve retrokaval mesafede yeni gelişen nodal metastaz izlenmiş olup progresif hastalık lehine değerlendirilmiştir.

Sonuç: FDG PET/BT onkolojik tedaviye yanıt değerlendirmesinde yaygın olarak kullanılmakta olan görüntüleme yöntemidir. Kemoterapiye bağlı gelişen kardiyotoksosite ve pulmoner toksisiteye bağlı FDG PET/BT bulgularının bildirilmesi hastaların mortalite ve morbiditesi açısından önem taşımaktadır.

Anahtar Kelimeler: F-18 FDG, PET/BT, kardiyotoksosite, pulmoner toksisite



Figür 1. Tedavi öncesi maksimum yoğunlukta projeksiyon (MIP), Tedavi sonrası MIP



Figür 2.

TÖ: Tedavi öncesi, TS: Tedavi sonrası

[PS-106]

Ga-68 Prostat Spesifik Membran Antijen Pozitron Emisyon Tomografi/Bilgisayarlı Tomografi Kullanımında Potansiyel Tuzaklar: Menenjiom

Rabiye Uslu Erdemir¹, Özlem Elmas²

¹Zonguldak Bülent Ecevit Üniversitesi Tıp Fakültesi, Nükleer Tıp Anabilim Dalı, Zonguldak

²Zonguldak Bülent Ecevit Üniversitesi Tıp Fakültesi, Radyasyon Onkolojisi Anabilim Dalı, Zonguldak

Amaç: Prostat spesifik membran antijen (PSMA) pozitron emisyon tomografinin (PET) dünya çapında yaygınlaşan kullanımı ile çeşitli prostatik olmayan hastalıklarda PSMA uptake'nin olduğunu ortaya çıkarmıştır. Biz burada prostat kanseri tanısıyla evreleme amaçlı Galyum-68 (Ga-68) PSMA PET/bilgisayarlı tomografi (BT) görüntülemesi ile saptanan malign/anaplastik menenjiom olgusunu sunup PSMA tutulumu gösteren prostatik olmayan durumları özetlemeye çalıştık.

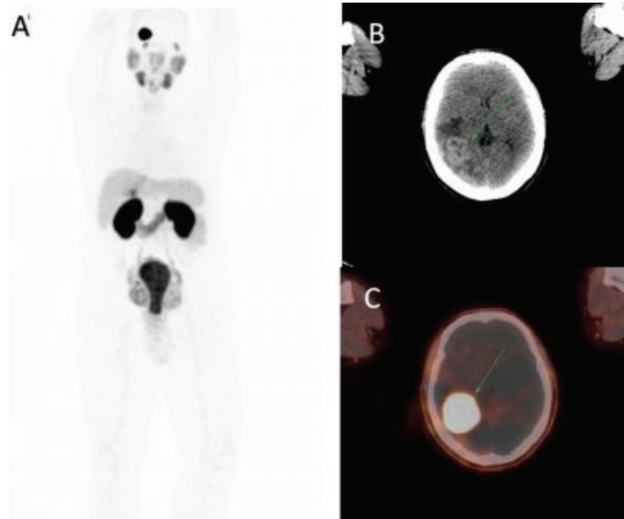
Olgu: Yeni tanı prostat kanserli (gleason skoru 8) 54 yaşında, olgu, Zonguldak Bülent Ecevit Üniversitesi, Sağlık Uygulama ve Araştırma Merkezi, Nükleer Tıp Kliniği'mize evreleme amaçlı Ga-68 PSMA PET/BT çekimi için başvurdu. PSMA PET/BT görüntülerinde olguda kraniyumda sağ supratentorial alanda yaklaşık 3,5 cm çapında yoğun PSMA tutulum odağı görüldü. Bu bulgunun prostat dışı tutulumlardan olabileceği belirtilip klinik/manyetik rezonans görüntüleme (MRG) korelasyonu ve gereklilik halinde histopatolojik verifikasyon önerildi. Olguya PET görüntüleme sonrasında yapılan kontrastlı kraniyal + SWI + difüzyon MRG incelemesinde PET de tanımlanan lezyon malign/anaplastik menenjiom olarak tanımlandı. Olgu operasyon amaçlı beyin cerrahisi kliniğine devredildi. Operasyon günü verildi.

Sonuç: PSMA PET taramaların sayısı arttıkça, PSMA tutulumu gösteren prostatik olmayan hastalıklar daha yaygın saptanır hale gelmektedir. Bunları metastatik prostat kanseri tutulumlarından ayırmak için; enflamatuvar süreçler, bazı kemik lezyonları, benign/malign tümörler gibi PET görüntülemesinde PSMA tutulumu olan çeşitli durumları tanımak önemlidir. PSMA normal prostat dokusu ve benign patolojilerinde düşük düzeyde eksprese olurken, prostat kanserinde 100 ila 1000 kat daha yükündür ve tümör agresivitesinin artışı-intratümöral anjiyogenez ile artış gösterir. Ancak bu durum PCa lezyonları ile prostatik olmayan hastalıklar arasında net bir ayırım yapılmasına imkan vermemektedir. PSMA, fizyolojik olarak prostat dışı epitel hücrelerinde, böbrek proksimal tübülünde, sinir sistemi hücrelerinde, ince barsakta jejunal fırça hücrelerinde bulunurken,

enflamasyon-enfeksiyonda ve prostat dışı; renal hücreli karsinom, hepatosellüler karsinom, meme, akciğer, kolorektal kanserler gibi neovaskülarizasyon gösteren solid tümörlerde de bulunabilir. Hastalığın yayılma şekli, lezyonların sayısı, hasta öyküsü ve prostat spesifik antijen seviyeleri gibi diğer bazı özellikler de dikkate alınmalıdır. Prostatik olmayan

hastalıklarda PSMA ekspresyonunun başlangıçta bir dezavantaj olarak düşünülmesine rağmen zamanla bu bulgular PSMA PET görüntülemenin onlar için ek bir tanı aracı olarak uygulanmasının yolunu açmıştır.

Anahtar Kelimeler: Prostat dışı hastalık, PSMA, prostat kanseri



Resim 1. A) Galyum-68 prostat spesifik membran antijen pozitron emisyon tomografi/bilgisayarlı tomografi (PET/CT) maksimum yoğunluk görüntüsü, B) aksiyel beyin BT görüntüsü, C) aksiyel beyin PET/CT füzyon görüntüsü

Tablo 1. Prostat dışı prostat spesifik membran antijen tutulumu gösteren etiyolojiler				
	Enflamatuvar/enfeksiyöz süreçler	Benign tümörler	Malign tümörler	Kemik ilişkili durumlar
Santral ve periferik sinir sistemi	Nörosistiserkozis	Meningiom schwannom Periferik sinir kılıf Tm Nörofibroma	Gliom	
Servikal		Tiroid/paratiroid adenomu	Skvamöz Hc Ca Adenoid kistik Ca Tiroid Ca	
Toraks	Sarkoidoz tüberküloz Antrakoz berilyozis buzlu cam/bronşektazi	Elastofibroma dorsi Timoma Jinekoma	Meme Ca Akciğer Ca Mezotelyoma Timoma	
Abdomen	Meme Ca Akciğer Ca Mezotelyoma timoma	Anjiyolipoma Kc/dalak hemanjiomu Adrenal adenom Pankreas seröz Kistadenom	Hepatosellüler Ca Kolanjiyokarsinom Renal hücreli Ca Adrenokortikal Ca Transizyonel Hc Ca GİST pankreas Ca Nöroendokrin Tm Mide adenokarsinom Mesane paragangliom Over Ca Serviks Ca Endometrium Ca Vulva Ca	
Kemik, yumuşak doku, vasküler	Nodüler fasiitis	Dermatofibrom Fibromatozis Dezmoid tümör İntramüsküler miksoma Hemanjiyoperisitoma Anjiyolipom Nazal anjiyofibroma Akrokordon	Osteosarkom Ewing sarkom Lenfoma melanoma Multipl miyeloma Malign sinir kılıfı Tm Diğer yumuşak doku sarkomları	Osteomyelit Fraktür Paget Hemanjiom Fibröz displazi Sakral yetmezlik Osteokondrom Osteodejeneratif Polisitemi vera Miyelodisplazi Sakral yetmezlik Fibröz osseos defekt

[PS-107]

Galyum-68 DOTATATE Tutulumu Gösteren Agresif Vertebral Hemanjiom

Selin Kesim, Kevser Öksüzoğlu, Ceren Özge Şahin, Nuh Filizoğlu, Khanım Niftaliyeva, Zeynep Ceren Balaban Genç, Tuğba Nergiz Kissa, Salih Özgüven, Feyza Şen, Tunç Öneş, Sabahat İnanır, Halil Turgut Turoğlu, Tanju Yusuf Erdil

Marmara Üniversitesi Pendik Eğitim ve Araştırma Hastanesi, Nükleer Tıp Kliniği, İstanbul

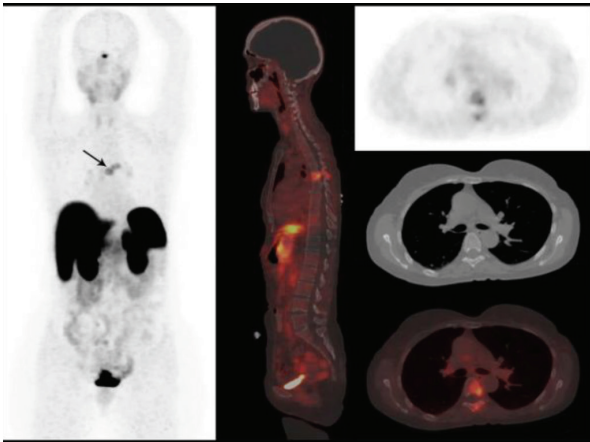
Amaç: Somatostatin analogu Galyum-68 (Ga-68) DOTATATE, somatostatin reseptör 2 için yüksek afinite gösterir ve bu nedenle gastroenteropankreatik nöroendokrin tümörlerin görüntülenmesinde yaygın olarak kullanılır. Somatostatin reseptörleri sadece nöroendokrin tümörlerde bulunmaz, aynı zamanda çeşitli organlardan ve lezyonlardan eksprese edildiği gösterilmiştir ve bu nedenle pozitron emisyon tomografi/bilgisayarlı tomografi (PET/BT) değerlendirilmesinde potansiyel tuzaklara neden olur. Bu olgu sunumunda, PET/BT tetkikinde rastlantısal olarak Ga-68 DOTATATE tutulumu saptanan vertebral hemanjiom bulguları sunulmuştur.

Yöntem: Kronik ishal ve kromogranin A yüksekliği nedeniyle takip edilen 57 yaşındaki kadın hastaya nöroendokrin tümör araştırılması amacıyla Ga-68 DOTATATE PET/BT tetkiki yapıldı.

Bulgular: Karaciğer parankiminde, midede, pankreasta ve intestinal anlarda patolojik karakterde Ga-68 DOTATATE tutulumu gösteren lezyon saptanmadı. İlginç olarak, T6 vertebra korpus sol kesimden posterior elemanlara uzanan, non-diagnostik BT kesitlerinde kalın trabeküllerin ve litik düşük dansiteli lezyon alanlarının neden olduğu benekli görünümü (polka dot), hemanjiom lehine değerlendirilen lezyonda orta düzeyde ($SUV_{maks} : 5,8$) Ga-68 DOTATATE tutulumu izlendi.

Sonuç: Osteoblastlarda düşük düzeyde somatostatin reseptörü bulunduğundan iskelet sisteminde artmış Ga-68 DOTATATE tutulumu enflamatuvar nedenleri veya maligniteyi temsil edebilir. Literatürde Ga-68 DOTATATE tutulumu gösteren hemanjiom olguları çok kısıtlıdır ve Ga-68 DOTATATE'nin somatostatin reseptörü eksprese eden endotelial hücrelere bağlanmasına sekonder izlenebileceği düşünülmektedir. Potansiyel Ga-68 DOTATATE tutulumu gösterebilen benign lezyonlar hakkında bilgi sahibi olmak yanlış pozitif değerlendirmeden kaçınmak için önemlidir.

Anahtar Kelimeler: Ga-68 DOTATATE PET/BT, vertebral hemanjiom



Resim 1.

[PS-108]

F-18 Florodeoksiglukoz Pozitron Emisyon Tomografi/Bilgisayarlı Tomografi Görüntülemesinde Rastlantısal Saptanan Zenker Divertikülü Olgusu

Samet Yağcı, Mehmet Erdoğan, Mustafa Avcı, Sevim Süreyya Şengül

Süleyman Demirel Üniversitesi Tıp Fakültesi, Nükleer Tıp Anabilim Dalı, Isparta

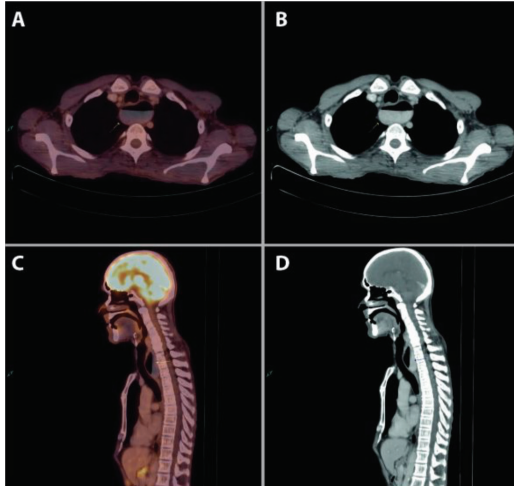
Amaç: Zenker divertikülleri; farengoözofageal mukozanın posterior duvardan fıtıklaşması sonucu oluşan pulsiyon tipinde divertiküllerdir. Genellikle hayatın yedinci ve sekizinci dekatlarında ve erkeklerde daha sık olarak görülür. Genel popülasyon içerisindeki prevalansı %0,01-%0,11 arasındadır. Divertikül içinde %0,3 oranında yassı hücreli kanser gelişebileceği bildirilmiştir. Zenker divertikülünde tanı, hastanın semptomları ile birlikte baryumlu farengoözofagoskopik incelemede farengoözofageal bileşkekte divertikülün tespiti ile konur. Bu bildiride pankreasta kitle ön tanısıyla tanı ve evreleme amacıyla yapılan F-18 florodeoksiglukoz (FDG) pozitron emisyon tomografi/bilgisayarlı tomografi (PET/BT) görüntülemesinde tesadüfen saptadığımız Zenker divertikülü olgusu sunuldu.

Yöntem: Abdomen manyetik rezonans görüntülemesinde pankreas başı düzeyinde yaklaşık 25x15 mm boyutlarında kitle ve midede duvar kalınlaşması tespit edilen hastaya tanı ve evreleme amaçlarıyla F-18 FDG PET/BT görüntülemesi yapıldı.

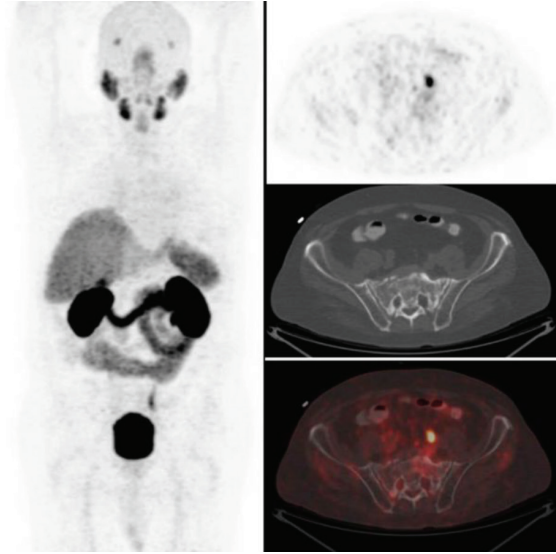
Olgu: Elli iki yaşında erkek hastanın F-18 FDG PET/BT görüntülerinde; özofagus distal kesimde başlayıp gastroözofageal bileşke ve mide kardiada devam eden yaklaşık 60x37x56 mm boyutlarında hipermetabolik kitlesel lezyon ($SUV_{maks} : 7,77$), karaciğerde multipl metastaz, abdomen ve pelvis içinde çok sayıda hipermetabolik metastatik implant ve lenf nodları mevcuttu. Hastada ek bulgu olarak özofagus proksimal kesim posteroinferior duvarda yaklaşık 6,5 cm'lik segment boyunca devam eden, protrüde görünümde, içerisinde kontrast madde birikimi izlenen, F-18 FDG tutulumu göstermeyen, hipodens, Zenker divertikülü ile uyumlu görünüm mevcuttu. Bu divertikülün ön-arka çapı yaklaşık 35 mm, transvers çapı ise 64 mm idi. Hastaya endoskopik değerlendirme önerildi. Yapılan endoskopik muayenede Zenker divertikülü tanımız doğrulandı ve midede tanımladığımız alandan alınan biyopsi sonucunda da hastanın primeri mide kardiya tümörü olarak tespit edildi.

Sonuç: Tanı ve evreleme amaçlarıyla yapılan F-18 FDG PET/BT görüntülemesinde malign odaklar dışında ek bulgular saptanabilmektedir. Tomografik kesitlerin ayrıntılı değerlendirilmesi gerekmektedir. Olgumuz, nadir görülen bir Zenker divertikülü olgusu olup tanısı F-18 FDG PET/BT görüntüleri ile konulmuştur.

Anahtar Kelimeler: Zenker divertikülü, F-18 FDG PET/BT, mide tümör



Resim 1. A-D) Elli iki yaşındaki erkek hastanın Zenker divertikülüne ait F-18 florodeoksiglukoz pozitron emisyon tomografi/bilgisayarlı tomografi (BT) füzyon ve BT görüntüleri



Resim 1.

[PS-109]

Galyum-68 Prostat Spesifik Membran Antijen Tutulumu Gösteren Sakral Yetmezlik Fraktürü

Zeynep Ceren Balaban Genç, Selin Kesim, Nuh Filizoğlu, Ceren Özge Şahin, Tuğba Nergiz Kissa, Khanım Niftaliyeva, Kevser Öksüzöğlü, Salih Özgüven, FeYZa Şen, Tunç Öneş, Sabahat İnanır, Halil Turgut Turoğlu, Tanju Yusuf Erdil

Marmara Üniversitesi Pendik Eğitim ve Araştırma Hastanesi, Nükleer Tıp Kliniği, İstanbul

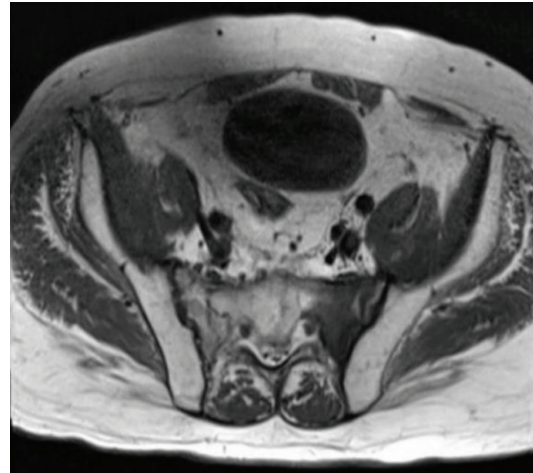
Amaç: Sakral yetmezlik fraktürü, demineralizasyon ve azalmış elastik rezistans ile zayıflamış kemik yapısı üzerine fizyolojik stres uygulandığında gerçekleşir. Jinekolojik kanserler, prostat kanseri ve rektum kanserinde pelvik radyoterapi uygulaması sonrası sakral yetmezlik fraktürü geliştiği üzerine birçok çalışma yayınlanmıştır. Bu olgu sunumunda, Galyum-68 (Ga-68) prostat spesifik membran antijen (PSMA) pozitron emisyon tomografi/bilgisayarlı tomografi (PET/BT) tetkikinde artmış Ga-68 PSMA tutulumu gösteren prostat kanseri tanılı, definitif radyoterapi almış hastada gelişen sakral yetmezlik fraktürü bulguları sunulmuştur.

Yöntem: Prostat kanseri tanılı 74 yaşındaki erkek hastaya biyokimyasal rekürrens saptaması nedeniyle yeniden evreleme amacıyla Ga-68 PSMA PET/BT tetkiki yapıldı.

Bulgular: Ga-68 PSMA PET/BT tetkikinde patolojik düzeyde artmış aktivite tutulumu gösteren lezyon saptanmadı. İlginç olarak, sakrum sağ ve sol yarısındaki fraktür hatları ile uyumlu, sakral yetmezlik fraktürü lehine değerlendirilen alanda orta düzeyde artmış Ga-68 PSMA tutulumu izlendi.

Sonuç: Hücre yüzeyi glikoproteini olan PSMA prostat kanseri hücrelerinde yüksek düzeyde eksprese edilir, bu nedenle Ga-68 PSMA PET/BT tetkiki prostat kanseri hastalarında tanı, evreleme ve tedavi yönetiminde sıklıkla kullanılır. PSMA'nın, prostat kanseri hücrelerinin yanında diğer neovaskülarizasyon gösteren solid tümörlerde ve Paget hastalığı gibi benign durumlarda tutulum gösterebildiği raporlansa da literatürde PSMA tutulumu gösteren sakral yetmezlik fraktürü bilgisi sınırlıdır. Pelvik radyoterapi öyküsü olan hastalarda Ga-68 PSMA PET/BT tetkiki değerlendirilirken metastaz ile karışabilecek bu potansiyel tuzak akıldta bulundurulmalıdır.

Anahtar Kelimeler: Ga-68 PSMA PET/BT, sakral yetmezlik fraktürü



Resim 2.

[PS-110]

Metastatik Kalsifikasyon Olgusunda Tüm Vücut Kemik Sintigrafisi

Hande Nalbant, Süleyman Aksu, Semra Demirtaş Şenlik, Bedriye Büşra Demirel, Gülin Uçmak

Sağlık Bilimleri Üniversitesi, Dr. Abdurrahman Yurtaslan Ankara Onkoloji Eğitim ve Araştırma Hastanesi, Nükleer Tıp Kliniği, Ankara

Amaç: Metastatik kalsifikasyon, yüksek serum kalsiyum ve/veya fosfat seviyeleri nedeniyle kalsiyum hidroksiapatit kristallerinin normal dokulara çökmesiyle oluşur. Kalsiyum birikimi yaygın olarak akciğer, böbrek, mide mukozası, kalp ve kan damarlarında karşımıza çıkmaktadır. Metastatik kalsifikasyon kronik böbrek yetmezliği, osteopetrozis, Paget hastalığı

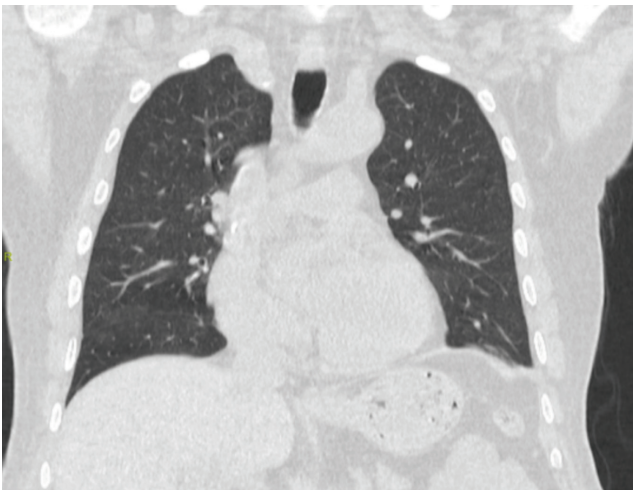
gibi benign hastalıklarda oluşabileceği gibi, paratiroid karsinomu, multipl miyelom, lösemi ve küçük hücreli akciğer kanseri gibi malign patolojilerde de görülebilir. Tüm vücut kemik sintigrafisinde (TVKS) kullanılan fosfat analogu olan metilen difosfonat (MDP) hidroksiapatit kristalleri ile kompleks oluşturarak kemiabsorpsiyona uğrar. Artmış doku kalsiyum konsantrasyonu Tc-99m MDP'nin ekstraosseos dokularda artmış tutulumuna neden olabilmektedir. TVKS konvansiyonel görüntülemelerde [direkt grafi veya bilgisayarlı tomografi (BT)] henüz bulgu oluşmadan metastatik kalsifikasyonu gösterebilmesi sayesinde tanıda yardımcı olabilmektedir. Metastatik kalsifikasyonda alkali ortam kalsiyum fosfat depozisyonunu kolaylaştırdığından alveol duvarları, renal tübüller ve gastrik mukoza gibi ortamlarda Tc-99m MDP tutulumu sıklıkla. Biz de akciğer ve mide tutulumunun görüldüğü metastatik hiperkalsemi olgusunda TVKS bulgularını paylaşmayı hedefledik.

Yöntem: Başka bilinen bir hastalığı olmayan, kilo kaybı ve iştahsızlık şikayetleri ile hastanemize başvuran 67 yaş erkek hastanın yapılan tetkiklerinde; Cr: 7,22 mg/dL, Ca:13,8 mg/dL, P: 7,31 mg/dL, BUN: 70,32 mg/dL, Hgb: 11,3 g/L görülmüştür. Toraks BT'de parankimal patoloji izlenmemiştir (Resim 1). Hiperkalsemi ve böbrek yetmezliği nedeniyle takibe alınan hastanın direkt grafilerinde kemiklerde litik lezyonlar saptanması üzerine TVKS tetkiki yapılmıştır. Hastaya, 20 mCi Tc-99m ile işaretli MDP ile erken ve tüm vücut görüntüleme ve tek foton emisyon bilgisayarlı tomografi (SPECT) inceleme yapılmıştır.

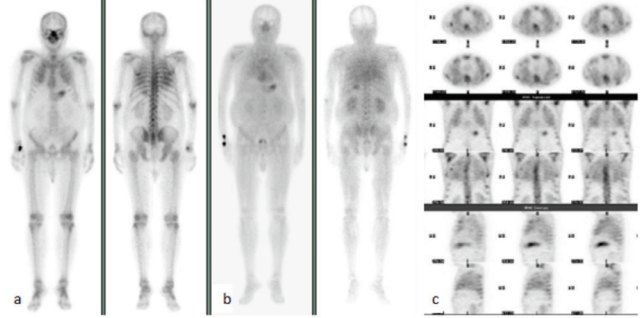
Bulgular: Tüm vücut kan havuzu görüntüleme; bilateral akciğer, kardiyak ve mide ile uyumlu alanlarda; geç görüntülerde ve SPECT incelemede ise bilateral akciğerde ve midede aktivite tutulumu dikkati çekmiştir (Resim 2). Hastaya kemik iliği biyopsisi ile multipl miyelom tanısı konulmuştur.

Sonuç: Multipl miyelom tanısında hiperkalsemi sık görülen bir laboratuvar bulgusu olup, metastatik kalsifikasyona neden olabilmektedir. Olgumuzda olduğu gibi çekilen TVKS'de izlenen pulmoner, kardiyak ve mide tutulumları metastatik kalsifikasyonu düşündürmelidir. Henüz tanı almamış hastalarda klinik bulgular eşliğinde TVKS'de yumuşak doku tutulumlarını değerlendirmek tanıya gidişte yardımcı olabilmektedir.

Anahtar Kelimeler: Metastatik kalsifikasyon, tüm vücut kemik sintigrafisi



Resim 1. Kontrastsız toraks bilgisayarlı tomografide bilateral akciğer parankiminde belirgin patoloji izlenmemiştir



Resim 2. Tc-99m metilen difosfonat tüm vücut erken (b) ve geç (a) planar görüntüler ve torakal tek foton emisyon bilgisayarlı tomografi (c) incelemede erken görüntülemelerde kardiyak; erken ve geç görüntülemelerde akciğerler ve midede artmış tutulum mevcuttur

[PS-111]

I-131 Tüm Vücut Tarama Sintigrafisinde Yanlış Pozitif Bulgu: Nazolakrimal Kanal Tıkanıklığı

Nuh Filizoğlu, Ceren Özge Şahin, Selin Kesim, Tuğba Nergiz Kıssa, Zeynep Ceren Balaban Genç, Khanım Niftaliyeva, Kevser Öksüzöğlü, Salih Özgüven, Feyza Şen, Tunç Öneş, Sabahat Inanır, Halil Turgut Turoğlu, Tanju Yusuf Erdil

Marmara Üniversitesi Pendik Eğitim ve Araştırma Hastanesi, Nükleer Tıp Kliniği, İstanbul

Amaç: Nazolakrimal kanal tıkanıklığı, radyoaktif iyot tedavisi sonrası nadir bir komplikasyondur. Gözyaşı drenaj sisteminin tıkanması, I-131 tüm vücut taramasında tıkanma noktasında I-131 birikimine neden olur ve bu bulgu metastaz olarak yanlış yorumlanabilir. Bu olgu sunumunda papiller tiroid kanserli, total tiroidektomi ve ardından I-131 tedavisi uygulanan bir kadın hastanın I-131 tüm vücut tarama sintigrafisinde yanlış pozitif bulgu olarak saptanan nazolakrimal kanal tıkanıklığı olgusunu bildiriyoruz.

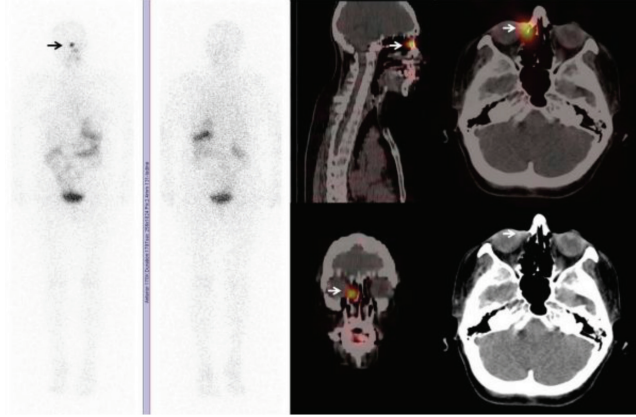
Yöntem: Papiller tiroid kanseri nedeniyle total tiroidektomi ardından tek doz 150 mCi I-131 tedavisi uygulan 59 yaşındaki kadın hastaya I-131 tüm vücut tarama sintigrafisi yapıldı.

Bulgular: Görüntüleme anında tiroid stimulan hormon düzeyi 280 IU/mL, tiroglobulin (Tg) düzeyi 0,20 ng/mL ve anti-Tg antikor düzeyi <0,9 IU/mL olan hastanın planar görüntülerinde bakiye tiroid dokusu veya nüks tiroid kanseri ile uyumlu olabilecek önemli bir radyoaktivite alımı saptanmadı. Ancak sağ periorbital bölgede, metastatik bir lezyon ile uyumlu olabilecek yoğun artmış şüpheli bir I-131 tutulumu izlendi. tek foton emisyon bilgisayarlı tomografi/bilgisayarlı tomografi (SPECT/BT) görüntülerinde, sağ infraorbital bölgede, etmoid sinüs lateral duvarında nazolakrimal kanal tıkanıklığını düşündüren, yoğun I-131 tutulumu gösteren 7x4 mm boyutunda yumuşak doku dansiteli bir lezyon görüldü. Sonrasında yapılan oftalmolojik muayene ve maksillofasiyal BT nazolakrimal kanal tıkanıklığı tanısını doğruladı.

Sonuç: I-131, hipertiroidizm ve diferansiyel tiroid kanserleri gibi tiroid hastalıklarında önemli bir tedavi olarak uzun yıllardır kullanılmaktadır. Nazolakrimal kanal tıkanıklığı, hastaların sadece %4'ünde görülen I-131 tedavisinin nadir bir komplikasyonudur. Lakrimal drenaj sistemindeki hücrelerin, tiroid bezi hücreleri tarafından ekspres edilen aynı Na/I pompasına sahip olduğunu ve bu nedenle bu hücrelerde I-131 birikiminin radyasyona bağlı hasara yol açtığını kanıtlamışlardır. Nazolakrimal kanalda meydana gelen fibroz, lakrimal drenaj sisteminin tıkanmasına ve I-131 tüm vücut tarama sintigrafisinde tıkanma noktasında I-131 tutulumuna

neden olur. Bu tıkanıklık noktasında meydana gelen yoğun I-131 tutulumu metastaz olarak yorumlanabilir ve yanlış pozitif sonuçlara sebep olur. SPECT/BT, bizim olgumuzda olduğu gibi planar I-131 tüm vücut görüntülemesinin bu yanlış pozitif bulgularını ayırt etmede faydalı olabilir. Ayrıca, bu lezyonların erken teşhisi, hastaların daha sonraki tedavisini hızlandırabilir ve yaşam kalitesini artırabilir.

Anahtar Kelimeler: SPECT/BT, I-131, nazolakrimal kanal



Figür 1.

[PS-112]

Pozitron Emisyon Tomografi/Bilgisayarlı Tomografi ile Saptanan Dev Hücreli Arterit Olgusu

Gözde Mütevelizade, Ceren Sezgin, Gül Gümüşer, Elvan Sayıt

Manisa Celal Bayar Üniversitesi Tıp Fakültesi, Nükleer Tıp Anabilim Dalı, Manisa

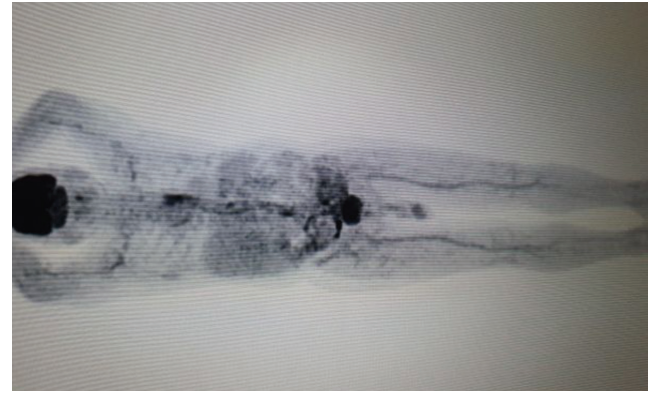Amaç: Dev hücreli arterit (DHA) orta ve büyük damarları tutan, sıklıkla 50 yaş üzerinde görülen, kronik, idiyopatik granülamatöz bir vaskülitir. Kraniyal ve ekstrakraniyal tutulum şeklinde görülebilir. DHA hastalarının yaklaşık %30-40'ında polimiyaljiya romatika (PMR) eşlik eder. PMR ciddi myalji, boyun, omuz ve pelvik bölgede kuşak tarzında kas tutukluğu ile karakterize bir romatolojik hastalıktır. Klinik semptomları genellikle non-spesifiktir ve tanıda gecikmeye neden olabilir. Erken tanı ve tedavi hastalığın geç komplikasyonlarından kaçınmak açısından önemlidir. F-18 florodeoksiglukoz (FDG) pozitron emisyon tomografi/bilgisayarlı tomografinin (PET/BT) hastalığın erken dönemlerinde damar duvarındaki enflamasyonu göstermede sensitivitesi yüksek olduğu için erken tanıda önemli rolü vardır.

Olgu: Elli beş yaşında erkek hastaya, 2 ayda 13 kg kaybı, halsizlik, güçsüzlük, gece terlemesi, kollarda, bacaklarda ve kalça kuşağında ağrı şikayetleri ile yapılan abdominal BT'de çekumda kitleden şüphelenilmiştir. Hasta PMR/ Kolon Ca/paraneoplastik sendrom ön tanıları ile PET/BT çekilmek üzere kliniğimize yönlendirildi. PET/BT'de subklavian arterde, aortada (en belirgin olarak torasik aortada), iliak, femoral ve popliteal arter duvarlarında diffüz hipermetabolik tutulum izlendi (SUV_{maks} : 10,5) (Figür 1) ve vaskülitik tutulum ile uyumlu olduğu raporlandı. Tüm vücut görüntülerinde malignite ile uyumlu bulgu saptanmadı. Hastaya temporal arterit araştırılması amacıyla yapılan temporal-karotid Doppler ultrasonografi ve oftalmolojik muayene normaldi. Tümör belirteçleri, Brucella ve TORCH testleri negatif; CRP: 180 mg/dL, sedim: 119 mm/saat, Hgb: 9,8 g/dL, WBC: $13,9 \cdot 10^3/\mu L$, fibrinojen: 623 mg/dL olarak saptandı. Hastaya DHA ve PMR tanıları

ile metilprednizolon ve metotreksat başlandı. Üç ay sonra kontrole gelen hastanın laboratuvar bulguları normaldi ve herhangi bir klinik yakınması yoktu.

Sonuç: F-18 FDG PET/BT büyük damar vaskülitisi için oldukça hassas bir tanı aracıdır ve tanının doğrulanması için önerilen görüntüleme yöntemlerinden biridir. Yapılan çalışmalarda F-18 FDG PET/BT'nin DHA yaygınlığının saptanmasında oldukça duyarlı olduğunu ancak, temporal arter tutulumunda sensitivitesinin daha düşük olduğu gösterilmiştir. Bu durumlarda anjiyo BT ile yapılacak olan görüntülemenin yol gösterici olacağı bildirilmiştir. F-18 FDG PET/BT hastalığın aktivitesini ve yaygınlığını göstermede kullanılabilir ancak steroid tedavisi 18F-FDG uptake'ini etkilemektedir. F-18 FDG PET/BT olgumuzda da olduğu gibi vaskülit şüphesi olan hastalarda malignite ekartasyonu açısından oldukça değerli bir görüntüleme yöntemidir. F-18 FDG PET/BT'nin DHA'nın erken tanısında yol gösterici olacağını öngörerek, hastalığın aktivitesinin izleminde rolünün daha fazla tanımlanması gerektiği kanaatine vardık.

Anahtar Kelimeler: Dev hücreli arterit, PET/BT



Figür 1. Maksimum intensity projection görüntülerinde yaygın vaskülitik tutulum paterni

[PS-113]

SARS-CoV-2 Enfeksiyonu Sonrası Sol Akciğer Üst Lobda Total Perfüzyon Kaybı İzlenen Akciğer Perfüzyon Sintigrafisi

Elif Reyhan Aslan¹, Fatma Arzu Görtan¹, Şeyda Türkölmez²

¹Ankara Şehir Hastanesi, Nükleer Tıp Kliniği, Ankara

²Ankara Yıldırım Beyazıt Üniversitesi Tıp Fakültesi, Ankara Şehir Hastanesi, Nükleer Tıp Kliniği, Ankara

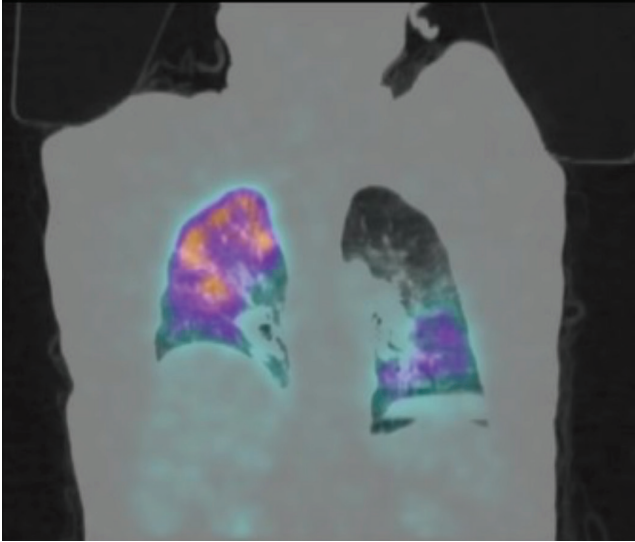
Amaç: Şiddetli akut solunum yolu sendromu-koronavirüs-2 (SARS-CoV-2) enfeksiyonu ciddi enflamasyon, hipoksi, immobilizasyon ve diffüz intravasküler koagülasyonlar ile pulmoner embolizm (PE), derin ven trombozu (DVT), iskemik inme ve miyokard enfarktüsü gibi tromboembolik hadiselerle neden olabilmektedir. Yapılan çalışmalarda, SARS-CoV-2 enfeksiyonu olan ve bilgisayarlı tomografi (BT) anjiyografi çekilen hastalarda PE insidansının %23-30 olduğu gösterilmiştir. PE tanısında altın standart yöntem BT anjiyografi olup böbrek fonksiyon testi (BFT) bozukluğu olan hastalarda bu tetkik kontrendike olduğundan ventilasyon/perfüzyon sintigrafisi tercih edilmektedir. Burada SARS-CoV-2 enfeksiyonu sonrası 2. ayda nefes darlığı ile merkezimize başvuran bir olguyu sunmaktayız.

Olgu: Yetmiş yaşında erkek hasta nefes darlığı ile acil servise başvurmuş olup tetkiklerinde BFT bozukluğu (GFR: 35 mL/dk) olduğundan kontrastsız toraks BT çekilmiş ve her iki akciğerde yaygın buzlu cam alanları ile

plöroparankimal çekintiler görülmüştür. Anamnezinde 2 ay önce geçirilmiş SARS-CoV-2 enfeksiyonu öyküsü bulunan hastada toraks BT bulguları post-enflamatuvar değişiklikler ile uyumlu olarak değerlendirilmiş; iyileşme dönemindeki SARS-CoV-2 enfeksiyonu yönünden anlamlı olarak raporlanmıştır. Güncel başvurusunda SARS-CoV-2 PCR: negatif, IgM + IgG SARS-CoV-2: pozitif olduğu görülen hastanın tetkiklerinde D-dimer: 2,9 mg/L saptanması üzerine PE şüphesi ile bilateral alt ekstremité Doppler ultrasonografi (USG) ile akciğer perfüzyon sintigrafisi istenmiştir. Doppler USG'de alt ekstremité DVT saptanmayan hastada perfüzyon sintigrafisinde sol akciğer üst lobda perfüzyon izlenmemiştir (Figür 1). Hastaya PE tanısı konmuş ve antikoagülan tedavi başlanmıştır.

Sonuç: SARS-CoV-2 enfeksiyonu akut enfeksiyon sürecinde olduğu gibi enfeksiyon sonrası dönemde de tromboembolik hadiseler zemin hazırlayabilmektedir. BFT bozukluğu olan hastalarda PE tanısı koymada akciğer perfüzyon sintigrafisi fayda sağlamaktadır.

Anahtar Kelimeler: SARS-CoV2, COVID-19, pulmoner emboli, tromboemboli, perfüzyon sintigrafisi



Figür 1. Akciğer perfüzyon sintigrafisinde koronal tek foton emisyon bilgisayarlı tomografi/bilgisayarlı tomografi kesitinde sol akciğer üst lobda perfüzyon izlenmemektedir

[PS-114]

Kardiyak Canlılık Çalışmasında Rastlantısal Karaciğer Metastazı

Gizem Köroğlu, Serkan İşören, Şevket Zorlu, Yunus Çökerdenoğlu, Gözde Görür, Hakan Demir

Kocaeli Üniversitesi Tıp Fakültesi, Nükleer Tıp Anabilim Dalı, Kocaeli

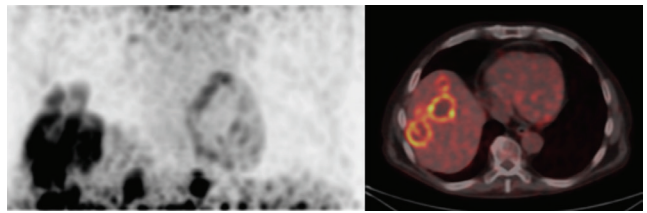
Amaç: Kardiyak canlılık değerlendirmesi, iskemik kalp hastalığı olan hastaların yönetiminde anahtar role sahiptir. Pozitron emisyon tomografisi (PET) dokuların metabolik özelliklerini inceleyerek miyokard canlılığını değerlendiren benzersiz bir yöntemdir. PET ile miyokardiyal canlılığın görüntülenmesi, hiberne miyokardı skardan ayırmayı sağlar. F-18 florodeoksiglukoz (FDG) PET; onkolojik, nörolojik hastalıklar, sebebi belirlenemeyen ateş vb. endikasyonlar için yapılacaksa hastaların aç durumda olması istenirken, kardiyak PET/bilgisayarlı tomografi (BT) için hastalara glukoz yüklemesi yapılmaktadır. Bununla birlikte hastanın

glisemik durumuna rağmen kardiyak PET/BT'de rastlantısal maligniteler saptanabilmektedir. Bu olguda canlılık çalışmasında saptanan karaciğer metastazlarını sunduk.

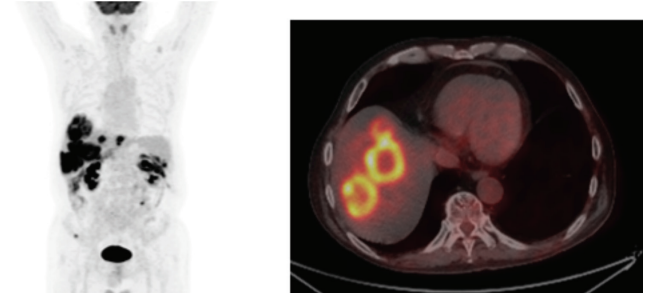
Olgu: Opere kolon kanseri öyküsü olan 55 yaşında erkek hasta ekokardiyografisinde trombüs ve LVEF değerinin %25 saptanması üzerine kliniğimize iske mi ve canlılık değerlendirmesi amacıyla gönderilmiştir. Yapılan Tc-99m MIBI ve F-18 FDG kardiyak PET/BT sonucunda hastada iskemik alan saptanmamış tüm miyokardiyal duvarlar canlı olarak izlenmiştir. Ancak hastanın PET/BT görüntüleri incelendiğinde karaciğerde çok sayıda metastatik görünümde lezyon izlenmiştir (Resim 1). Geriye dönük olarak perfüzyon çalışmasındaki ham görüntüler incelenmiştir. Karaciğer non-homojen görünümde olmakla birlikte patolojik lezyon göze çarpmamıştır. Daha sonra hastanın F-18 tüm vücut FDG PET/BT ile incelenmesine karar verilmiştir. Karaciğer her iki lobda yoğun artmış FDG tutulumu gösteren çok sayıda hipodens lezyon saptanmıştır (Resim 2). Ayrıca splenik fleksurada artmış FDG tutulumu gösteren yumuşak doku dansitesinde kitlesel lezyon gözlenmiş olup nüks kolon kanseri ile uyumlu değerlendirilmiştir. F-18 FDG kardiyak PET, koroner arter revaskülarizasyonundan fayda sağlayacak koroner arter hastalığı ve sol ventrikül disfonksiyonu olan hastaların seçiminde yardımcıdır. Ayrıca bu görüntüleme ile hastanın kliniği ile ilişkili veya ilişkiz ekstrakardiyak anormallikler saptanabilmektedir. Ham görüntülerin incelenmesi bu açıdan çok önemlidir. Bulguların çoğu klinik olarak bilinen patolojileri temsil etse de az sayıda hastada yönetimi değiştirecek önemli klinik etkiye sahip olabilir. Bizim olgumuzda da kalp dışında yaygın karaciğer metastazları görüntüleme alanına girmiştir. Onkolojik amaçlı yapılan F-18 FDG PET çalışmalarında hedef tümör dokusundaki aktivite tutulumunu optimize etmek için hastaların enjeksiyondan en az 4 saat öncesinden başlayarak katı gıda ve su dışında almalrı önerilir. Ancak glukoz yüklemesi yaparak hiperinsülinemik duruma getirdiğimiz hastadaki kardiyak görüntüleme de karaciğer metastazları izlenmiştir.

Sonuç: Kardiyak canlılık çalışmalarında; ekstrakardiyak bulguların gözden kaçmaması için yalnızca proses edilmiş kalp görüntüleri değil, işlenmemiş görüntüler üzerinden görüntüleme alanına giren diğer vücut alanları da dikkatle incelenmelidir.

Anahtar Kelimeler: Kardiyak canlılık, FDG PET/BT, metastaz



Resim 1. Kardiyak canlılık pozitron emisyon tomografi/bilgisayarlı tomografide rastlantısal olarak saptanan KC'de multipl lezyonlar



Resim 2. Daha sonra yapılan tüm vücut florodeoksiglukoz pozitron emisyon tomografi/bilgisayarlı tomografide karaciğer metastazları

[PS-115]

COVID-19 Sonrası Antikoagülan Kullanan Hastada Bilateral Embolinin Akciğer Perfüzyon Sintigrafisi ile Gösterilmesi

Dilara Denizmen¹, Emine Göknuş Işık¹, Mustafa Erelel², Serkan Kuyumcu¹, Seher Nilgün Ünal¹

¹İstanbul Üniversitesi, İstanbul Tıp Fakültesi, Nükleer Tıp Anabilim Dalı, İstanbul

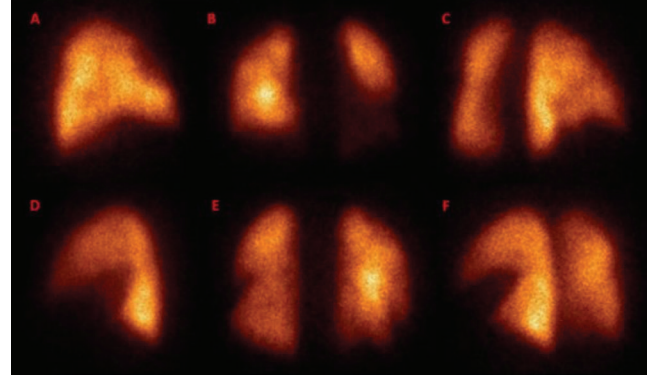
²İstanbul Üniversitesi, İstanbul Tıp Fakültesi, Göğüs Hastalıkları Anabilim Dalı, İstanbul

Amaç: Bu olgu sunumunda orta şiddette Koronavirüs hastalığı-2019 (COVID-19) pnömonisi geçiren ve profilaktik dozda (1x4000 IU) enoksaparin kullanımı olan hastanın akciğer perfüzyon sintigrafisi/tek foton emisyon bilgisayarlı tomografi/bilgisayarlı tomografi (SPECT/BT) bulgularını sunmayı hedefledik.

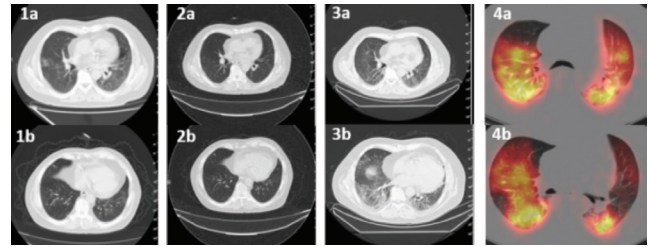
Olgu: Renal transplant alıcısı; bilinen hipertansiyon ve tip 2 diabetes mellitus öyküsü mevcut 56 yaşında erkek hasta, Mayıs 2020'de 37,4 °C ateş ve öksürük şikayetiyle İstanbul Tıp Fakültesi COVID Triyaj birimine başvurdu. COVID-19 PCR testi negatif olmasına rağmen BT bulgularıyla orta şiddette COVID-19 pnömonisi tanısı konması sonrasında hastane yatışı yapıldı. Beş gün süren yatışı sırasında 4 l/dk nazal oksijen ihtiyacı oldu. Taburculuk sonrası profilaktik amaçla 4 hafta bemiparin ve dipiridamol kullanan hastanın takipte D-dimer düzeylerinin 8,000'e kadar yükseldiği gözlemlendi. Poliklinik takiplerinde post-COVID 3. ayda D-dimer düzeyi 2,090 olan hastaya profilaktik dozda enoksaparin başlandı. Takibin 5. ayında azalarak devam eden D-dimer yüksekliğine (D-dimer: 1420) birkaç gündür izole öksürük şikayeti eklenmesi üzerine hastaya kronik pulmoner emboli ön tanısıyla akciğer perfüzyon sintigrafisi ve SPECT/BT görüntüleme yapıldı. Görüntülerin incelenmesinde sol akciğer lingular segmentte segmenter, sağ akciğer üst lob anterior segmentte büyük subsegmenter uyumsuz perfüzyon defektleri, bilateral alt lob bazal segmentlerde ise parankimde yaygın retiküler dansite artışına eşlik eden yaygın uyumlu perfüzyon azalması izlendi. Görünüm bilateral pulmoner emboli ve parankim hastalığı ile uyumlu olarak değerlendirildi. COVID-19 pnömonisinin yol açtığı parankimal infiltrasyonun yoğun olduğu akciğer sahalarında normal perfüzyonun çoğunlukla korunduğu dikkat çekti. Hastaya bu bulgularla tedavi dozunda antikoagülan başlandı. Takipte hastanın D-dimer düzeylerinin bir ay sonra 690 düzeyine gerilediği gözlemlendi.

Sonuç: Hastane yatışı süresince ve sonrasında antikoagülan kullanımının emboli gelişimini önleyeceği düşünülmektedir; ancak sunduğumuz olguda görüldüğü üzere bu kesin bir çözüm değildir ve profilaksi altındaki hastalar da emboli açısından takip edilmelidir. Hiperkoagülabilitye eğilimde IL-6, IL-1β ve TNF-α gibi pro-enflamatuvar sitokinlerin aşırı üretimi sonucu oluşan sitokin fırtınasının ve beraberinde gelişen yaygın endotelial disfonksiyonun önde gelen nedenler arasında olduğu kanısı yaygınlaşmaktadır. Ele aldığımız olguda parankimal infiltrasyon alanları dışındaki bölgelerde yoğunlaşan embolik tutulumlar, hiperkoagülabilitye gelişim mekanizmasında lokal olmaktan ziyade yaygın sistemik bir endotelial disfonksiyonun altında yatan neden olduğunu düşündürmektedir. Post COVID dönemde hastalar pulmoner emboli semptomları göstermese dahi D-dimer düzeyleri uyarıcı olmalı ve komplikasyonlar gelişmeden görüntüleme yöntemleri ile tanı konarak tedavileri başlanmalıdır.

Anahtar Kelimeler: COVID-19, SARS-CoV-2, pulmoner emboli, antikoagülan, SPECT/BT



Resim 1. Akciğer perfüzyon sintigrafisi planar görüntüleri: Sağ lateral (A), anterior (B), sağ posterior oblik (C), sol lateral (D), posterior (E), sol posterior oblik (F)



Resim 2. Tanı anındaki aksiyel bilgisayarlı tomografi (BT) (1a, b), takip kontrol aksiyel BT (2a, b), akciğer perfüzyon sintigrafisi tek foton emisyon bilgisayarlı tomografi (SPECT)/BT kesitleri (3a, b) ve SPECT/BT füzyon görüntüleri (4a, b)

[PS-116]

Graves Hastasında Tiroid Papiller ve Folliküler Kanser Birlikteliği

Şebnem Aydın

Dr. Burhan Nalbantoğlu Devlet Hastanesi, Nükleer Tıp Kliniği, Lefkoşa

Amaç: Diferansiyel tiroid kanserleri ve hipertiroidi birlikteliği son yıllarda arttığı bildirilse de oldukça nadirdir. Graves hastalığı ile birlikte tiroid kanser birlikteliği ise diğer hipertiroidi sebeplerine göre en düşüktür. Aynı kişide graves zemininde papiller ve folliküler tiroid kanseri birlikteliğinin de çok nadir olduğu bildirilmektedir. Amacım Graves hastalığı nedeniyle takipli hastada postoperatif tespit edilen tiroid papiller ve folliküler kanser birlikteliğini paylaşmaktır.

Olgu: Elli üç yaşında kadın hasta çarpını, kilo kaybı, retrobulber ağrı nedeniyle başvurusunda tiroid uyarıcı hormon (TSH) düzeyinin 0,05 (0,25-5,0 mIU/L) olduğu tespit edilmiş. TSH reseptör antikor düzeyi 44U/iken anti-tiroglobulin, anti-tiroid peroksidaz antikorları negatifti. Hastaya yapılan tiroid ultrasonografisinde (USG) tiroid nodülüne rastlanmamıştı. Hastaya anti-tiroid tedavi başlandıktan 2 ay sonra göz ağrısının şiddetinin arttığı ve periorbital ödem geliştiği izlendi. Bunun üzerine tedavi amaçlı total tiroidektomi uygulandı. Hastanın patoloji raporunda beklenmedik süprizle karşılaşıldı. Benign patoloji beklenen USG'de nodül tespit edilmeyen hastada sol lobda 3 cm tiroid folliküler karsinoma ve 3 mm tiroid papiller karsinoma folliküler varyant tespit edildi.

Sonuç: Hipertiroidi nedeniyle kalıcı tedavi amaçlı total tiroidektomiye verilen nodüller graves hastalarında malignite olasılığı mevcut iken nodül

tespit edilmeyen hastalarda da tiroid tümörüne rastlanılabileceği dikkate alınmalıdır.

Anahtar Kelimeler: Tiroid neoplazi, graves

[PS-117]

Graves Orbitopatinin Eşlik Ettiği Tiroid Ca

Şebnem Aydın

Dr. Burhan Nalbantoğlu Devlet Hastanesi, Nükleer Tıp Kliniği, Lefkoşa

Amaç: Graves hastalığı hipertiroidi nedenleri içinde birinci sıklıkta olmakla beraber tiroid kanseri hipertiroidi birlikteliğinde toksik nodüler, toksik multinodüler guatr tanılarına göre daha nadirdir. Tiroid kanseri ve graves oftalmopati birlikteliği ise literatürde oldukça nadirdir. Hastanemize 2004-2021 yılları arasında diferansiye tiroid kanseri ve graves orbitopati birlikteliği ile başvuran sadece 3 hastamız mevcuttur. Amacım graves orbitopati ve tiroid Ca nedeniyle thyrogen ve pulse steroid tedavisi altında radyoaktif iyot ablasyon tedavisi uygulanan ve göz bulguları stabil seyreden hastamızı paylaşmaktır.

Olgu: Elli yedi yaşında erkek hasta orta derecede agreve graves oftalmopati nedeniyle takip edilirken isthmusta izlenen 38x30x24,5 mm nodülünden yapılan ince iğne aspirasyon biyopsisinin benign gelmesine rağmen hastalığın kalıcı tedavisi, orbitopati kontrolü ve büyük nodül nedeniyle bilateral total tiroidektomi uygulandı. Patolojisinde isthmustaki nodül içinde 1,5 cm solid trabeküler varyant, sağ lobda 5 mm, sol lobda 3 mm klasik varyant tiroid papiller kanser odakları tespit edildi. Hastaya rekombinant tiroid uyarıcı hormon (TSH) (thyrogen) ve pulse steroid verilerek radyoaktif iyot ablasyon tedavisi uygulandı. Üç yıldır hafif süprese TSH düzeyleri ile remisyonda takip edilen hastanın göz bulgularının da stabil kaldığı kontrol göz manyetik rezonans görüntüleme de ilerlemenin olmadığı dikkati çekti. Bir hastamızda tiroid hormon hapı başlanmadan yaratılan TSH yüksekliliği ve oral kortizona rağmen ciddi agreve olan graves orbitopati sonrası bu durum sevindirici olmakla beraber olgu sayımız sadece bir kişidir.

Sonuç: Graves oftalmopati ve tiroid kanseri birlikteliği olan radyoaktif iyot ablasyon tedavisi uygulanacak hastalarda rekombinant TSH ve pulse steroid tedavisi eşliğinde radyoaktif iyot ablasyon tedavisinin verilmesinin göz bulgularının agreve olmasını azaltmada yardımcı olabileceği düşünülmüştür.

Anahtar Kelimeler: Tiroid neoplazi

[PS-118]

Paratiroid Adenomlu Hastada Artmış Tc-99m MIBI, Tc-99m MDP ve F-18 FDG Tutulumu Gösteren Brown Tümör Olgusu

Nazım Coşkun¹, Serkan Ünlü¹, Elif Özdemir^{1,2}

¹Ankara Şehir Hastanesi, Nükleer Tıp Kliniği, Ankara

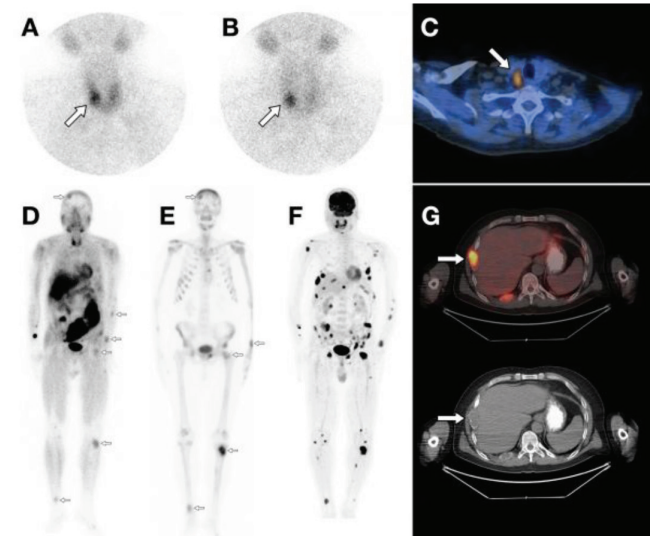
²Ankara Yıldırım Beyazıt Üniversitesi Tıp Fakültesi, Nükleer Tıp Anabilim Dalı, Ankara

Amaç: Tedavi edilmeyen primer veya sekonder hiperparatiroidizm sonucu gelişen Brown tümör, dev hücreli tümörleri, kemik metastazlarını ve multipl miyelomu taklit edebilen bir pseudo-tümör tablosudur. Bu bildiriye primer hiperparatiroidizm nedeniyle takip edilirken artmış Tc-99m MIBI, Tc-99m MDP ve F-18 florodeoksiglukoz (FDG) tutulumları görülen bir Brown tümör olgusu sunulmaktadır.

Olgu: Primer hiperparatiroidi ve hiperkalsemi (PTH: 1226 ng/L, Ca: 12 mg/dL) nedeniyle tetkik edilen 48 yaşında erkek hasta Tc-99m MIBI dual-faz paratiroid sintigrafisi için nükleer tıp kliniğine kabul edildi. Daha önce yapılan bilgisayarlı tomografi (BT) ve ultrasonografi (US) tetkiklerinde sağ tiroid lobu inferior komşuluğunda 2,5 cm çaplı lezyon görülen hastanın BT kesitlerinde viserokraniyumda kontrast tutan çok sayıda litik lezyon mevcuttu. Erken planar Tc-99m MIBI görüntüsünde sağ lob inferior komşuluğunda izlenen fokal artmış aktivite bulgusunun (Figür 1A), geç planar (Figür 1B) ve tek foton emisyon bilgisayarlı tomografi (SPECT)/BT (Figür 1C) görüntülerinde sebat ettiği görüldü. Tanısal BT'de tanımlanan şüpheli kemik lezyonları nedeniyle yapılan tüm vücut Tc-99m MIBI taramada, iskelet sistemi ile uyumlu alanlarda çok sayıda fokal artmış aktivite tutulumları izlendi (Figür 1D). Farklı bir günde yapılan Tc-99m MDP kemik sintigrafisinde, aksiyal ve apendiküler iskelet boyunca çok sayıda lezyonda artmış osteoblastik aktivite görüldü (Figür 1E). F-18 FDG pozitron emisyon tomografi (PET)/BT'de frontal kemik, maksilla, mandibula, her iki skapula, sağ humerus başı, sol radius ve ulna, kostalar, vertebralar, pelvik kemikler, sol femur boynu, sağ patella ve her iki tibia da çok sayıda hipermetabolik, litik lezyonlar izlendi (Figür 1F). Paratiroid lezyonunda ise patolojik FDG tutulumu görülmedi. Sağ lobektomi yapılan hastanın sağ alt paratiroid lezyonunun histopatolojisi paratiroid adenomunun onkositik varyantı olarak raporlandı. Sağ yedinci kosta lateralindeki hipermetabolik lezyondan (Figür 1G) alınan tru-cut biyopsi ile Brown tümör tanısı doğrulandı.

Sonuç: Hiperparatiroidizmde artmış osteoklastik aktivite sonucu osteopeni ve subperiostal kemik rezorpsiyonu görülebilir. Reaktif osteoblastik aktivite, kemik taramasında MDP tutulumunun artmasına neden olur. Aynı zamanda bir tümör görüntüleme ajanı olarak, MIBI taraması Brown tümörde yüksek uptake gösterir, ancak duyarlılığı Tc-99m MDP kemik taramasından düşüktür. Benign yapılarına rağmen Brown tümörlerin artmış FDG tutulumu gösterdiği bilinmektedir. Artmış FDG tutulumu mekanizmasının dev hücrelerin varlığı ve makrofajların hücre içi glikoz metabolizması ile ilgili olduğu düşünülmektedir. Brown tümörlerin radyolojik ve histopatolojik incelemelerde kemiğin malign lezyonlarını taklit edebileceği akılda tutulmalıdır. Hiperparatiroidi hastalarında bu durumun göz önünde bulundurulması, tanı ve tedavinin gecikmemesi açısından yararlı olacaktır.

Anahtar Kelimeler: Brown tümör, paratiroid adenomu, Tc-99m MIBI, Tc-99m MDP, F-18 FDG



Figür 1.

[PS-119]

Artmış İyot-131 Tutulumu İzlenen İnsidental Dalak Kisti; Olgu Sunumu

Mustafa Genç¹, Nazım Coşkun², Şeyda Türkölmez¹

¹Ankara Yıldırım Beyazıt Üniversitesi Tıp Fakültesi, Nükleer Tıp Anabilim Dalı, Ankara

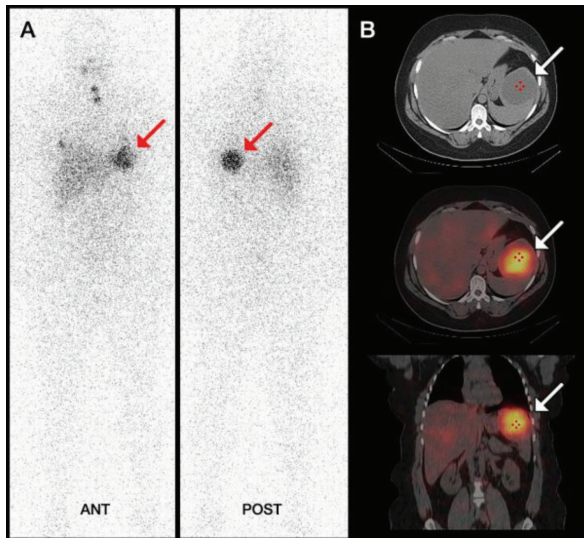
²Ankara Şehir Hastanesi, Nükleer Tıp Kliniği, Ankara

Amaç: Bu bildiri multifokal tiroid kansinomu tanısıyla radyoyot tedavisi verilen ve tedavi sonrası tüm vücut taramada insidental dalak kistine ait artmış I-131 tutulumu görülen bir olgu sunulmaktadır.

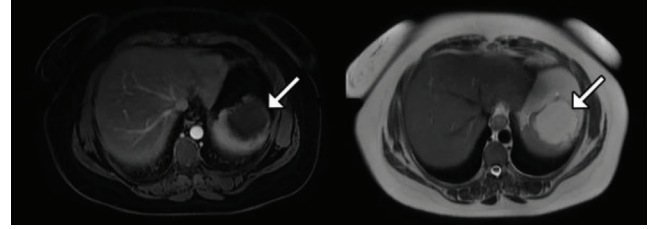
Olgu: Bilinen ek hastalığı olmayan 33 yaşında kadın hastaya dış merkezde total tiroidektomi operasyonu yapıldı. Patoloji sonucunun multifokal papiller tiroid kansinomu, diffüz sklerozan varyant olarak raporlanması üzerine kliniğimizde 100 mCi radyoaktif iyot tedavisi verildi. Tedavi sonrası 7. günde yapılan I-131 tüm vücut tarama sintigrafisinde, boyunda sol tiroid lojunda (rezidü?) ve hyoid kemik inferior komşuluğunda (tiroglossal kanal?) aktivite tutulum alanları mevcuttu. Ek olarak, batin sol üst kadranda fokal artmış aktivite tutulumu görüldü (Resim 1A). Diğer alanlarda radyofarmasötüğün dağılımı beklenen düzeydeydi. Anatomik korelasyon amacıyla abdominal bölge görüntü alanına girecek şekilde kaydedilen tek foton emisyon bilgisayarlı tomografi/bilgisayarlı tomografi (SPECT/BT) füzyon kesitlerinde, dalak superior anterior kesiminde, 83x71 mm boyutlarında, cidarı yer yer kalsifiye görünümde hipodens lezyon ve bu lezyon alanında artmış I-131 tutulumu mevcuttu (Resim 1B). Bu bulgunun aydınlatılması amacıyla yapılan dinamik manyetik rezonans görüntüleme, dalak üst poldeki 8 cm çaplı lezyon unloküle kist olarak değerlendirildi (Resim 2).

Sonuç: Diferansiye tiroid kanserinde iskelet sistemi ve akciğerler en sık görülen metastaz alanlarıdır. Bununla birlikte literatürde dalak metastazına rastlanmamıştır. Daha önce dalakta fokal radyoyot tutulumun bildirildiği ulaşılabilen tek olgu sunumunda patoloji sonucunun littoral hücreli anjiyom olarak raporlandığı bildirilmektedir. Radyoyot tedavisi sonrası tüm vücut taramada soliter dalak tutulumu görülen olgularda artmış iyot tutulumu gösteren benign patolojiler göz önünde bulundurulmalıdır.

Anahtar Kelimeler: Dalak kistli, radyoyot tedavisi, SPECT/BT



Resim 1.



Resim 2.

[PS-120]

Papiller Tiroid Ca Olgusunda Total Tiroidektomi Sonrası Yükselmeyen TSH Nedeni: Ektopik Tiroid Dokusu

Gözde Mütevelizade, Ceren Sezgin, Gül Gümüşer, Elvan Sayıt

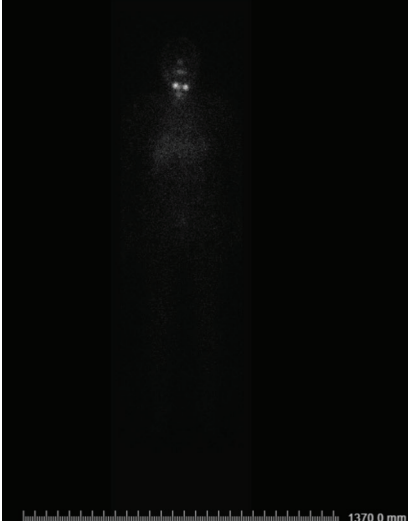Manisa Celal Bayar Üniversitesi Tıp Fakültesi, Nükleer Tıp Anabilim Dalı, Manisa

Amaç: Tiroid kansinomu tüm kanser türleri arasında yaklaşık %1 oranında nadir görülen bir malignite türü olmakla birlikte endokrin kanserleri içerisinde birinci sıradadır. Primer tedavi total tiroidektomi ± lenf nodu disseksiyonudur. Tiroid uyarıcı hormon (TSH) tiroid dokusunda iyot uptake'ini artırdığından tedavi öncesi serum TSH değerinin 30 mU/mL'ye ulaşması istenir. Papiller tiroid kanseri tanısı ile total tiroidektomi yapılan, takibinde TSH'nin yükselmemesi üzerine yapılan ek tetkikler sonucu nadir lokalizasyonlu ektopik tiroid dokusu saptanan olguyu bildirmeyi amaçladık.

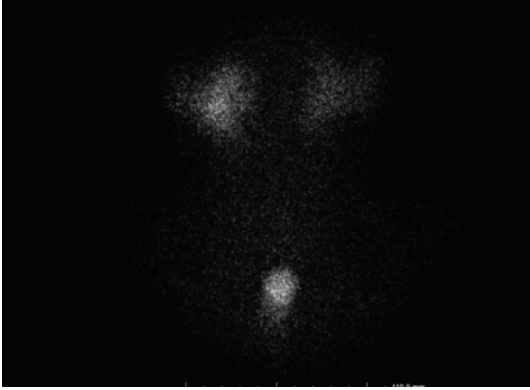
Olgu: Tiroid bezi sağ lobundan alınan ince iğne aspirasyon biyopsi sonucu papiller tiroid kansinomu olarak gelen 61 yaşında kadın hastaya total tiroidektomi uygulanmıştır. Patolojik incelemede sağ lobda 1,2 cm boyutlarında, düzenli sınırlı, lenfovasküler invazyon ve ekstrasitroidal yayılım izlenmeyen tümör dokusu izlenmesi üzerine hastaya 100 mCi radyoaktif iyot (RAİ) tedavisi planlanmıştır. Operasyondan 1 ay sonra yapılan laboratuvar tetkiklerinde, T3/T4 preparatı kullanmadığı halde TSH seviyesinin 3,8 mU/mL gelmesi üzerine yapılan ultrasonografi (USG) değerlendirilmesinde ve Te-99m pertechnetat sintigrafisinde rezidü doku izlenmemiştir. Sintigrafi görüntüleri detaylı olarak yeniden incelendiğinde sağ submandibüler bezde simetriğine oranla daha yüksek radyofarmasötik tutulumu izlenmesi (Figür 1) üzerine bu bölge USG ile yeniden incelenmiştir. USG'de sağ submandibüler bez lateral kesiminde 31x20 mm boyutlarında solid lezyon izlenmiş ve hasta operasyona yönlendirilmiştir. Operasyonla ektize edilen solid lezyonun patoloji sonucu aksesuar tiroid dokusu olarak değerlendirilmiştir. Kısa süre sonra TSH seviyesi 34,6 mU/mL değerine ulaşmış ve hastaya 100 mCi RAİ tedavisi uygulanmıştır. Postablasyon I-131 tüm vücut görüntülerinde operasyon lojunda bir miktar tutulum izlenmiş ve bu alan dışında vücutta I-131 dağılımı fizyolojik olarak değerlendirilmiştir (Figür 2). Bir yıl sonra 5 mCi I-131 ile yapılan tüm vücut sintigrafisi görüntülerinde rezidü doku ve/veya metastaz düşündürülecek odak izlenmemiştir. Kliniğimizde aktif izlemi devam eden ve düzenli tiroglobin değeri takibi yapılan hastamızda 3 yıldır nüks izlenmemiştir.

Sonuç: Ektopik tiroid dokusu çoğunlukla foramen çekum ile mediasten arasında orta hatta izlenirken, nadiren lateral yerleşimli olabilir. Olgumuzda olduğu gibi submandibüler yerleşimli tiroid dokusu oldukça nadir izlenmektedir. Total tiroidektomi sonrası tiroid lojunda rezidü izlenmeyen hastalarda TSH stimülasyonu sağlanamaması durumunda ektopik odaklar her zaman akılda tutulmalıdır. Tiroid kanseri tanılı hastalarda operasyon sonrası RAİ tedavisi uygulanmadan önce yapılan görüntülemelerin dikkatli şekilde irdelenmesi bu açıdan çok önemlidir.

Anahtar Kelimeler: Ektopik tiroid dokusu, TSH, I-131 RAİ



Figür 1. 100 mCi postablasyon I-131 tarama sintigrafisi tüm vücut görüntüsü



Figür 2. I-131 ablasyonu öncesi Tc-99m perteknetat sintigrafisinde sağ submandibüler bezde simetriğine oranla yüksek radyofarmasötik tutulumu

[PS-121]

Mediastinal Ektopik Paratiroid Adenomu Olgusunda Tc-99m MIBI Tek Foton Emisyon Bilgisayarlı Tomografi/ Bilgisayarlı Tomografi (BT) ve F-18 Florodeoksiglukoz Pozitron Emisyon Tomografi/BT: Lokal ve Sistemik Bulgular

Evrım Abamor, Şule Özüğür, Sanem Şenyüz

Sağlık Bilimleri Üniversitesi, Kartal Dr. Lütfi Kırdar Şehir Hastanesi, Nükleer Tıp Kliniği, İstanbul

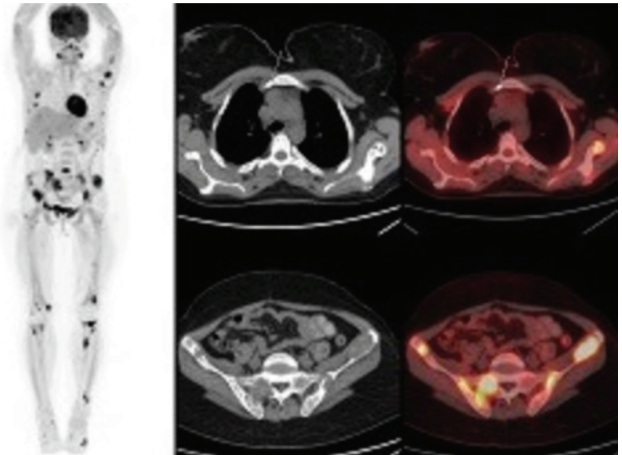
Amaç: Paratiroid adenomları için Tc-99m MIBI sintigrafisi uzun yıllardır kullanılan duyarlılık ve doğruluğu yüksek (>%80) bir görüntüleme yöntemidir. Tek foton emisyon bilgisayarlı tomografi/bilgisayarlı tomografi (SPECT/BT) ile hibrid görüntüleme tetkik duyarlılığını artırmakta (>%85), küçük adenomların saptanmasında ve ektopik adenomların lokalizasyonunda doğruluğu artırmaktadır. Literatürde bilindiği gibi, F-18 florodeoksiglukoz (FDG) pozitron emisyon tomografi (PET)/BT paratiroid adenomlarında ve karsinomlarında görüntüleme kullanılmaktadır.

Yöntem: Hiperkalsemi (Ca: 13,2 mg/dL), hiperparatiroidi (PTH: 1,500 pg/dL), hipoalbuminemi, renal kalsinozis ve renal yetmezlik, nedeniyle hospitalize edilen olguda (26y K), paratiroid adenomu araştırılması amacı ile Tc-99m MIBI paratiroid sintigrafisi çekildi. Torakstan ek SPECT/BT görüntüleme yapıldı. Olası malign etiyolojinin araştırılması amacıyla F-18 FDG PET/BT çekildi.

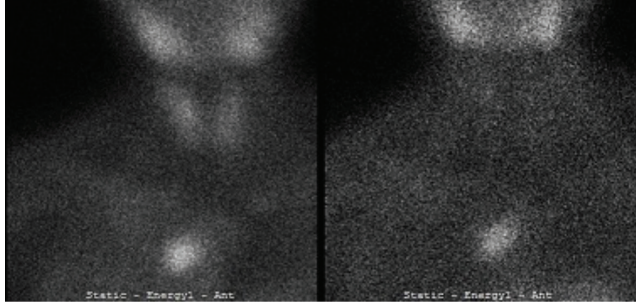
Bulgular: 1) Tc-99m MIBI sintigrafisinde, mediastende anterior kesimde, erken ve geç fazda sabit odaksal artmış aktivite tutulumu gözlemlendi. 2) Mediastinal bulgunun anatomik lokalizasyonu için yapılan torakal SPECT/BT görüntüleme, retrosternal alanda, 2x1 cm boyutlu nodüde belirgin artmış aktivite tutulumu izlendi. 3) SPECT/BT'nin geniş BT komponentinde, bilateral ramus mandibula düzeyinden itibaren, sakruma dek görüntü alanındaki kemiklerde yaygın, yer yer ekspansif-kitleli görünümde, litik yumuşak doku lezyonları izlendi. Torakal SPECT/BT füzyon görüntülerde, kemik lezyonlarda patolojik aktivite tutulumu görülmedi. 4) F-18 FDG PET/BT'de, anterior mediastende retrosternal yağlı planda, 1x2 cm boyutlu nodüler lezyonda erken ve geç görüntülerde patolojik F-18 FDG tutulumu gözlemlendi. İskelet sisteminde, yer yer ekspansif destrüktif litik lezyonlarda değişken düzeylerde F-18 FDG tutulumları izlendi. Tüm vücutta, patolojik F-18 FDG tutulumu gösteren başka bir malignite lehine odak gözlemlendi. 5) Anterior mediastende, retrosternal alanda yerleşimli, Tc-99m MIBI tutulumu belirgin olan ancak F-18 FDG tutulumu olmayan nodül, ektopik mediastinal paratiroid adenomu olarak değerlendirildi. İskelet sistemindeki yaygın lezyonlar, 20 yaşından beri hiperkalsemi öyküsü mevcut olan olguda, literatürdeki bilgiler ışığında hiperparatiroidizme sekonder kemik hastalığı (osteitis fibroza sistika) ve yer yer Brown tümörleri ile uyumlu değerlendirildi.

Sonuç: Uzun süreli hiperkalsemi ve oldukça yüksek PTH değerleri olan olgumuzda, SPECT/BT hem ektopik paratiroid adenomunun yerini doğru saptamış hem de hastalığın sistemik kemik bulgularının değerlendirilmesini sağlamıştır. F-18 FDG PET/BT, ektopik lezyonda malignite olasılığının ve olası farklı malign odağın dışlanmasını sağlamıştır. Literatür bulguları ile uyumlu olarak, hiperparatiroidizme bağlı kemik lezyonlarında F-18 FDG akümüasyonu görülmüştür. Olgunun tedavi sonrası, kemik bulgularının regresyon takibinde F-18 FDG PET/BT ile görüntüleme yararlı olabilir.

Anahtar Kelimeler: Paratiroid neoplazi, ektopik adenom, Tc-99m MIBI, SPECT/BT, PET/BT



Resim 1. F-18 florodeoksiglukoz pozitron emisyon tomografi/bilgisayarlı tomografi görüntüleri



Resim 2. Tc-99m MIBI erken ve geç faz görüntüleri

[PS-122]

COVID-19 Sonrası Gelişen Subakut Tiroidit Olgu Sunumu

Sefa Bayram, Ayşegül Aksu, Burçak Yılmaz

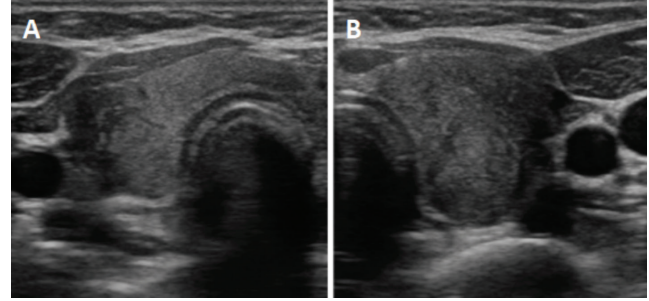
Başakşehir Çam ve Sakura Şehir Hastanesi, Nükleer Tıp Kliniği, İstanbul

Amaç: Subakut tiroidit genellikle viral üst solunum yolu enfeksiyonlarından sonra gelişen, kendini sınırlayan enflamatuvar bir hastalıktır. Klinikte en sık boyunda ağrı ve şişlik semptomları gözlemlenmektedir. Başlangıçta, şiddetli akut solunum yolu sendromu-koronavirüs-2'nin (SARS-CoV-2) sebep olduğu Koronavirüs hastalığı-2019 (COVID-19), ateş, öksürük ve nefes darlığı gibi respiratuvar semptomlar ağırlıklı gözlemlense de; zaman geçtikçe nadir ekstrapulmoner manifestasyonları da görülmeye başlanmıştır. Bu olguda COVID-19 tablosu sonrası nadiren gelişen bir subakut tiroidit olgusu laboratuvar, tiroid ultrasonografi ve tiroid sintigrafisi bulgularıyla sunulmuştur.

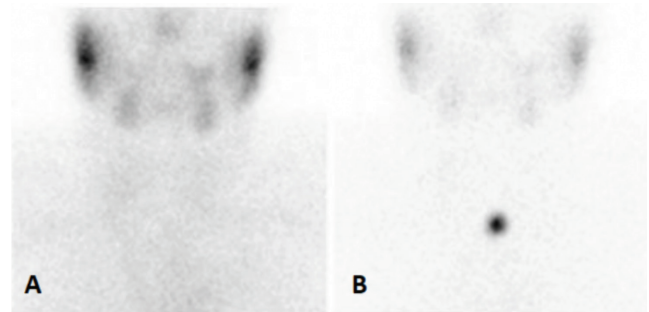
Olgu: Otuz üç yaşında kadın hasta polimeraz zincir reaksiyon testi ile COVID-19 tanısı aldıktan sekiz gün sonra başlayan boyunda şişlik, şiddetli boyun ağrısı, gözlerde ağrı ve çarpıntı şikayetleriyle merkezimize başvurdu. İlaç kullanım öyküsü olmayan hastanın tiroid uyarıcı hormon (TSH) değeri 0,01 mU/L, serbest T4 değeri ise 28,3 µg/dL olarak saptandı. Hastadan yapılan tam kan sayımı ve biyokimyasal tetkiklerinde lökosit $10,07 \times 10^9/L$, hemoglobin: 113 g/L, trombosit: $476 \times 10^9/L$, CRP: 47,24 mg/L, sedimentasyon: 71 mm/h idi. Böbrek ve karaciğer fonksiyon testleri normal seviyelerdeydi. Eş zamanlı yapılan tiroid ultrasonografisinde sağ lob AP çapı 18 mm, sol lob AP çapı 22,5 mm, isthmus AP çapı 5,2 mm olarak ölçüldü, tiroid parankim ekojenitesi heterojen ve parankim vaskülarizasyonu artmış olarak izlendi (Figür 1). Elde edilen Tc-99m perteknetat tiroid sintigrafisi görüntülerinde, hastanın tirotoksikoz tablosuna rağmen tiroid bezinde Tc-99m perteknetat tutulumunun görülmemesi subakut tiroidit tanısını desteklemiştir (Figür 2).

Sonuç: Subakut tiroiditin COVID-19 sonrasında gelişen bir komplikasyon olduğu literatürde olgu bazlı bildirilmiştir. Sunduğumuz bu olguda, literatürdeki olgulara ek olarak COVID-19 ile ilişkili subakut tiroiditte Tc-99m perteknetat tiroid sintigrafisinde radyofarmasötik tutulumunun da düşük olduğunu göstermekteyiz.

Anahtar Kelimeler: COVID-19, subakut tiroidit, tiroid sintigrafisi



Figür 1. Tiroid ultrasonografi görüntüleri A) sağ lob B) sol lob



Figür 2. Tc-99m perteknetat tiroid sintigrafisi A) anterior görüntü B) marker

[PS-123]

Tc-99m MIBI Paratiroid Sintigrafisinde Diffüz Akciğer Tutulumu: Olgu Sunumu

Ozan Kandemir¹, Mustafa Yılmaz¹, Emrah Doğan², Deniz Söylemez¹, Taner Erselcan¹

¹Muğla Sıtkı Koçman Üniversitesi Eğitim ve Araştırma Hastanesi, Nükleer Tıp Kliniği, Muğla

²Muğla Sıtkı Koçman Üniversitesi Eğitim ve Araştırma Hastanesi, Radyoloji Kliniği, Muğla

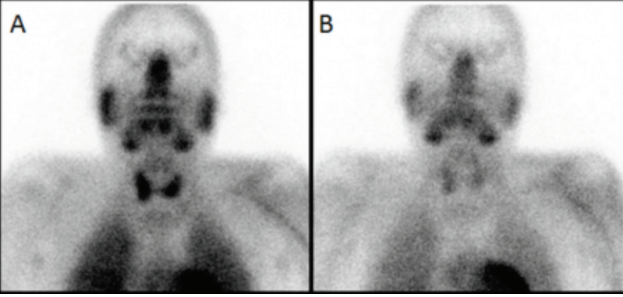
Amaç: Tc-99m MIBI paratiroid sintigrafisinde rastlantısal diffüz akciğer tutulumu nadir görülen bir durumdur. Akciğerlerdeki diffüz MIBI tutulumu, etiolojisi araştırılması gereken pulmoner veya kardiyak bir patolojinin işaretidir. Burada kardiyak bir patolojisi olmayan, Tc-99m MIBI paratiroid sintigrafisinde rastlantısal olarak diffüz akciğer tutulumu tespit ettiğimiz, bunun üzerine etioloji araştırmak için toraks bilgisayarlı tomografisi (BT) çekilen ve radyolojik olarak hipersensitivite pnömonisi tanısı konan nadir bir olguyu sunuyoruz.

Olgu: Kırk iki yaşında, hiperkalsemi, hipofosfatemi ve yüksek serum parathormon düzeyi ile primer hiperparatiroidizm tanısı almış bir erkek hastada paratiroid adenomu araştırmak için paratiroid sintigrafisi yapıldı. Dual-faz Tc-99m MIBI görüntülemesinde tiroid loju sağ alt kesiminde paratiroid adenomu düşündürülen fokal aktivite retansiyonu mevcuttu. Ayrıca erken görüntülerde daha belirgin olmak üzere erken ve geç görüntülerde her iki akciğerde diffüz artmış MIBI tutulumu dikkati çekti. Kardiyak patolojiler yönünden bir bulgusu olmayan olguda, MIBI'nın bilateral diffüz akciğer tutulumunun nedenini araştırmak için toraks BT çekildi. Toraks BT'de her iki akciğer periferel zonlarda, perikardiyak ve peribronkovasküler alanlarda yoğunlaşan buzlu cam dansiteleri ile mozaik görünüm izlendi. Bilateral

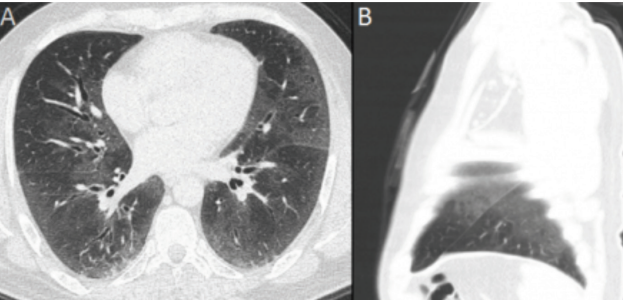
kardiyofrenik ve kostofrenik açılar açıktı. Bulgular radyolojik olarak hipersensitivite pnömonisi lehine değerlendirildi. Böylece olgumuzdaki bilateral diffüz akciğer MIBI tutulumunun hipersensitivite pnömonisi ile ilgili olduğu tespit edilmiş oldu. Literatürde akciğerlerde rastlantısal diffüz Tc-99m MIBI'nın akciğer tutulumu, Koronavirüs hastalığı-2019 enfeksiyonunda, insan bağışıklık yetmezlik virüsü ile ilişkili lenfositik interstisyel pnömonide, kimyasal pnömonide, pulmoner interstisyel fibroziste, miliyer tüberkülozda ve kalp yetmezliğinde bildirilmiştir.

Sonuç: Literatürde bildirilen etiolojiler göz önüne alındığında bizim de olgumuzda olduğu gibi Tc-99m MIBI'nın rastlantısal akciğer tutulumunun görülmesi durumunda ileri tetkik yapılmasının etiyojijiyi aydınlatmada yararlı olduğunu düşünüyoruz.

Anahtar Kelimeler: Tc-99m MIBI paratiroid sintigrafisi, diffüz akciğer tutulumu, hipersensitivite pnömonisi



Resim 1. Dual-faz Tc-99m MIBI paratiroid sintigrafisinin erken (A) ve geç (B) planar görüntüleri. Geç görüntüde tiroid loju sağ alt kesiminde paratiroid adenomunu düşündürülen fokal aktivite retansiyonu izlenmekte olup, ek olarak akciğerlerde diffüz MIBI tutulumu dikkati çekmektedir



Resim 2. (A) Aksiyel bilgisayarlı tomografi kesitinde her iki akciğer periferik zonlarda, perikardiyak ve peribronkovasküler alanlarda dağılım gösteren buzlu cam dansiteleri izlenmektedir. Buzlu cam dansite alanları ve arasındaki normal alanlar birlikte mozaik patern görünümü oluşturmaktadır. (B) Sagittal BT kesitinde kardiyofrenik ve kostofrenik açıların etkilenmediği görülmektedir

[PS-124]

F-18 Florodeoksiglukoz Pozitron Emisyon Tomografi/ Bilgisayarlı Tomografide Metabolik Superscan Bulgusu: Sekonder Hiperparatiroidiye Bağlı Renal Osteodistrofi

Selin Kesim, Tunç Öneş, Ceren Özge Şahin, Nuh Filizoğlu, Khanım Niftaliyeva, Tuğba Nergiz Kissa, Zeynep Ceren Balaban Genç, Kevser Öksüzoğlu, Salih Özgüven, Feyza Şen, Sabahat İnanır, Halil Turgut Turoğlu, Tanju Yusuf Erdil

Marmara Üniversitesi Pendik Eğitim ve Araştırma Hastanesi, Nükleer Tıp Kliniği, İstanbul

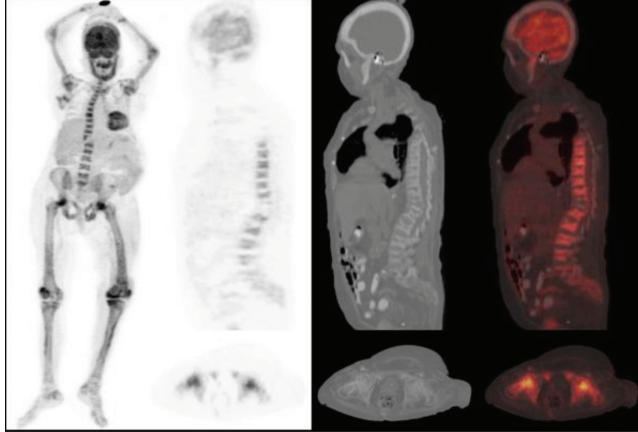
Amaç: "Superscan" terimi, genellikle Tc-99m MDP kemik sintigrafisinde görülen, üriner sistem ve yumuşak dokularda azalmış/izlenmeyen aktivite tutulumu ile iskelet sisteminde simetrik diffüz artmış aktivite tutulumunu tanımlamak için kullanılır. Pozitron emisyon tomografi/bilgisayarlı tomografi (PET/BT) görüntülemesinde, metastatik hastalığa bağlı superscan benzeri görünüm izlenebilse de metabolik superscan bulgusu çok nadirdir. Bu olgu sunumunda, sekonder hiperparatiroidiye bağlı metabolik kemik hastalığı gelişen hastanın F-18 florodeoksiglukoz (FDG) PET/BT bulguları sunuldu.

Yöntem: Kronik böbrek yetmezliğine sekonder gelişen hiperparatiroidi (PTH: 2,624 ng/L) nedeniyle takip edilen 69 yaşındaki kadın hastaya malignite araştırılması amacıyla F-18 FDG PET/BT tetkiki yapıldı.

Bulgular: F-18 FDG PET/BT tetkikinde malignite açısından karakteristik bir lezyon izlenmesi de kalvaryumda, mandibulada, aksiyel ve apendiküler iskelette kronik böbrek yetmezliği eşliğinde gelişen, hiperparatiroidi tablosuna eşlik eden metabolik kemik hastalığına sekonder artmış FDG tutulumu izlendi.

Sonuç: Renal osteodistrofi, uzun süreli böbrek yetmezliğinin yol açtığı kemik anormallikleri olarak tanımlanır. Hastalığın patogenezi arasında sekonder hiperparatiroidizm, osteomalazi ve osteitis fibroza bulunur. Son dönem kronik böbrek yetmezliği, 1 α hidroksilaz enzim aktivitesinin kaybına ve aktif D vitamini sentezinin azalmasına yol açar. Hipovitaminoz D, kalsiyumun barsak emilimi bozukluğuna ve hipokalsemi de paratiroid hormonunun aşırı salgılanmasını uyularak sekonder hiperparatiroidizme neden olur. Paratiroid hormonunun aşırı üretimi için ikinci bir uyarı, fosfat tutulmasından kaynaklanan hiperfosfatemidir. Hiperparatiroidizmin bir sonucu olan yüksek kemik döngüsü, bu kemiklerde artmış F-18 FDG tutulumuna neden olur. Özellikle malign hastalıkların tanısı ve takibinde kullanılan F-18 FDG PET/BT tetkikinde son dönem böbrek yetmezliği hastalarında superscan bulgusu izlenmesi durumunda ayırıcı tanıda renal osteodistrofiye ikincil metabolik superscan akılda bulundurulmalıdır.

Anahtar Kelimeler: F-18 FDG PET/BT, metabolik superscan, hiperparatiroidi, renal osteodistrofi



Resim 1.

[PS-125]

Malign Tümörü Taklit Eden Lomber Osteomyelit Olgusu

Ceren Özge Şahin, Kevser Öksüzöğlü, Nuh Filizoğlu, Selin Kesim, Tuğba Nergiz Kissa, Zeynep Ceren Balaban Genç, Khanım Niftaliyeva, Salih Özgüven, Tunç Öneş, Feyza Şen, Halil Turgut Turoğlu, Sabahat İnanır, Tanju Yusuf Erdil

Marmara Üniversitesi Pendik Eğitim ve Araştırma Hastanesi, Nükleer Tıp Kliniği, İstanbul

Amaç: Vertebral osteomyelit vertebra korpusunun enfeksiyöz hastalığı olup, avasküler olan intervertebral disk tutulumu görüldüğünde spondilodiskit olarak adlandırılır. Tüm osteomyelit olgularının %3-5'inde vertebral osteomyelit görülür. Bu olgumuzda, lomber bölgede kitle nedeniyle opere edilen ve operasyon sonrası metisiline duyarlı staf. aureus bağlı osteomyelit tanısı alan diabetes mellitus (DM) tanısı olan, bacak ağrısı ve yürüyememe şikayetleri nedeniyle hastanemize başvuran bir hastayı sunarak spinal enfeksiyonların tümör infiltrasyonu taklit edebileceğine dikkat çekmek istedik.

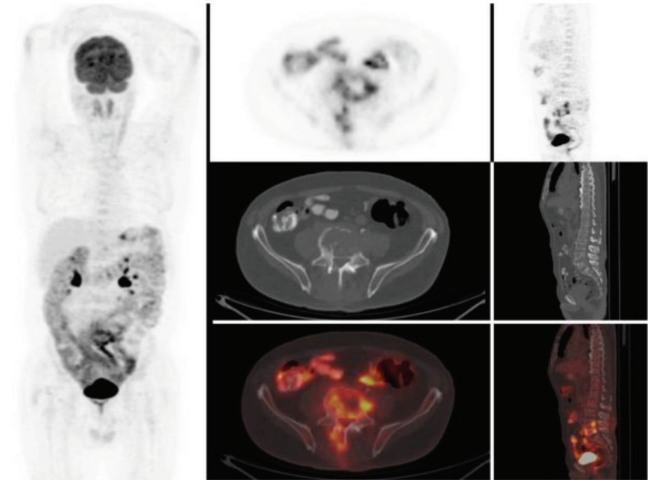
Yöntem: Olgunun yapılan manyetik rezonans (MR) incelemesinde L4-L5 vertebral düzeyinde çevre yumuşak dokulara uzanımı bulunan kitle nedeniyle opere edilen 63 yaşında erkek hastaya malignite araştırılması amacıyla florodeoksiglukoz (FDG) pozitron emisyon tomografi/bilgisayarlı tomografi (PET/BT) görüntülemesi yapıldı.

Bulgular: FDG PET/BT tetkikinde; L4-L5 vertebral düzeyinde çevre kas planlarına ve spinal kanala uzanım gösteren, L4-L5 vertebra korpuslarını destrüksiyona neden olan yoğun hipermetabolik lezyon izlendi. Ayrıca distal paraaortakaval alanda ve bilateral ana iliak lojlarda hafif hipermetabolik lenf nodları görüldü. Bulgular ön planda enfeksiyöz değişiklikleri düşündürür nitelikte olmakla birlikte malignite net olarak ekarte edilememiştir. Görüntümeden sonra lezyon alanından yapılan biyopsi sonucu aktif enflamasyon olarak raporlanmıştır. Ayrıca olgunun doku biyopsi kültüründe metisiline duyarlı *Staphylococcus aureus* (MSSA) üremesi oldu. Antibiyoterapiyi takiben olgunun şikayetlerinde ve bulgularında gerileme görüldü.

Sonuç: Vertebral osteomyelit (OM) insidansı 2,4/100,000 (yıl) olup, yaş ile birlikte artış göstermektedir. Vertebral OM etiyolojileri arasında piyojenik enfeksiyonlarda yer almaktadır. DM ise piyojenik enfeksiyonlara yatkınlık oluşturan en önemli risk faktörlerinden biridir. En sık piyojenik etken olarak *Staphylococcus aureus*'tur (%39,3). Nadir olması, semptomların

başka hastalıklarla (lenfoma, disk hernisi) benzerlik göstermesi ve ateş görülmemesi tanıda gecikmeye neden olmaktadır. Vertebral OM olgularının %34'ü başlangıçta yanlış tanı almakta olup, bu durum olgularda kalıcı spinal kord hasarına ve sepsisemeye neden olabilmektedir. OM'nin erken tanısı ve tedavisi hastanın iyileşmesi için önemlidir. Enfeksiyon ve enflamasyon halinde salınan sitokinler ile enflamatuvar hücrelerin (nötrofil ve makrofajlar) aktive olmaktadır. Aktive olan enflamatuvar hücrelerde, glikoz taşıyıcılarının ekspresyonu artmakta ve intrasellüler alana FDG girişinde artış olmaktadır. FDG PET/BT görüntülemesi primer OM tanısında, MR ve konvansiyonel görüntülemelerden daha başarılı bulunmuştur. Bu nedenle malignite araştırılması amacıyla FDG PET/BT incelemesi yapılan, görüntülemesinde maligniteyi temsil edebilecek primer bir odak saptanamayan ancak vertebral tutulum görülen olgularda OM ayrıcı tanıda akılda tutulmalıdır.

Anahtar Kelimeler: Osteomyelit, FDG PET/BT, *Staphylococcus aureus*



Figür 1.

[PS-126]

Sarkoidozlu Bir Olguda Tedavi Yanıtının Değerlendirilmesinde F-18 FDG PET/BT Görüntülemenin Katkısı

Seval Erhamamcı¹, Nesrin Aslan²

¹Sağlık Bilimleri Üniversitesi, Ümraniye Eğitim ve Araştırma Hastanesi, Nükleer Tıp Kliniği, İstanbul

²Neolife Tıp Merkezi, Nükleer Tıp Kliniği, İstanbul

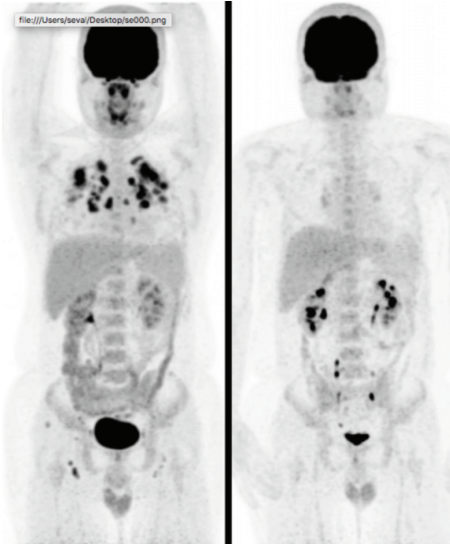
Amaç: Sarkoidozis etiyolojisi bilinmeyen, kronik enflamatuvar, multisistemik granülomatöz bir hastalıktır. En çok etkilenen organlar toraks içi lenf nodları ve akciğerler olmakla birlikte, deri, kalp, göz, sinir sistemi, karaciğer, eklem gibi her birçok organ ve sistemi de tutabilir. F-18 florodeoksiglukoz (FDG) pozitron emisyon tomografi/bilgisayarlı tomografinin (PET/BT) sarkoidozun yaygınlığı, aktivitesi ve tedavi etkinliğinin değerlendirilmesinde önemli bir role sahip olduğu gösterilmiştir. Bu yazıda, sarkoidozlu bir olguda, tedavi yanıtının değerlendirilmesinde F-18 FDG PET/BT görüntülemenin katkısı sunulmuştur.

Olgu: Sarkoidoz tanılı olguya, inisiyal PET/BT çalışmasından sonra, tedavi uygulandı ve hastalık aktivasyonunun, özellikle miyokard tutulumunun araştırılması amacıyla altı ay sonra FDG-PET/BT tetkiki yapıldı. Bilateral mediastinal lenfatik istasyonlarda yerleşimli, yoğun FDG tutulumları

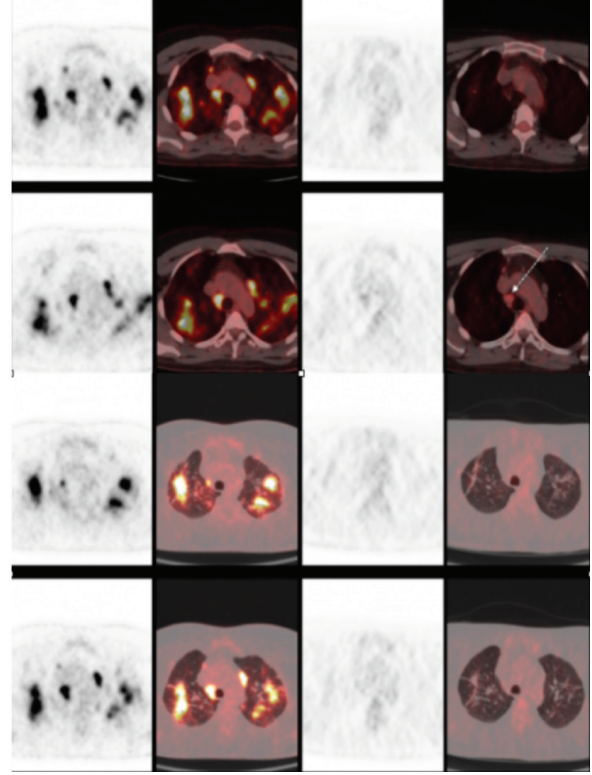
gösteren primer hastalığın tutulumu ile uyumlu multipl LAP'lerde, güncel incelemede çok büyük oranda regresyon gözlenmekle birlikte, yer yer hafifçe FDG tutulumlarının devam ettiği dikkati çekmiş olup, hafifçe-minimal rezidiv hatalığı düşündürdü (Resim 1, 2). Üst zonlarda daha belirgin olmak üzere, her iki akciğer parankimlerinde izlenen, yoğun FDG tutulumları gösteren, primer hastalığın tutulumu ile uyumlu, yer yer birbirleriyle birleşerek yaygın görünüm alan, kitlesel - nodüler dansitelerde, güncel incelemede tama yakın oranda regresyon gözlenmekle birlikte, yer yer minimal FDG tutulumlarının devam ettiği dikkati fark edilmiş olup, minimal rezidiv hastalık açısından şüpheli bulundu. Kardiyak yapılarda patolojik sayılabilecek artmış FDG tutulum odağı ayırt edilmemiş olup, primer hastalığın kardiyak tutulumunu düşündürebilecek bulgu saptanmadı. Nazofarenks-orofarenks lojlarında izlenen, primer hastalığın tutulumu açısından şüpheli, yoğun FDG tutulumlarında, güncel incelemede büyük oranda regresyon gözlenmekle birlikte, daha düşük düzeylerde FDG tutulumları halen devam etmekteydi. Sağda belirgin olmak üzere her iki ekternal iliak alanlarda, primer hastalığın tutulumu açısından şüpheli, artmış FDG tutulumu gösteren, 1 cm boyutuna yaklaşan lenf nodlarında güncel incelemede tama yakın oranda regresyon gözlenmekle birlikte, birkaç tanesi minimal FDG pozitif olarak devam etmekteydi. Sağda belirgin olmak üzere her iki inguinal alanda yerleşimli, primer hastalığın tutulumu açısından şüpheli, artmış FDG tutulumları gösteren lenf nodlarında güncel incelemede büyük oranda regresyon gözlenmekle birlikte, bazıları minimal FDG pozitif olarak devam ettiği görüldü.

Sonuç: F-18 FDG PET/BT, kronik sarkoidozda gelişen yeni enflamatuvar alevlenmeyi belirlemede, kalp ve diğer ekstratorasik organların aktif enflamatuvar bölgelerin değerlendirilmesi, enflamatuvar aktivitenin yaygınlığını ve derecesini belirlemede önemli rol oynamaktadır. Ayrıca kortikosteroid tedavisine metabolik cevabın değerlendirilmesini sağlayarak prognoz tahmin edilmesinde önemli katkı sağlamaktadır.

Anahtar Kelimeler: Sarkoidozis, F-18 FDG, PET/BT, tedavi yanıt



Resim 1.



Resim 2.

[PS-127]

F-18 Florodeoksiglukoz (FDG) PET/BT'de Gözden Kaçırılan Önemli Bir Bulgu: Sterkoral Kolit

Ümmühan Abdülrezzak, Dilek Algur, Ahmet Tutuş

Erciyes Üniversitesi Tıp Fakültesi, Nükleer Tıp Anabilim Dalı, Kayseri

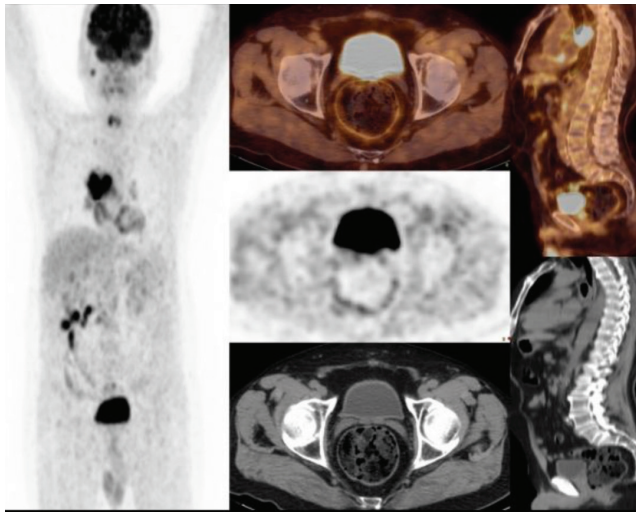
Amaç: Sterkoral kolit kolon içerisindeki katılaşmış fekal materyalin sebep olduğu lümen içi basınç artışına bağlı gelişen bir tür enflamatuvar kolittir. Özellikle onkolojik amaçlı F-18 florodeoksiglukoz (FDG) pozitron emisyon tomografi/bilgisayarlı tomografinin (PET/BT) yapılan hasta grubunda ileri yaş, kanser hastalığı, dehidratasyon, hareketsizlik, beslenme bozuklukları ve barsak hareketlerinin azlığı gibi sebeplerle kabızlık çok sık görülen bir semptomdur. Bu yazıdaki amacımız PET/BT görüntüleri değerlendirilirken genellikle göz ardı edilen sterkoral kolit bulgularına dikkat çekmek ve morbiditesi yüksek ve yaşam kalitesini düşürücü etki yapan bu bulgunun rapor edilmesine katkı sağlamaktır.

Bulgular: F-18 FDG PET/BT görüntülemesi yapılan hastalarda rastlantısal olarak izlenen sterkoral kolit bulunan altı hastanın klinik ve görüntüleme bulgularını sunuyoruz. Bu hastalarda görülen ortak bulgular; rektal duvarların belirgin genişlemesi, ileri dilate görünümde olmasına rağmen rektal duvarlarda diffüz hafif kalınlaşma ve duvarlara ait hafif-orta düzeyde hipermetabolizma (SUV_{maks} aralığı: 2,3-3,5), perirektal yağlı dokuda çizgisel dansite artışları ve nadiren milimetrik boyutta lenf nodları ve peritonit bulgularıdır.

Sonuç: Sterkoral kolit katılaşmış barsak içeriğinin oluşturduğu lümen içi basınç artışına bağlı iskemik barsak nekrozu ve barsak perforasyonu gibi çok

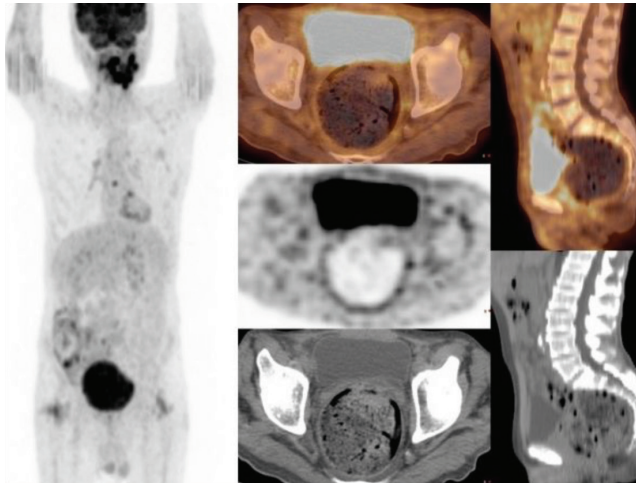
ciddi sonuçlara yol açabilen barsak duvarındaki enflamatuvar bir süreçtir. F-18 FDG sadece tümöral hücrelerde değil aynı zamanda enflamatuvar hücrelerde de tutulumu yüksek olan bir ajandır. Onkolojik veya diğer amaçlarla FDG PET/BT yapılan hasta grupları sterkorol kolit görülme ihtimali yüksek olan bir gruptur. Bu kolit bulgularının rapor edilmesi durumunda girişimsel yöntemlerle veya medikal tedavilerle uygun tedavi yöntemlerinin uygulanması ile yaşam kalitesi artırılır ve çok ciddi komplikasyonların gelişimi önlenmiş olur.

Anahtar Kelimeler: Sterkorol kolit, F-18 FDG PET/BT



Şekil 1. Altmış beş yaşında erkek hasta akciğer kanseri nedeniyle evreleme amaçlı yapılan F-18 FDG PET/BT'de rektum duvarlarının belirgin dilate olduğu ve duvarlarda diffüz orta düzeyde FDG tutulumu olduğu (SUV_{max}: 3,2) izlenmektedir. Hastadan alınan anamnezde dört aydır düzelmeyen kabızlık şikayeti olduğu anlaşılmaktadır

FDG: Florodeoksiglukoz, PET/BT: Pozitron emisyon tomografi/bilgisayarlı tomografi



Şekil 2. Yetmiş yaşında erkek hasta dil kanseri nedeniyle evreleme amaçlı yapılan F-18 FDG PET/BT'de rektum duvarlarının belirgin dilate olduğu ve duvarlarda diffüz orta düzeyde FDG tutulumu olduğu (SUV_{max}: 3,4) ve perirektal yağlı dokuda çizgisel çekilmeler ve milimetrik boyutta birkaç adet lenf nodları izlenmektedir. Hastadan alınan anamnezde üç aydır düzelmeyen kabızlık şikayeti olduğu ve medikal tedavilere cevap vermediği anlaşılmaktadır

FDG: Florodeoksiglukoz, PET/BT: Pozitron emisyon tomografi/bilgisayarlı tomografi

[PS-128]

Uzun Dönem Bifosfonat Tedavisinin Seyrek Bir Komplikasyonu: Bilateral Femoral Multipl Stres Fraktürü

Mustafa Yılmaz, Ozan Kandemir, Levent Akca, Taner Erselcan

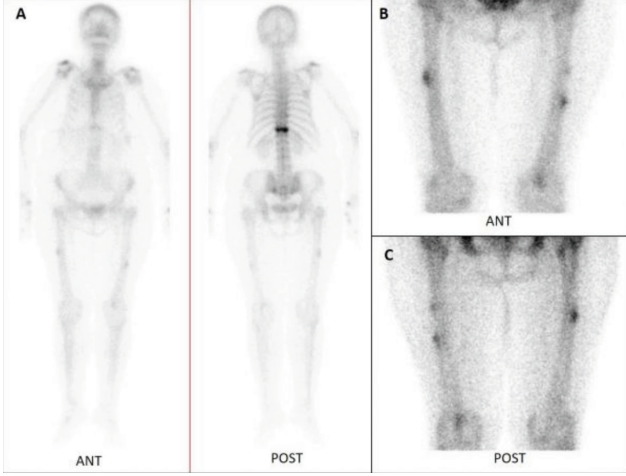
Muğla Sıtkı Koçman Üniversitesi Eğitim ve Araştırma Hastanesi, Nükleer Tıp Kliniği, Muğla

Amaç: Bifosfonatlar osteoporoz tedavisinde yaygın olarak kullanılan ve kemik yıkımını inhibe ederek etki gösteren ilaçlardır. Uzun süreli bifosfonat kullanımında seyrek de olsa atipik femur fraktürleri gelişebilmektedir. Tüm vücut kemik sintigrafisinde osteoporoz sekonder vertebral kompresyon fraktürüne eşlik eden her iki femur diyafizinde multipl stres fraktürleri izlenen ve anamnezinde 10 yıl bifosfonat kullanım öyküsü olan bir olguyu sunuyoruz.

Olgu: On dört yıldır osteoporoz tanısıyla takip edilen olan 70 yaşında kadın hasta bel ağrısı şikayetiyle başvurduğu poliklinikten kemik sintigrafisi istemiyle bölümümüze refere edildi. Olgunun şiddetli bel ağrısı şikayetine yanı sıra 10 yıllık bifosfonat (alendronat) kullanım öyküsü mevcuttu, ancak bifosfonat kullanımı yaklaşık 4 yıl önce kesilmişti. Kemik mineral yoğunluğu ölçümünde lomber vertebralarda T skor: -3,7, femurda T skor: -2,4 idi. Tüm vücut kemik sintigrafisinde iskelet sisteminde Tc-99m MDP tutulumu genel olarak azalmış görünümde olup, torakal 11. vertebrada lineer tarzda belirgin aktivite artışı mevcuttu. Ek olarak sağda 1, solda 2 adet olmak üzere her iki femur mid-diyafizer bölgede lateral kortekste lokalize oval tarzda multipl fokal aktivite artışları dikkati çekti. Uyluk bölgesiyle ilgili sorgulamada olgumuz uyluklarında belirgin bir ağrısının olmadığını, ancak yürürken her iki uyluk bölgesinde zayıflık ve rahatsızlık hissettiğini söyledi. Kemik sintigrafisindeki bulgular T11. vertebrada osteoporoz sekonder kompresyon fraktürü olarak, her iki femurdaki bulgular da multipl stres fraktürü olarak yorumlandı. Böylece bel ağrısı şikayetiyle gelen ve osteoporoz tanısıyla yıllarca bifosfonat tedavisi gören olgunun tüm vücut kemik sintigrafisinde T11. vertebrada kompresyon fraktürüne ilaveten uzun süreli bifosfonat kullanımının seyrek karşılaşılan bir yan etkisi olan bilateral femoral multipl stres fraktürünü de tespit etmiş olduk. Stres fraktürü gelişiminin patogenezinde bifosfonatlarca kemik turnover'ının uzun süreli supresyonu ve dolayısıyla kemiğin remodelasyonunun bozulmasının rol oynayabileceği bildirilmiştir. Bifosfonatlar kemiklerde birikim gösterir ve tedavi sonlandırılmış olsa bile aylarca veya yıllarca etkisi devam eder.

Sonuç: Kemik sintigrafisi çok sensitif bir görüntüleme yöntemi olduğundan vertebradaki kompresyon fraktürüne ek olarak, her iki femurda daha önceden şüphelenilmeyen multipl stres fraktürü de erken dönemde tespit edilerek klinisyenin bu yönden dikkati çekilmiş oldu. Uzun dönem bifosfonat kullanımında; 1) Ağrı semptomu olmasa da femurlarda stres fraktürü mevcut olabilir. 2) Bifosfonat daha önceden kesilmiş olsa ve aradan yıllar geçmiş olsa da femoral stres fraktürü gelişebilir.

Anahtar Kelimeler: Kemik sintigrafisi, osteoporoz, bifosfonat tedavisi, femoral stres fraktürü



Resim 1. A) Tüm vücut kemik sintigrafisinde torakal 11. vertebrada lineer tarzda belirgin aktivite artışı izlenmektedir. Ek olarak, spot imajlarda (B, C) daha net gözlenen, her iki femur mid-diyafizer bölgede, lateral kortekste lokalize, oval tarzda multipl fokal aktivite artışları dikkati çekmektedir

[PS-129]

Parotis Karsinomunun Kemik Metastazı: Nadir Bir Olgu

Derya Çayır¹, Aynur Turan², Tuğba Taşkın Türkmenoğlu³

¹Sağlık Bilimleri Üniversitesi, Dışkapı Yıldırım Beyazıt Eğitim ve Araştırma Hastanesi, Nükleer Tıp Kliniği, Ankara

²Sağlık Bilimleri Üniversitesi, Dışkapı Yıldırım Beyazıt Eğitim ve Araştırma Hastanesi, Radyoloji Kliniği, Ankara

³Sağlık Bilimleri Üniversitesi, Dışkapı Yıldırım Beyazıt Eğitim ve Araştırma Hastanesi, Patoloji Kliniği, Ankara

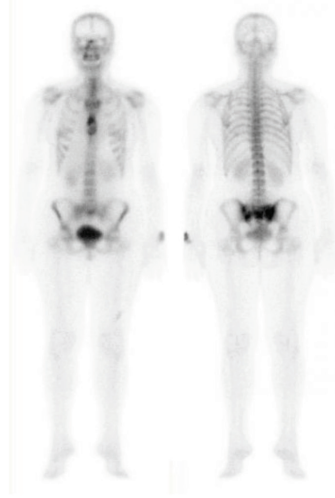
Amaç: Adenoid kistik karsinom (AKK) sıklıkla tükürük bezi orijinli, nadir görülen malign tümörlerdir. Yavaş büyüyen, ancak agresif seyirli ve rekürrens riski yüksek tümörlerdir. Tüm baş-boyun tümörlerinin yaklaşık %1'ini, tüm tükürük bezi tümörlerinin yaklaşık %10'unu oluşturur. Minör tükürük bezleri ve submandibuler bezlerde daha sık görülmekte olup, parotis bezlerinde görülme sıklığı daha da azdır. Burada tüm vücut kemik sintigrafisinde parotis karsinomunun kemik metastazı izlenen nadir bir olgu sunulmaktadır.

Olgu: Birkaç aydır göğüs kemiğinde ve bacaklarda ağrı şikayetleri olan 34 yaşındaki kadın hastaya kliniğimizde Tc-99m MDP tüm vücut kemik sintigrafisi çekildi. Sekiz yıl önce parotis AKK tanısı ile operasyon öyküsü olan hastanın kemik sintigrafisinde korpus sternide, sağda daha belirgin olmak üzere her sakroiliak eklem bölgesinde ve sakrumda artmış osteoblastik aktivite tutulumu izlendi (Resim 1). Şikayet tanımlanan alana yapılan yüzeysel ultrasonda deri-deri altı doku içerisinde 42 mm çaplı, heterojen hipoekoik solid lezyon saptanmıştı. Bilgisayarlı tomografide sternumda orta hattın sağında 3x4 cm büyüklüğünde kemik destrüksiyonuna neden olan yumuşak doku kitlesi gözlemlendi (Resim 2). Bu alandan yapılan tru-cut biyopsi malign tümör (AKK öyküsü olan olguda morfolojik ve immünohistokimyasal bulgular AKK lehine yorumlanabilir) olarak raporlandı. Operasyon ve RT planlanan hasta göğüs cerrahisi ve onkoloji kliniklerinin takibi altında.

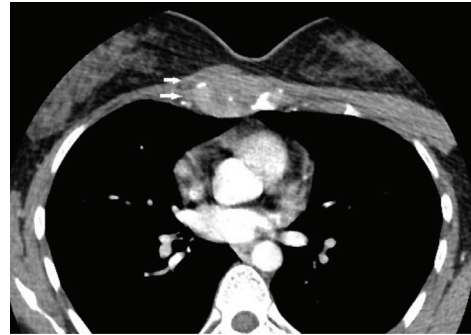
Sonuç: AKK'ler ilk olarak 1856 yılında Billroth tarafından "cylindroma" (silindrom) olarak adlandırılarak bildirilmiştir. En sık 6.-7. dekadlarda ve kadınlarda daha sık görülmektedir. Primer yerleşim bölgesinin prognoz üzerinde etkili olabileceği rapor edilmiştir. Geç dönem

nüksler görülebileceğinden uzun dönem takip önerilir. Tedavisi radikal cerrahi yaklaşımlar olup, nüksten korunmak için RT ve/veya KT tercih edilebilmektedir. Bu olguda parotis karsinomunun kemik metastazlarına ait nadir bir görünüm sunulmaktadır.

Anahtar Kelimeler: Parotis karsinomu, kemik sintigrafisi, metastaz



Resim 1. Kemik sintigrafisinde korpus sternide, sağda daha belirgin olmak üzere her sakroiliak eklem bölgesinde ve sakrumda artmış osteoblastik aktivite tutulumu izlendi



Resim 2. BT'de sternumda orta hattın sağında 3x4 cm büyüklüğünde kemik destrüksiyonuna neden olan yumuşak doku kitlesi gözlemlendi

BT: Bilgisayarlı tomografi

[PS-130]

Multipl Miyelom Tanılı Hastada F-18 FDG PET/BT'de Saptanan Dev Pelvik Plazmositom

Selin Kesim, Tunç Öneş, Nuh Filizoğlu, Ceren Özge Şahin, Tuğba Nergiz Kıssa, Zeynep Ceren Balaban Genç, Khanım Niftaliyeva, Kevser Öksüzoğlu, Salih Özgüven, Feyza Şen, Sabahat İnanır, Halil Turgut Turoğlu, Tanju Yusuf Erdil

Marmara Üniversitesi Pendik Eğitim ve Araştırma Hastanesi, Nükleer Tıp Kliniği, İstanbul

Amaç: Plazmositomlar multipl miyelomun solid lezyonları olarak tanımlanır. Ekstramedüller plazmasitom tüm plazma hücreli neoplazilerin %5'inden

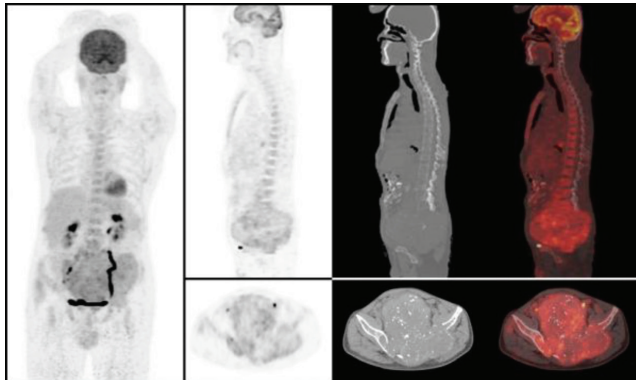
azında görülür ve genellikle baş boyun bölgesinde izlenmekle birlikte mezenterin plazmasitomları oldukça nadirdir. Burada, paramedüller ve ekstramedüller tutulumları ile giden agresif multipl miyelom tanılı hastanın F-18 florodeoksiglukoz (FDG) pozitron emisyon tomografi/bilgisayarlı tomografinin (PET/BT) görüntülerini sunmayı amaçladık.

Yöntem: Multipl miyelom şüphesiyle tetkik edilen 47 yaşındaki erkek hastaya, evreleme amacıyla F-18 FDG PET/BT tetkiki yapıldı.

Bulgular: F-18 FDG PET/BT tetkikinde iskelet sisteminde çok sayıda litik görünümde malign karakterde artmış FDG tutulumu gösteren litik lezyonlar izlendi. Ayrıca sol iliak kanattan başlayarak sakrumu, sağ iliak kemiği ve L5 vertebrayı destrükte eden, mezenterik yağlı planlara uzanan, transaksiyel kesitlerde en geniş yerinde 185x228 mm boyutlara ulaşan ve mesaneyi deplase eden punktat kalsifikasyonlar içeren multilobüle ekspansil lezyonda heterojen karakterde malign düzeyde FDG tutulumu izlendi. İlginç olarak, mezenterik yağlı planlar içerisinde ve gluteal kas planları arasında bağımsız plazmasitomlar lehine değerlendirilen, punktat kalsifikasyon odakları içeren, malignite düzeyinde FDG tutulumu gösteren multipl yumuşak doku dantsiteli lezyonlar dikkati çekti. F-18 FDG PET/BT tetkiki sonrasında kemik iliği biyopsisi sonucunda hastaya plazma hücreli neoplazi tanısı kondu.

Sonuç: F-18 FDG PET/BT multipl miyelom tanılı hastalarda ilk tanıda kemik lezyonlarının tespitinde, tedaviye yanıtın değerlendirilmesinde ve ekstramedüller hastalık varlığının gösterilmesinde referans olarak değerlendirilen güçlü bir görüntüleme aracıdır. Multipl miyelomun plazmasitomlarında distrofik kalsifikasyonlar görülebilir. Bu bulgu, diğer neoplazmlarda olduğu gibi tümör içi nekroz ile ilişkilendirilebilmekle birlikte amiloid birikimi alanlarında da oluştuğu gösterilmiştir. Multipl miyelom tanılı hastalarda FDG PET/BT tetkiki incelenirken bu karakteristik patern akılda bulundurulmalıdır.

Anahtar Kelimeler: F-18 FDG PET/BT, multipl miyelom, ekstramedüller plazmasitom



Resim 1.

[PS-131]

Atipik Tutulum İzlenen Nadir Bir Brusella Olgusu

Derya Çayır¹, Mehmet Bozkurt²

¹Sağlık Bilimleri Üniversitesi, Dışkapı Yıldırım Beyazıt Eğitim ve Araştırma Hastanesi, Nükleer Tıp Kliniği, Ankara

²Sağlık Bilimleri Üniversitesi, Bakırköy Dr. Sadi Konuk Eğitim ve Araştırma Hastanesi, Nükleer Tıp Kliniği, İstanbul

Amaç: Brusella kas-iskelet sistemi, gastrointestinal sistem, santral sinir sistemi ve genitoüriner sistem tutulumu başta olmak üzere tüm sistemleri etkileyebilen, endemik seyirli zoonotik bir enfeksiyon hastalığıdır. Kas-iskelet sistemi tutulumu en sık görülen bulgudur. Sıklıkla sakroiliak eklemler ve büyük eklemler etkilenir. Sternoklaviküler eklem bölgesi ile sternokostal eklem bölgesi tutulumu oldukça nadirdir. Burada tüm vücut kemik sintigrafisinde atipik tutulum izlenen nadir bir brusella olgusu sunulmaktadır.

Olgu: Brusella tanısı olan 51 yaşında erkek hasta 10 gün önce başlayan ateş, üşüme-titrete, göğüs duvarı solunda şişlik, sol kolda ağrı ve hareket kısıtlılığı ile dış merkeze başvurmuş. Oral AMC başlanan hasta, tedaviye rağmen şikayetleri azalmadığından hastanemize başvurmuş. Hastanın şişlik tarif ettiği alana yapılan yüzeyel USG'de sol sternokostal ve interkostal alanlarda 20x10 mm hipoekoik koleksiyon alanı tespit edilmiş. Bu alandan yapılan yayma artritik değişiklikler lehine değerlendirilmiş. Direkt grafide ve BT'de bu alanda bulgu saptanmamış. Hastaya kliniğimizde Tc-99m MDP tüm vücut kemik sintigrafisi çekildi. Sol sternoklaviküler eklem bölgesi ve 1. kosta anterior uç kesimi ile uyumlu alanda, erken tüm vücut kan havuzu fazında hiperemi (Resim 1a), geç tüm vücut taramada ve toraks tek foton emisyon bilgisayarlı tomografi çalışmada artmış aktivite tutulumu izlendi (Resim 1b, Resim 2). Ayrıca sol 4. kosta anterior uç kesiminde fokal artmış aktivite tutulumu gözlemlendi. Sintigrafik bulgular Brusella'nın artritik tutulumları lehine değerlendirildi. Hasta enfeksiyon hastalıkları kliniğinde uzun süreli kombine antibiyotik tedavisi ile kontrol ve takip altında.

Sonuç: Kemik sintigrafisi, tek seansta tüm vücut eklemlerinin değerlendirilmesini sağlayan, yüksek sensitiviteli bir görüntüleme yöntemidir. Erken kan havuzu fazı eklendiğinde hiperemi izlenmesi, artrit erken bir bulgusu olan sinoviti desteklemektedir. Brusella sıklıkla büyük eklem tutulumu olan, multipl sistemi etkileyebilen, tedavi edilmezse lokalize enfeksiyon gelişebilen bir hastalıktır. Nadiren beklenmeyen lokalizasyonda tutulumlar gözlenebilmektedir. Bu olguda izlendiği gibi, Brusella tanılı hastaların kemik sintigrafisi yorumlanırken atipik lokalizasyon tutulumları göz önünde bulundurulmalıdır.

Anahtar Kelimeler: Brusella, Tc-99m MDP, kemik sintigrafisi

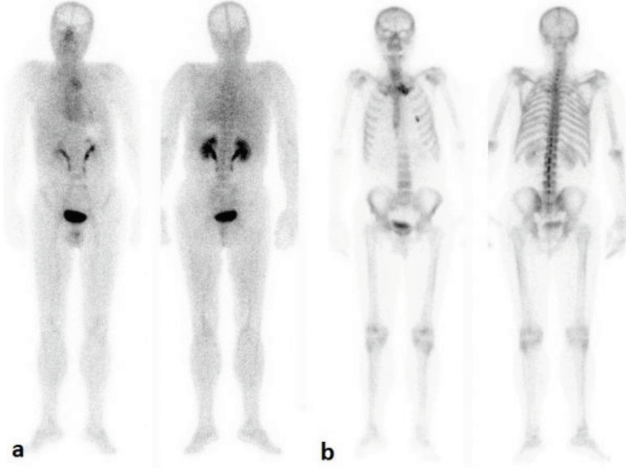
[PS-132]

Atipik Yerleşimli Bir Osteoid Osteoma Olgusu: Kemik Sintigrafisi ve SPECT/BT Bulguları

Elif Reyhan Aslan¹, Berna Okudan Tekin^{1,2}

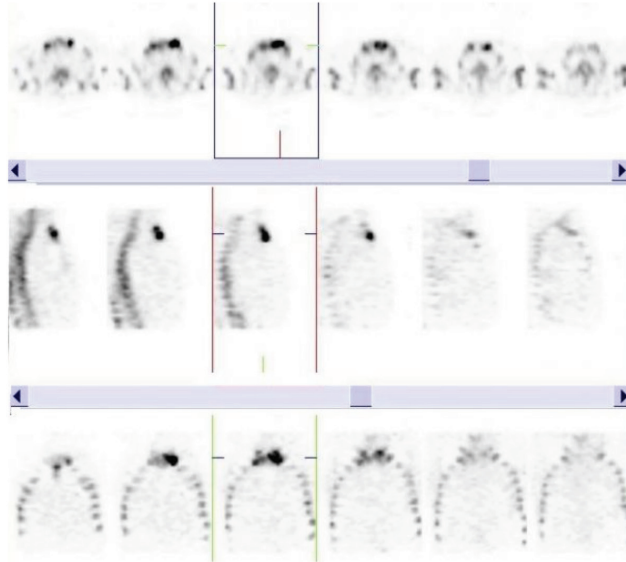
¹Sağlık Bilimleri Üniversitesi, Ankara Şehir Hastanesi, Nükleer Tıp Kliniği, Ankara

²Sağlık Bilimleri Üniversitesi, Gülhane Tıp Fakültesi, Nükleer Tıp Anabilim Dalı, Ankara



Resim 1. Sol sternoklaviküler eklem bölgesi ve 1. kosta anterior uç kesimi ile uyumlu alanda, erken tüm vücut kan havuzu fazında hiperemi (a), geç tüm vücut taramada ve toraks SPECT çalışmada artmış aktivite tutulumu izlendi (b). Ayrıca sol 4. kosta anterior uç kesiminde fokal artmış aktivite tutulumu gözlemlendi

SPECT: Tek foton emisyon bilgisayarlı tomografi



Resim 2. Toraks SPECT görüntüleri

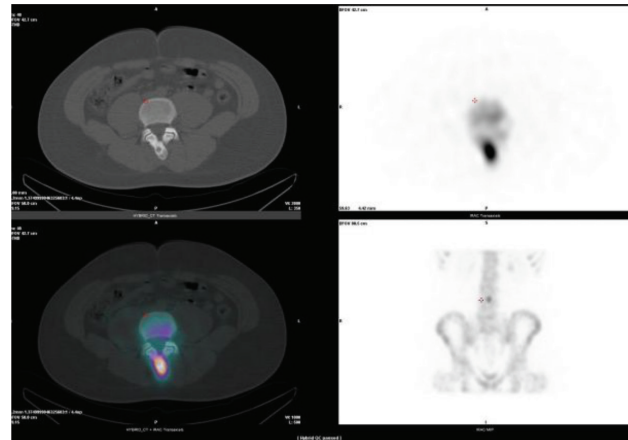
SPECT: Tek foton emisyon bilgisayarlı tomografi

Amaç: Osteoid osteoma, en sık görülen 3. benign kemik tümörü olup, 5-20 yaş aralığında görülür. Erkek/Kadın oranı 4/1'dir. Genellikle femur ve tibia metafiz/diafiz kesiminde yerleşim gösterir. Daha az olarak, %10 oranında, küçük kemikler ve aksiyal iskelette, lomber vertebrada görülebilmektedir. Geceleri belirginleşen ve artan prostaglandin salınımına bağlı olarak salisilatlarla iyi yanıt veren ağrı ile ortaya çıkar. Görüntüleme, sklerotik kemik ile çevrili nidus tanı koydurucu olmakla birlikte, lokal kemik iliği ödemi, yumuşak doku değişiklikleri tanı koymayı güçleştirmektedir. Kemik sintigrafisi ve tek foton emisyon bilgisayarlı tomografi (SPECT/CT) beraber kullanıldığında ise tanıda %100 duyarlılık ve doğruluğa ulaşılmaktadır. Nadir görülen lomber vertebra spinöz proses yerleşimli bir osteoid osteoma olgusunu BT ve kemik sintigrafisi bulguları ile paylaşmaktayız.

Olgu: Bel ağrısı şikayetiyle başvuran 18 yaşında erkek hastada, lomber spinal manyetik rezonans görüntüleme; L3 vertebra lamina ve spinöz proses sağ kesiminde, 9 mm çaplı, santral hipointens, çevresi hiperintens izlenen düzgün konturlu nodüler lezyon ve L2-L5 vertebra düzeyinde, sağ paravertebral kas planlarında ödematöz, enfeksiyon/enflamasyon düşündürülen patolojik sinyal değişiklikleri izlenmiştir. Ayrıca tanı amaçlı kliniğimizde 3 fazlı kemik sintigrafisi çekilen hastada, kan havuzu fazında lomber bölge posterior kesiminde fokal hiperemi, 3. saat geç görüntüleme L3 vertebra posterior kesiminde spinöz proste fokal artmış aktivite tutulumu izlendi. Bu alana yapılan SPECT/CT çalışmasında, BT'de, litik ve sklerotik alanlar içeren nidus ile uyumlu görünüm saptanarak bulgular osteoid osteoma yönünden anlamlı kabul edilmiştir (Figür 1). Hastaya analjezik tedavi başlanmış olup, takibine devam edilmektedir.

Sonuç: Kemik sintigrafisi ve SPECT/CT, ağrı semptomu ile başvuran hastalarda doğru endikasyon ile kullanıldığında, tanı koydurucu ve tedaviye yol gösterici bir yöntemdir.

Anahtar Kelimeler: Osteoid osteoma



Figür 1. Aksiyal SPECT/BT kesitinde L3 vertebra spinöz proses yerleşimli nidus görünümü
SPECT/CT: Tek foton emisyon bilgisayarlı tomografi/bilgisayarlı tomografi

[PS-133]

Nadir Bir Erdheim-Chester Hastalığı Olgusunda Tc-99m MDP Kemik Sintigrafisi Bulguları

Bedri Seven¹, Melahat Aslan¹, Mustafa Çapraz²

¹Amasya Üniversitesi Sabuncuoğlu Şerefeddin Eğitim ve Araştırma Hastanesi, Nükleer Tıp Kliniği, Amasya

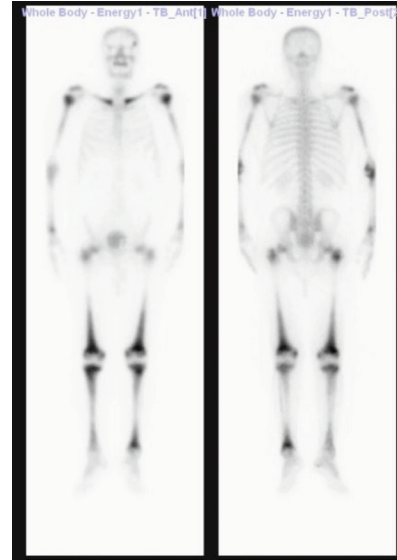
²Amasya Üniversitesi Tıp Fakültesi, İç Hastalıkları Anabilim Dalı, Amasya

Amaç: Erdheim-Chester hastalığı (ECD), fokal veya yaygın belirtilerle ortaya çıkabilen, etiyojisi bilinmeyen, nadir, sporadik, Langerhans hücreli dışı bir histiyositoz formudur. Kas-iskelet sistemi, kardiyak, pulmoner, gastrointestinal ve merkezi sinir sistemi dahil olmak üzere çeşitli organ sistemlerini içerebilir. En sık görülen sistemik bulgular, uzun kemiklerin diyafiz ve metafiz bölgelerinin bilateral simetrik sklerozu ile karakterize edilen kemik lezyonlarıdır.

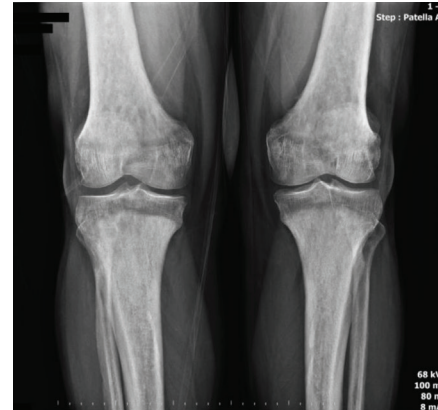
Olgu: Alt ekstremitelerinde belirgin olmak üzere yaygın eklem ağrısı nedeni ile Tc-99m MDP tüm vücut kemik sintigrafisi için kliniğimize yönlendirilmiş olan ECD tanılı 53 yaşında erkek hastanın elde edilen görüntülerinde hastalığın patognomonik görünümünü temsil eden belirginleri distal femur ve proksimal tibialarda periartiküler yerleşimli birçok uzun kemiğin metafiz ve diyafizleri boyunca bilateral simetrik artmış radyofarmasötik tutulumları saptanmıştır (Figür 1). X-ray kemik radyografi femoral ve tibial kemiklerde bilateral sklerotik değişiklikleri ortaya çıkarmıştır (Figür 2).

Sonuç: Olgumuz, Tc-99m MDP tüm vücut kemik sintigrafisinin ECD gibi nadir bir hastalığın karakteristik görünümünü ortaya koyabilen çok hassas bir görüntüleme modalitesi olduğunu bir kez daha göstermiştir. Bununla birlikte, ECD'li hastaların yaklaşık %50'si iskelet dışı belirtilerle başvurmakta olup en sık tutulan bölgeler kalp, akciğerler, böbrekler, retroperitoneal boşluk, merkezi sinir sistemi ve deridir. En sık görülen merkezi sinir sistemi bulgusu merkezi diabetes insipidus olup bunu genellikle yürüme ataksisi olmak üzere serebellar semptomlar izler. Klinik seyir hastalığın yayılımına ve dağılımına bağlıdır. Merkezi sinir sistemi ve kalp tutulumu kötü prognozla ilişkilidir. ECD'nin tedavisi zor olduğu için hastalığın boyutunu bilmek önemlidir. Dolayısıyla, diğer bir nükleer tıp görüntüleme modalitesi olan pozitron emisyon tomografi/bilgisayarlı tomografinin iskelet sistemi ile birlikte diğer sistem tutulumlarının teşhisinde değerli katkılar sağlayabileceği düşünülmektedir.

Anahtar Kelimeler: Erdheim-Chester hastalığı, kemik sintigrafisi, Tc-99m MDP



Figür 1.



Figür 2.

[PS-134]

Kraniyofasiyal Fibröz Displazi: Tc-99m MDP Kemik Sintigrafisi Bulguları

Bedri Seven¹, Melahat Aslan¹, Mustafa Çapraz², Ahmet Turan Kaya³

¹Amasya Üniversitesi Sabuncuoğlu Şerefeddin Eğitim ve Araştırma Hastanesi, Nükleer Tıp Kliniği, Amasya

²Amasya Üniversitesi Tıp Fakültesi, İç Hastalıkları Anabilim Dalı, Amasya

³Amasya Üniversitesi Sabuncuoğlu Şerefeddin Eğitim ve Araştırma Hastanesi, Radyoloji Kliniği, Amasya

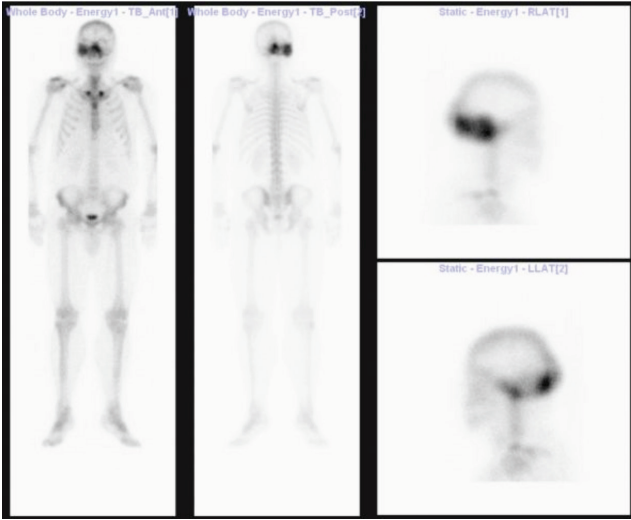
Amaç: Fibröz displazi (FD), GNAS geninin somatik mutasyonundan kaynaklanan normal kemiğin yerini fibroosseöz dokunun aldığı iyi huylu nadir bir kemik hastalığıdır. FD tek (monostotik) veya birçok (poliostotik) kemiği etkileyebileceği gibi hiperfonksiyone endokrinopatiler ve hiperpigmente deri lezyonları ile kombinasyon halinde de (McCune-Albright sendromu) ortaya çıkabilir. Kraniyofasiyal FD, hastalığın monostotik formunun yaklaşık

%10-25'ini oluşturmakta olup en sık yüz kemiklerini veya kafa tabanını tutar, parietal veya oksipital kemiklerin tutulumu nispeten nadirdir.

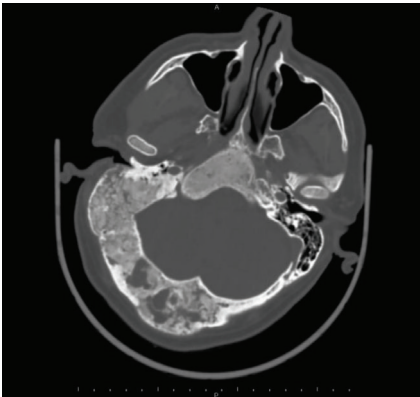
Olgu: Başta belirgin olmak üzere boyun ve sırt ağrısı şikayetlerinden dolayı tetkik edilmekte olan 42 yaşında erkek hastanın Tc-99m MDP tüm vücut kemik sintigrafisi görüntülerinde kraniyum sağ temporal kemiğinde ve oksipital kemik sağ yarımında yoğun radyofarmasötik tutulumları saptanmıştır (Figür 1). Aksiyel bilgisayarlı tomografi (BT) kesitlerinde ekspanse sağ temporal kemikte ve oksipital kemik sağ yarımında, klivusa da uzanım gösteren FD'nin karakteristik buzlu cam opasiteleri izlenmiştir (Figür 2).

Sonuç: BT'nin, ekspansil buzlu cam kemik paterni gibi FD için karakteristik olan bir bulguyu ortaya koyabilmesi BT'yi tanı aşamasında öncelikli görüntüleme modalitesi yapmaktadır. Bununla birlikte FD için spesifitesi düşük olmasına rağmen kemik sintigrafisi hastalığın polioyotik formunda iskelet sistemi tutulumunun yaygınlığının belirlenmesinde oldukça etkindir. Sonuç olarak, tek seansta tüm vücut kemik sintigrafisine ilaveten hem anatomik hem de fonksiyonel veriler sağlayan diğer bir nükleer tıp görüntüleme modalitesi olan tek foton emisyon bilgisayarlı tomografi/ BT'nin FD tanısında yeterli olabileceği düşünülmektedir.

Anahtar Kelimeler: Fibröz displazi, kemik sintigrafisi, Tc-99m MDP



Figür 1.



Figür 2.

[PS-135]

Karaciğer Metastazında Tc-99m MDP Tutulumu: Nadir Bir Olgu

Derya Çayır¹, Mehmet Bozkurt²

¹Sağlık Bilimleri Üniversitesi, Dışkapı Yıldırım Beyazıt Eğitim ve Araştırma Hastanesi, Nükleer Tıp Kliniği, Ankara

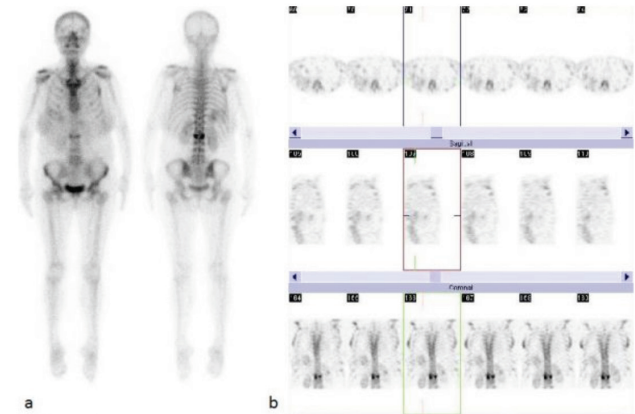
²Sağlık Bilimleri Üniversitesi, Bakırköy Dr. Sadi Konuk Eğitim ve Araştırma Hastanesi, Nükleer Tıp Kliniği, İstanbul

Amaç: Tc-99m MDP tüm vücut kemik sintigrafisi en sık primer hastalığın kemik metastazının değerlendirilmesi amacıyla kullanılır. Yumuşak dokuda da MDP'nin farklı mekanizmalarla tutulum gösterebildiği bilinmektedir. Bu olguda tüm vücut kemik sintigrafisinde karaciğer metastazında Tc-99m MDP tutulumu sunulmaktadır.

Olgu: İki yıl önce operasyon öyküsü olan, kemoradyoterapi almış kolon adenokarsinomu tanılı, 10 aydır bel ve bacak ağrıları olan 57 yaşında kadın hastaya Tc-99m MDP tüm vücut kemik sintigrafisi çekildi. Kemik sintigrafisinde ve SPECT çalışmada sol 4. kostada ve L2 vertebrada metastaz ile uyumlu artmış osteoblastik aktivite tutulumu, ayrıca sağ 10-12 torakal vertebra seviyelerinde üst abdomende yumuşak dokuda irregüler artmış radyoaktivite tutulumu (karaciğerde kalsifiye metastaz) izlendi (Resim 1). BT'de karaciğerde büyüğü segment 7'de 82x58 mm boyutta olmak üzere her iki lobda çok sayıda, bir kısmında kalsifikasyon alanı bulunan, düzensiz konturlu metastatik lezyon saptandı (Resim 2). En büyük karaciğer lezyonundan yapılan tru-cut biyopsi sonucu metastatik adenokarsinom olarak raporlandı. Hasta karaciğer ve kemik metastazları ile onkoloji kliniğinde takip altındadır.

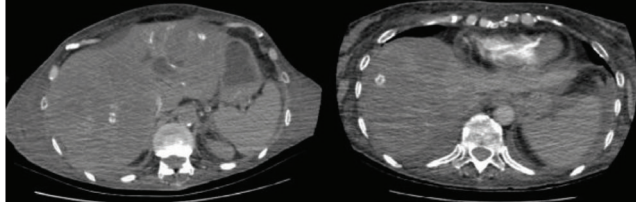
Sonuç: Tüm vücut kemik sintigrafisi ile primer hastalığı iskelet sistemine yayılımı değerlendirilirken, yumuşak dokuda da Tc-99m difosfonat bileşikler tutulumu izlenebilmektedir. MDP'nin yumuşak doku tutulumu, kalsifikasyon gelişmiş alanlarda difosfonat birikimi ile açıklanabilmektedir. Kemik sintigrafisi raporlanırken, yumuşak doku tutulumları da raporlanmada göz önünde bulundurulmalıdır. Burada kolon adenokarsinomu tanılı bir hastanın tüm vücut kemik sintigrafisinde kalsifiye karaciğer metastazlarında Tc-99m MDP akümüasyonu izlenen nadir bir görünüm sunulmaktadır.

Anahtar Kelimeler: Karaciğer metastazı, Tc-99m MDP, kemik sintigrafisi



Resim 1. Tüm vücut kemik sintigrafisi (a) ve SPECT (b) görüntüleri

SPECT: Tek foton emisyon bilgisayarlı tomografi



Resim 2. Abdomen BT'de karaciğerde bir kısmında kalsifikasyon alanı bulunan, düzensiz konturlu çok sayıda metastatik lezyonlara ait aksiyel görüntüler

BT: Bilgisayarlı tomografi

[PS-136]

At Nalı Malformasyonunun Eşlik Ettiği Süpernumerer Böbrek

Gündüzalp Buğrahan Babacan¹, Özgür Eker¹, Hasan Dursun², Filiz Özülker¹, Tamer Özülker¹

¹Sağlık Bilimleri Üniversitesi, Prof. Dr. Cemil Taşçıoğlu Şehir Hastanesi, Nükleer Tıp Kliniği, İstanbul

²Sağlık Bilimleri Üniversitesi, Prof. Dr. Cemil Taşçıoğlu Şehir Hastanesi, Pediatrik Nefroloji Kliniği, İstanbul

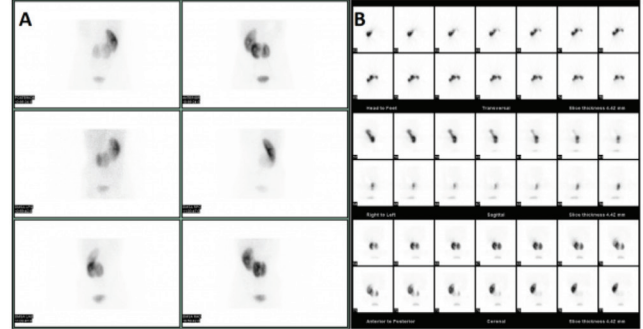
Amaç: Süpernumerer böbrek üriner sistemin en nadir rastlanan anomalilerinden birisidir, literatürde atnalı böbrek malformasyonunun eşlik ettiği 10'dan daha az süpernumerer böbrek olgusu raporlanmıştır. Süpernumerer böbrek klinikte asemptomatik olabilir ya da diğer ürogenital sistem anomalileri araştırılırken tespit edilebilmektedir. Süpernumerer böbrek, kendi damar sistemi, toplama sistemi ve enkapsüle parankimi olan bir ek bir böbrek dokusudur. Normal böbrekten tamamen izole edilmiş olabilir ya da gevşek bir areolar doku yoluyla bağlanabilir. Genellikle daha küçük boyutta ve fonksiyon azalmış olabilir.

Olgu: Bu olguda abdominal at nalı böbrek anomalisi ve buna eşlik eden sağ süpernumerer böbrek olgusu sunulmaktadır. Acil servise hematüri nedeniyle başvuran 14 yaşında erkek hasta, daha önce bilinen sistemik ya da tekrarlayan üriner sistem enfeksiyon öyküsü yoktu. Acil serviste yapılan tam idrar tetkiki ile hematürisi konfirme edilen hastanın tam kan sayımı ve kompleman düzey tayinlerinde herhangi bir patoloji saptanmadı.

Bulgular: Ultrasonografi ve Tc-99m DMSA sintigrafisinde anterior abdominal lokalizasyonda inferiordan füzyon halinde görülen atnalı böbrek anomalisine sahip 2 böbrek ve bu atnalı böbreklerden sağda bulunanın posterolateralinde normal böbrek lojunda 3. bir böbrek dokusu tespit edildi ve bu görünümün detaylandırılması için tek foton emisyon bilgisayarlı tomografi/bilgisayarlı tomografi çalışması yapıldı.

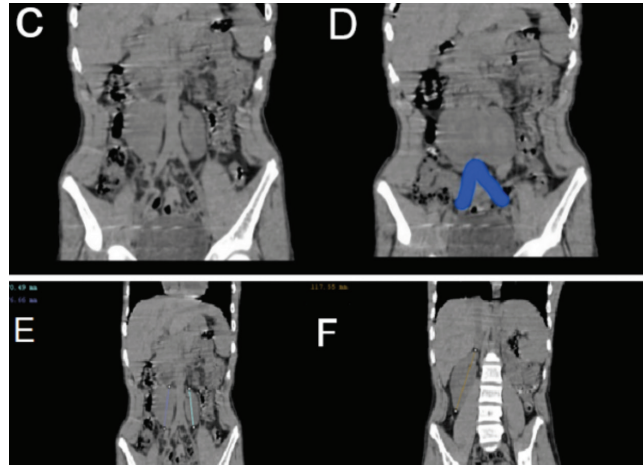
Sonuç: Süpernumerer böbrek anomalisi tek başına asemptomatik olarak görüldüğünde herhangi bir tedavi gerektirmese de diğer ürogenital sistem anomalileri ve sendromik durumlara eşlik edebilmesi ve cerrahilerde önemli anatomik varyasyonlara sebep olabilmesi nedeniyle önemlidir. Bu sunumda çok nadir görülen bu anomalinin tanısı ve gösterilmesinde Nükleer Tıp görüntüleme yöntemlerinin yerinin gösterilmesi amaçlanmıştır.

Anahtar Kelimeler: Supernumerary kidney, Fused kidney, Horseshoe kidney, Tc-99m DMSA



Resim 1. Tc-99m DMSA görüntüleri. Planar anterior-posterior-oblik görüntüler ve SPECT görüntülerde 3 ayrı böbrek dokusuna ait Tc-99m DMSA tutulumları tespit edildi (A)-(B)

SPECT: Tek foton emisyon bilgisayarlı tomografi



Resim 2. IV kontrast madde verilmeden anatomik doğrulama amacıyla yapılan SPECT/BT'nin tomografik görüntülemelerinde abdominal aortadan atnalı böbrek malformasyonuna sahip böbrek dokularına dallanan renal arter damarları gösterildi (C). Koronal planlardaki görüntülerde bu iki böbreğin inferiordan füzyone halde görüldüğü kesitte mavi ok ile gösterilmiştir (D). Koronal kesitlerde BT görüntülerinde her 3 böbrek dokusu görülüyor; at nalı böbrek malformasyonuna sahip böbreklerin uzun aksis çaplarının gösterildiği görsel (E) ve karaciğer ile bu böbreklerin arasında (böbreklerin sağ posterolateralinde görülen 3. Böbrek dokusunun uzun çapının ölçümünün gösterildiği görsel (F)

SPECT/BT: Tek foton emisyon bilgisayarlı tomografi/bilgisayarlı tomografi

[PS-137]

Anaplastik Tip Nüks Menenjiyom Saptanan Bir Hastada Ga-68 DOTATATE PET/BT Bulguları

Elif Reyhan Aslan¹, Fatma Arzu Görtan¹, Nilüfer Yıldırım^{1,2}

¹Ankara Şehir Hastanesi, Nükleer Tıp Kliniği, Ankara

²Ankara Yıldırım Beyazıt Üniversitesi Tıp Fakültesi, Nükleer Tıp Anabilim Dalı, Ankara

Amaç: Menenjiyomlar erişkinde en sık görülen primer intrakraniyal tümörlerdir. Dura mater kaynaklı bu tümörlerin tüm yaşlarda görülme sıklığının kadınlarda daha fazla olması endojen kadın seks hormonları ile ilişkili olabileceğini düşündürmektedir. Histopatolojik olarak çoğu menenjiyom benign karakterli olmakla birlikte Dünya Sağlık Örgütü

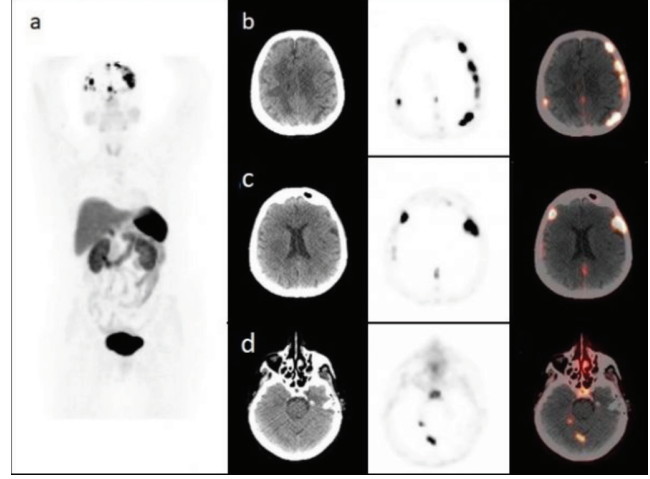
(DSÖ) 2016 sınıflamasına göre 3 ayrı alt tip tanımlanmıştır. Buna göre menenjiyomların %81,1'i grade 1 (tipik), %16,9'u grade 2 (atipik) ve %1,7'si grade 3 (anaplastik) olarak sınıflandırılmaktadır.

Olgu: Grade 2 ve grade 3 menenjiyomlar daha agresif seyretmekte olup cerrahi sonrası 5 yılda nüks riski grade 2 menenjiyomlarda %50, grade 3 menenjiyomlarda ise %90 oranında görülmektedir. Menenjiyom gelişiminde tanımlanmış başlıca risk faktörleri; iyonizan radyasyon ve nörofibromatosis tip 2, Li-Fraumeni, Gorlin, Von Hippel Lindau gibi bazı kalıtsal sendromlardır. Tedavinin temeli cerrahi eksizyon olup seçili olgularda radyoterapi de yer almaktadır. Menenjiyomların tanısında bilgisayarlı tomografi (BT) ve manyetik rezonans görüntüleme (MRG) etkin olarak kullanılmaktadır. Ancak nüks riski yüksek olan bu hastalarda tedaviye sekonder değişiklikler ile nüks ayırımında radyolojik görüntülemeler yetersiz kalabilmektedir. Menenjiyomların somatostatin reseptör 2 (SSTR 2) overekspresyonu göstermesi, radyoaktif işaretli SSTR agonistleri ile görüntülenebilmelerini mümkün kılar. Başlıca nöroendokrin tümörlerin tanısında kullanılan Ga-68 DOTATATE pozitron emisyon tomografisi (PET)/BT görüntüleme; SSTR ekspresyonunu gösteren duyarlı ve özgül bir yöntem olup nüks menenjiyom tanısında da hasta yönetimine katkı sağlayabilmektedir.

Bulgular: Altmış altı yaşında kadın hasta, 4 yıl önce parasagittal yerleşimli intakraniyal kitle nedeniyle opere edilmiş olup patoloji sonucu hyalinizasyon ve nekroz içeren, beyin invazyonu izlenen, DSÖ grade 2 menenjiyom olarak raporlanmış; hastaya cerrahi sonrası radyoterapi uygulanmıştır. Son 3 ayda artan baş ağrısı ve denge kaybı şikayeti nedeniyle yapılan MRG'de sol frontal bölgede 17 mm çaplı rezidü tümör ve bilateral frontoparietal bölgede en büyüğü 21x15 mm boyutunda multipl dural kalınlaşmalar ile nodüler lezyonlar izlenmiştir. Postoperatif değişiklikler ve radyoterapiye bağlı nekroz alanları da saptanan hastada nüks ayırıcı tanısı yapılamamıştır. Kliniğimizde yapılan Ga-68 DOTATATE PET/BT görüntülemesinde sol hemisferde daha belirgin olmak üzere bilateral serebral korteks yüzeyinde çok sayıda odakta artmış Ga-68 DOTATATE tutulumları izlenmiştir (Figür 1).

Sonuç: Görüntüleme ile elde edilen bilgiler doğrultusunda cerrahi eksizyon uygulanan hastanın patoloji sonucu yaygın hyalinizasyon ve nekroz içeren, beyin invazyonu izlenen, DSÖ grade 3 malign (anaplastik) menenjiyom olarak raporlanmıştır. Ga-68 DOTATATE PET/BT görüntüleme, menenjiyom nedeniyle tedavi edilen ve tedaviye sekonder değişiklikler nedeniyle nüks ayırıcı tanısı yapılamayan olgumuzda radyolojik görüntülemelere belirgin katkı sağlamıştır.

Anahtar Kelimeler: Menenjiyom, meninjiyomatosis, malign menenjiyom, Ga-68 DOTATATE PET/BT



Figür 1. Ga-68 DOTATATE PET/BT görüntüleme; maksimum yoğunlukta projeksiyonda (MIP) kraniyumda çok sayıda odakta patolojik tutulum gözlenmektedir. Ayrıca karaciğer, dalak ve genitouriner sistemde radyofarmasötik fizyolojik tutulumu da izlenmektedir (a). Kraniokaudal transaksiyel kesitlerde sağ frontotemporal ve sol frontoparietal bölgelerde daha belirgin olmak üzere serebral korteks yüzeyinde çok sayıda odakta ve posteriorlarda orta hatta falks serebri lokalizasyonunda non-homojen artmış Ga-68 DOTATATE tutulumları izlenmektedir (SUV_{maks}: 108,62) (b,c,d; sırasıyla; BT, PET ve füzyon PET/BT) PET/BT: Pozitron emisyon tomografisi/bilgisayarlı tomografi

[PS-138]

Ewing Sarkomu Taklit Eden Granülatöz Hastalıkta FDG PET/BT Bulguları

Huri Tilla İlçe¹, Esra Çiftçi¹, Sezen Elhan Vargöl¹, Mustafa Büyükcavcı²

¹Sakarya Üniversitesi Tıp Fakültesi Eğitim ve Araştırma Hastanesi, Nükleer Tıp Kliniği, Sakarya

²Sakarya Üniversitesi Tıp Fakültesi Eğitim ve Araştırma Hastanesi, Çocuk Hematolojisi ve Onkolojisi Kliniği, Sakarya

Amaç: Bir yaşında çocuk hasta sol tarafta göğüs bölgesinde şişlik şikayeti ile çocuk hastalıkları polikliniğine getirildi. Yapılan toraks bilgisayarlı tomografi (BT) tetkikinde, sol 6. kostada litik destrüktif lezyon saptanması üzerine Ewing sarkom şüphesi ile F-18 florodeoksiglukoz (FDG) pozitron emisyon tomografisi (PET)/BT tetkiki istendi.

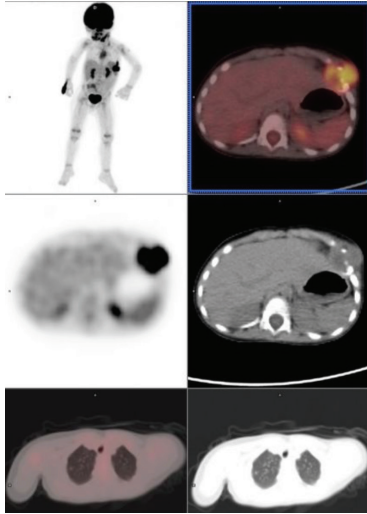
Olgu: PET/BT görüntülemesinde, sol 5. interkostal aralık düzeyinde, 6. kostayı lizis ve destrüksiyona uğratan, deri altı planlara protrüde görünümde, 3,3x3,5 cm boyutlarında ekspansil lezyon alanında patolojik (SUV_{maks}: 7,7) FDG tutulumu izlendi. Ayrıca sağ akciğer üst lob apikal segmentte periferik alanda 4 mm boyuttaki nodüler lezyon alanında anlamlı FDG tutulumu izlenmedi. Olguda tanımlanan bulgular Ewing sarkomu ön tanısını destekler nitelikte ve sağ akciğer üst lob apikal segmentte tanımlanan PET rezolüsyon sınırları altındaki nodül, metastaz yönünden oldukça şüpheli olarak değerlendirilerek, kostada tanımlanan lezyon alanından biyopsi ile verifikasyonu önerildi. Patoloji sonucu granülatöz hastalık olarak raporlanan hastada, yapılan PCR sonucu tüberküloz ile uyumlu olarak geldi.

Bulgular: Tüberküloz, gelişmekte olan ülkelerin önemli bir sorunu olup, genel olarak tüm dünyada tüberküloz olgularının %15-20 kadarında ekstrapulmoner yerleşim görülmektedir. Türkiye'de ise benzer şekilde oran %22,7'dir. Toraks duvarı tüberkülozu oldukça nadir görülmektedir ve iskelet tüberkülozlarının %10'undan azı torakstadır. Göğüs duvarı tüberkülozu

toraks duvarı kaynaklı maligniteleri taklit edebilir. Literatürde tüberküloz ve Ewing sarkom/sarkomların karışabileceğini bildiren yayınlar mevcuttur.

Sonuç: FDG PET/BT primer malignitelerin araştırılmasında faydalı bir yöntemdir. Göğüs duvarında gittikçe büyüyen kitle lezyon varlığında, FDG affinitesi gösteren litik, destrüktif, ekspansil kemik lezyonları primer kemik-yumuşak doku malignitelerini düşündürdüğü gibi granülatöz enfeksiyöz patolojiler de akılda tutulmalıdır.

Anahtar Kelimeler: FDG PET/BT, Ewing sarkom, tüberküloz



Resim 1. Hastanın MIP görüntüsü ile sol 6. kosta düzeyinde tanımlı malignite şüpheli kitle lezyon ve sağ akciğer üst lob apikal segmentte tanımlı metastaz şüpheli nodüle yönelik F-18 FDG PET/BT görüntüleri sırası ile verilmiştir

FDG: Florodeoksiglikoz, PET/BT: Pozitron emisyon tomografi/bilgisayarlı tomografi, MIP: maksimum yoğunlukta projeksiyon

[PS-139]

Olgu Sunumu: Adrenolökodistrofli Çocukta Akciğer V/Q Sintigrafisinde Görülen Yaygın Reverse Mismatch Defektler

Ümmühan Abdülrezzak¹, Emre Temizer¹, Dilek Algur¹, Nihat Köylüce¹, Musa Karakükçü², Süreyya Burcu Görkem³, Ahmet Tutuş¹

¹Erciyes Üniversitesi Tıp Fakültesi, Nükleer Tıp Anabilim Dalı, Kayseri

²Erciyes Üniversitesi Tıp Fakültesi, Pediatri-Hematoloji Anabilim Dalı, Kayseri

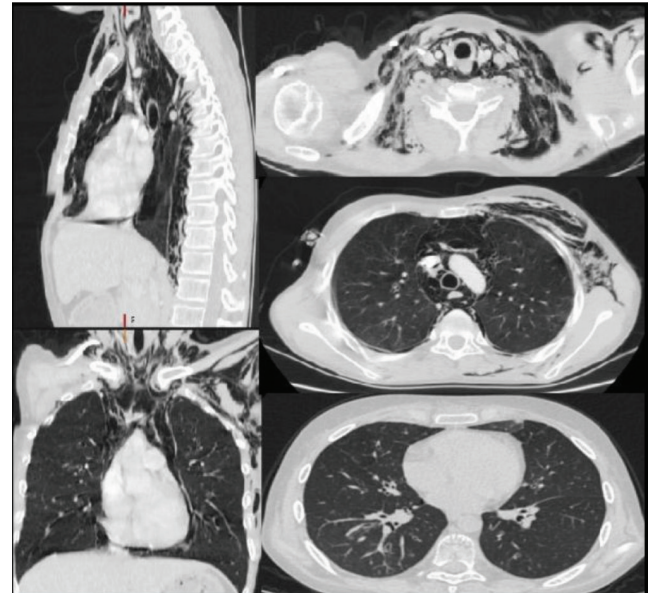
³Erciyes Üniversitesi Tıp Fakültesi, Pediatrik Radyoloji Anabilim Dalı, Kayseri

Amaç: Merkezi ve periferik sinir sisteminin demiyelinizasyonu ve adrenal yetmezlik ile ilerleyen zihinsel, motor bozulma, kas güçsüzlüğü, deri pigmentasyonu şeklinde bulgularla ortaya çıkan adrenolökodistrofi (ALD) genetik bir bozukluktur. Başlıca biyokimyasal karakterizasyonu, peroksizomal beta oksidasyonunun bozulmasına bağlı beyin beyaz cevheri, adrenal bezler ve deri fibroblastları dahil tüm dokularda anormal miktarlarda doymuş çok uzun zincirli yağ asidinin (VLCFA) birikmesi şeklindedir. Bu hastalık daha çok genç yaş grubunda hayatın ilk iki dekadında ölümle sonuçlanır. En sık mental ve motor bozukluk şeklinde görülmesine rağmen bu bulgular varlığında ALD ön sıralarda akla gelmez. Sıradan olmayan birtakım semptomlarla ortaya çıkarsa düşünülmesi daha da zorlaşabilir. Literatürde ALD ile alakalı respiratuar sistemin perfüzyon ve ventilasyon fonksiyon bozukluğuna dair bir bulguya henüz rastlanmamıştır.

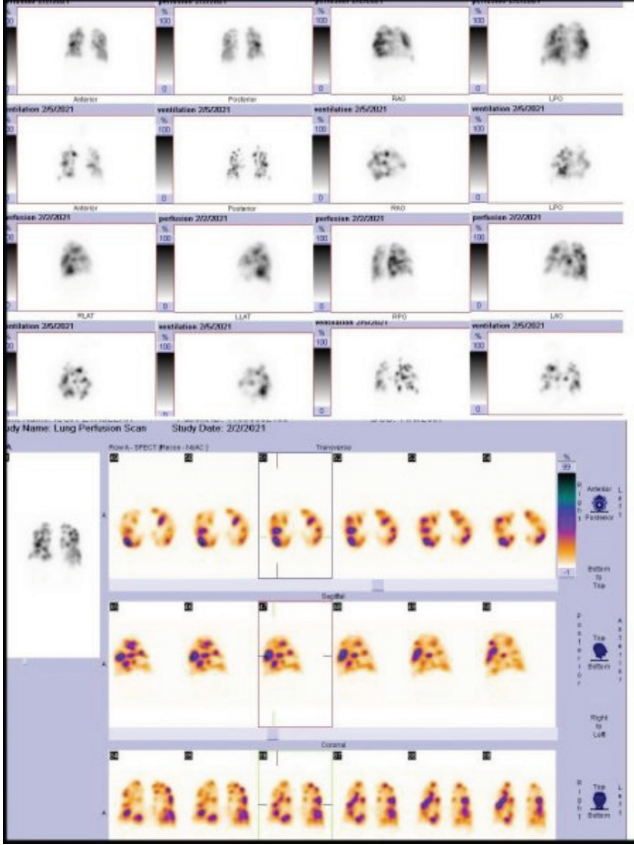
Olgu: Olgumuz 11 yaşında erkek çocuk, beş aydır solunum sıkıntısı ile takipte olup bu şikayeti yapılan toraks bilgisayarlı tomografide boyun bölgesi ve mediastende görülen yaygın amfizematöz değişikliklere bağlanmış (Şekil 1). Solunum sıkıntısının düzelmemesi üzerine pulmoner emboliyi dışlamak için istenen akciğer perfüzyon/ventilasyon sintigrafisinde her iki akciğerde tüm segmentlerde yaygın yama tarzında non-segmenter perfüzyon defektleri ve daha geniş alanlarda dağılım gösteren yine yaygın non-segmenter ventilasyon defektleri izlenmiş olup (reverse mismatch V/Q defektler) bu bulgular ışığında öncelikle dissemine bir akciğer enfeksiyonu düşülmüştür (Şekil 2). Ardından yapılan bronkoalveolar lavajda ağız florasında da bulunan gram pozitif koklar (streptokokus vestibularis) üremiş ve antibiyotik tedavisine başlanmıştır.

Sonuç: Bugüne kadar literatürde bildirilen ALD olgularında çok geniş semptomlar grubu yer almasına rağmen akciğer perfüzyon ve ventilasyon defektleri ile ilgili bir bulgu bildirilmemiştir. Bizim olgumuzda gördüğümüz yaygın V/Q defektler ilerlemiş bir akciğer enfeksiyonu bulgusu mu yoksa alveolar epitelyal yüzeylerde, interstisyumda veya endotelial yüzeylerde akümüle olan VLCFA'nın destrüksiyonuna sekonder görülen bir bulgu mu? Buna yorum yapmak için daha farklı olgularda akciğer perfüzyon ve ventilasyon bulgularının bildirilmesi gereklidir.

Anahtar Kelimeler: Adrenolökodistrofi, VLCFA, akciğer perfüzyon/ventilasyon sintigrafisi, streptokokus vestibularis



Şekil 1. Toraks bilgisayarlı tomografisinde mediastende ve görüntü alanına giren servikal bölgelerde yumuşak dokular arasında yaygın amfizematöz havalanma artışları ile her iki akciğerde farklı segmentlerde dağınık yerleşim gösteren fokal odaklar tarzında buzlu cam dansite artışları



Şekil 2. Akciğer perfüzyon/ventilasyon sintigrafisi. A: Tc-99m MAA (makroagregate albümin) ile yapılan akciğer perfüzyon sintigrafisinde, her iki akciğerde tüm segmentlerde yama tarzında dağılım gösteren non-segmenter perfüzyon defektleri izlendi. B: Tc-99m tecnegase ile yapılan ventilasyon sintigrafisinde, perfüzyon defektlerine göre daha geniş alanları kapsayan yaygın ventilasyon defektleri izlendi. Reverse mismatch V/Q defektlerinin yaygın akciğer enfeksiyonu bulgusu veya perialveolar VLCFA akümülyasyonu destrüksiyonuna sekonder olabileceği değerlendirildi. Yapılan bronkoalveolar lavajda streptokokus vestibularis üredi

[PS-140]

Mesane Kanserli Olguda F-18 FDG PET/BT'de Penil İnvazyon

Elif Reyhan Aslan¹, Şeyda Türkölmez²

¹Ankara Şehir Hastanesi, Nükleer Tıp Kliniği, Ankara

²Ankara Yıldırım Beyazıt Üniversitesi Tıp Fakültesi, Nükleer Tıp Anabilim Dalı, Ankara

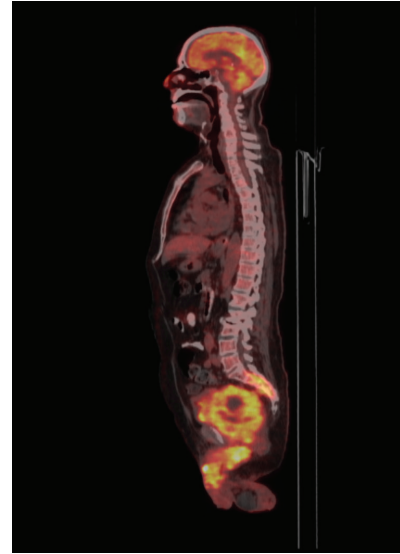Amaç: Penis zengin bir vasküler ağa sahip olmasına rağmen penil invazyon ve metastazlar çok nadir görülmektedir. En sık tek penil nodül olarak görülmele birlikte; penil nodüller, malign priapizm, hematüri, obstrüktif veya iritatif üriner semptomlar veya ülseratif/non-ülseratif deri lezyonları gibi bulgular da saptanabilmektedir. Penil invazyon saptanan olgularda primer malignitenin en sık ürogenital kanserler,

2. sırada gastrointestinal sistem maligniteleri olduğu bilinmektedir. Penil invazyonun olası mekanizmaları; komşuluk yoluyla direkt yayılım, retrograd venöz yayılım, retrograd lenfatik yayılım, arteriyel hematojen yayılım ve iyatrojenik- cerrahi girişime bağlı ekilme yoluyla yayılımdır. Penil invazyon etiyojisinde en olası mekanizmanın komşu organlarla olan vasküler bağlantılardan retrograd yolla yayılım olduğu düşünülmektedir.

Olgu: Yetmiş üç yaşında erkek hasta idrar yapmada güçlük şikayetiyle dış merkeze başvurmuş ve çekilen bilgisayarlı tomografide (BT) mesanede büyüğü 1 cm boyutlu 5 adet üriner taş ve mesane duvarında en büyüğü 4 cm boyutlu multipl yumuşak doku kitleleri izlenmiş; kitle aksiyel çapları mesane ile birlikte 13x10,5 cm ölçülmüştür. Merkezimize başvuran hastaya bu bulgular sonucunda TUR-M yapılmış ve patoloji sonucu düşük dereceli papiller ürotelyal karsinom olarak raporlanmıştır. Kliniğimizde çekilen F-18 florodeoksiglukoz (FDG) pozitron emisyon tomografisi (PET)/BT'de mesane kaynaklı 132x110 mm boyutlarında santrali nekroze/hipometabolik kitle lezyonunda patolojik artmış F-18 FDG tutulumu izlenmektedir (SUV_{maks}: 8,87). Kitlenin prostat bezi, seminal veziküller ve penise invaze olduğu ve patolojik F-18 FDG tutulumu izlendiği görülmüştür. (SUV_{maks}: 12,26) (Resim 1). Ayrıca akciğer, karaciğer, kemikler ve lenf nodlarında yaygın metastatik hastalık ile uyumlu patolojik artmış F-18 FDG tutulumları izlenmiştir. Hastaya yapılan alt abdomen manyetik rezonans görüntüleme mesane kaynaklı kitle ile prostat bezi ve seminal veziküllerin ara planının seçilemediği; penis kavernöz cisim boyunca da tümör invazyonu izlendiği görülmüştür.

Sonuç: Penil invazyon ve metastaz çok nadir olarak görülmektedir. Mesane kanserli hastalarda F-18 FDG PET/BT görüntüleri yorumlanırken penil invazyon olabileceği de akılda bulundurularak değerlendirme yapılmalıdır.

Anahtar Kelimeler: F-18 FDG PET/BT, mesane kanseri, penil invazyon



Resim 1. F-18 FDG PET/BT'de sagittal füzyon görüntüsünde mesane kaynaklı kitlede, prostat bezi, seminal veziküller ve peniste tümör invazyonu ile uyumlu patolojik hipermetabolizma izlenmektedir

FDG: Florodeoksiglukoz, PET/BT: Pozitron emisyon tomografi/bilgisayarlı tomografi